


# Embriologia Básica

KEITH L. MOORE

T. V. N. PERSAUD

MARK G. TORCHIA



Tradução da 8ª edição



<b>1</b>	<b>Introdução ao Desenvolvimento Humano</b>	<b>1</b>
	Importância e avanços em embriologia	1
	Termos descritivos	5
	Questões de orientação clínica	5
<b>2</b>	<b>Reprodução Humana</b>	<b>7</b>
	Órgãos genitais	7
	Órgãos Genitais Femininos	7
	Órgãos Genitais Masculinos	10
	Gametogênese	10
	Meiose	10
	Espermatogênese	11
	Oogênese	14
	Comparação dos Gametas Masculino e Feminino	14
	Ciclos reprodutivos femininos	14
	Ciclo Ovariano	14
	Ciclo Menstrual	17
	Transporte de gametas	19
	Transporte do Oócito	19
	Transporte dos Espermatozoides	19
	Maturação dos espermatozoides	20
	Viabilidade dos oócitos e espermatozoides	20
	Questões de orientação clínica	20
<b>3</b>	<b>Primeira Semana do Desenvolvimento</b>	<b>21</b>
	Fecundação	21
	Fases da Fecundação	21
	Resultados da Fecundação	24
	Clivagem do zigoto	24
	Formação do blastocisto	24
	Questões de orientação clínica	27
<b>4</b>	<b>Segunda Semana do Desenvolvimento</b>	<b>29</b>
	Formação da cavidade amniótica e do disco embrionário	30
	Desenvolvimento do saco coriônico	32
	Questões de orientação clínica	33
<b>5</b>	<b>Terceira Semana do Desenvolvimento</b>	<b>35</b>
	Gastrulação: formação das camadas germinativas	35
	Linha Primitiva	36
	Processo Notocordal e Notocorda	36
	Neurulação: formação do tubo neural	38
	Placa Neural e Tubo Neural	38
	Formação da Crista Neural	39
	Desenvolvimento dos somitos	39
	Desenvolvimento do celoma intraembrionário	40
	Desenvolvimento inicial do sistema cardiovascular	40
	Vasculogênese e Angiogênese	43
	Desenvolvimento das vilosidades coriônicas	45
	Questões de orientação clínica	47
<b>6</b>	<b>Desenvolvimento Durante a Quarta à Oitava Semana</b>	<b>49</b>
	Dobramento do embrião	49
	Dobramentos Cefálico e Caudal	51
	Dobramentos Laterais	51
	Derivados das camadas germinativas	51
	Controle do desenvolvimento embrionário	51
	Estimativa da idade embrionária	54
	Principais eventos da quarta à oitava semana	54
	Quarta Semana	54
	Quinta Semana	56
	Sexta Semana	58
	Sétima Semana	58
	Oitava Semana	58
	Questões de orientação clínica	61
<b>7</b>	<b>Período Fetal: da Nona Semana ao Nascimento</b>	<b>63</b>
	Principais eventos do período fetal	64
	Da Nona à Décima Segunda Semana	64
	Da Décima Terceira à Décima Sexta Semana	65
	Da Décima Sétima à Vigésima Semana	65



Da Vigésima Primeira à Vigésima Quinta Semana	67
Da Vigésima Sexta à Vigésima Nona Semana	67
Da Trigésima à Trigésima Oitava Semana	67
Data Provável do Parto	67
Fatores que influenciam o crescimento fetal	68
Procedimentos para avaliação do estado do feto	69
Ultrassonografia	69
Amniocentese Diagnóstica	69
Amostragem de Vilosidade Coriônica	69
Cultura de Células	69
Amostra de Sangue por Punção Percutânea do Cordão Umbilical	69
Imagem por Ressonância Magnética	69
Monitoramento Fetal	70
Dosagem de Alfafetoproteína	70
Questões de orientação clínica	70

## 8 Placenta e Membranas Fetais 71

Placenta	71
Decídua	72
Desenvolvimento da Placenta	72
Junção Fetomaternal	72
Espaço Interviloso	72
Membrana Amniocoriônica	74
Circulação Placentária	74
Parto	79
Etapas do Trabalho de Parto	79
Placenta e as Membranas Fetais após o Nascimento	80
Cordão Umbilical	82
Âmnio e líquido amniótico	82
Significância do Líquido Amniótico	84
Vesícula umbilical	84
Significância da Vesícula Umbilical	84
Alantoide	84
Membranas fetais em gestações múltiplas	85
Gêmeos e as Membranas Fetais	85
Outros Tipos de Nascimentos Múltiplos	87
Questões de orientação clínica	88

## 9 Cavidades do Corpo, Mesentério e Diafragma 89

Cavidade do corpo do embrião	89
Mesentério	90
Divisão da Cavidade do Corpo do Embrião	90
Desenvolvimento do diafragma	91
Septo Transverso	93
Membranas Pleuroperitoneais	93
Mesentério Dorsal do Esôfago	93
Crescimento Muscular a partir das Paredes Laterais do Corpo	93
Alterações de Posição e Inervação do Diafragma	94
Questões de orientação clínica	97

<b>10 Aparelho Faríngeo</b>	99
Arcos faríngeos	99
Componentes dos Arcos Faríngeos	100
Bolsas faríngeas	105
Derivados das Bolsas Faríngeas	105
Sulcos faríngeos	107
Membranas faríngeas	110
Desenvolvimento da glândula tireoide	110
Desenvolvimento da língua	112
Papilas e Botões Gustativos da Língua	113
Suprimento Nervoso da Língua	113
Desenvolvimento das glândulas salivares	114
Desenvolvimento da face	114
Desenvolvimento das cavidades nasais	118
Seios Paranasais	119
Desenvolvimento do palato	120
Palato Primário	120
Palato Secundário	120
Questões de orientação clínica	125

<b>11 Sistema Respiratório</b>	127
Desenvolvimento da laringe	129
Desenvolvimento da traqueia	130
Desenvolvimento dos brônquios e dos pulmões	130
Maturação dos Pulmões	131
Questões de orientação clínica	135

<b>12 Sistema Digestório</b>	137
Intestino anterior	137
Desenvolvimento do Esôfago	138
Desenvolvimento do Estômago	138
Desenvolvimento do Duodeno	141
Desenvolvimento do Fígado e do Sistema Biliar	142
Desenvolvimento do Pâncreas	144
Desenvolvimento do baço	146
Intestino médio	146
Rotação da Alça do Intestino Médio	146
Ceco e Apêndice	149
Intestino posterior	149
Cloaca	154
Canal Anal	155
Questões de orientação clínica	159

<b>13 Sistema Urogenital</b>	161
Desenvolvimento do sistema urinário	161
Desenvolvimento dos Rins e Ureteres	161
Mudanças Posicionais dos Rins	163
Mudanças no Suprimento Sanguíneo dos Rins	163
Desenvolvimento da Bexiga Urinária	167
Desenvolvimento da Uretra	169
Desenvolvimento das glândulas suprarrenais	169
Desenvolvimento do sistema genital	171
Desenvolvimento das Gônadas	171
Desenvolvimento dos Ductos Genitais	176

Desenvolvimento da Genitália Externa	177
Desenvolvimento dos canais inguinais	184
Descida dos Testículos	187
Descida dos Ovários	187
Questões de orientação clínica	188

<b>14 Sistema Cardiovascular</b>	189
Desenvolvimento inicial do coração e dos vasos sanguíneos	190
Desenvolvimento das Veias Embrionárias Associadas ao Coração	190
Arcos Aórticos e Outros Ramos da Aorta Dorsal	191
Destino das Artérias Vitelínica e Umbilical	191
Término do desenvolvimento do coração	191
Circulação Através do Coração Primitivo	194
Septação do Coração Primitivo	196
Mudanças no Seio Venoso	200
Veia Pulmonar Primitiva e Formação do Átrio Esquerdo	202
Septação do Ventrículo Primitivo	202
Septação do Bulbo Cardíaco e do Tronco Arterial	203
Desenvolvimento das Válvulas Cardíacas	203
Sistema de Condução do Coração	205
Anomalias do coração e dos grandes vasos	205
Derivados dos arcos aórticos	211
Derivados do Primeiro Par de Arcos Aórticos	211
Derivados do Segundo Par de Arcos Aórticos	211
Derivados do Terceiro Par de Arcos Aórticos	211
Derivados do Quarto Par de Arcos Aórticos	212
Destino do Quinto Par de Arcos Aórticos	212
Derivados do Sexto Par de Arcos Aórticos	212
Anomalias dos arcos aórticos	213
Circulação neonatal e fetal	215
Circulação Fetal	215
Circulação Neonatal Transitória	216
Derivados das Estruturas Vasculares Fetais	217
Desenvolvimento do sistema linfático	220
Desenvolvimento dos Linfonodos	222
Desenvolvimento do Baço e das Tonsilas	222
Questões de orientação clínica	222

<b>15 Sistema Musculoesquelético</b>	223
Sistema esquelético	223
Desenvolvimento das cartilagens e dos ossos	225

Histogênese da Cartilagem	225
Histogênese do Osso	225
Desenvolvimento das articulações	227
Articulações Fibrosas	227
Articulações Cartilaginosas	227
Articulações Sinoviais	227
Desenvolvimento do esqueleto axial	227
Desenvolvimento da Coluna Vertebral	227
Estágio Cartilaginoso de Desenvolvimento Vertebral	229
Estágio Ósseo de Desenvolvimento Vertebral	229
Desenvolvimento das Costelas	230
Desenvolvimento do Esterno	230
Desenvolvimento do Crânio	230
Desenvolvimento do esqueleto apendicular	233
Sistema muscular	236
Desenvolvimento do Músculo Esquelético	236
Desenvolvimento do Músculo Liso	238
Desenvolvimento do Músculo Cardíaco	238
Desenvolvimento dos membros	239
Estágios Iniciais do Desenvolvimento dos Membros	239
Estágios Finais do Desenvolvimento dos Membros	240
Inervação Cutânea dos Membros	241
Suprimento Sanguíneo dos Membros	242
Questões de orientação clínica	242

<b>16 Sistema Nervoso</b>	247
Origem do sistema nervoso	247
Desenvolvimento da medula espinal	250
Desenvolvimento dos Gânglios Espinais	252
Desenvolvimento das Meninges Espinais	252
Alterações do Posicionamento da Medula Espinal	253
Mielinização das Fibras Nervosas	253
Defeitos congênitos da medula espinal	253
Desenvolvimento do encéfalo	254
Flexuras Encefálicas	254
Rombencéfalo	255
Mielencéfalo	255
Metencéfalo	256
Plexos Corioides e Líquido Cefalorraquidiano	256
Mesencéfalo	257
Prosencéfalo	257
Anomalias congênitas do encéfalo	261
Desenvolvimento do sistema nervoso periférico	265
Nervos Espinais	266
Nervos Cranianos	266



**Desenvolvimento do sistema nervoso autônomo** 269  
 Sistema Nervoso Simpático 269  
 Sistema Nervoso Parassimpático 269  
**Questões de orientação clínica** 270

## 17 Olhos e Orelha 271

**Desenvolvimento dos olhos e das estruturas relacionadas** 271  
 Desenvolvimento da Retina 273  
 Desenvolvimento da Corioide e da Esclera 276  
 Desenvolvimento do Corpo Ciliar 276  
 Desenvolvimento da Iris 276  
 Desenvolvimento da Lente 276  
 Desenvolvimento das Câmaras Aquosas 277  
 Desenvolvimento da Córnea 277  
 Desenvolvimento das Pálpebras 278  
 Desenvolvimento das Glândulas Lacrimais 278  
**Desenvolvimento da orelha** 278  
 Desenvolvimento da Orelha Interna 278  
 Desenvolvimento da Orelha Média 280  
 Desenvolvimento da Orelha Externa 280  
**Questões de orientação clínica** 282

## 18 Sistema Tegumentar 283

**Desenvolvimento da pele** 283  
 Epiderme 283  
 Derme 284  
 Glândulas da Pele 285  
**Desenvolvimento dos pelos** 286  
**Desenvolvimento das unhas** 286  
**Desenvolvimento das glândulas mamárias** 287  
**Desenvolvimento dos dentes** 288  
 Estágio de Broto do Desenvolvimento do Dente 288  
 Estágio de Capuz do Desenvolvimento do Dente 289  
 Estágio de Sino do Desenvolvimento do Dente 289  
 Erupção Dentária 289  
**Questões de orientação clínica** 293

## 19 Defeitos Congênitos Humanos 295

**Teratologia: estudo do desenvolvimento anormal** 295  
**Defeitos congênitos causados por fatores genéticos** 296  
 Anomalias Cromossômicas Numéricas 296  
 Anomalias Cromossômicas Estruturais 300  
 Defeitos Congênitos Causados por Genes Mutantes 302

**Defeitos congênitos causados por fatores ambientais** 303  
 Princípios da Teratogênese 303  
 Teratógenos Humanos 306  
 Teratogênese por Compostos Químicos Ambientais 309  
 Teratogênese por Agentes Infecciosos 309  
 Teratogênese por Radiação 310  
 Fatores Maternos como Teratógenos 311  
 Teratogênese por Fatores Mecânicos 311

**Defeitos congênitos causados por herança multifatorial** 311  
**Questões de orientação clínica** 311

## 20 Bases do Desenvolvimento Celular e Molecular 313

**Comunicação intercelular** 314  
**Morfógenos** 314  
 Ácido Retinoico 314  
 Fator Transformante de Crescimento  $\beta$ /Proteína Morfogênica Óssea 315  
 Proteína Hedgehog 315  
 Wnt/Via de Sinalização Catenina- $\beta$  316  
**Receptor tirosina quinase** 316  
 Características Comuns 316  
 Regulação da Angiogênese pelo Receptor Tirosina Quinase 317  
**Via de sinalização notch-delta** 318  
**Fatores de transcrição** 318  
 Proteínas Hox/Homeobox 318  
 Genes Pax 319  
 Fatores de Transcrição Básico Hélice-Alça-Hélice (bHLH) 319  
**Epigenética** 319  
 Metilação do DNA 319  
 Acetilação 320  
**Sumário das vias de sinalização comumente usadas durante o desenvolvimento** 320

## Referências e Sugestões de Leitura 321

## Respostas às Questões de Orientação Clínica 325

## Índice 335

# Introdução ao Desenvolvimento Humano

**Importância e Avanços em Embriologia** 1

**Termos Descritivos** 5  
**Questões de Orientação Clínica** 5

O desenvolvimento humano começa quando um oócito (óvulo) de uma mulher é fertilizado por um espermatozoide de um homem. O desenvolvimento envolve muitas mudanças que transformam uma única célula, o **zigoto**, num ser humano multicelular. O termo *conceito* refere-se a todos os produtos da concepção, incluindo o embrião a partir da fecundação e suas membranas (p. ex., a placenta). A embriologia está preocupada com a origem e o desenvolvimento do ser humano a partir de um zigoto até o seu nascimento. Os estágios de desenvolvimento antes do nascimento são mostrados nas Figuras 1-1 e 7-3.

### IMPORTÂNCIA E AVANÇOS EM EMBRIOLOGIA

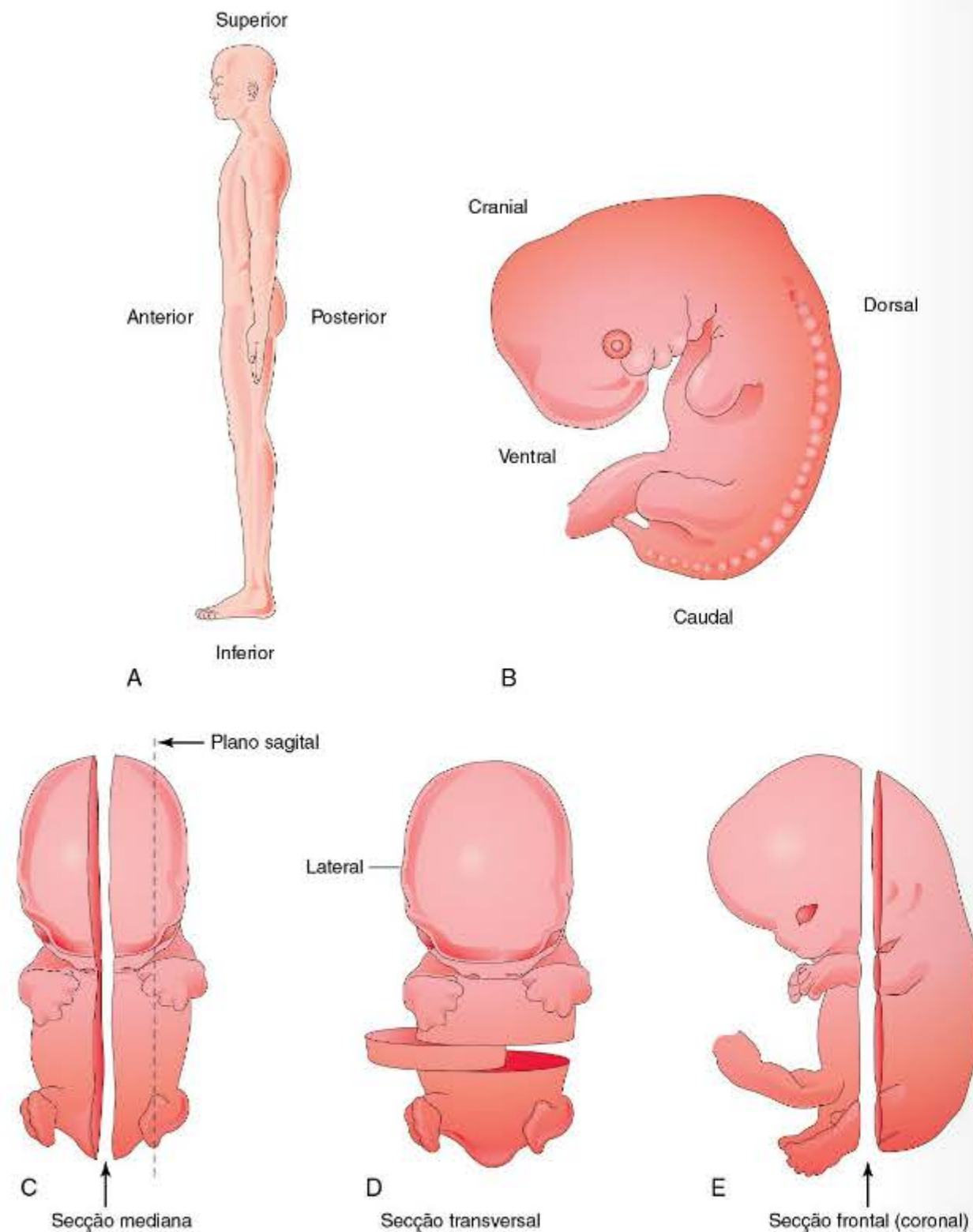
O estudo das fases pré-natal e os mecanismos do desenvolvimento humano nos ajudam a entender as relações normais das estruturas do corpo adulto e as causas de anomalias congênitas. Grande parte da prática obstétrica envolve a **embriologia clínica** ou aplicada. A importância da embriologia é facilmente perceptível para os pediatras porque algumas crianças nascem com defeitos congênitos, tais como espinha bífida ou doença cardíaca congênita. Os avanços na cirurgia, especialmente os processos cirúrgicos que envolvem as fases pré-natal e pediátrica, fizeram o conhecimento do desenvolvimento humano se tornar mais significativo clinicamente.

Os rápidos avanços na biologia molecular levaram à utilização de técnicas mais sofisticadas (p. ex., a tecnologia de DNA recombinante, os modelos quiméricos, os transgênicos, e a manipulação de células-tronco) em laboratórios de investigação para explorar vários problemas, tais como a regulação genética da morfogênese, a expressão temporal e regional de genes específicos, e os mecanismos pelos quais as células são comprometidas a formar as várias partes do embrião. Pela primeira vez, os pesquisadores estão começando a entender como, quando e onde os genes específicos são ativados e expressos no embrião durante o desenvolvimento normal e anormal.









**Figura 1-2** Desenhos ilustrando os termos descritivos de posição, direção e planos do corpo.

**A,** Vista lateral de um adulto na posição anatômica. **B,** Vista lateral de um embrião de 5 semanas. **C e D,** Vistas ventrais de um embrião de 6 semanas. O plano mediano é um plano imaginário de secção vertical que passa longitudinalmente através do corpo, dividindo-o em metades direita e esquerda. Um plano sagital refere-se a qualquer plano paralelo ao plano mediano. Um plano transversal refere-se a qualquer plano que faz ângulo reto com os planos mediano e frontal. **E,** Vista lateral de um embrião de 7 semanas. Um plano frontal (coronal) é qualquer plano que intersecta o plano mediano num ângulo reto e divide o corpo em partes da frente (anterior, ou ventral) e das costas (posterior, ou dorsal). Ao descrever o desenvolvimento, é necessário usar as palavras que denotem a posição de uma parte em relação à outra, ou ao corpo como um todo. Por exemplo, a coluna vertebral desenvolve-se na parte dorsal do embrião e o esterno desenvolve-se na parte ventral do embrião.

O papel crítico dos genes, moléculas de sinalização, dos receptores e de outros fatores moleculares na regulação do início do desenvolvimento embrionário está sendo definido rapidamente. Em 1995, Edward B. Lewis, Christiane Nüsslein-Volhard e Eric F. Wieschaus foram agraciados com o Prêmio Nobel de Fisiologia ou Medicina pela descoberta de genes que controlam o desenvolvimento embrionário. Tais descobertas estão contribuindo para uma melhor compreensão das causas do aborto espontâneo e de anomalias congênitas.

Em 1997, Ian Wilmut e colaboradores foram os primeiros a produzir um mamífero por clonagem (uma ovelha apelidada de Dolly), utilizando a técnica de transferência nuclear da célula somática. Desde então, outros animais foram clonados com sucesso a partir cultura de células adultas diferenciadas. O interesse pela clonagem humana tem provocado considerável debate por causa das implicações sociais, éticas e legais. Além disso, existe a preocupação de que a clonagem possa resultar em um aumento do número de crianças nascidas com defeitos congênitos e com outras doenças graves.

As células-tronco embrionárias são pluripotentes e capazes de se diferenciar em diversos tipos celulares. O isolamento e a cultura de embriões humanos e de células-tronco são uma grande promessa para o desenvolvimento de terapias moleculares.

## TERMOS DESCRITIVOS

Em anatomia e embriologia, os termos especiais de posição, direção, e vários planos do corpo são usados. As descrições do adulto são baseadas na *posição anatômica*, posição na

qual o corpo está ereto, os membros superiores estão ao lado do corpo, e as palmas das mãos, direcionadas anteriormente (Fig. 1-2A). Os termos descritivos de posição, direção e planos usados para embriões são mostrados na Figura 1-2 B a E.

## QUESTÕES DE ORIENTAÇÃO CLÍNICA

1. Qual é a diferença entre os termos *concepto* e *embrião*? Quais são os *produtos da concepção*?
2. Por que estudamos a embriologia humana? Ela tem algum valor prático na medicina e em outra ciência da saúde?
3. Os médicos datam uma gravidez a partir do primeiro dia do último ciclo menstrual normal, mas o embrião só começa a se desenvolver após aproximadamente 2 semanas (Fig. 1-1). Por que os médicos usam essa terminologia?

As respostas a estas questões são apresentadas no final do livro.



# Reprodução Humana

<b>Órgãos Genitais 7</b>	<b>Ciclos Reprodutivos Femininos 14</b>
Órgãos Genitais Femininos 7	Ciclo Ovariano 14
Órgãos Genitais Masculinos 10	Ciclo Menstrual 17
<b>Gametogênese 10</b>	<b>Transporte de Gametas 19</b>
Meiose 10	Transporte do Oócito 19
Espermatogênese 11	Transporte dos Espermatozoides 19
Oogênese 14	<b>Maturação dos Espermatozoides 20</b>
Comparação dos Gametas Masculino e Feminino 14	<b>Viabilidade dos Oócitos e Espermatozoides 20</b>
	<b>Questões de Orientação Clínica 20</b>

A puberdade começa quando os caracteres sexuais secundários (p. ex., pelos pubianos) aparecem, geralmente entre os 12 e 15 anos de idade nas mulheres e entre os 13 e 16 anos de idade nos homens. A **menarca** (época da primeira menstruação) pode ocorrer já a partir dos 8 anos de idade. A puberdade nas mulheres se completa aos 16 anos de idade. Nos homens, a puberdade termina quando os primeiros espermatozoides maduros são formados.

## ÓRGÃOS GENITAIS

Os órgãos genitais produzem e transportam as células germinativas (gametas) desde as gônadas (testículos ou ovários) até o local da fecundação na tuba uterina (Fig. 2-1).

### Órgãos Genitais Femininos

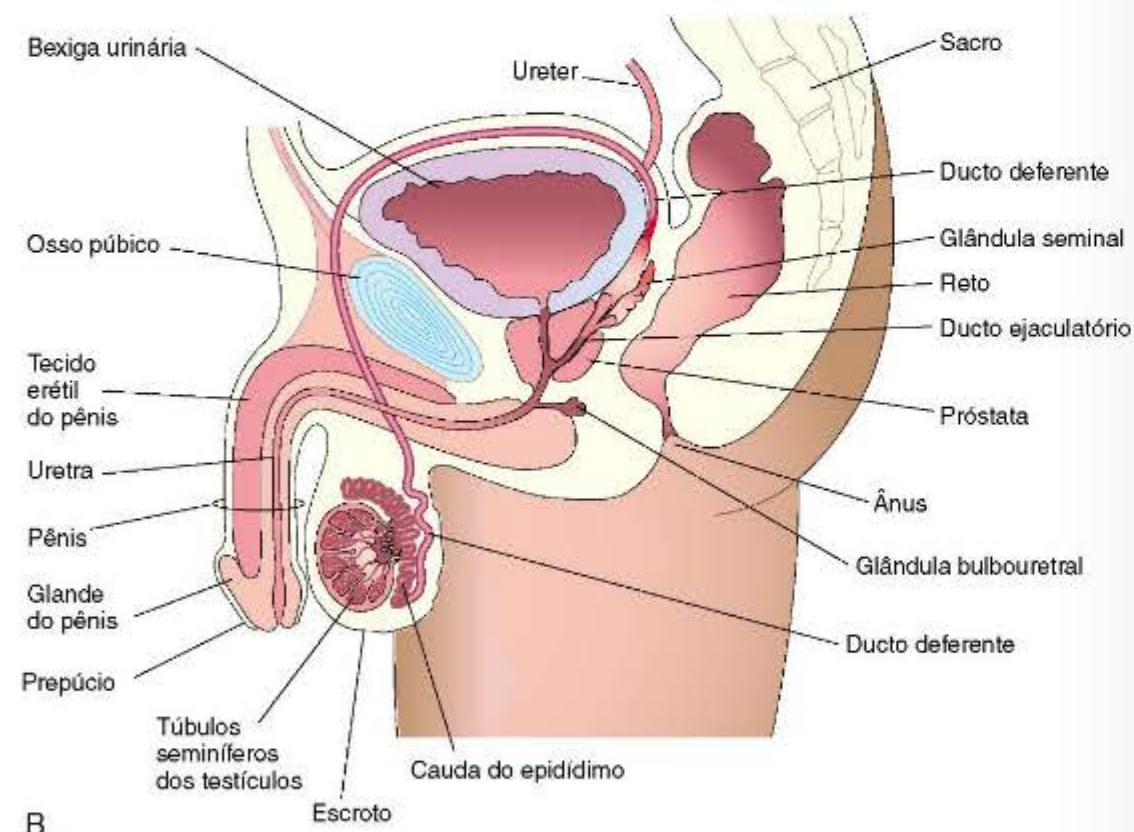
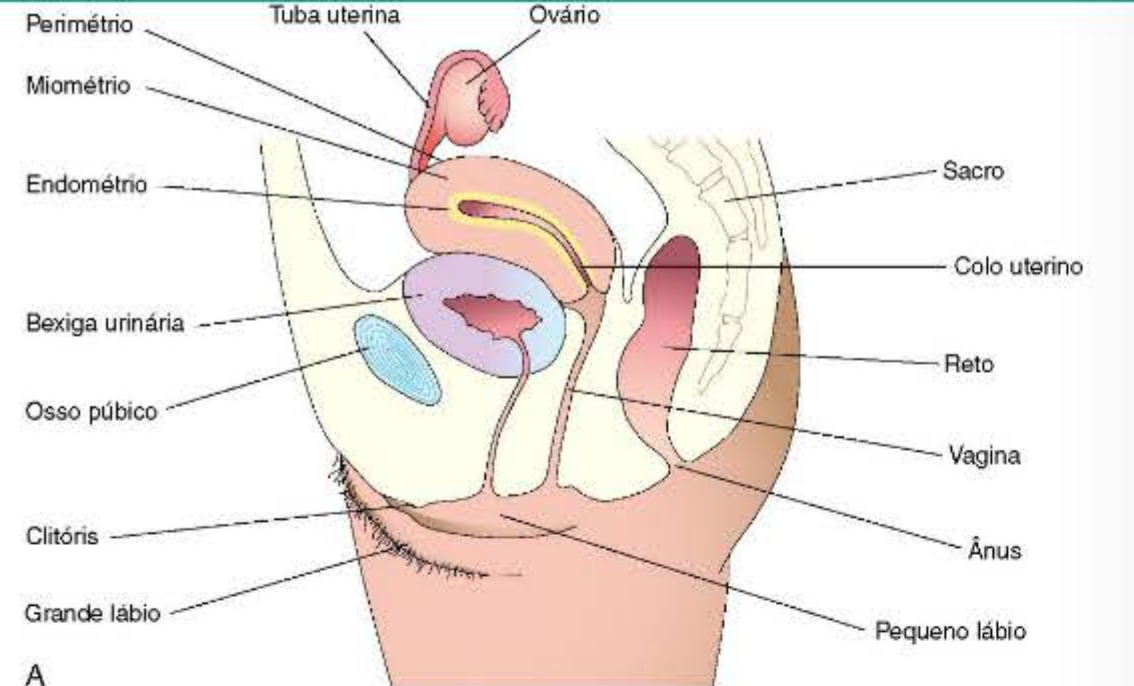
#### Vagina

A vagina (Fig. 2-1A) serve como passagem excretória para o líquido menstrual, recebe o pênis (Fig. 2-1B) durante o ato sexual, e forma a parte inferior do canal do parto.

#### Útero

O útero é um órgão piriforme, de parede espessa (Fig. 2-2A e B), e é composto por duas partes principais:





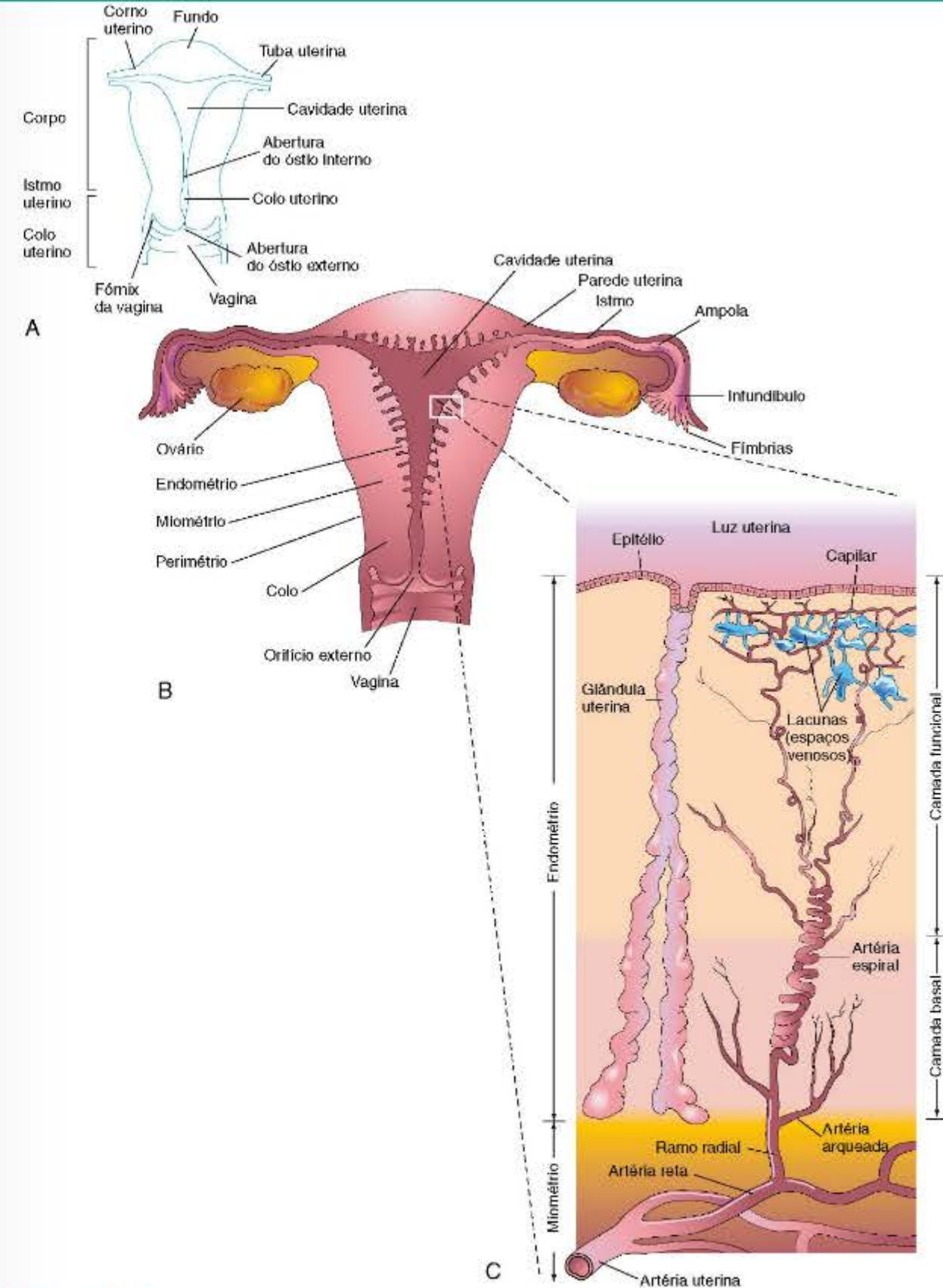
**Figura 2-1** Cortes sagitais esquemáticos das regiões pélvicas da mulher (A) e do homem (B).

- O corpo, os dois terços superiores expandidos;
- O colo, o terço inferior cilíndrico.

O **fundo do útero** é a parte arredondada do corpo uterino que se encontra acima dos orifícios das tubas uterinas. O **corpo do útero** se estreita do fundo até o istmo, a região constricta entre o corpo e o colo do útero (Fig. 2-2A). A luz do colo uterino, o **canal cervical**, apresenta uma aber-

tura constricta, e um óstio (*ostium*), em cada extremidade. O **óstio interno** se comunica com a cavidade do corpo uterino, enquanto o **óstio externo** se comunica com a vagina. As paredes do corpo do útero são formadas por três camadas:

- **Perimétrio**, uma fina camada peritoneal externa
- **Miométrio**, uma camada espessa de músculo liso
- **Endométrio**, uma fina camada interna



**Figura 2-2** Órgãos reprodutivos femininos. A, Partes do útero. B, Corte frontal diagramático do útero, das tubas uterinas e da vagina. Os ovários também são mostrados. C, Ampliação da área demarcada em B. A camada funcional do endométrio é eliminada durante a menstruação.



No pico de seu desenvolvimento, o endométrio apresenta de 4 a 5 mm de espessura. Durante a fase lútea (secretória) do ciclo menstrual (Fig. 2-8), três camadas de endométrio podem ser distinguidas microscopicamente (Fig. 2-2C) do seguinte modo:

- Uma camada compacta, formada por tecido conjuntivo densamente compactado ao redor do ducto das glândulas uterinas
- Uma camada esponjosa, composta de tecido conjuntivo edematoso, contendo os corpos tortuosos e dilatados das glândulas uterinas
- Uma camada basal, contendo as extremidades cegas das glândulas uterinas

As camadas compacta e esponjosa, conhecidas coletivamente como a *camada funcional*, desintegram-se e são eliminadas na menstruação e após o parto (nascimento). A camada basal do endométrio tem seu próprio suprimento sanguíneo e não é descartada durante a menstruação.

### Tubas Uterinas

As **tubas uterinas**, medindo 10 cm de comprimento e 1 cm de diâmetro, se estendem lateralmente dos **cornos uterinos** (Fig. 2-2A). Cada tuba se abre para um corno uterino na sua extremidade proximal e para a cavidade peritoneal na sua extremidade distal. A *tuba uterina é dividida nas seguintes partes: o infundíbulo, a ampola, o istmo e a parte uterina*. As tubas carregam os oócitos dos ovários até o local da fecundação na ampola (Fig. 2-2B). A tuba uterina transporta então o zigoto em divisão para a cavidade uterina.

### Ovários

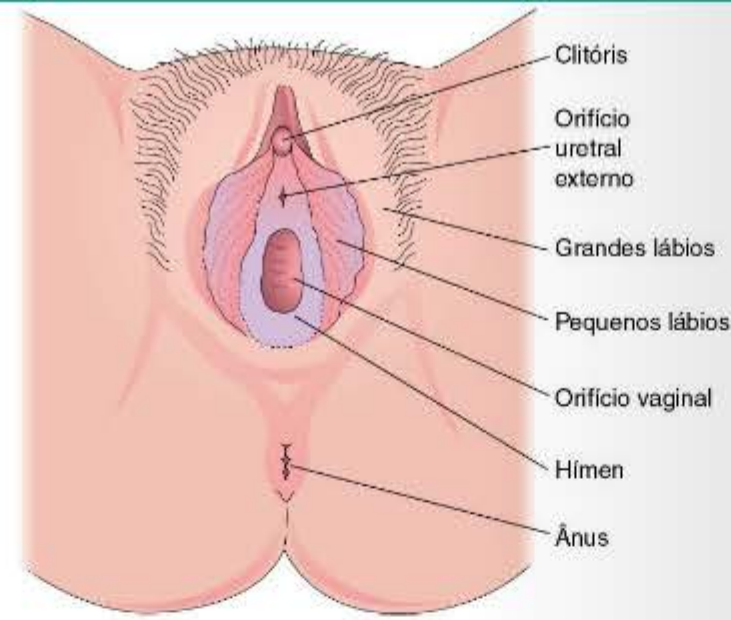
Os **ovários** são glândulas amendoadas, localizadas em cada lado do útero, que produzem os **oócitos** (Fig. 2-1A e B). Quando liberado do ovário na *ovulação*, o oócito secundário passa para uma das duas *tubas uterinas*. Estas tubas se abrem no *útero*, o qual protege e nutre o embrião e o feto até seu nascimento. Os ovários também produzem estrogênio e progesterona, os hormônios responsáveis pelo desenvolvimento dos caracteres sexuais secundários e pela regulação da gravidez.

### Órgãos Sexuais Femininos Externos

Os órgãos sexuais femininos externos são conhecidos coletivamente como a **vulva** (Fig. 2-3). Os **grandes lábios**, pregas externas salientes de pele, ocultam o orifício vaginal, a abertura da vagina. Dentro desses lábios se encontram duas pequenas pregas de membrana mucosa, os **pequenos lábios**. O **clitóris**, um pequeno órgão erétil, está localizado na junção superior dessas pregas. A vagina e a uretra se abrem em uma cavidade, o **vestíbulo** (a fenda entre os pequenos lábios). O orifício vaginal varia com a condição do **himen**, uma prega de membrana mucosa que envolve o orifício vaginal.

### Órgãos Genitais Masculinos

Os órgãos genitais masculinos (Fig. 2-1B) incluem o pênis, os testículos, o epidídimo, o ducto deferente (vaso deferente), a próstata, as glândulas seminais, as glândulas bulbouretrais, os ductos ejaculatórios e a uretra. Os dois testículos ovais estão localizados na cavidade do **escroto**. Cada **testículo** é formado por diversos **túbulos seminíferos**



**Figura 2-3** Genitália feminina externa. Os lábios foram afastados para mostrar os orifícios externos da uretra e da vagina.

altamente enrolados que produzem espermatozoides. Os espermatozoides imaturos passam dos testículos para um único tubo complexamente enrolado, o **epidídimo**, onde eles são armazenados. Do epidídimo, os **ductos deferentes** transportam os espermatozoides para o ducto ejaculatório. Este ducto desce para a pelve, onde ele se funde com os ductos das glândulas seminais para formar o **ducto ejaculatório**, que entra na uretra.

A **uretra** é um tubo que liga a bexiga urinária, através do pênis, ao exterior do corpo. Dentro do **pênis**, o **tecido erétil** envolve a uretra. Durante a excitação sexual, este tecido se enche de sangue, fazendo com que o pênis fique ereto. O **sêmen** é formado por espermatozoides misturados ao líquido seminal produzido pelas **glândulas seminais**, **glândulas bulbouretrais** e **próstata**.

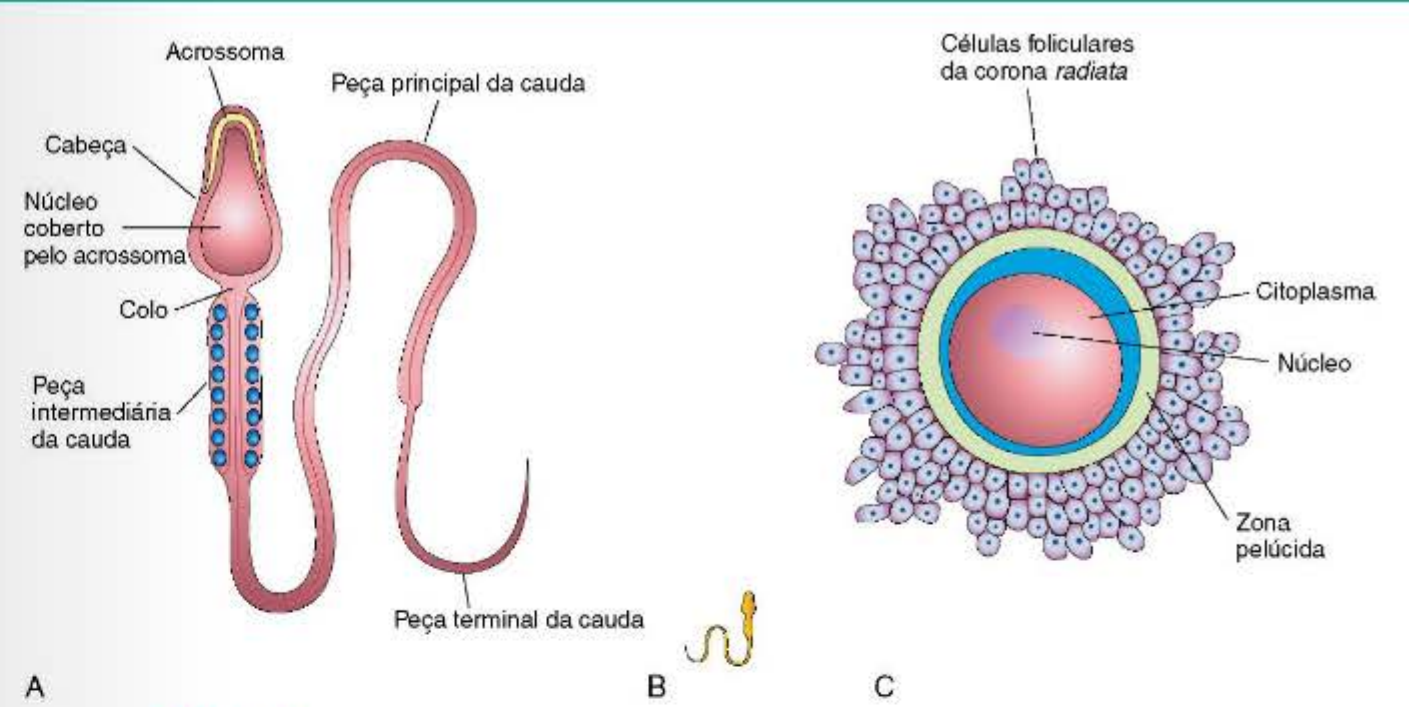
## GAMETOGENESE

O espermatozoide e o oócito são gametas altamente especializados ou células germinativas (Fig. 2-4). Cada uma dessas células contém metade do número típico de cromossomos (*i. e.*, 23 em vez de 46). O número de cromossomos é reduzido durante um tipo especial de divisão celular conhecido como **meiose**. Esse tipo de divisão celular ocorre durante a **gametogênese** (formação das células germinativas). Nos homens, esse processo é chamado de **espermatogênese**; nas mulheres, ele é conhecido como **oogênese** (Fig. 2-5).

### Meiose

A *meiose consiste em duas divisões celulares meióticas* (Fig. 2-6), durante as quais o número de cromossomos das células germinativas é reduzido à metade (23, o número *haploide*) do número presente em outras células do corpo (46, o número *diploide*).

Durante a **primeira divisão meiótica**, o número de cromossomos é reduzido de diploide para haploide. Os cromossomos homólogos (um do pai e outro da mãe) se pareiam durante a prófase e então se separam durante



**Figura 2-4** Células germinativas ou gametas femininos e masculinos. **A**, As partes de um espermatozoide humano (1.250×). A cabeça, composta principalmente pelo núcleo, é parcialmente coberta pelo acrossoma, uma organela que contém enzimas. **B**, Desenho de um espermatozoide em escala aproximada à do oócito. **C**, Um oócito secundário humano (200×) se apresenta rodeado pela zona pelúcida e pela corona radiata.

a anáfase, com um representante de cada par indo randomicamente para cada polo do fuso meiótico. O fuso se conecta ao cromossomo no centrômero (Fig. 2-6B). Nesse estágio, eles são cromossomos com duas cromátides-irmãs. Os cromossomos X e Y não são homólogos; no entanto, eles apresentam segmentos homólogos nas extremidades de seus braços curtos. Eles se pareiam somente nessas regiões. Ao final da primeira divisão meiótica, cada nova célula formada (espermatócito secundário ou oócito secundário) tem um número haploide de cromossomos com duas cromátides-irmãs; portanto, cada célula contém metade do número de cromossomos da célula precedente (espermatócito primário ou oócito primário). Essa separação, ou **disjunção**, de cromossomos homólogos pareados é a base física da segregação, ou separação, de genes alelos durante a meiose.

A **segunda divisão meiótica** sucede a primeira divisão, sem uma interfase normal (*i. e.*, sem uma etapa intermediária de replicação do DNA). Cada cromossomo com duas cromátides-irmãs se divide, e cada metade, ou *cromátide*, é randomicamente levada para um polo diferente do fuso meiótico; logo, o número haploide de cromossomos (23) é mantido. Cada célula-filha formada pela meiose tem o número de cromossomos haploide reduzido, com um representante de cada par de cromossomos (agora com uma única cromátide).

A meiose:

- Garante uma *constância no número de cromossomos* de geração para geração por meio da redução do número cromossômico diploide para haploide, produzindo assim gametas haploides.
- Permite uma *distribuição aleatória de cromossomos maternos e paternos* entre os gametas.

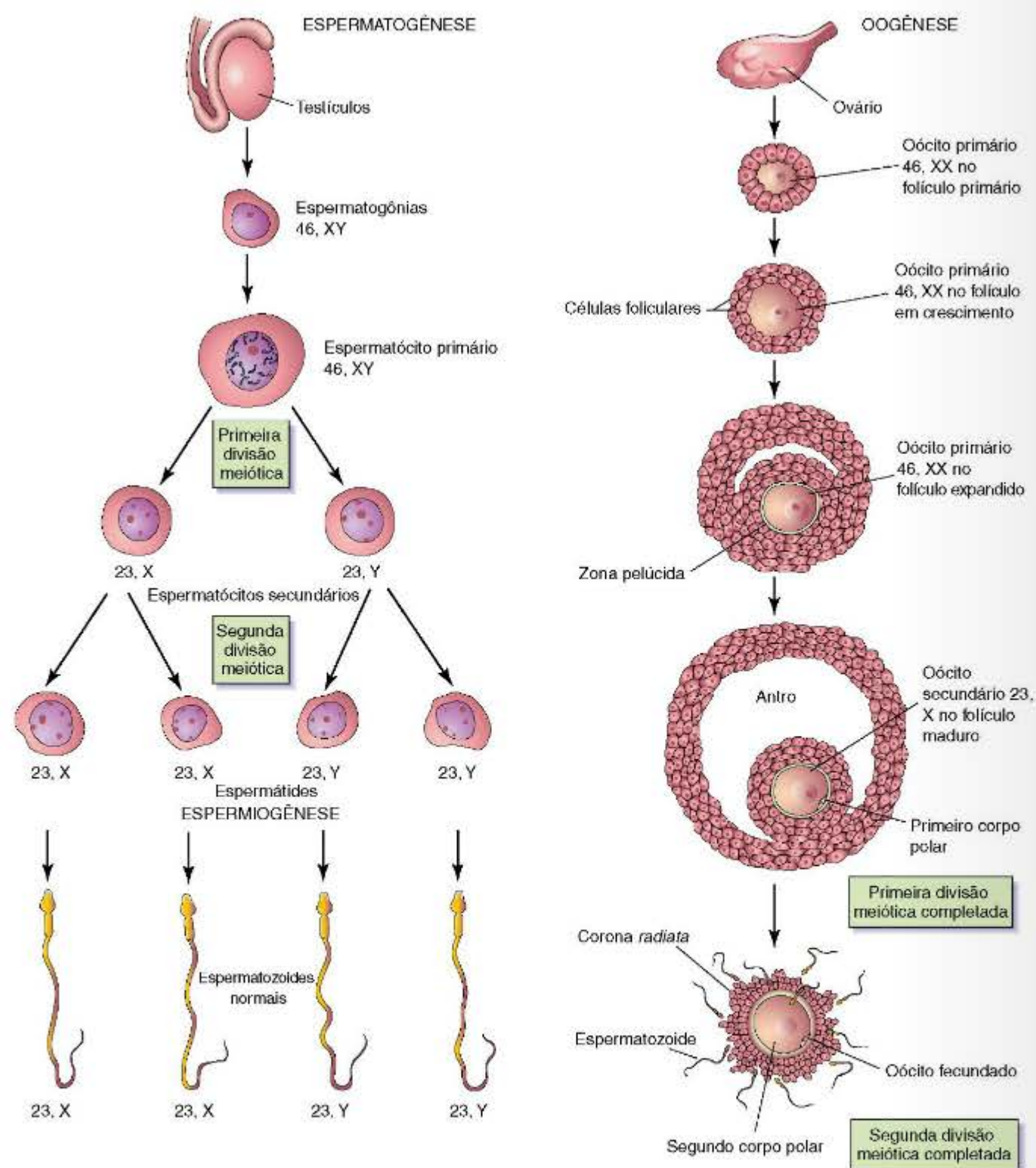
- Realoca os segmentos de cromossomos maternos e paternos por meio do *crossing over de segmentos cromossômicos*, o que “embaralha” os genes e produz uma recombinação do material genético.

## Espermatogênese

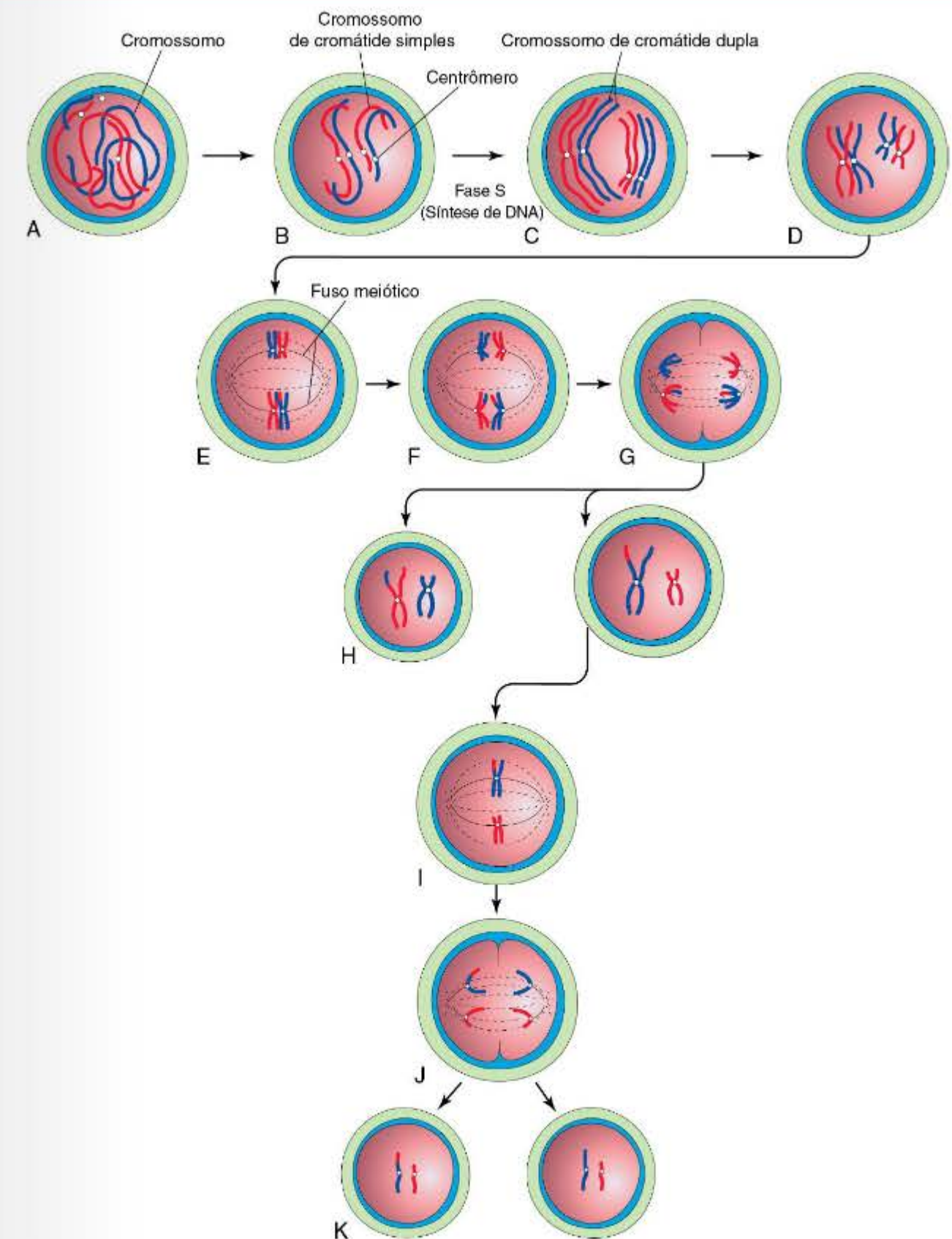
Antes da puberdade, as células primordiais (espermatogônias) permanecem dormentes nos túbulos seminíferos dos testículos desde o período fetal tardio. Na puberdade elas começam a aumentar em número (Fig. 2-5). Após diversas divisões celulares mitóticas, elas crescem e sofrem mudanças gradativas que as transformam em **espermátócitos primários** — as maiores células germinativas nos túbulos seminíferos. Cada espermatócito primário passa, subsequentemente, por uma divisão redutora — a **primeira divisão meiótica** — para formar dois **espermátócitos secundários** haploides, os quais têm, aproximadamente, a metade do tamanho dos espermatócitos primários. Posteriormente, os espermatócitos secundários sofrem uma **segunda divisão meiótica** para formar quatro **espermátides** haploides, as quais apresentam, aproximadamente, a metade do tamanho dos espermatócitos secundários. As espermátides são gradualmente transformadas em quatro espermatozoides maduros durante um processo conhecido como **espermio-gênese**. Durante a metamorfose (mudança na forma), o núcleo se condensa, o acrossoma se forma, a maior parte do citoplasma é eliminada e a cauda se desenvolve. Quando a espermiogênese se completa, os espermatozoides entram na luz (cavidade) dos túbulos seminíferos. Os espermatozoides então se movem para o **epidídimo** (Fig. 2-1B), onde eles são armazenados e se tornam funcionalmente maduros. A espermatogênese, incluindo a espermiogênese, requer aproximadamente 2 meses para se completar.



## GAMETOGENESE NORMAL



**Figura 2-5** Gametogênese normal: conversão das células germinativas em gametas. As ilustrações comparam a espermatogênese com a oogênese. As oogônias não estão presentes nesta figura, pois elas se diferenciam em oócitos primários antes do nascimento. O cromossomo complementar das células germinativas é mostrado a cada estágio. O número designa o número total de cromossomos, incluindo os cromossomos sexuais (mostrados após a vírgula). Nota: (1) após duas divisões meióticas, o número diploide de cromossomos, 46, é reduzido ao número haploide, 23; (2) quatro espermatozoides se formam a partir de um único espermatócito primário, enquanto apenas um oócito secundário resulta da maturação do oócito primário; (3) o citoplasma é conservado durante a oogênese para formar uma grande célula, o oócito.



**Figura 2-6** Representação diagramática da meiose. São mostrados dois pares de cromossomos. A a D, Estágios da prófase da primeira divisão meiótica. Os cromossomos homólogos se aproximam de cada par; cada membro de um par consiste em duas cromátides. Observe o único *crossover* em um par de cromossomos, resultando na troca de segmentos das cromátides. E, Metáfase. Os dois membros de cada par se tornam orientados no fuso meiótico. F, Anáfase. G, Telófase. Os cromossomos migram para polos opostos. H, Distribuição dos pares de cromossomos parentais ao final da primeira divisão meiótica. I a K, Segunda divisão meiótica, que é similar à mitose, exceto que as células são haploides.



A espermiogênese normalmente continua ao longo de toda a vida reprodutiva de um homem.

Quando ejaculados, os **espermatozoides maduros** são células móveis, de movimento livre, *formadas por uma cabeça e uma cauda* (Fig. 2-4A). O pescoço do espermatozoide é a junção entre a cabeça e a cauda. A cabeça do espermatozoide, que forma a maior parte da massa do espermatozoide, contém o núcleo. Os dois terços anteriores da cabeça são cobertos pelo **acrossoma**, uma organela em forma de capuz que contém enzimas capazes de facilitar a penetração do espermatozoide durante a fecundação. A cauda proporciona a motilidade do espermatozoide, auxiliando no seu transporte até o local da fecundação na ampola da tuba uterina. A **cauda do espermatozoide é formada por três partes**: a peça intermediária, a peça principal e a peça terminal. A peça intermediária contém as **mitocôndrias** que produzem a energia responsável pelos movimentos em chicote da cauda.

## Oogênese

A *oogênese* se refere à sequência de eventos pelos quais as oogônias (ócitos primordiais) são transformadas em **ócitos**. Esse processo de maturação se inicia durante o período fetal, mas não se completa até após a puberdade (Fig. 2-5). Durante a vida fetal precoce, a oogônia se prolifera por mitose e aumenta de tamanho para formar os **ócitos primários**. Ao nascimento, todos os ócitos primários já completaram a prófase da **primeira divisão meiótica**. Esses ócitos permanecem na prófase até a puberdade. Logo após a ovulação, um ócito primário completa a primeira divisão meiótica (Fig. 2-5). Diferentemente do estágio correspondente na espermatogênese, a divisão do citoplasma é desigual. O **ócito secundário** recebe quase todo o citoplasma, enquanto o **primeiro corpo polar** recebe muito pouco, fazendo com que ele se degenere após um curto período. Na ovulação, o núcleo do ócito secundário começa a **segunda divisão meiótica**, mas progride apenas até a metáfase.

Se o ócito secundário for fecundado por um espermatozoide, a segunda divisão meiótica se completa e um **segundo corpo polar** também é formado (Fig. 2-5). O ócito secundário liberado na ovulação é envolto por uma cobertura de material amorfo, conhecida como **zona pelúcida**, e uma camada de células foliculares chamada de **corona radiata** (Fig. 2-4C). O **ócito secundário** é tão grande que pode ser observado a olho nu.

Podem ser encontrados até dois milhões de ócitos primários nos ovários de uma criança recém-nascida. A maioria destes ócitos regride durante a infância, de modo que, na puberdade, não restam mais do que 40.000. Destes, somente aproximadamente 400 amadurecem em ócitos secundários e são expelidos na ovulação.

## Comparação dos Gametas Masculino e Feminino

Em comparação aos espermatozoides, os ócitos são enormes, imóveis (Fig. 2-4B e C) e apresentam citoplasma abundante. Em relação à constituição de cromossomos sexuais, existem **dois tipos de espermatozoides normais** (Fig. 2-5): 22 autossômicos mais um cromossomo sexual X (*i. e.*, 23, X) ou um cromossomo sexual y (23, y).

## GAMETOGENESE ANORMAL

Durante a gametogênese, algumas vezes, os cromossomos homólogos não conseguem se separar — fato conhecido como **não disjunção** — e como resultado, alguns gametas tem 24 cromossomos e outros apenas 22 (Fig. 2-7). Se um gameta com 24 cromossomos se unir com um que contenha 23 cromossomos, resultará em um zigoto com 47 cromossomos, como ocorre em crianças com **síndrome de Down** (Fig. 19-4). Esta condição é chamada de **trisomia do 21** por causa da presença de três representantes de um cromossomo particular em vez de dois. Se um gameta com apenas 22 cromossomos se unir com um gameta normal, resultará em um zigoto com 45 cromossomos. Essa condição é conhecida como **monossomia** porque apenas uma das cópias de um par cromossômico particular está presente. Embriões com monossomia geralmente morrem.

Há apenas um tipo de ócito secundário normal: 22 autossômicos mais um cromossomo sexual X (*i. e.*, 23, X). A diferença no complemento de cromossomos sexuais forma a base da determinação do sexo primário.

## CICLOS REPRODUTIVOS FEMININOS

Na menarca (época do primeiro período menstrual), a mulher passa mensalmente por ciclos reprodutivos regulados pelo **hipotálamo**, pela **glândula hipófise** e pelos **ovários** (Fig. 2-8). Esses ciclos preparam o sistema genital para a gravidez. O **hormônio liberador de gonadotrofinas** é sintetizado pelas células neurosecretórias no hipotálamo. Ele estimula a liberação de dois hormônios (gonadotrofinas) que são produzidos pela hipófise anterior e que atuam nos ovários:

- O **hormônio foliculoestimulante (FSH)** estimula o desenvolvimento dos folículos ovarianos e a produção de **estrogênio** pelas células foliculares.
- O **hormônio luteinizante (LH)** serve como um “gatilho” para a ovulação e estimula as células foliculares e o corpo lúteo a produzirem **progesterona**.

Esses dois hormônios ovarianos também promovem o crescimento do endométrio.

## Ciclo Ovariano

O **hormônio foliculoestimulante (FSH)** e o **hormônio luteinizante (LH)** produzem alterações cíclicas nos ovários (desenvolvimento de folículos ovarianos, ovulação e formação do corpo lúteo), coletivamente conhecidas como o **ciclo ovariano**. Durante cada ciclo, o FSH promove o crescimento de diversos folículos primários (Figs. 2-8 e 2-9), entretanto, somente um deles geralmente se desenvolve em folículo maduro e se rompe, expelindo o ócito (Fig. 2-10).

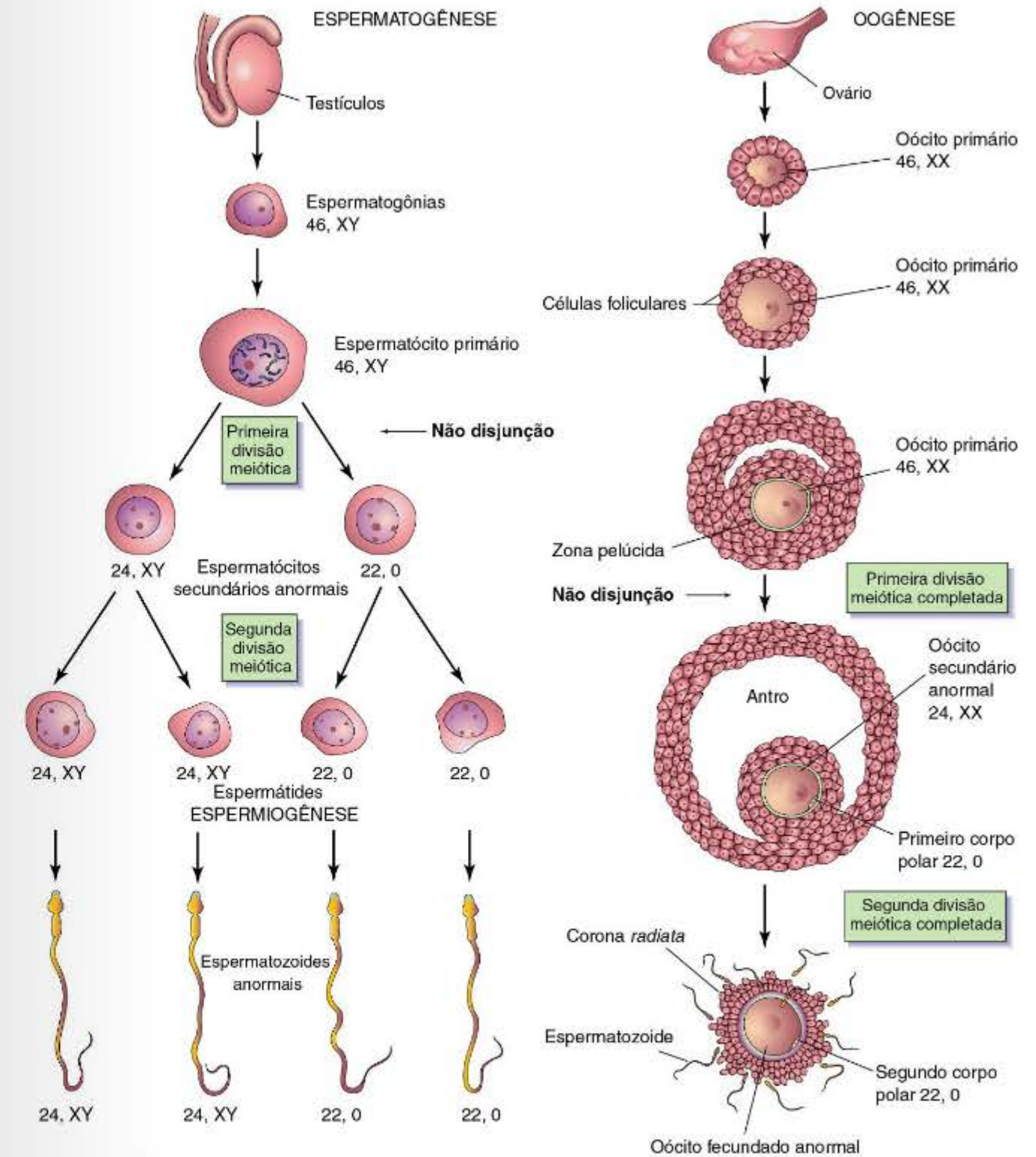
## Desenvolvimento Folicular

O desenvolvimento de um folículo ovariano (Figs. 2-8 e 2-9) é caracterizado por:

- Crescimento e diferenciação do ócito primário
- Proliferação de células foliculares

## RECURSOS EXTRAS

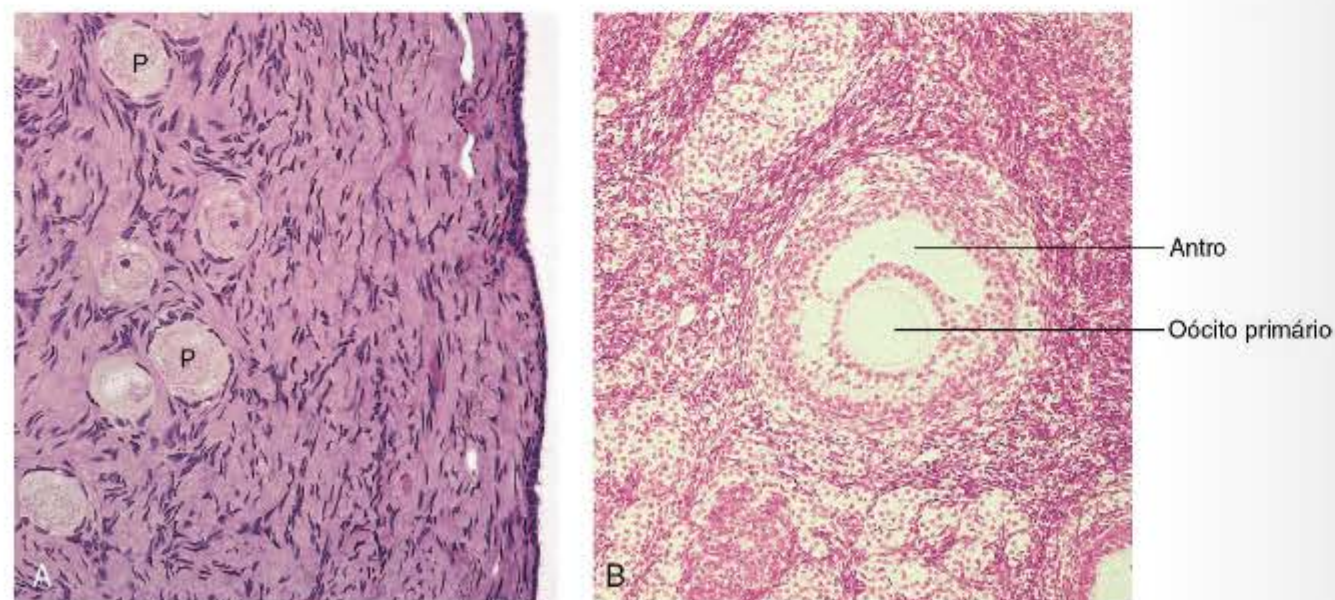
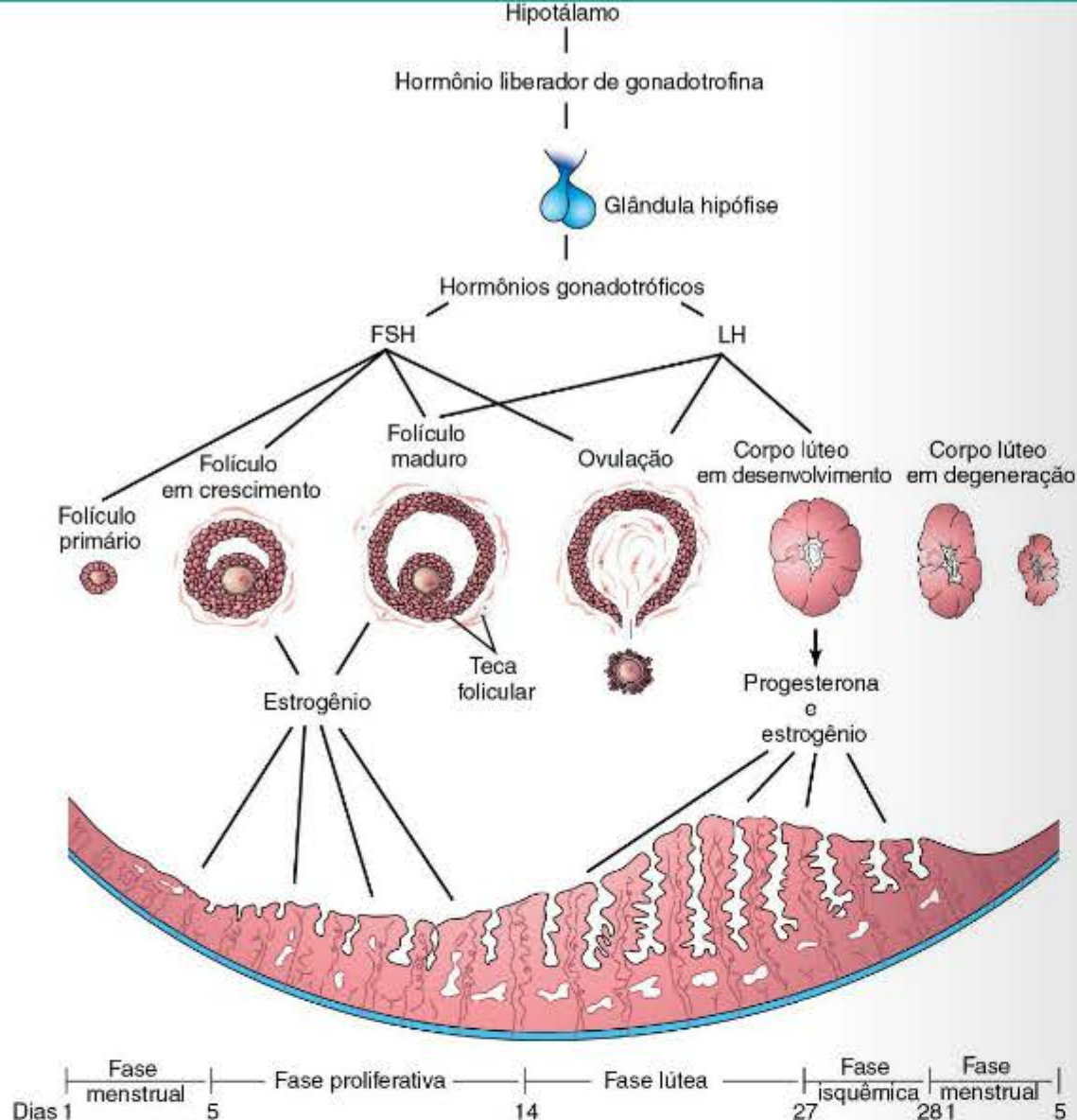
## GAMETOGENESE ANORMAL



**Figura 2-7** Gametogênese anormal. As ilustrações mostram como a não disjunção, um erro na divisão celular, resulta na distribuição anormal de cromossomos nos gametas. Embora a não disjunção de cromossomos sexuais esteja ilustrada, um defeito similar pode ocorrer durante a divisão de autossomos (qualquer cromossomo além dos cromossomos sexuais). Quando ocorre a não disjunção durante a primeira divisão meiótica da espermatogênese, um espermatócito secundário contém 22 autossomos mais um cromossomo X e um Y, enquanto o outro contém 22 autossomos e nenhum cromossomo sexual. Similarmente, a não disjunção durante a oogênese pode dar origem a um ócito com 22 autossomos e dois cromossomos X (como mostrado) ou a um com 22 autossomos e nenhum cromossomo sexual.



**Figura 2-8** Ilustrações das inter-relações entre o hipotálamo, a glândula hipófise, os ovários e o endométrio. São apresentados um ciclo menstrual completo e o começo de outro.



**Figura 2-9** Fotomicrografias de cortes de ovários humanos adultos. **A**, Micrografia de luz do córtex ovariano demonstrando folículos primordiais (P), que são oócitos primários envolvidos por células foliculares (270 $\times$ ). **B**, Micrografia de luz de um folículo secundário. Observe o oócito primário e o antro contendo o líquido folicular (132 $\times$ ). (De Gartner, LP, Hiatt JL: *Color Textbook*, 2nd ed. Philadelphia, WB Saunders, 2001.)

RECURSOS EXTRAS

- Formação da zona pelúcida
- Desenvolvimento de uma cápsula de tecido conjuntivo envolvendo o folículo — a *teca folicular*. Acredita-se que as células da teca produzam um fator angiogênico que promove o crescimento dos vasos sanguíneos que fornecem suporte nutritivo ao desenvolvimento do folículo.

### Ovulação

As células foliculares se dividem ativamente, produzindo uma camada estratificada ao redor do oócito (Fig. 2-9A e B). Subsequentemente, espaços repletos de líquido aparecem ao redor das células foliculares, as quais coalescem formando uma cavidade única, o **antro**, contendo **líquido folicular**. Quando o antro se forma, o folículo ovariano é chamado de **folículo secundário** (Fig. 2-9B). O oócito primário é circundado por células foliculares, chamadas de **cumulus oophorus**, que se projetam para o antro aumentado. O folículo continua a crescer e rapidamente forma uma protuberância na superfície do ovário (Fig. 2-10A). Um pequeno ponto oval e avascular, o **estigma**, logo aparece nesta protuberância. Antes da ovulação, o oócito secundário e algumas células do **cumulus oophorus** se destacam do interior do folículo distendido (Fig. 2-10B).

A ovulação ocorre até 24 horas após um pico de produção de LH que parece ser o resultado de moléculas de sinalização das células granulosas. Este pico, estimulado pelo alto nível de estrogênio no sangue (Fig. 2-11), parece causar a ruptura do estigma, expelindo o oócito secundário juntamente com o líquido folicular (Fig. 2-10D). As plasminas e as metaloproteinases de matriz também parecem ter certo controle sobre a ruptura no estigma.

O oócito secundário expelido é envolto pela **zona pelúcida**, uma cobertura acelular de glicoproteínas, e uma ou mais camadas de células foliculares, que estão distribuídas radialmente para formar a **corona radiata** (Fig. 2-4C) e o **cumulus oophorus**.

### Corpo Lúteo

Logo após a ovulação, o folículo ovariano colapsa (Fig. 2-10D). Sob a influência do LH, as paredes do folículo se desenvolvem em uma estrutura glandular, o **corpo lúteo**, que secreta principalmente progesterona, mas também um pouco de estrogênio.

Se o oócito é fecundado, o corpo lúteo aumenta de tamanho para formar um **corpo lúteo gravídico** e aumenta sua produção hormonal. A degeneração do corpo lúteo é impedida pela **gonadotrofina coriônica humana** (hCG) (Cap. 4).

Se o oócito não for fecundado, o corpo lúteo degenera de 10 a 12 dias após a ovulação. Ele passa então a ser chamado de **corpo lúteo da menstruação**. O corpo lúteo degenerado é subsequentemente transformado em tecido cicatricial branco no ovário, formando o **corpo albicans**.

### Ciclo Menstrual

O ciclo menstrual é o período durante o qual o oócito amadurece, é ovulado e entra na tuba uterina (Fig. 2-11). O estrogênio e a progesterona produzidos pelo folículo ovariano

### MITTELSCHMERZ E OVULAÇÃO

Uma dor abdominal de intensidade variada, chamada de *mittelschmerz*, acompanha a ovulação em algumas mulheres. A *mittelschmerz* pode ser utilizada como um sinal de ovulação; no entanto, existem indicadores melhores, tais como uma diminuição leve na temperatura corporal seguida por um aumento sustentado após a ovulação.

### ANOVAÇÃO E HORMÔNIOS

Algumas mulheres não ovulam devido a uma liberação inadequada de gonadotrofinas. Em algumas dessas mulheres, a ovulação pode ser induzida pela administração de gonadotrofinas ou um agente ovulatório, resultando na maturação de diversos folículos ovarianos e múltiplas ovulações. A incidência de gravidezes múltiplas aumenta quando a ovulação é induzida.

### CICLOS MENSTRUAIS ANOVULATÓRIOS

Em ciclos anovulatórios, as alterações endometriais são mínimas; o endométrio proliferativo se desenvolve normalmente, mas não há ovulação nem formação de corpo lúteo. Consequentemente, o endométrio não progride para a fase lútea; ele permanece na fase proliferativa até que a menstruação comece. O estrogênio nos contraceptivos orais, com ou sem progesterona, suprime a ovulação agindo no hipotálamo e na glândula hipófise, inibindo a secreção do hormônio liberador de gonadotrofina, do hormônio foliculoestimulante e do hormônio luteinizante.

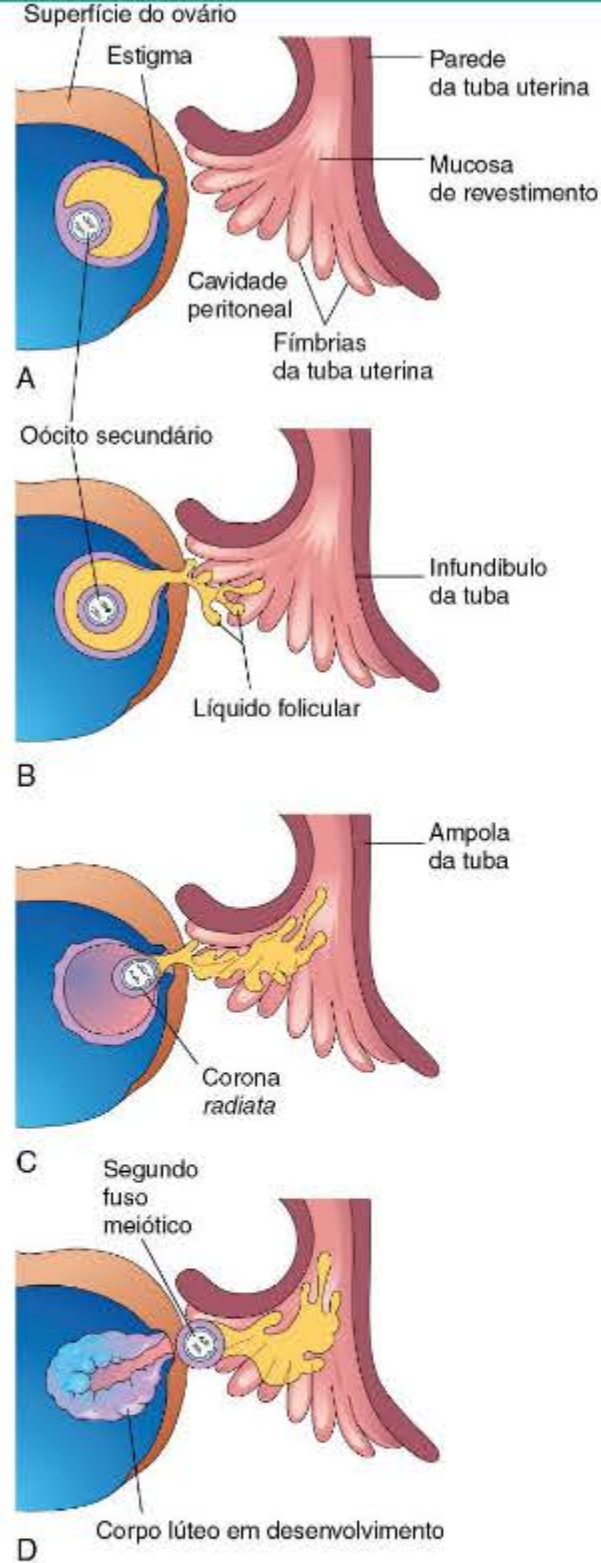
e pelo corpo lúteo causam alterações cíclicas no endométrio do útero. Essas alterações mensais no revestimento uterino constituem o **ciclo menstrual**. A média do ciclo menstrual é de 28 dias (variando de 23 a 35 dias). O dia 1 corresponde ao dia em que a menstruação começa.

### Fases do Ciclo Menstrual

O ciclo menstrual é dividido em três fases principais somente para facilitar a descrição (Fig. 2-11). Na verdade, o *ciclo menstrual é um processo contínuo*; cada fase passa gradualmente para a próxima. Os ciclos reprodutivos normalmente continuam até a interrupção permanente das menstruações — a **menopausa** — o que geralmente ocorre entre os 48 e os 55 anos de idade.

**Fase Menstrual** O primeiro dia da menstruação é o começo da fase menstrual. A camada funcional da parede uterina é destacada e eliminada com o **fluxo menstrual**, o que geralmente dura de 4 a 5 dias. O **fluxo menstrual**, ou **menstruação**, eliminado através da vagina, consiste em quantidades variadas de sangue combinadas com pequenos

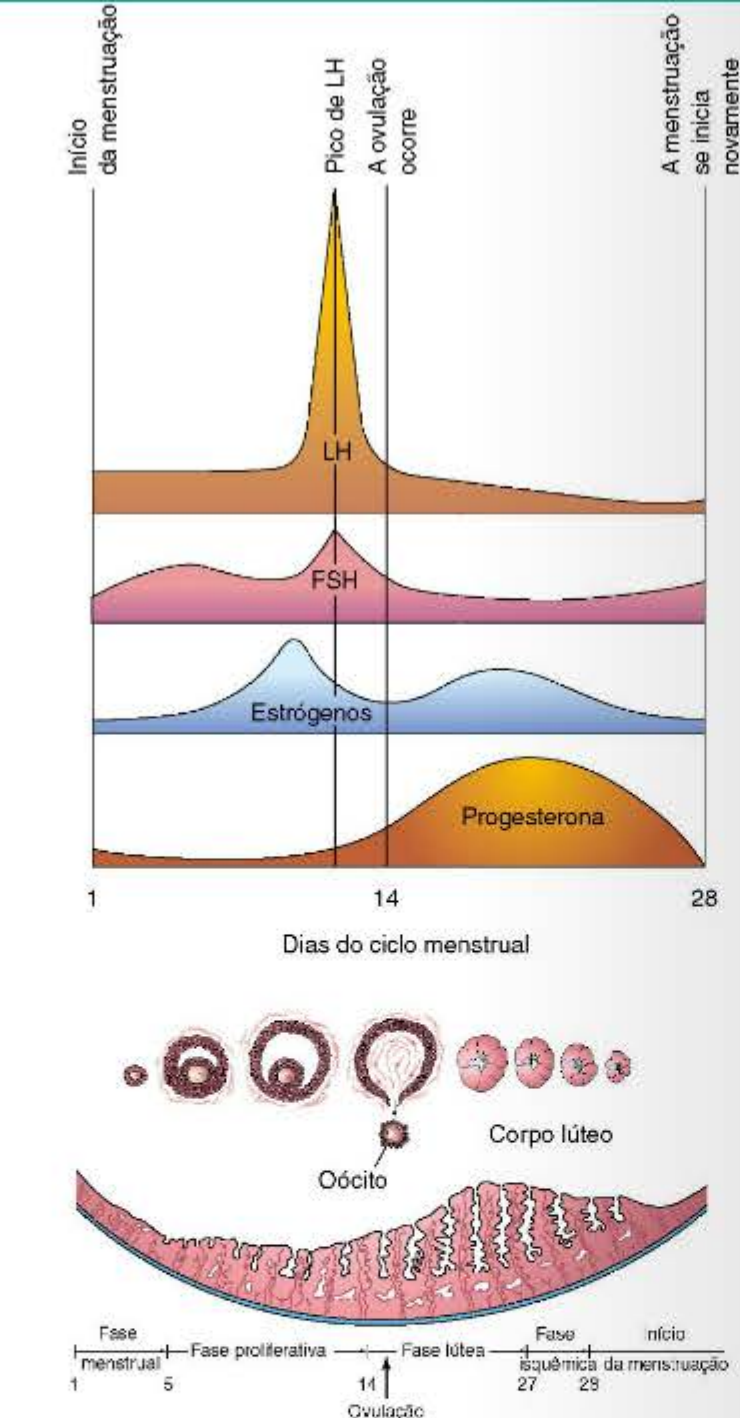




**Figura 2-10** Diagramas (A-D) ilustrando a ovulação. Quando o estigma se rompe, o oócito secundário é expelido do folículo ovariano com o líquido folicular. Após a ovulação, a parede do folículo colapsa.

pedaços de tecido endometrial. Após a menstruação, o endométrio erodido se apresenta mais fino (Fig. 2-11).

**Fase Proliferativa** A fase proliferativa, que dura aproximadamente 9 dias, coincide com o crescimento dos folículos ovarianos e é controlada pelo estrogênio secretado pelos folículos. Há um aumento de duas a três vezes na



**Figura 2-11** Níveis sanguíneos de vários hormônios durante o ciclo menstrual. O hormônio folículoestimulante (FSH) estimula os folículos ovarianos a se desenvolver e a produzir estrógenos. O nível de estrógenos aumenta até que um pico ocorra momentos antes que o surto de hormônio luteinizante induza a ovulação. A ovulação normalmente ocorre até 24 horas após o pico de LH. Se a fecundação não ocorrer, os níveis sanguíneos de estrógenos circulantes e de progesterona caem. Esta redução hormonal faz com que o endométrio regride e a menstruação comece novamente.

espessura do endométrio durante este período. No início desta fase, a superfície do epitélio do endométrio se regenera. As glândulas aumentam em número e comprimento, e as artérias espiraladas se alongam (Fig. 2-2C).

**Fase Lútea** A fase lútea (secretória), que dura aproximadamente 13 dias, coincide com a formação, função e

crescimento do corpo lúteo. A progesterona produzida pelo corpo lúteo estimula o epitélio glandular a secretar um material mucoide, rico em glicogênio. As glândulas se tornam amplas, tortuosas e saculares. O endométrio se espessa devido à influência da progesterona e do estrogênio do corpo lúteo e ao aumento do líquido intersticial.

Se a fecundação não ocorrer:

- O corpo lúteo se degenera.
- Os níveis de estrogênio e progesterona diminuem e o endométrio entra na *fase isquêmica*.
- A menstruação ocorre.

A **isquemia** (suprimento sanguíneo reduzido) das artérias espiraladas ocorre pela constrição resultante da diminuição na secreção de progesterona. A ausência de hormônio também resulta na interrupção da secreção glandular, na perda de líquido intersticial e em um encolhimento significativo do endométrio. Com a constrição das artérias espiraladas por períodos prolongados, ocorre estase venosa e necrose (morte) isquêmica pontual nos tecidos superficiais. Finalmente, acontece uma ruptura das paredes vasculares e o sangue escoar para o tecido conjuntivo subjacente. Pequenas poças de sangue se formam e rompem a parede da superfície endometrial, resultando em um sangramento para dentro do útero e da vagina.

Com o destacamento de pequenos pedaços do endométrio que passam para a cavidade uterina, as extremidades rompidas das artérias espiraladas sangram para dentro da cavidade uterina, levando a uma perda acumulada de 20 a 80 mL de sangue. Ao longo de 3 a 5 dias, toda a camada compacta e grande parte da camada esponjosa do endométrio são eliminadas.

Se a fecundação ocorrer:

- Ocorre a divisão do zigoto e a formação do blastocisto.
- O blastocisto começa a se implantar aproximadamente no 6º dia da fase lútea.
- A hCG mantém a secreção de estrógenos e progesterona pelo corpo lúteo.
- A fase lútea continua e a menstruação não ocorre.

Durante a gravidez, os ciclos menstruais cessam e o endométrio passa para a fase gravídica. Com o término da gravidez, o ovário e os ciclos menstruais retomam sua atividade após um período variável.



## TRANSPORTE DE GAMETAS

### Transporte do Oócito

Durante a ovulação, a extremidade fimbriada (franja) da tuba uterina se aproxima do ovário (Fig. 2-10). Os prolongamentos digitiformes da tuba, as *fímbrias*, se movimentam para frente e para trás sobre o ovário. A ação de varredura das fímbrias e as correntes de líquido produzidas por ela “varrem” o oócito secundário para o infundíbulo, em forma de funil, da tuba (Fig. 2-2B). O oócito passa então para a ampola da tuba, principalmente como resultado das ondas de *peristaltismo* — movimentos da parede da tuba caracterizados por processos de contração e relaxamento alternados.

## Transporte dos Espermatozoides

Durante a ejaculação, os espermatozoides são rapidamente transportados, de seu local de armazenamento no epidídimo (Fig. 2-1B) para a uretra por meio de contrações peristálticas do ducto deferente. As secreções das *glândulas seminais*, da *próstata* e das *glândulas bulbouretrais* e os espermatozoides formam o **sêmen** (ejaculado). O número de espermatozoides ejaculados varia entre 200 e 600 milhões. Os espermatozoides passam lentamente através do canal cervical pelo movimento de suas caudas. A *vesiculase*, uma enzima produzida pelas glândulas seminais, coagula parte do sêmen e forma um tampão vaginal que pode evitar a saída do sêmen pela vagina. No momento da ovulação, a quantidade de muco cervical aumenta e se torna menos viscosa, tornando-se mais favorável ao transporte dos espermatozoides. As *prostaglandinas* no sêmen estimulam a motilidade uterina e ajudam a mover os espermatozoides através do útero até o local da fecundação na tuba uterina.

Os espermatozoides se locomovem de 2 a 3 mm por minuto. Eles se movem lentamente no ambiente ácido da vagina, mas se locomovem mais rapidamente no ambiente alcalino do útero. Aproximadamente 200 espermatozoides alcançam o local da fecundação na tuba uterina.

## CONTAGEM ESPERMÁTICA

A análise do sêmen é uma parte importante na avaliação de pacientes com problemas de infertilidade. Os espermatozoides correspondem a menos de 5% do volume seminal. O restante do ejaculado consiste em secreções das glândulas seminais (60%), próstata (30%) e glândulas bulbouretrais (5%). O ejaculado de homens normais geralmente contém mais de 100 milhões de espermatozoides por mililitro de sêmen. Embora haja uma grande variação em casos individuais, os homens cujo sêmen contém um mínimo de 20 milhões de espermatozoides por mililitro ou 50 milhões no total, podem ser férteis. Um homem com menos do que 10 milhões de espermatozoides por mililitro de sêmen tem grandes chances de ser estéril, especialmente quando o material contém espermatozoides imóveis ou anormais. Para um potencial de fertilidade, pelo menos 40% dos espermatozoides devem continuar móveis após 2 horas e alguns devem manter-se em movimento após 24 horas. A infertilidade masculina pode resultar de distúrbios endócrinos, espermatogênese anormal ou obstrução de um ducto genital (p. ex., o ducto deferente). Em 30% a 50% dos casais que enfrentam problemas de fertilidade, a infertilidade masculina é a causa do problema.

## VASECTOMIA

Um método efetivo de contracepção em homens é a **vasectomia** — excisão de um segmento do ducto deferente (vaso deferente). De 2 a 3 semanas após a vasectomia, não há mais espermatozoides no ejaculado, mas a quantidade de líquido seminal é a mesma de antes do procedimento.



Os espermatozoides recém-ejaculados são incapazes de fertilizar os oócitos. Eles devem passar por um período de condicionamento — **capacitação** — que dura aproximadamente 7 horas. Durante este período, a cobertura de glicoproteínas e as proteínas seminais são removidas da superfície do acrossoma espermático. *A capacitação e a reação acrossômica são reguladas pela src quinase, uma tirosina quinase.* Os espermatozoides capacitados não apresentam alterações morfológicas, mas eles exibem uma atividade aumentada. Os espermatozoides geralmente são capacitados no útero ou nas tubas uterinas por substâncias secretadas por estes órgãos.

VIABILIDADE DOS OÓCITOS E ESPERMATOZOIDES

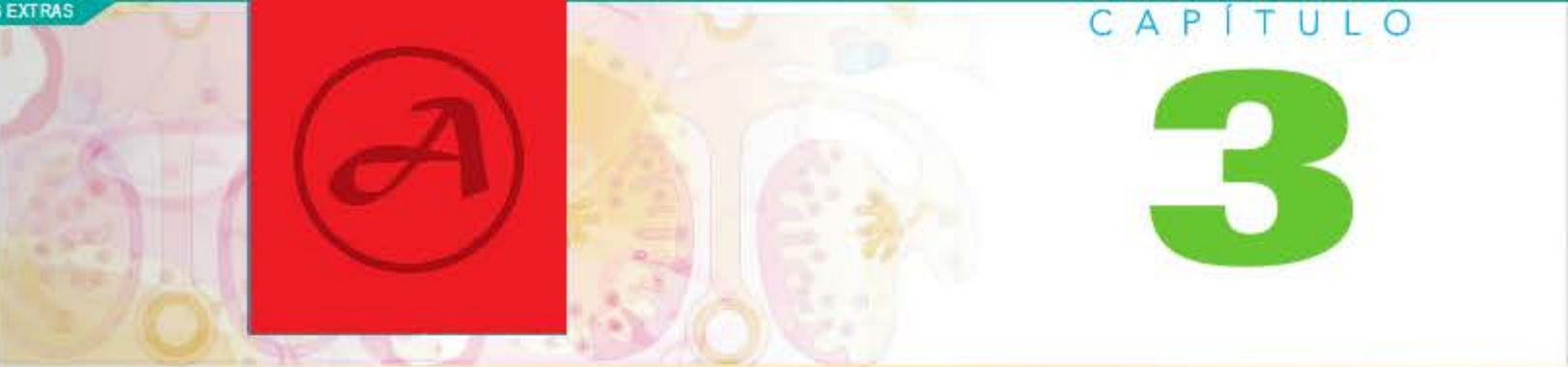Os oócitos na tuba uterina são geralmente fecundados dentro de 12 horas após a ovulação. Observações *in vitro* mostraram que os oócitos não podem ser fecundados após 24 horas e degeneram-se rapidamente após este período. A maioria dos espermatozoides provavelmente não sobrevive mais de 24 horas no trato genital feminino. Alguns espermatozoides são capturados nas pregas da mucosa cervical

e são gradualmente liberados no canal cervical, passando pelo útero em direção às tubas uterinas. O sêmen e os oócitos podem ser armazenados congelados por muitos anos para serem utilizados em reprodução assistida.

QUESTÕES DE ORIENTAÇÃO CLÍNICA

- 1. Existem relatos de uma mulher que afirma ter menstruado ao longo de sua gravidez. Como isto poderia acontecer?
- 2. Se uma mulher se esquecer de tomar um contraceptivo oral e então tomar dois ao mesmo tempo, ela poderá engravidar?
- 3. O que é o *coito interrompido*? Algumas pessoas acreditam que este é um método efetivo de controle de natalidade. Isto é verdade?
- 4. Qual é a diferença entre espermatogênese e espermiogênese?
- 5. Algumas pessoas dizem que o dispositivo intrauterino (DIU) é um contraceptivo? Isto está correto?

As respostas a estas questões são apresentadas no final do livro.



Primeira Semana do Desenvolvimento

Fecundação 21

Fases da Fecundação 21

Resultados da Fecundação 24

Clivagem do Zigoto 24

Formação do Blastocisto 24

Questões de Orientação Clínica 27

Um **zigoto**, formado pela união entre um **espermatozoide** e um **oócito**, é uma célula totipotente altamente especializada. Ele contém cromossomos e genes derivados da mãe e do pai. O zigoto se divide diversas vezes e vai se transformando progressivamente em um ser humano multicelular por meio de processos celulares tais como divisão, migração, crescimento e diferenciação.



FECUNDAÇÃO

O local habitual da fecundação é a ampola da tuba uterina (Fig. 2-2B). Se o oócito não for fecundado neste local, ele passa lentamente pela tuba até a cavidade do útero, onde se degenera e é reabsorvido.

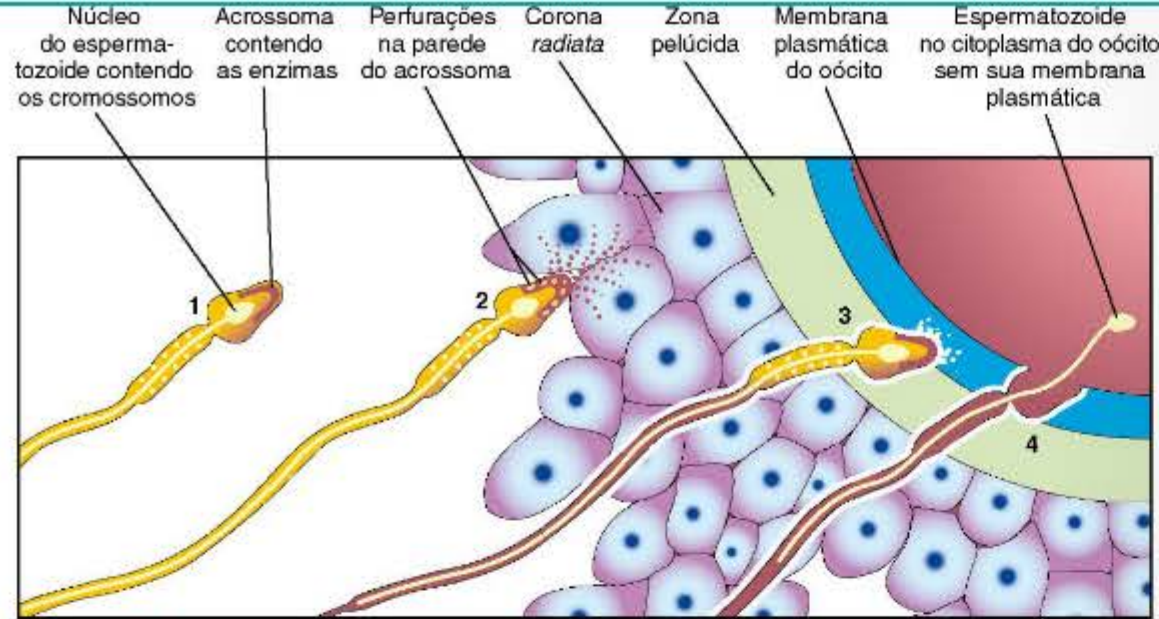
A fecundação é uma sequência complexa de eventos moleculares coordenados que se iniciam com o contato entre um espermatozoide e um oócito (Fig. 3-1). A fecundação termina com o entrelaçamento dos cromossomos maternos e paternos na metáfase da primeira divisão mitótica do **zigoto** (Fig. 2-5). Moléculas ligantes de carboidratos e ligantes de proteínas, presentes na superfície dos gametas, estão envolvidas na quimiotaxia do espermatozoide e no reconhecimento dos gametas, assim como no processo de fecundação.

Fases da Fecundação

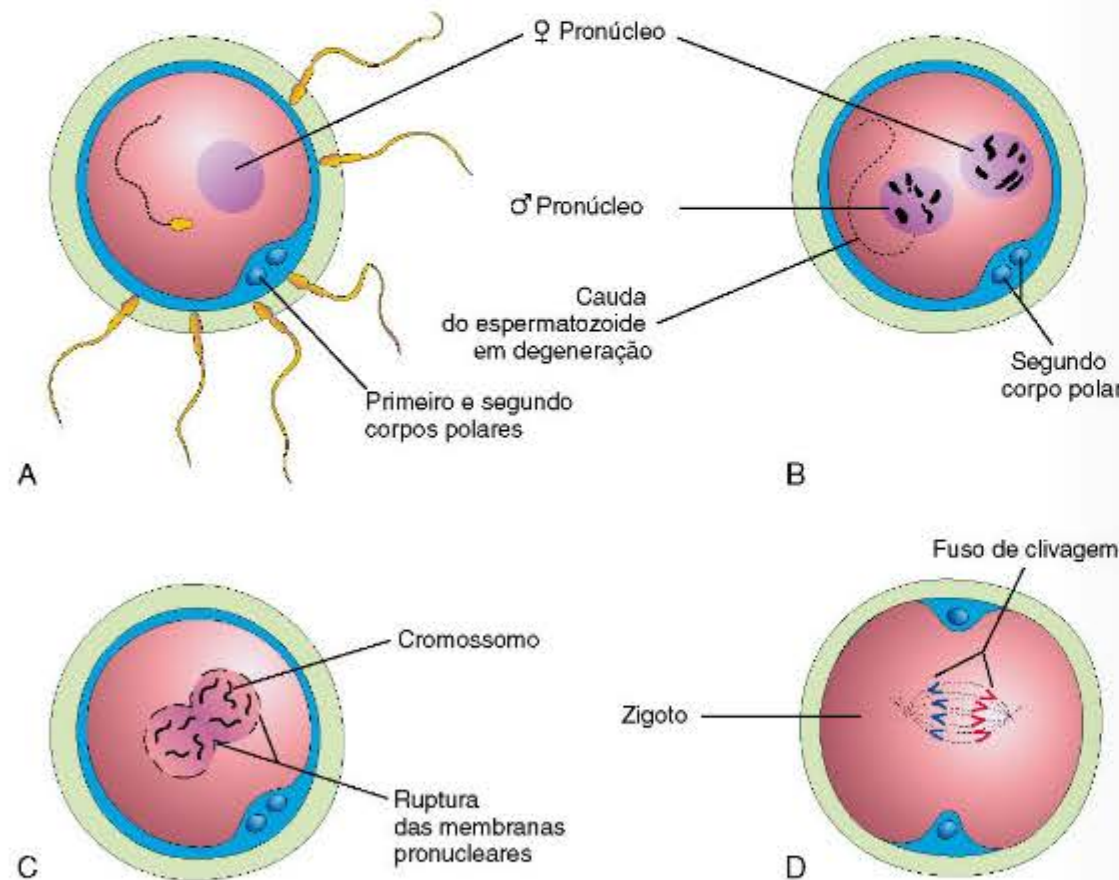
As fases da fecundação são (Figs. 3-1 e 3-2):

- Passagem do espermatozoide através da corona *radiata* do oócito. A dispersão das células foliculares da corona *radiata* ocorre principalmente em decorrência da ação da enzima *hialuronidase*, que é liberada a partir do acrossoma do espermatozoide. As *enzimas da mucosa da tuba* também parecem auxiliar a hialuronidase. Além disso, os movimentos da cauda do espermatozoide também são importantes durante a penetração da corona *radiata*.





**Figura 3-1** Reação acrossômica e penetração do espermatozoide no oócito. 1, Espermatozoide durante a capacitação. 2, Espermatozoide sofrendo a reação acrossômica. 3, Espermatozoide formando um caminho através da zona pelúcida. 4, Espermatozoide entrando no citoplasma do oócito.

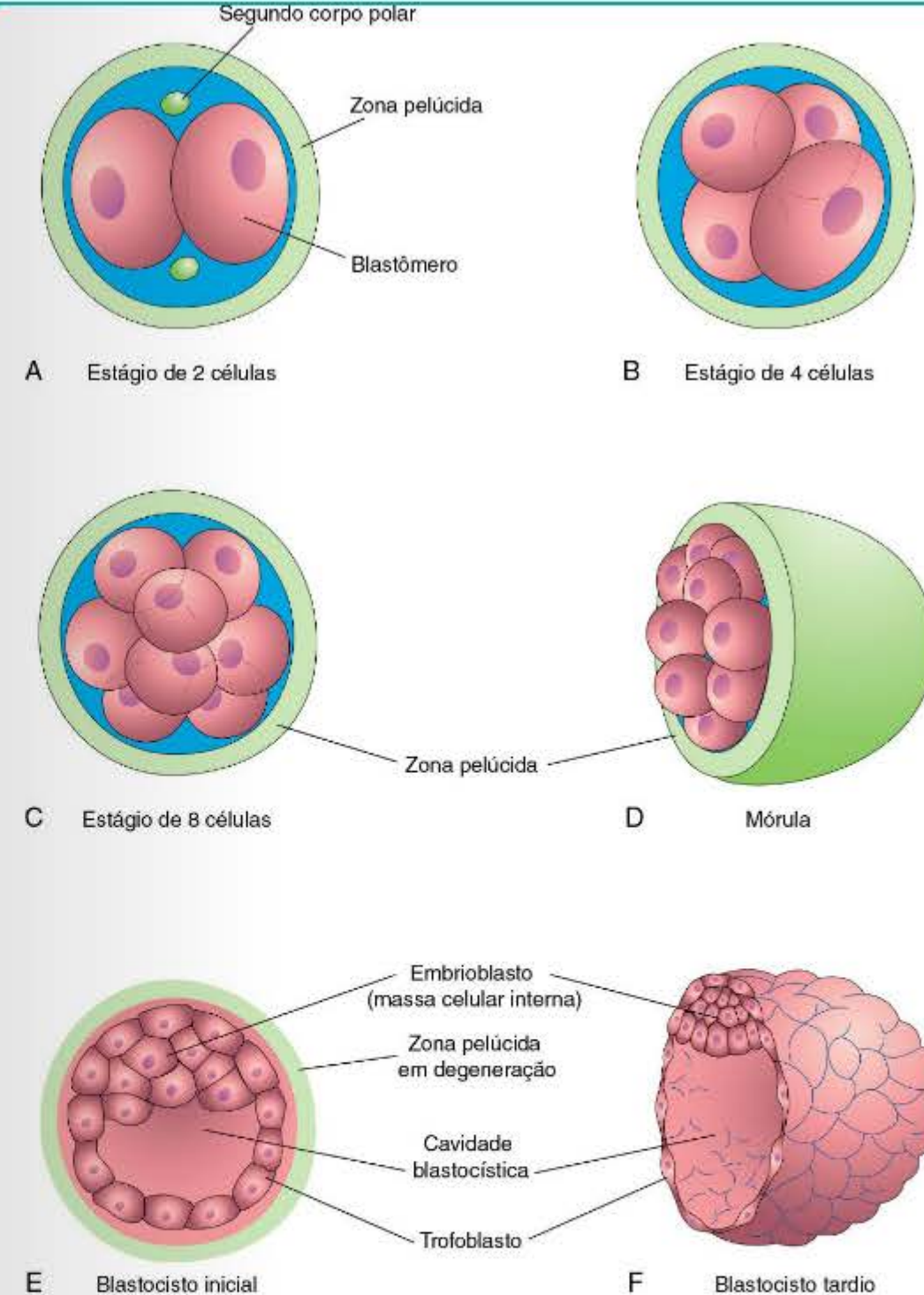


**Figura 3-2** Ilustrações da fecundação. **A**, Um espermatozoide entrou no oócito e a segunda divisão meiótica já ocorreu, resultando na formação do oócito maduro. O núcleo do oócito é agora o pronúcleo feminino. **B**, A cabeça do espermatozoide aumentou para formar o pronúcleo masculino. **C**, Os pronúcleos estão se fusionando. **D**, O zigoto está formado.

- Penetração da zona pelúcida. A formação de um caminho para o espermatozoide, através da zona pelúcida, é decorrente da ação de enzimas liberadas a partir do acrossoma. A enzima proteolítica *acrosina* (assim como as *esterases* e a *neuraminidase*) parece causar a lise da

zona pelúcida, formando assim um caminho para o espermatozoide chegar até o oócito.

- Fusão das membranas plasmáticas celulares do oócito e do espermatozoide. Uma vez que a fusão ocorre, o conteúdo dos grânulos corticais é liberado para o espaço



**Figura 3-3** Ilustrações mostrando a clivagem do zigoto e a formação do blastocisto. **A-D** mostram vários estágios da clivagem. O período da mórula começa no estágio de 12 a 32 células e termina quando o blastocisto se forma. **E e F** mostram cortes dos blastocistos. A zona pelúcida desaparece no estágio tardio do blastocisto (5 dias). Embora a clivagem aumente o número de blastômeros, observe que cada célula-filha é menor do que as células parentais. Como resultado, não há aumento no tamanho do embrião em desenvolvimento até que a zona pelúcida degenera.

perivitelino, levando a mudanças na zona pelúcida. Essa alteração evita que outros espermatozoides entrem. A membrana celular se rompe no local da fusão. A cabeça e a cauda do espermatozoide entram então no citoplasma do oócito, mas a membrana plasmática e a mitocôndria do espermatozoide ficam para trás (Figs. 3-1 e 3-2A).

- Finalização da segunda divisão meiótica do oócito. O oócito completa a segunda divisão meiótica e forma um oócito maduro e um segundo corpo polar (Fig. 3-2A). O núcleo do oócito maduro se torna o pronúcleo feminino.

- Formação do pronúcleo masculino. Dentro do citoplasma do oócito, o núcleo do espermatozoide aumenta de tamanho e forma o pronúcleo masculino. A cauda do espermatozoide se degenera (Fig. 3-2B). Durante o crescimento, os pronúcleos feminino e masculino replicam seu DNA (Fig. 3-2C).

- Ruptura das membranas pronucleares. Ocorrem a condensação dos cromossomos, o rearranjo dos cromossomos para a divisão celular mitótica, e a primeira clivagem do zigoto (Figs. 3-2D e 3-3A). A combinação de 23 cromossomos em cada pronúcleo resulta em um zigoto com 46 cromossomos.



## Resultados da Fecundação

A fecundação:

- Estimula o oócito secundário a completar a segunda divisão meiótica, produzindo o segundo corpo polar.
- Restaura o número diploide normal de cromossomos (46) no zigoto.
- É responsável pela variação da espécie humana por meio da mistura dos cromossomos maternos e paternos.
- Determina o cromossomo sexual do embrião; um espermatozoide portador do cromossomo sexual X produz um embrião feminino, e um espermatozoide portador do cromossomo sexual Y produz um embrião masculino.
- Causa a ativação metabólica do oócito, o que inicia a clivagem do zigoto.

O zigoto é geneticamente único porque metade de seus cromossomos vem da mãe e a outra metade é proveniente do pai. Este mecanismo é a base para a herança biparental e variação da espécie humana. A meiose possibilita segregação independente dos cromossomos maternos e paternos entre as células germinativas. O cruzamento de cromossomos, realocando os segmentos dos cromossomos paternos e maternos, “embaralha” os genes, produzindo assim uma recombinação de material genético (Fig. 2-6).



## CLIVAGEM DO ZIGOTO

A clivagem consiste em repetidas divisões mitóticas do zigoto, levando a um rápido aumento no número de células, agora chamadas de **blastômeros**. A divisão do zigoto começa aproximadamente 30 horas após a fecundação. Esses blastômeros se tornam menores a cada divisão (Fig. 3-3A-D). Durante a clivagem, o zigoto ainda é envolto pela zona pelúcida.

Após o estágio de oito células, os blastômeros mudam sua forma e se alinham firmemente uns contra os outros — **compactação**. Este fenômeno pode ser mediado por glicoproteínas de adesão da superfície celular. A compactação possibilita melhor interação célula-célula e é um pré-requisito para a segregação das células internas que formam a massa celular interna (Fig. 3-3E). Quando há de 12 a 32 blastômeros, o conceito é chamado de **mórula**. As células internas da mórula — o **embrioblasto** ou **massa celular interna** — são envolvidas por uma camada de blastômeros achatados que formam o trofoblasto. Uma

proteína imunossupressora — o **fator precoce da gravidez** — é secretada pelas células trofoblásticas e pode ser detectada no soro materno dentro de 24 a 48 horas após a implantação. O fator precoce da gravidez forma a base do teste de gravidez aplicável durante os primeiros dias do desenvolvimento.

## FORMAÇÃO DO BLASTOCISTO



Logo após a entrada da mórula no útero (aproximadamente 4 dias após a fecundação), o líquido uterino passa através da zona pelúcida para formar um espaço repleto de líquido — a **cavidade blastocística** — no interior da mórula (Fig. 3-3E). Com o aumento do líquido na cavidade, os blastômeros são separados em duas partes:

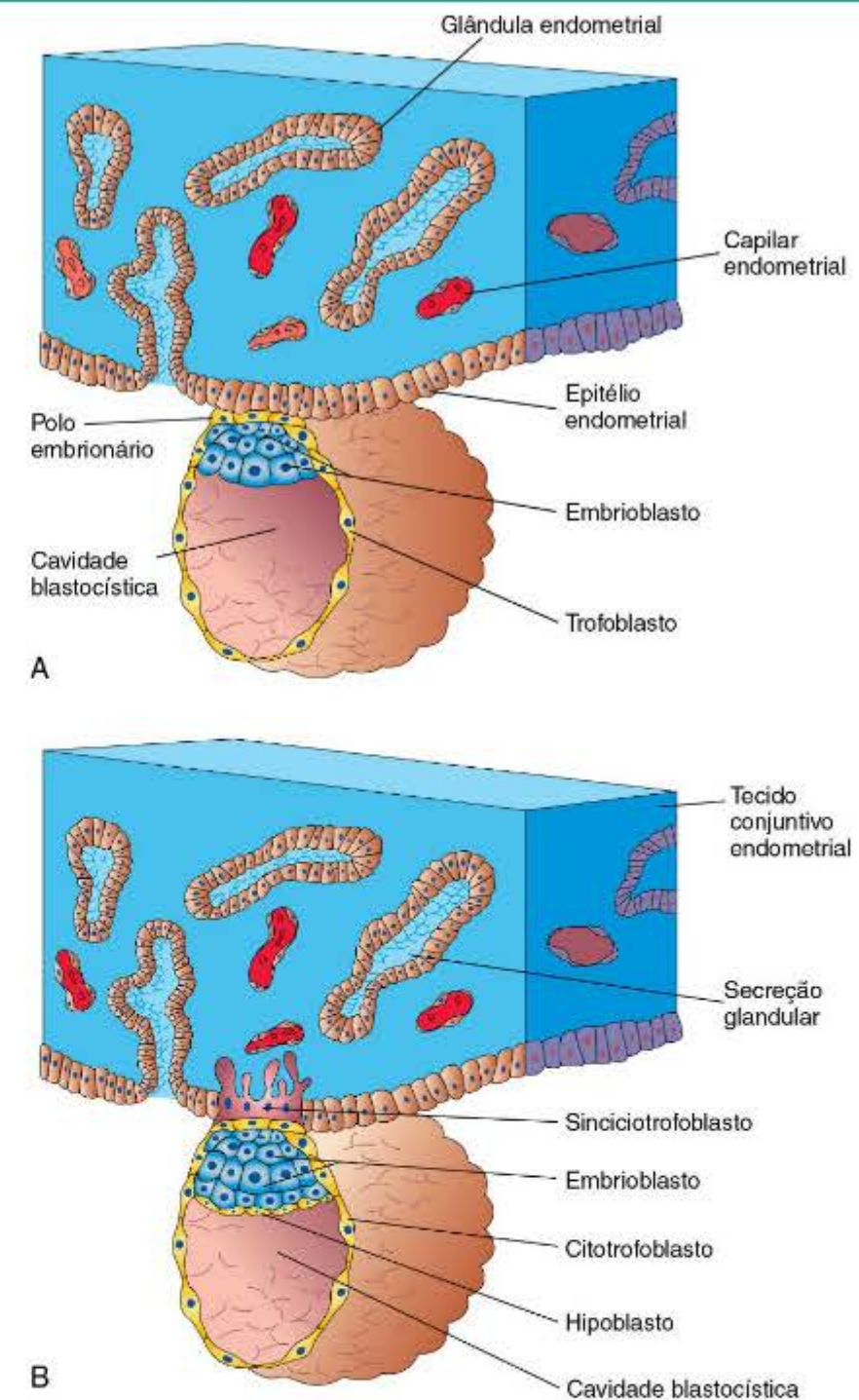
- O trofoblasto, as células externas delgadas que dão origem à parte embrionária da placenta.
- O embrioblasto, um grupo pequeno de blastômeros que é o primórdio do embrião.

Neste estágio, o conceito, ou embrião, é chamado de **blastocisto**. O embrioblasto agora se projeta para a cavidade blastocística e o trofoblasto forma a parede do blastocisto (Fig. 3E e F). Após o blastocisto flutuar no líquido uterino por aproximadamente 2 dias, a zona pelúcida degenera-se e desaparece. O destacamento da zona pelúcida já foi observado *in vitro*. Esse destacamento possibilita que o blastocisto aumente rapidamente de tamanho. Enquanto flutua livremente na cavidade uterina, o blastocisto se nutre através das secreções das glândulas uterinas.

Aproximadamente 6 dias após a fecundação, o blastocisto adere ao epitélio endometrial (Fig. 3-4A). Assim que ocorre a adesão ao epitélio, o trofoblasto começa a proliferar rapidamente e a se diferenciar em duas camadas (Fig. 3-4B):

- O citotrofoblasto, a camada interna de células.
- O sinciotrofoblasto, a camada externa que consiste em uma massa protoplasmática multinucleada formada pela fusão das células.

Os processos digitiformes do sinciotrofoblasto se estendem através do epitélio endometrial e invadem o tecido conjuntivo endometrial. Ao final da primeira semana, o blastocisto está superficialmente implantado na camada compacta do endométrio e retira seus nutrientes do tecido materno erodido. O sinciotrofoblasto altamente invasivo



**Figura 3-4** Adesão do blastocisto ao epitélio endometrial durante os estágios iniciais de sua implantação. **A**, No sexto dia, o trofoblasto está aderido ao epitélio endometrial no polo embrionário do blastocisto. **B**, No 7º dia, o sinciotrofoblasto penetrou no epitélio e começou a invadir o tecido conjuntivo endometrial.

## FECUNDAÇÃO IN VITRO E TRANSFERÊNCIA EMBRIONÁRIA

O processo de fecundação *in vitro* (FIV) dos oócitos e a transferência tanto dos zigotos em divisão quanto do blastocisto para o útero forneceram uma oportunidade para muitos casais que sofrem de problemas de infertilidade. O primeiro destes bebês de proveta nasceu em 1978. Os passos envolvidos na FIV e na transferência embrionária estão resumidos na Figura 3-5. A incidência de gravidezes múltiplas é maior com a FIV do que quando a gravidez ocorre através

da ovulação normal. A incidência de aborto espontâneo de embriões transferidos também é alta com a FIV.

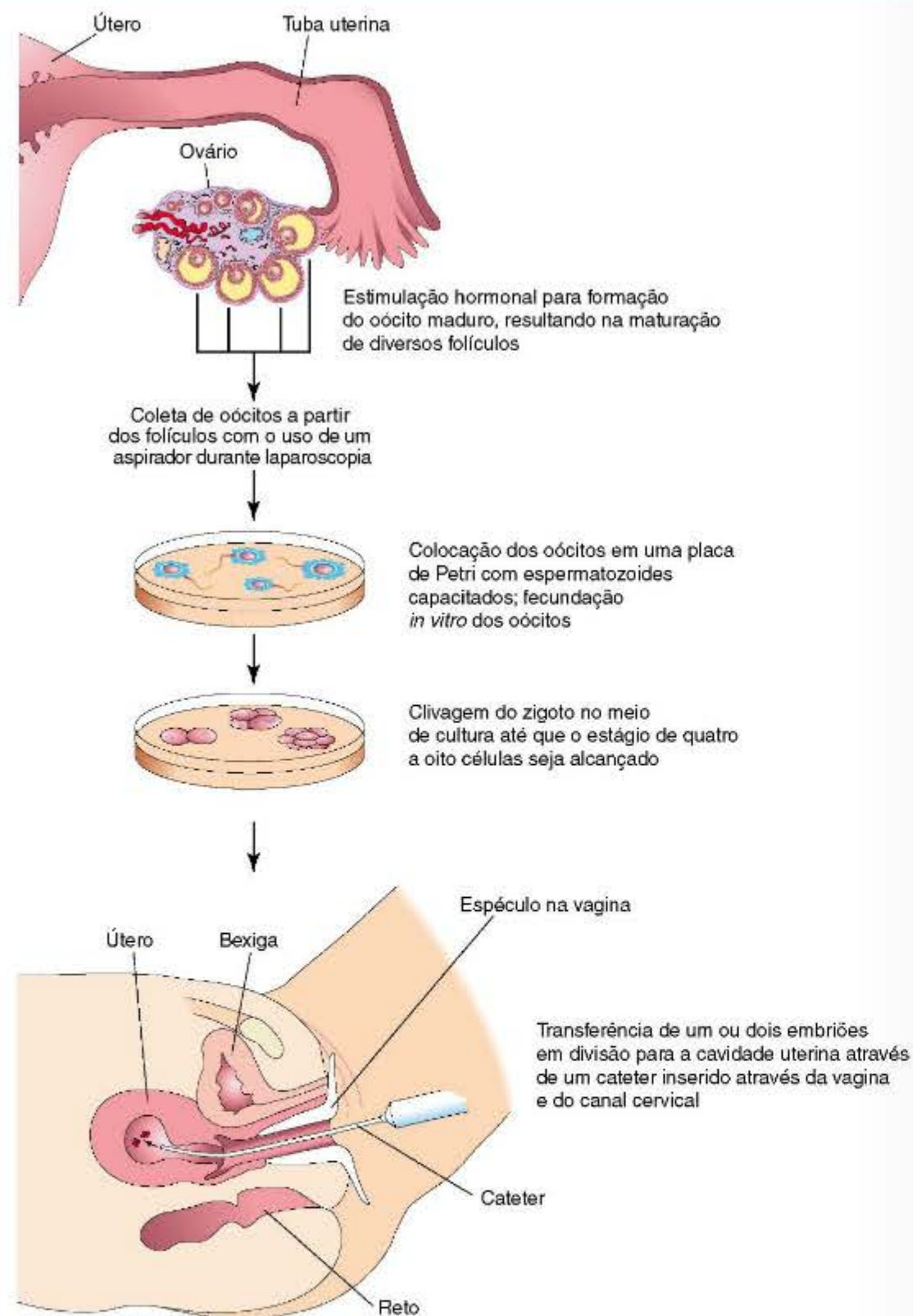
A técnica de **injeção espermática intracitoplasmática** envolve a injeção do espermatozoide diretamente no citoplasma do oócito maduro. Este procedimento é extremamente valioso nos casos de infertilidade decorrente do bloqueio das tubas uterina ou de oligospermia (baixo número de espermatozoides).

## DIAGNÓSTICO DE DISTÚRBIOS GENÉTICOS NA FASE PRÉ-IMPLANTAÇÃO

Utilizando-se as técnicas atualmente disponíveis, um zigoto em divisão que tenha um risco potencial de apresentar um distúrbio genético específico pode ser diagnosticado antes da implantação durante um procedimento de FIV. O sexo do embrião pode ser determinado a partir de um blastômero retirado de um zigoto composto de seis a oito células e analisado pela

amplificação de sequência de DNA do cromossomo Y. Este procedimento tem sido utilizado para determinar o cromossomo sexual em casos nos quais um embrião masculino tenha risco de apresentar um distúrbio grave ligado ao X. O corpo polar também poderia ser testado para tais distúrbios quando a mãe é a carreadora.





**Figura 3-5** Procedimento de fecundação *in vitro* e transferência embrionária.

se expande rapidamente próximo ao embrioblasto — o **polo embrionário** (Fig. 3-4A). O sinciciotrofoblasto produz enzimas proteolíticas que erodem os tecidos maternos, permitindo que o blastocisto se insira no endométrio. Ao final da primeira semana, uma camada de células cuboides, chamada de **hipoblasto**, aparece na superfície do embrioblasto, com a face voltada para a cavidade blastocística (Fig. 3-4B).

### QUESTÕES DE ORIENTAÇÃO CLÍNICA

- Embora as mulheres geralmente não engravidem após os 48 anos de idade, homens mais velhos ainda podem ser férteis. Por que? Há um risco maior de ocorrer síndrome de Down ou outras anomalias congênitas em crianças cujo pai tenha mais de 50 anos de idade?
- Existem contraceptivos orais para homens? Se não, qual a razão?

- O corpo polar pode ser fecundado? Se sim, o corpo polar fecundado pode dar origem a um embrião viável?
- Qual é a causa mais comum do aborto espontâneo durante a primeira semana do desenvolvimento?
- Uma mulher poderia ter gêmeos não idênticos como resultado da fecundação de um oócito pelo espermatozoide de um homem e da fecundação de outro pelo espermatozoide de outro homem?
- Ao se referir a um zigoto, os termos *clivagem* e *mitose* significam a mesma coisa?
- Como o zigoto em divisão se nutre durante a primeira semana?
- É possível determinar o sexo do zigoto em divisão desenvolvido *in vitro*? Se sim, quais as razões médicas para se realizar este procedimento?

As respostas a estas questões são apresentadas no final do livro.

## EMBRIÕES ANORMAIS E ABORTO ESPONTÂNEO

Muitos embriões recém-formados são abortados espontaneamente. Os estágios iniciais da implantação do blastocisto são períodos críticos do desenvolvimento que podem não acontecer corretamente por causa da produção inadequada de progesterona e estrogênio pelo corpo lúteo (Fig. 2-8). Os médicos ocasionalmente examinam pacientes em que o último período menstrual atrasou

por diversos dias e cujo último fluxo menstrual foi estranhamente abundante. Muito provavelmente, tais pacientes tiveram um aborto espontâneo precoce. Acredita-se que a taxa média de abortos espontâneos precoces seja de aproximadamente 45%. Os abortos espontâneos precoces ocorrem por uma variedade de razões, um delas sendo a presença de **anormalidades cromossômicas**.



## Segunda Semana do Desenvolvimento

Formação da Cavidade Amniótica e do Disco Embrionário 30

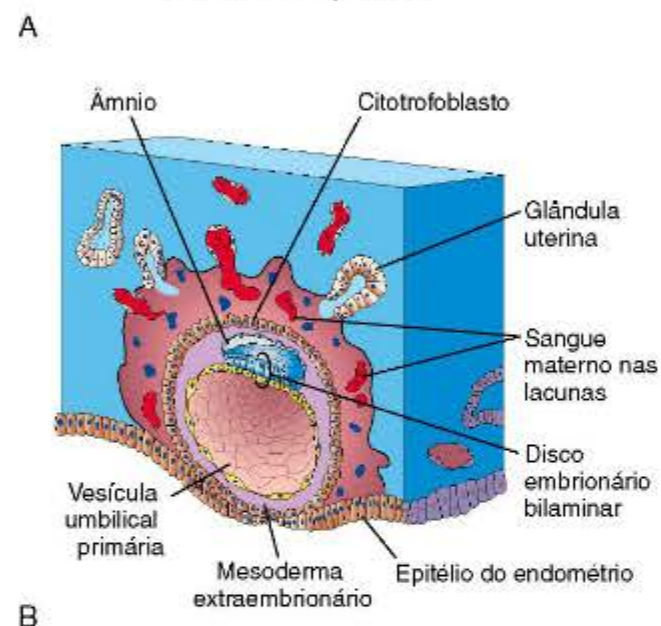
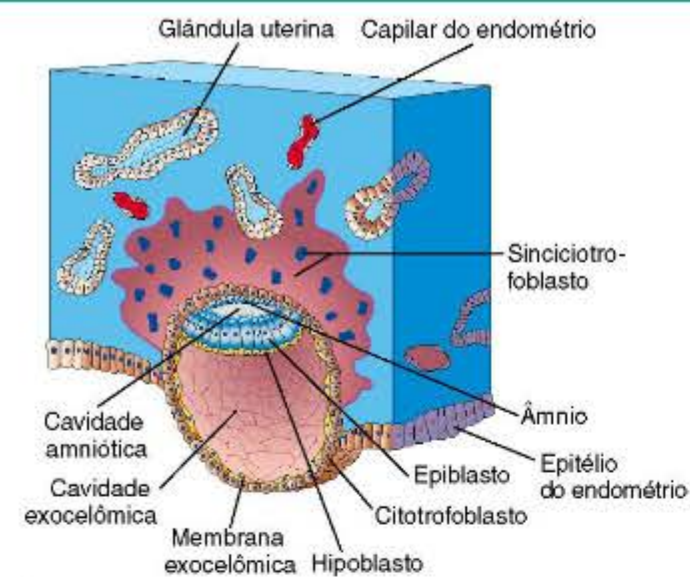
Desenvolvimento do Saco Coriônico 32  
Questões de Orientação Clínica 33

A implantação do blastocisto se completa durante a segunda semana do desenvolvimento. À medida que este processo acontece, ocorrem mudanças que produzem um disco embrionário bilaminar composto por duas camadas, o epiblasto e o hipoblasto (Fig. 4-1A). O **disco embrionário** origina as camadas germinativas que formam todos os tecidos e órgãos do embrião. As estruturas extraembrionárias que se formam durante a segunda semana incluem a cavidade amniótica, o âmnio, o vesícula umbilical e o saco coriônico.

A implantação do blastocisto começa no final da primeira semana e normalmente ocorre no endométrio, em geral na região superior do corpo do útero, ocorrendo com uma frequência ligeiramente maior na parede posterior do que na parede anterior. O **sinciciotrofoblasto**, ativamente erosivo, invade o tecido conjuntivo endometrial que contém glândulas e capilares uterinos. À medida que isto ocorre, o blastocisto lentamente aprofunda-se no endométrio. As células sinciciotrofoblásticas desta região deslocam as células endometriais na parte central do local de implantação. As células endometriais sofrem *apoptose* (morte celular programada), o que facilita a implantação. As enzimas proteolíticas produzidas pelo sinciciotrofoblasto estão envolvidas neste processo. As células do tecido conjuntivo ao redor do local de implantação acumulam glicogênio e lipídios. Algumas destas células — **células decíduais** — degeneram-se na região de penetração do sinciciotrofoblasto. O sinciciotrofoblasto engloba estas células em degeneração, gerando uma rica fonte de *nutrição embrionária*. À medida que o blastocisto se implanta, o trofoblasto aumenta o contato com o endométrio e continua a se diferenciar em duas camadas (Fig. 4-1A):

- O citotrofoblasto, uma camada de células mononucleadas mitoticamente ativas, forma novas células trofoblásticas que migram para a massa crescente de sinciciotrofoblasto, onde se fundem e perdem suas membranas celulares.
- O sinciciotrofoblasto, uma massa multinucleada que se expande rapidamente e na qual nenhum limite celular é discernível.



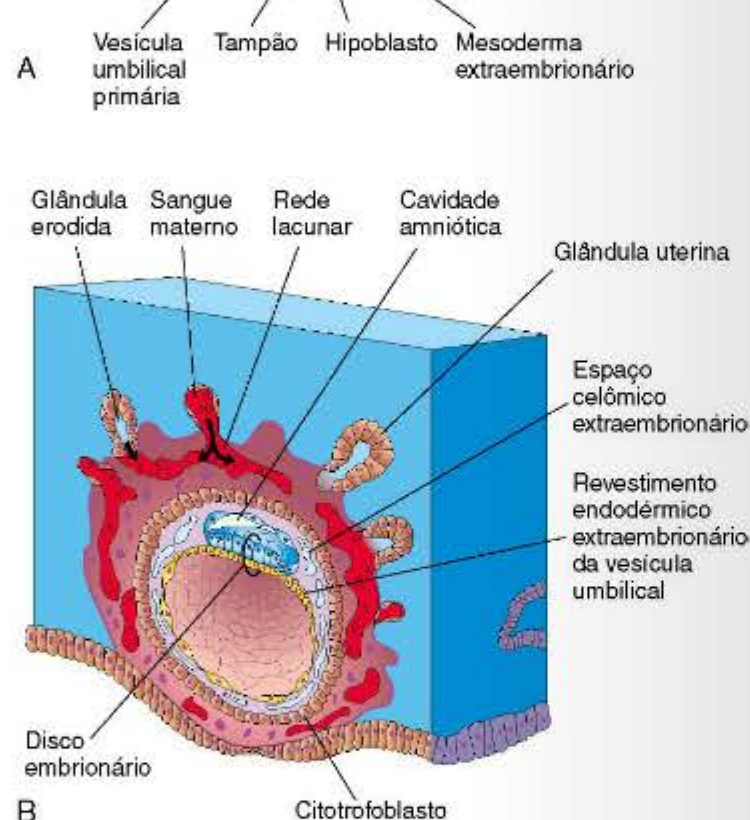
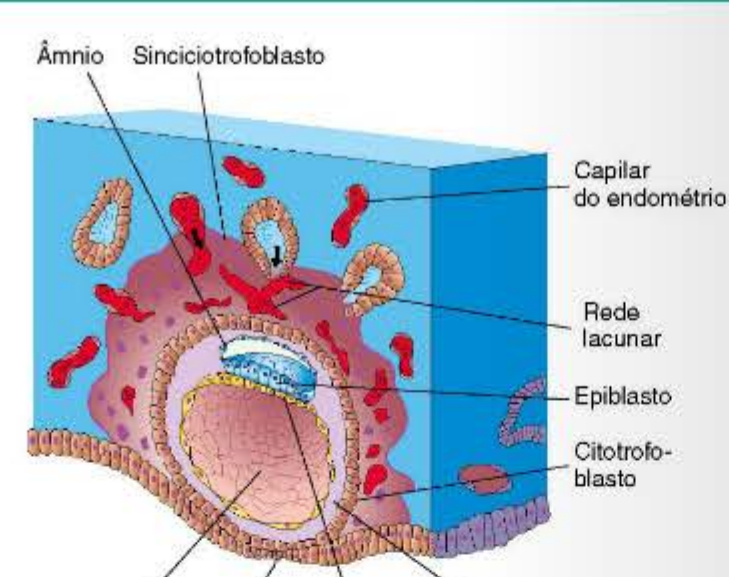


**Figura 4-1** Implantação do blastocisto. O tamanho real do conceito é de cerca de 0,1 mm. **A**, Desenho de uma seção de um blastocisto parcialmente implantado (cerca de 8 dias após a fecundação). Note a cavidade amniótica em forma de fenda. **B**, Desenho de um corte através de um blastocisto com cerca de 9 dias.

O sinciciotrofoblasto produz um hormônio, **gonadotrofina coriônica humana (hCG)**, que entra no sangue materno pelas lacunas no sinciciotrofoblasto (Fig. 4-1B). A hCG mantém o desenvolvimento das artérias espiraladas no miométrio e a formação do sinciciotrofoblasto. Ela é também a base dos testes de gravidez. Radioimunoensaios altamente sensíveis são capazes de detectar a hCG no final da segunda semana mesmo que a mulher provavelmente não tenha consciência de que esteja grávida.

## FORMAÇÃO DA CAVIDADE AMNIÓTICA E DO DISCO EMBRIONÁRIO

À medida que a implantação do blastocisto progride, mudanças ocorrem no embrioblasto resultando na formação de uma placa bilaminar de células, quase circular, e acha-



**Figura 4-2** Desenho de cortes de dois blastocistos implantados no 10º dia (**A**) e no 12º dia (**B**).

tada—o **disco embrionário**—formado por duas camadas (Figs. 4-1A e 4-2B):

- O **epiblasto**, a camada mais espessa, formada por células cilíndricas altas relacionadas com a cavidade amniótica.
- O **hipoblasto**, a camada mais delgada, formada por células cúbicas e pequenas adjacentes à cavidade exocelômica (o primórdio do vesícula umbilical).

Concomitantemente, uma pequena cavidade aparece no embrioblasto, que é o primórdio da **cavidade amniótica** (Fig. 4-1A). Em pouco tempo, as células amniogênicas (formadoras do âmnio) chamadas de **amnioblastos** se separam do epiblasto e se organizam para formar uma membrana fina, o **âmnio**, que envolve a cavidade amniótica.

O epiblasto forma o assoalho da cavidade amniótica e é perifericamente contínuo ao âmnio. O hipoblasto forma o teto da **cavidade exocelômica** e é contínuo com as células que migram do hipoblasto para formar a **membrana exocelômica**. Esta membrana envolve a cavidade blastocística e reveste a face interna do citotrofoblasto.

A membrana e a cavidade exocelômicas logo tornam-se modificadas formando a **vesícula umbilical primária** (a vesícula umbilical primária). O disco embrionário então repousa entre a cavidade amniótica e a vesícula umbilical primária (Fig. 4-1B). A camada mais externa de células da vesícula umbilical forma uma camada de tecido conjuntivo frouxo, o **mesoderma extraembrionário** (Fig. 4-1B).

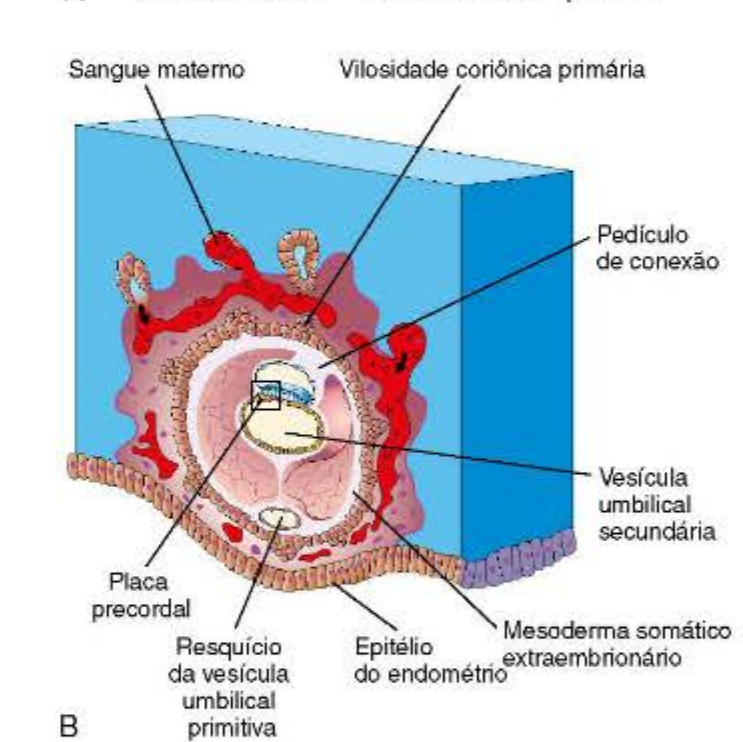
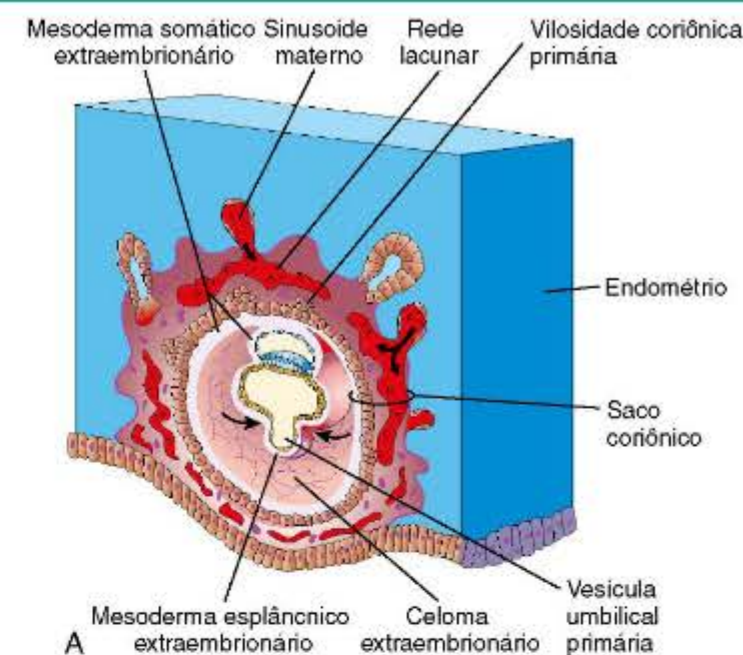
Quando o âmnio, o disco embrionário e a vesícula umbilical primária se formam, cavidades isoladas chamadas de **lacunas** aparecem no sinciciotrofoblasto (Figs. 4-1B e 4-2). As lacunas são rapidamente preenchidas com uma mistura de sangue materno derivado dos capilares endometriais rompidos e restos celulares das glândulas uterinas erodidas. O líquido nas lacunas, algumas vezes chamado de **embriotrofo**, passa por difusão para o disco embrionário. A comunicação dos vasos uterinos erodidos com as lacunas representa o **início da circulação uteroplacentária**. Quando o sangue materno flui para o interior das lacunas, o oxigênio e as substâncias nutritivas tornam-se disponíveis para os tecidos extraembrionários ao longo da grande superfície do sinciciotrofoblasto. O sangue oxigenado das artérias espiraladas no endométrio passa para as lacunas; o sangue pobremente oxigenado é removido das lacunas através das veias endometriais.

No 10º dia, o **embrião está completamente implantado no endométrio** (Fig. 4-2A). Por aproximadamente mais 2 dias, há um defeito no epitélio endometrial que é preenchido por um **tampão**, um coágulo sanguíneo fibrinoso. Por volta do 12º dia, o epitélio uterino, quase completamente regenerado, recobre este tampão (Fig. 4-2B).

Com a implantação do conceito (o embrião e suas membranas), as células do tecido conjuntivo endometrial sofrem uma transformação conhecida como **reação decidual** que resulta da sinalização de AMPc e progesterona. Com acúmulo de glicogênio e lipídios, as células ficam com o seu citoplasma intumescido e são conhecidas como **células deciduais secretoras**. A função primária da reação decidual é promover uma área imunologicamente privilegiada para o conceito.

Em um **embrião de 12 dias**, as lacunas sinciciotrofo-blásticas adjacentes se fusionam formando **redes lacunares** (Fig. 4-2B), os **primórdios dos espaços intervilosos da placenta** (Cap. 8). Os capilares endometriais ao redor do embrião implantado tornam-se congestionados e dilatados formando os sinusoides, que são vasos terminais de parede delgadas e maiores do que capilares comuns. Então, o sinciciotrofoblasto erode os sinusoides e o sangue materno flui para as redes lacunares. As glândulas e células do estroma endometrial degeneradas, juntamente com o sangue materno, promovem uma fonte rica de material para a **nutrição embrionária**. O crescimento do disco embrionário bilaminar é lento quando comparado ao crescimento do trofoblasto.

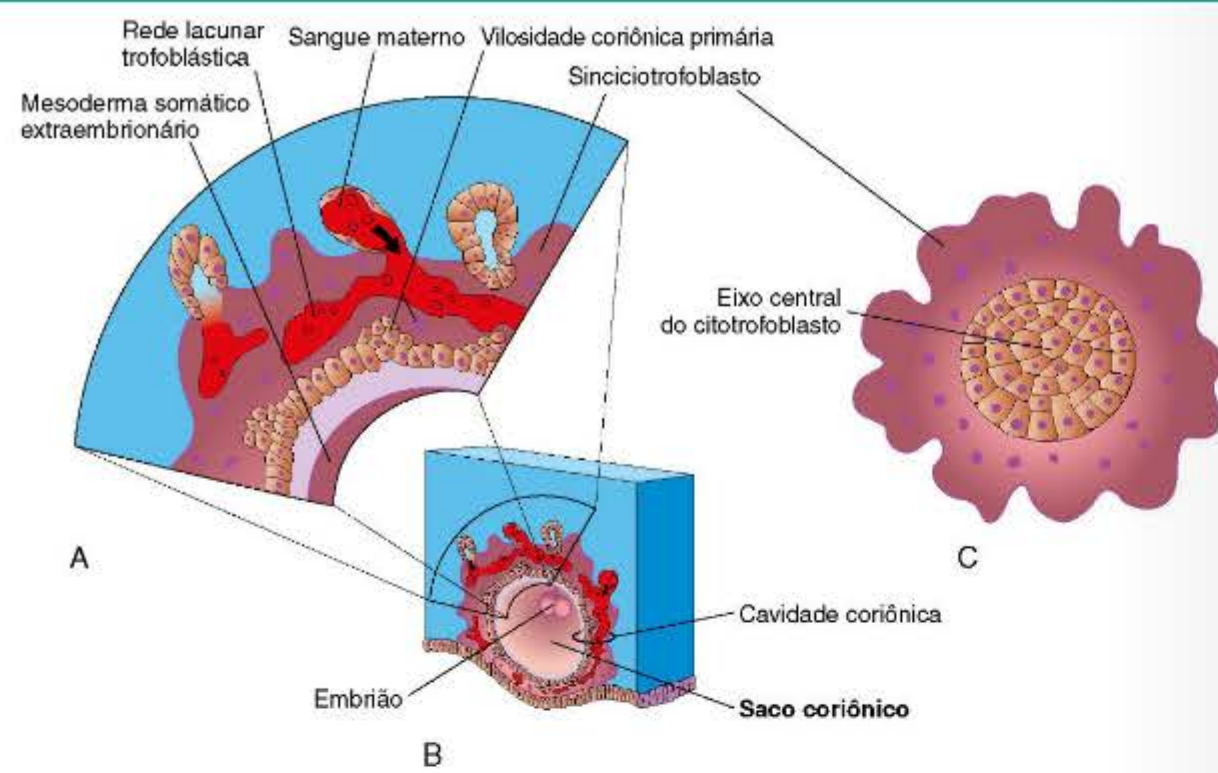
Enquanto estas mudanças ocorrem no trofoblasto e no endométrio, o mesoderma extraembrionário cresce e surge no seu interior **espaços celômicos extraembrionários**



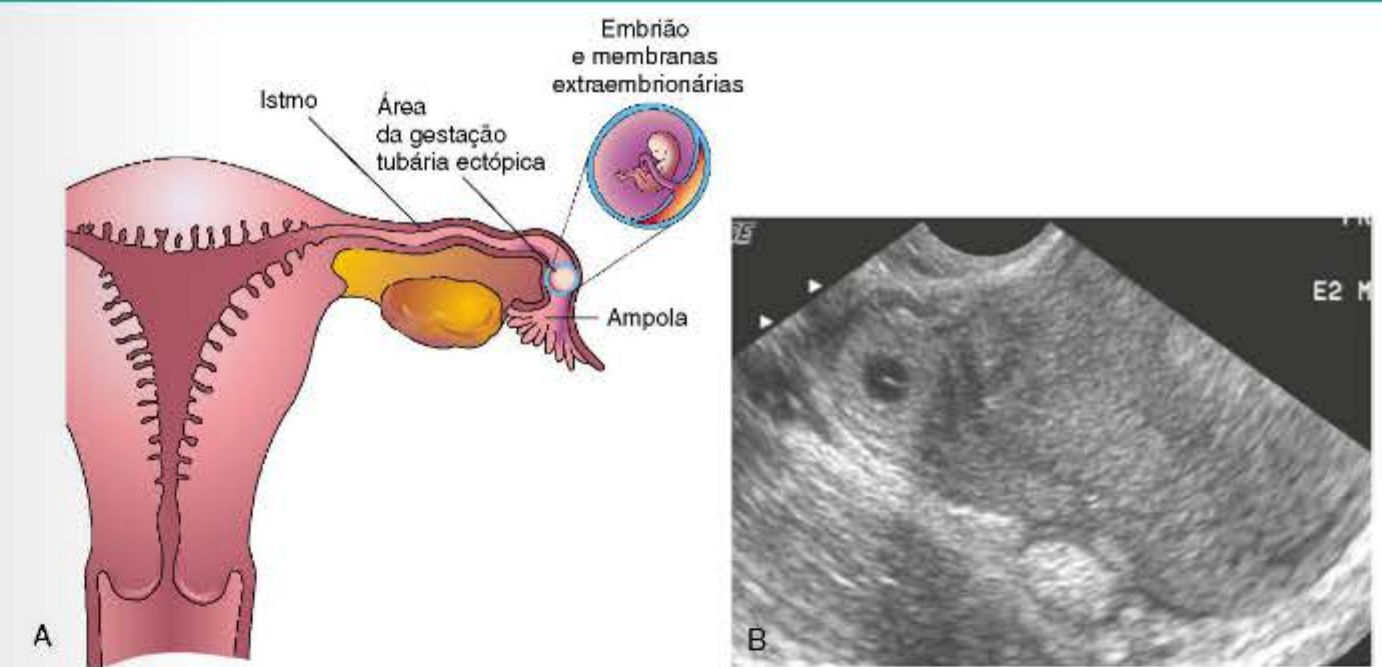
**Figura 4-3** Cortes de embriões implantados. **A**, No 13º dia. Note a diminuição no tamanho relativo da vesícula umbilical primária e a aparência das vilosidades coriônicas primárias. **B**, No 14º dia. Note a vesícula umbilical secundária recém-formada.

isolados (Fig. 4-2B). Estes espaços rapidamente se fusionam e formam uma grande cavidade isolada, o **celoma extraembrionário** (Fig. 4-3A). Esta cavidade preenchida por líquido envolve o âmnio e a vesícula umbilical, exceto onde eles estão aderidos ao **cório** pelo **pedículo de conexão**. Com a formação do celoma extraembrionário, a vesícula umbilical primária diminui de tamanho e forma a **vesícula umbilical secundária** (Fig. 4-3A). Durante a formação da vesícula umbilical secundária, uma grande parte da vesícula umbilical primária se destaca. A vesícula umbilical humana não contém vitelo. Ela pode ter um papel na transferência seletiva de materiais nutritivos para o disco embrionário.





**Figura 4-4** A, Desenho de um corte da parede do saco coriônico. B, Desenho de um conceito com 14 dias mostrando o saco coriônico e a cavidade coriônica. C, Corte transversal através de uma vilosidade coriônica primária.



**Figura 4-5** A, Corte coronal do útero e da tuba uterina ilustrando uma gestação ectópica na ampola da tuba uterina. B, Sonograma axial do fundo do útero e da porção ístmica da tuba uterina direita. A massa semelhante a um anel é um saco coriônico ectópico (gestacional) de 4 semanas na tuba (seta). (B, Cortesia de E. A. Lyons, MD, Department of Radiology, Health Sciences Centre, University of Manitoba, Winnipeg, Manitoba, Canada.)



## DESENVOLVIMENTO DO SACO CORIÔNICO

O final da segunda semana é caracterizado pelo surgimento das **vilosidades coriônicas primárias** (Figs. 4-3A e 4-4A e C). A proliferação das células citotrofoblásticas produz extensões celulares que crescem no interior do sinciciotrofoblasto. As projeções celulares formam as vilosidades coriônicas primárias, o primeiro estágio no desenvolvimento das vilosidades coriônicas da placenta. O celoma extraembrionário divide o mesoderma extraembrionário em duas camadas (Fig. 4-3A e B):

- O **mesoderma somático extraembrionário**, que reveste o trofoblasto e cobre o âmnio

- O **mesoderma esplâncnico extraembrionário**, que envolve a vesícula umbilical

Acredita-se que o crescimento dessas extensões citotrofoblásticas seja induzido pelo **mesoderma somático extraembrionário**. O mesoderma somático extraembrionário e as duas camadas do trofoblasto formam o **córior**. O córior forma a parede do saco coriônico (Fig. 4-3A). O embrião, o saco amniótico e a vesícula umbilical estão suspensos na **cavidade amniótica** pelo pedículo de conexão (Figs. 4-3B e 4-4B). O ultrassom transvaginal (sonografia endovaginal) é usado para medir o diâmetro do saco coriônico. Esta medida é importante para a avaliação do desenvolvimento embrionário inicial e da progressão da gravidez.

## LOCAIS DE IMPLANTAÇÃO EXTRAUTERINA

Os blastocistos podem se implantar fora do útero resultando em **gestações ectópicas**; a maioria das implantações ectópicas ocorre na tuba uterina (Figs. 2-2B e 4-5A e B). A gestação tubária ectópica ocorre em aproximadamente uma de 200 gestações na América do Norte. Uma mulher com uma gestação tubária apresenta sinais e sintomas de gravidez, mas ela também pode apresentar dor abdominal (da distensão da tuba uterina), sangramento anormal e irritação do peritônio pélvico.

As **causas da gestação tubária** frequentemente estão relacionadas a fatores que prejudicam ou impedem o transporte do zigoto em clivagem para o útero (p. ex., bloqueio da tuba uterina). As gestações tubárias ectópicas geralmente resultam em ruptura da tuba uterina e hemorragia dentro da cavidade peritoneal durante as primeiras 8 semanas, seguidas pela morte do embrião.

## INIBIÇÃO DA IMPLANTAÇÃO

A administração de **doses relativamente grandes de estrógenos** ("pílula do dia seguinte") por vários dias, começando logo após uma relação sexual não protegida, geralmente não previne a fecundação, mas frequentemente previne a implantação do blastocisto. Normalmente, o endométrio chega até a fase secretória do ciclo menstrual enquanto o zigoto se forma, sofre clivagem e entra no útero. Entretanto, uma grande quantidade de estrógeno perturba o balanço normal entre o estrógeno e a progesterona que é necessário para preparar o endométrio para a implantação.

Um **dispositivo intrauterino (DIU)** inserido no útero através da vagina e do colo uterino geralmente interfere com a implantação por provocar uma reação inflamatória local. Alguns dispositivos intrauterinos contêm progesterona de liberação lenta, que interfere com o desenvolvimento do endométrio de modo que, geralmente, não ocorre a implantação. Os DIU contendo cobre parecem inibir a migração tubária dos espermatozoides, enquanto os DIU contendo levonorgestrel alteram a qualidade do muco cervical e o desenvolvimento endometrial.

## QUESTÕES DE ORIENTAÇÃO CLÍNICA

1. O que significa o termo *sangramento da implantação*? Este sangramento é o mesmo do *menstrual* (líquido menstrual)?
2. Uma droga tomada durante as primeiras 2 semanas de gestação pode causar o aborto do embrião?
3. Uma gestação ectópica pode ocorrer em uma mulher que possui um dispositivo intrauterino?

4. Um blastocisto que se implanta no abdome pode desenvolver um feto a termo?

As respostas a estas questões são apresentadas no final do livro.



## Terceira Semana do Desenvolvimento

### Gastrulação: Formação das Camadas Germinativas 35

Linha Primitiva 36

Processo Notocordal e Notocorda 36

### Neurulação: Formação do Tubo Neural 38

Placa Neural e Tubo Neural 38

Formação da Crista Neural 39

Desenvolvimento dos Somitos 39

Desenvolvimento do Celoma Intraembrionário 40

Desenvolvimento Inicial do Sistema Cardiovascular 40

Vasculogênese e Angiogênese 43

Desenvolvimento das Vilosidades Coriônicas 45

Questões de Orientação Clínica 47

**O** rápido desenvolvimento do embrião a partir do disco embrionário é caracterizado por:

- Aparecimento da linha primitiva
- Desenvolvimento da notocorda
- Diferenciação das três camadas germinativas

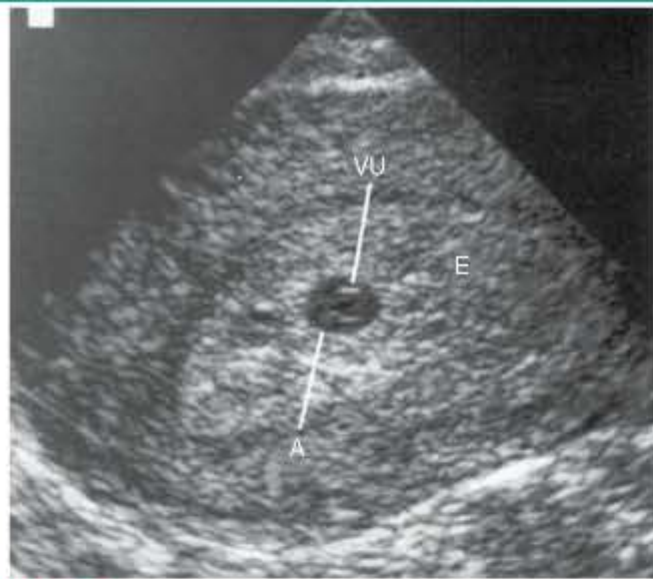A terceira semana do desenvolvimento embrionário ocorre durante a semana de ausência do período menstrual, isto é, 5 semanas após o primeiro dia do último período menstrual normal. A interrupção da menstruação frequentemente é a indicação de que a concepção ocorreu. Cerca de 3 semanas após a concepção, uma gestação normal pode ser detectada por meio de ultrassonografia (Fig. 5-1).



### GASTRULAÇÃO: FORMAÇÃO DAS CAMADAS GERMINATIVAS

A gastrulação é o processo pelo qual o disco embrionário bilaminar (Fig. 5-2A a H) é convertido em um disco embrionário trilaminar. Cada uma das três camadas germinativas (ectoderma, endoderma e mesoderma) do disco embrionário origina os tecidos e órgãos específicos (Fig. 6-4). A gastrulação é o início da **morfogênese** (desenvolvimento da forma e estrutura de vários órgãos e partes do corpo). Este processo começa com a formação da **linha primitiva** (Fig. 5-2B e C).





**Figura 5-1** Ultrassonografia endovaginal de um conceito 3 semanas após a concepção implantado no endométrio posterior, mostrando a vesícula umbilical. O endométrio envolve completamente o conceito. A, âmnio; VU, vesícula umbilical; E, endométrio. (Cortesia de E. A. Lyons, MD, Professor de Radiologia, e Obstetrícia e Ginecologia e Anatomia, Health Sciences Centre and University of Manitoba, Winnipeg, Manitoba, Canada.)



## Linha Primitiva

No início da terceira semana, aparece uma faixa linear espessada do epiblasto, a **linha primitiva**, caudalmente no plano mediano do aspecto dorsal do disco embrionário (Fig. 5-2B). A linha primitiva resulta da proliferação e migração de células do epiblasto para o plano mediano do disco embrionário (Fig. 5-2D). Enquanto a linha primitiva se alonga pela adição de células na sua extremidade caudal, a extremidade cranial prolifera e forma o **nó primitivo** (Fig. 5-2E e F). Concomitantemente, um estreito **sulco primitivo** se desenvolve na linha primitiva que termina em uma pequena depressão no nó primitivo, a **fosseta primitiva** (Fig. 5-2F). Assim que a linha primitiva surge, é possível identificar o eixo craniocaudal do embrião (extremidades cranial e caudal), as superfícies dorsal e ventral, e os lados direito e esquerdo. Pouco depois do aparecimento da linha primitiva, as células abandonam sua superfície profunda e formam o **mesoblasto**, uma rede frouxa de tecido conjuntivo embrionário conhecido como mesênquima (Figs. 5-2H e 5-3B e C), que forma os tecidos de sustentação do embrião.

Sob a influência de vários fatores de crescimento embrionários, incluindo a sinalização da BMP, as células do epiblasto migram através da linha primitiva pelo sulco primitivo formando o endoderma e o mesoderma. As células mesenquimais possuem o potencial para proliferar e se diferenciar em diversos tipos celulares, tais como fibroblastos, condroblastos e osteoblastos. *Recentes estudos indicam que moléculas sinalizadoras (fatores nodais) da superfamília do fator transformador de crescimento- $\beta$  (TGF- $\beta$ ) induzem a formação do mesoderma.*

A **linha primitiva** forma o **mesoderma** ativamente até o início da quarta semana; depois disso, a produção de

mesoderma torna-se lenta. A linha primitiva diminui de tamanho e torna-se uma estrutura insignificante na região sacrococcígea (Fig. 5-4A a D).

## Processo Notocordal e Notocorda



Algumas células mesenquimais migram cefalicamente do nó e fosseta primitivos, formando um cordão celular mediano, o **processo notocordal** (Figs. 5-2G, 5-4B a D, e 5-5A a C). Esse processo logo adquire uma luz, o **canal notocordal** (Fig. 5-5C e D). O processo notocordal cresce cefalicamente entre o ectoderma e o endoderma até alcançar a **placa precordal**, uma pequena área circular de células que é um importante organizador da região cefálica (Fig. 5-2C). O processo notocordal semelhante a um bastão não pode se estender além da placa porque a placa precordal é firmemente aderida ao ectoderma sobrejacente. As camadas fusionadas de ectoderma e endoderma formam a **membrana orofaríngea** (Fig. 5-6C) localizada na futura área da cavidade oral (boca).

Algumas células mesenquimais da linha primitiva e do processo notocordal migram lateral e cefalicamente entre o ectoderma e o endoderma até que eles alcancem as margens do disco embrionário. Estas células mesenquimais são contínuas com o mesoderma extraembrionário que cobre o âmnio e a vesícula umbilical (Fig. 5-2D e F). Algumas células da linha primitiva migram cefalicamente de cada lado do processo notocordal e em torno da placa precordal. Elas se encontram cefalicamente formando o mesoderma cardiogênico na **área cardiogênica**, onde o primórdio do coração começa a se desenvolver no fim da terceira semana. Caudalmente à linha primitiva, há uma área circular — a **membrana cloacal** — que indicia a futura área do ânus (Fig. 5-6D).

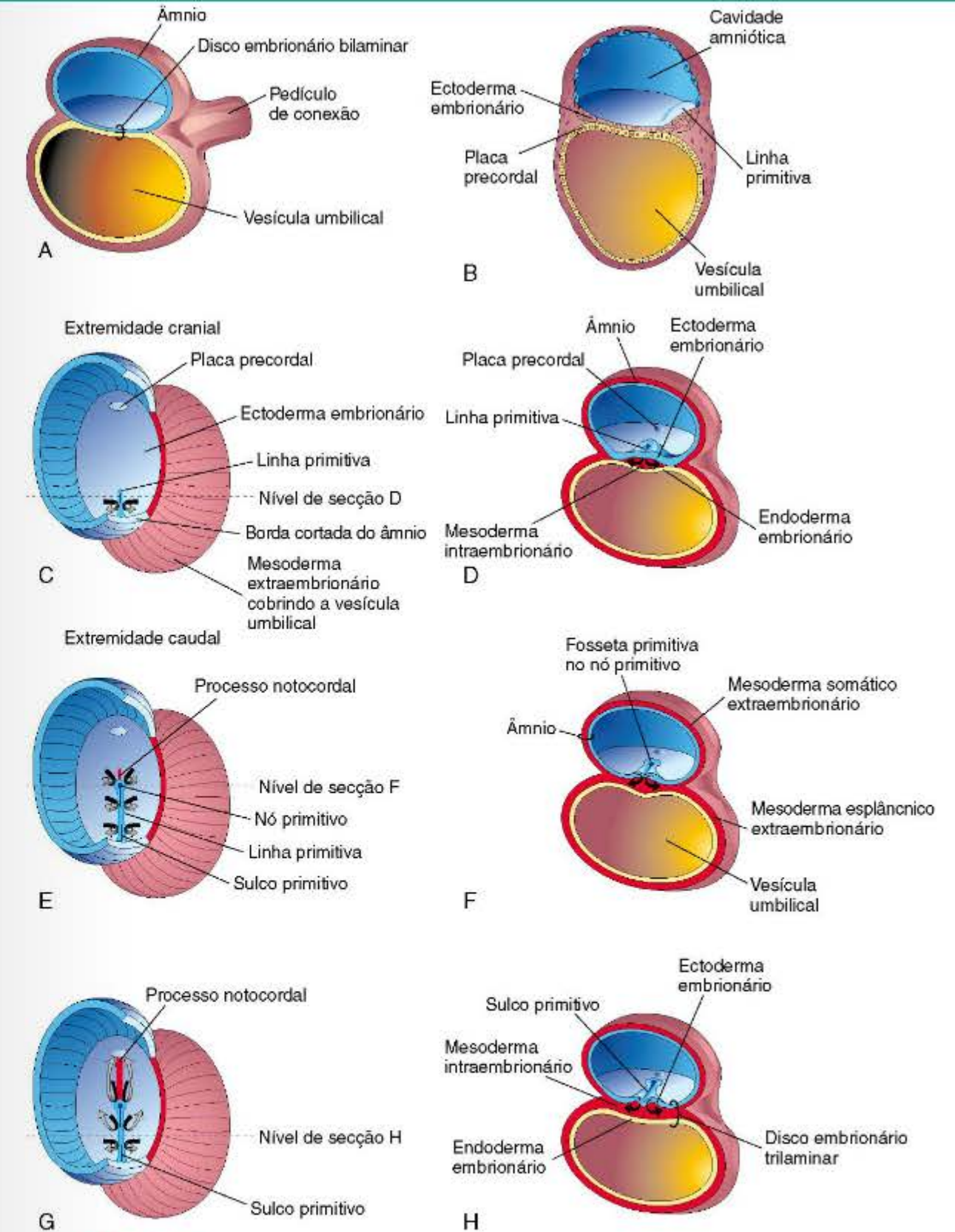
A **notocorda** é um bastão celular que:

- Define o eixo do embrião, dando-lhe uma certa rigidez
- Serve como base para o desenvolvimento do esqueleto axial (tal como ossos da cabeça e da coluna vertebral)
- Indica a futura área dos corpos vertebrais

A **coluna vertebral** se forma ao redor da notocorda, que se estende da membrana orofaríngea até o nó primitivo. A notocorda degenera e desaparece quando os corpos vertebrais se formam, mas parte dela persiste como o **núcleo pulposo** de cada disco intervertebral. A notocorda funciona como o indutor primário do embrião inicial. Ela induz o ectoderma embrionário sobrejacente a se espessar e formar a **placa neural** (Figs. 5-4B e C e 5-6A a C), o primórdio do sistema nervoso central.

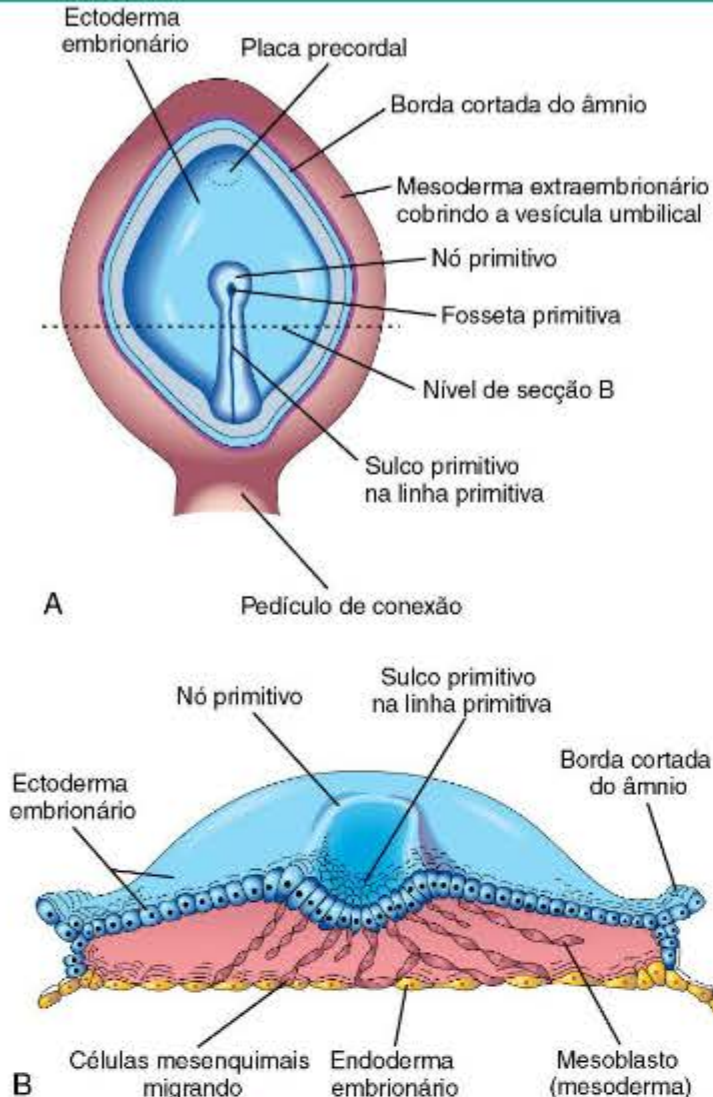
## Alantoide

O **alantoide** surge por volta do 16º dia como um pequeno divertículo (evaginação) em forma de salsicha que se estende da parede caudal da vesícula umbilical até o pedículo de conexão (Fig. 5-5B, C e D). O alantoide está envolvido na formação inicial do sangue e está associado ao desenvolvimento da bexiga urinária. Os vasos sanguíneos do alantoide tornam-se as artérias e veias umbilicais.



**Figura 5-2** Formação do disco embrionário trilaminar (dias 15 a 16). As setas indicam a invaginação e a migração das células mesenquimais entre o ectoderma e o endoderma. A, C, E e G, Vistas dorsais do disco embrionário, no início da terceira semana, exposto pelo remoção do âmnio. B, D, F e H, Cortes transversais através do disco embrionário nos níveis indicados.





**Figura 5-3** **A**, Vista dorsal de um embrião de 16 dias. O âmnio foi removido para expor o disco embrionário. **B**, Desenho da metade cefálica do disco embrionário durante a terceira semana. O disco foi cortado transversalmente para mostrar a migração de células mesenquimais a partir da linha primitiva formando o mesoblasto, que logo se organiza para formar o mesoderma intraembrionário. **C**, Corte sagital de um embrião trilaminar mostrando o ectoderma (Ec), mesoderma (M) e endoderma (En). Também estão visíveis o saco amniótico (A), a vesícula umbilical (U) e vilosidades coriônicas (VC). (C, Cortesia de Dr. E. Uthman, Houston, Richmond, Texas.)

## NEURULAÇÃO: FORMAÇÃO DO TUBO NEURAL

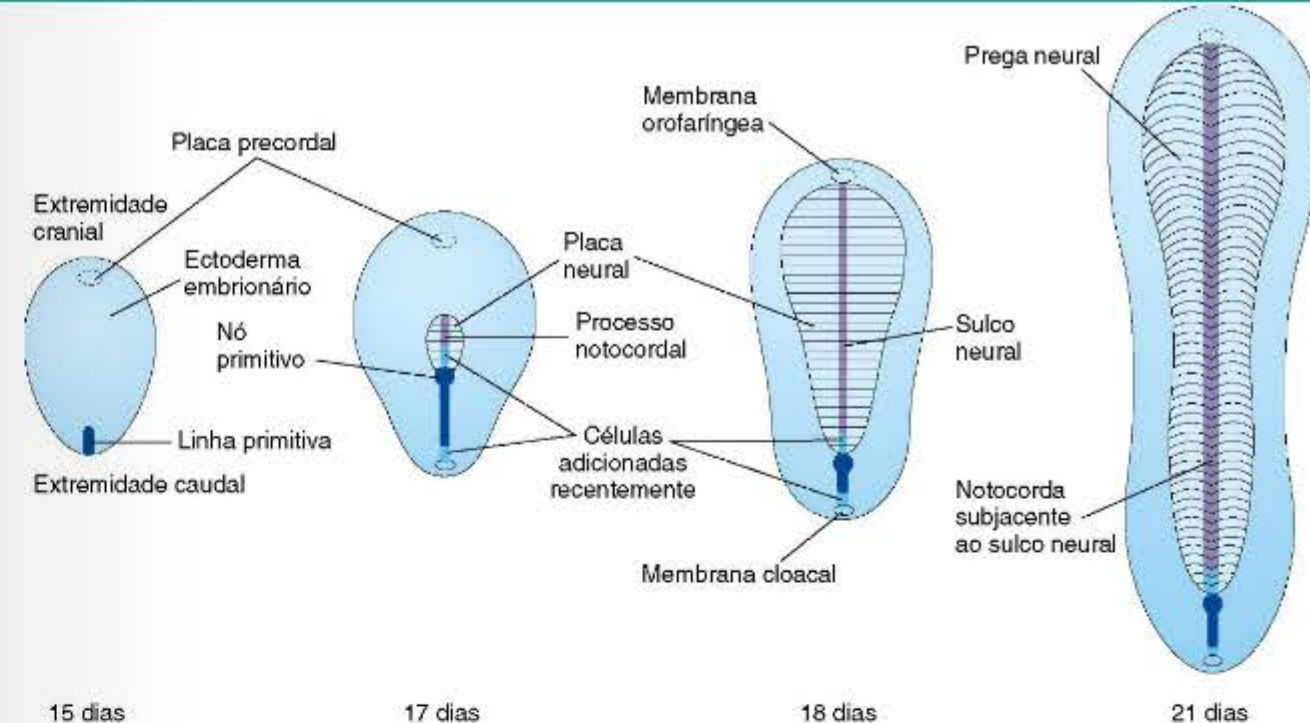
Os processos envolvidos na formação da placa neural e pregas neurais e no fechamento destas pregas para formar o tubo neural constituem a **neurulação**. Estes processos estão completos ao final da quarta semana.

### Placa Neural e Tubo Neural

Com o desenvolvimento da notocorda, o ectoderma embrionário acima dela se espessa, formando uma placa alongada e espessa de células neuroepiteliais chamada de placa neural (Fig. 5-5C). O ectoderma da **placa neural** (neuroectoderma) dá origem ao sistema nervoso central e a outras estruturas tais como a retina. Inicialmente, a placa

neural alongada corresponde precisamente em comprimento à notocorda subjacente. Ela aparece cefalicamente ao nó primitivo e dorsalmente à notocorda e ao mesoderma adjacente a esta (Fig. 5-4B). Enquanto a notocorda se alonga, a placa neural se alarga e se estende cefalicamente até a **membrana orofaríngea** (Fig. 5-4C).

Por volta do 18º dia, a placa neural se invagina ao longo do eixo central, formando um **sulco neural** longitudinal e mediano, com **pregas neurais** em ambos os lados (Fig. 5-6F e G). As pregas neurais tornam-se particularmente proeminentes na extremidade cefálica do embrião e constituem os primeiros sinais do desenvolvimento do encéfalo (Fig. 5-7C). No fim da terceira semana, as pregas neurais já começaram a se aproximar e a se fundir, convertendo a placa neural em **tubo neural** (Figs. 5-7F e 5-8). A formação do tubo neural é um processo celular



**Figura 5-4** Vistas dorsais do disco embrionário, mostrando como ele se alonga e muda de forma durante a terceira semana. A linha primitiva se alonga pela adição de células na sua extremidade caudal; o processo notocordal se alonga pela migração das células do nó primitivo. No final da terceira semana, o processo notocordal é transformado na notocorda.

complexo e multifatorial que envolve genes e fatores mecânicos e extrínsecos.

O tubo neural logo se separa do ectoderma da superfície (Fig. 5-8E). As margens livres do ectoderma se fundem de modo que esta camada se torna contínua acima do tubo neural e do dorso do embrião. Posteriormente, o ectoderma da superfície se diferencia na epiderme da pele. A neurulação se completa durante a quarta semana (Cap. 6).

### Formação da Crista Neural

Com a fusão das pregas neurais para formar o tubo neural, algumas células neuroectodérmicas, dispostas ao longo da crista de cada prega neural, perdem suas afinidades epiteliais e adesões com as células vizinhas (Fig. 5-8A a C). Quando o tubo neural se separa do ectoderma da superfície, estas células da **crista neural** migram dorsolateralmente de cada lado do tubo neural. Elas formam uma massa achatada e irregular, a **crista neural**, entre o tubo neural e o ectoderma da superfície sobrejacente (Fig. 5-8D e E). A crista neural logo se separa em partes direita e esquerda que migram em uma onda para os aspectos dorsolaterais do tubo neural (Fig. 5-8F). As células da crista neural também migram amplamente dentro do mesênquima. As células da crista neural se diferenciam em vários tipos celulares (Fig. 6-4), incluindo os gânglios espinais e gânglios do sistema nervoso autônomo. Os gânglios dos nervos cranianos V, VII, IX e X são parcialmente derivados das células da crista neural. As células da crista neural também formam as bainhas dos nervos periféricos, a pia-máter e a aracnoide.

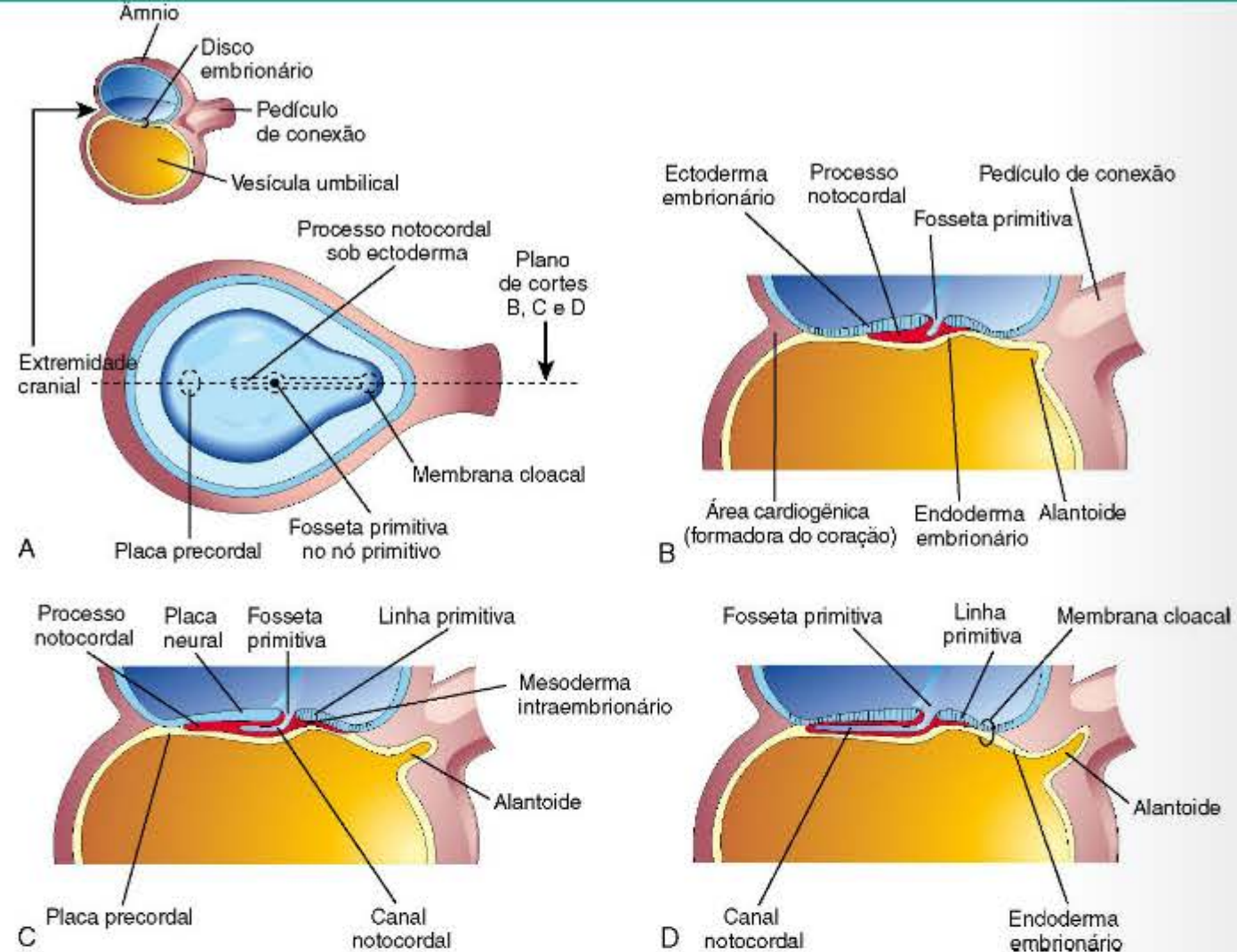
## DESENVOLVIMENTO DOS SOMITOS

Durante a formação da notocorda e do tubo neural, o mesoderma intraembrionário de cada lado destas estruturas prolifera para formar uma coluna longitudinal e espessa de **mesoderma paraxial** (Figs. 5-6G e 5-7B). Cada coluna é contínua lateralmente ao **mesoderma intermediário**, que gradualmente se adelgaça para formar uma camada de **mesoderma lateral**. O mesoderma lateral é contínuo com o mesoderma extraembrionário que cobre a vesícula umbilical e o âmnio (Fig. 4-3C). Próximo ao fim da terceira semana, o mesoderma paraxial se diferencia e começa a se dividir em pares de corpos cuboides, os **somit**s, em cada lado do tubo neural em desenvolvimento (Fig. 5-7C e E). Os somitos formam elevações que se destacam na superfície do embrião, ligeiramente triangulares em cortes transversais (Fig. 5-7D e F). Como os somitos são bem proeminentes durante a quarta e quinta semanas, eles são usados como um dos critérios para determinar a idade do embrião (Cap. 6 e Tabela 6-1).

O primeiro par de somitos aparece no final da terceira semana (Fig. 5-7C) próximo à extremidade cranial da notocorda. Os pares subsequentes se formam em uma sequência cefalocaudal. Os somitos dão origem à maior parte do **esqueleto axial** e aos músculos associados, assim como à derme da pele adjacente.

A formação dos somitos do mesoderma paraxial é precedida pela expressão dos fatores de transcrição **forkhead** *Fox C1* e *C2*. O padrão de segmentação craniocaudal dos somitos é regulado pela via de sinalização **Delta-Notch** (*Delta 1* e *Notch 1*). Um oscilador ou regulador molecular foi proposto como o mecanismo responsável pelo arranjo ordenado dos somitos.





**Figura 5-5** Desenhos ilustrando o desenvolvimento do processo notocordal. O pequeno esquema no canto superior esquerdo serve para a orientação. **A**, Vista dorsal do disco embrionário (cerca de 16 dias), exposto pela remoção do âmnio. O processo notocordal é mostrado como se fosse visível através do ectoderma embrionário. **B**, **C** e **D**, Cortes medianos, no mesmo plano como demonstrado em **A**, ilustrando estágios sucessivos no desenvolvimento do processo e do canal notocordal. Os estágios mostrados em **C** e **D** ocorrem com aproximadamente 18 dias.



## DESENVOLVIMENTO DO CELOMA INTRAEMBRIÔNÁRIO

O primórdio do celoma intraembrionário (cavidade do corpo do embrião) surge como espaços celômicos pequenos e isolados no mesoderma lateral e no mesoderma cardiogênico (formador do coração) (Fig. 5-6A a D). Estes espaços coalescem formando uma única cavidade em forma de ferradura — o **celoma intraembrionário** (Fig. 5-7E e F). O celoma se divide o mesoderma lateral em duas camadas:

- Uma camada somática ou *parietal* (**somatopleura**), que é contínua com o mesoderma extraembrionário que cobre o âmnio
- Uma camada esplâncnica ou *visceral* (**esplancnopleura**), que é contínua com o mesoderma extraembrionário que cobre a vesícula umbilical

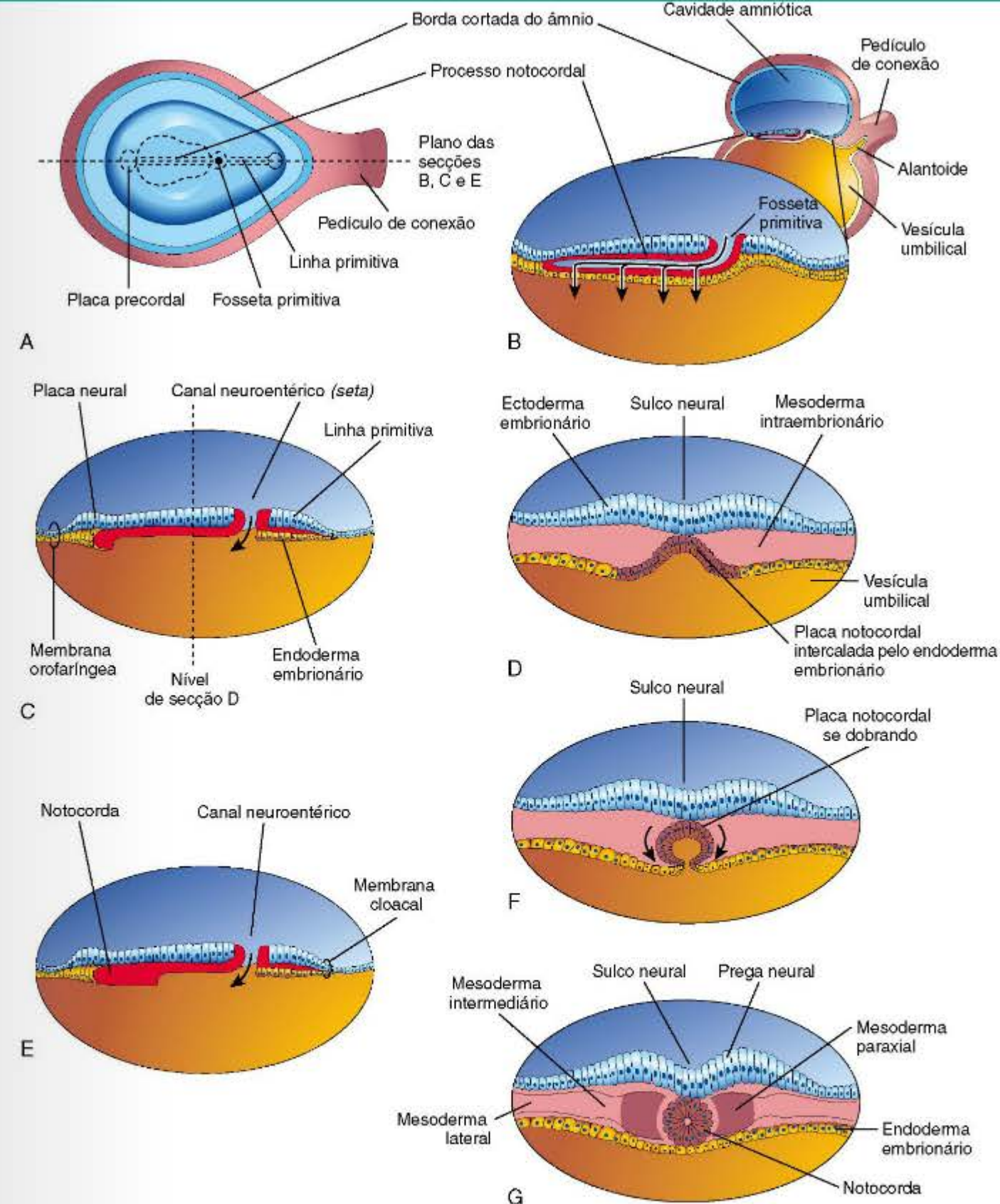
A somatopleura e o ectoderma embrionário sobrejacente formam a parede do corpo do embrião (Fig. 5-7F),

enquanto a esplancnopleura e o endoderma embrionário subjacente formam a parede do intestino do embrião. Durante o segundo mês, o celoma intraembrionário está dividido em três cavidades corporais: a *cavidade pericárdica*, as *cavidades pleurais* e *cavidade peritoneal* (Cap. 9).

## DESENVOLVIMENTO INICIAL DO SISTEMA CARDIOVASCULAR

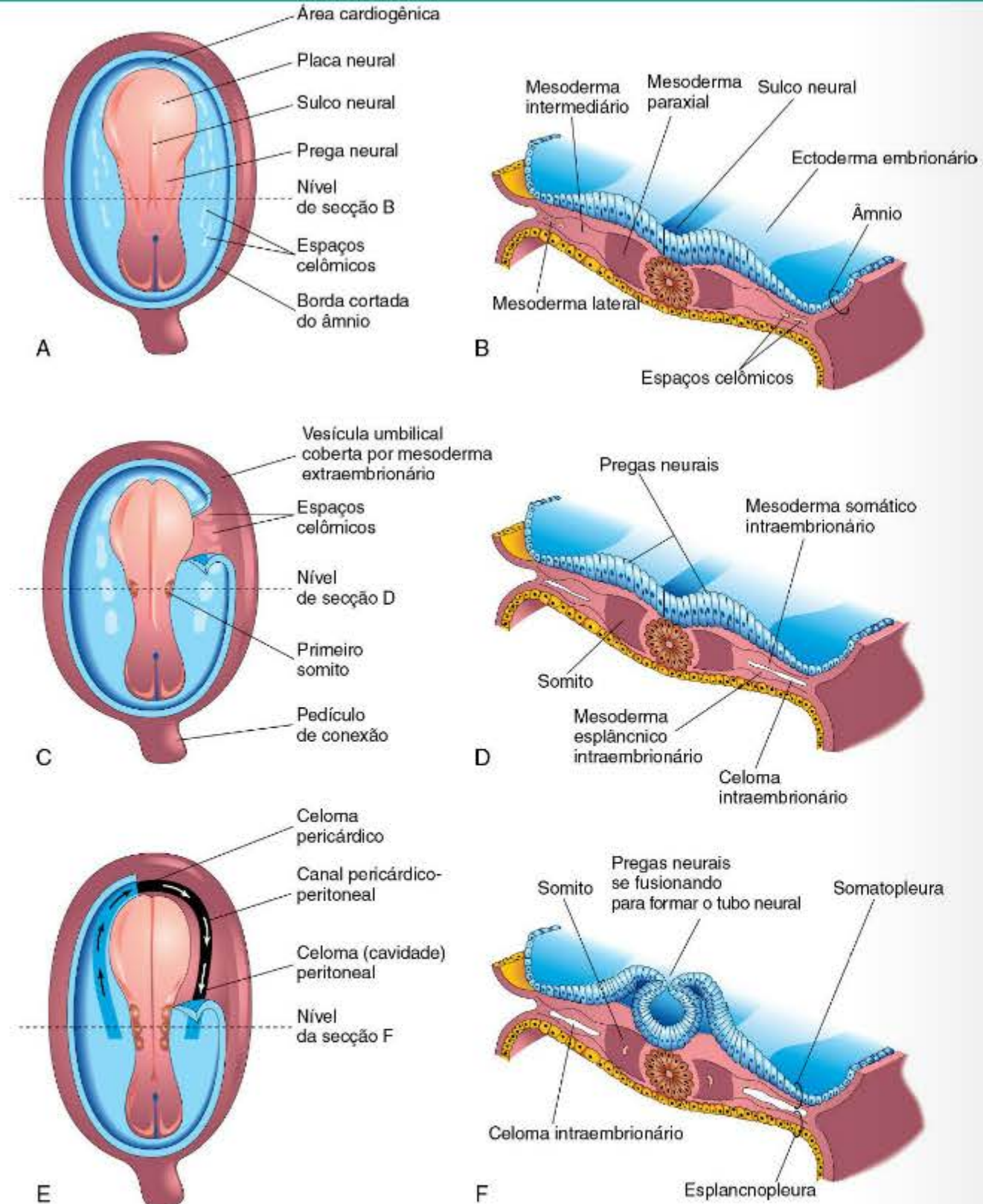
No final da segunda semana, a nutrição embrionária é obtida do sangue materno por difusão através do córion, celoma extraembrionário e vesícula umbilical. A formação inicial do sistema cardiovascular está correlacionada à necessidade urgente de transporte de oxigênio e nutrientes para o embrião a partir da circulação materna através do córion.

No início da terceira semana, a formação dos vasos sanguíneos, ou **vasculogênese**, começa no mesoderma extraembrionário da vesícula umbilical e do pedículo

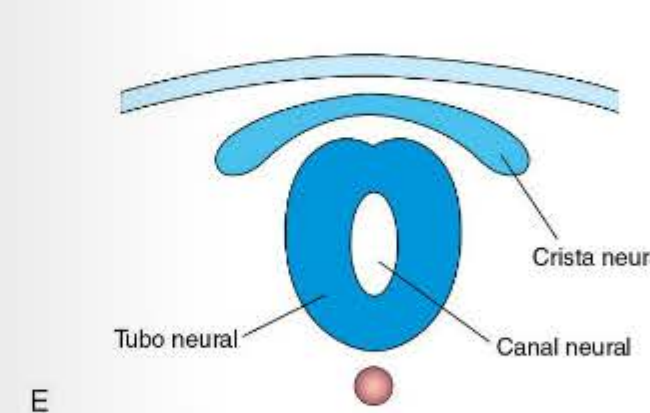
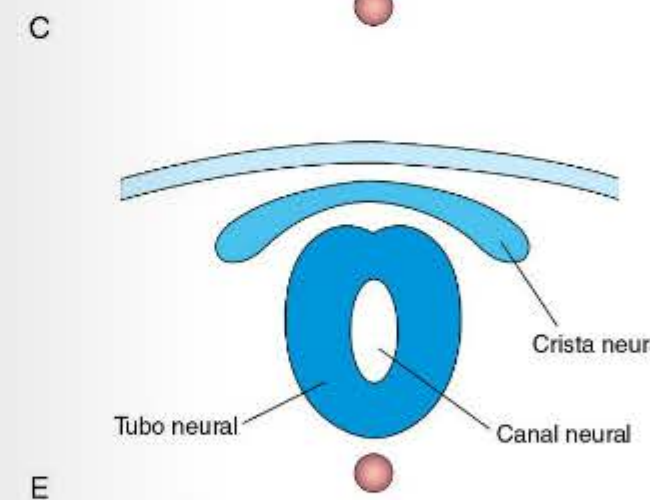
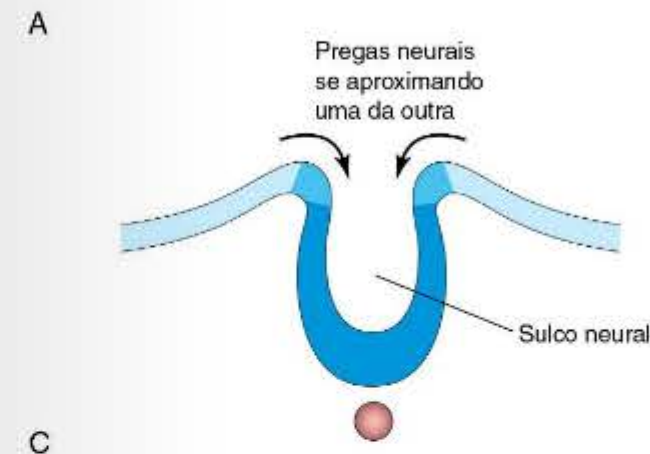
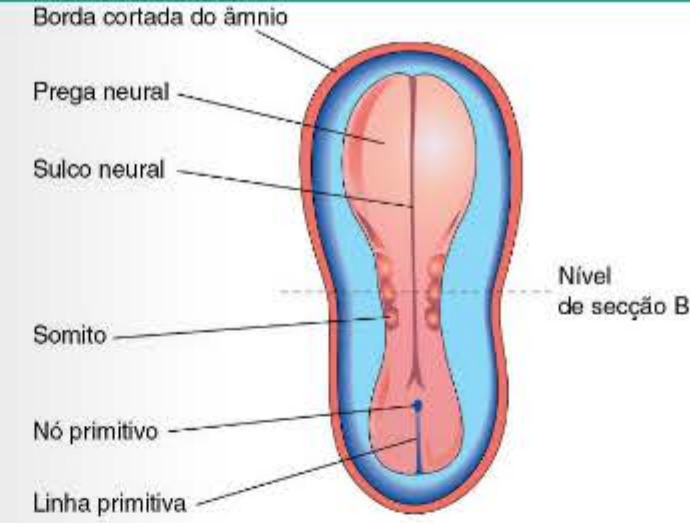
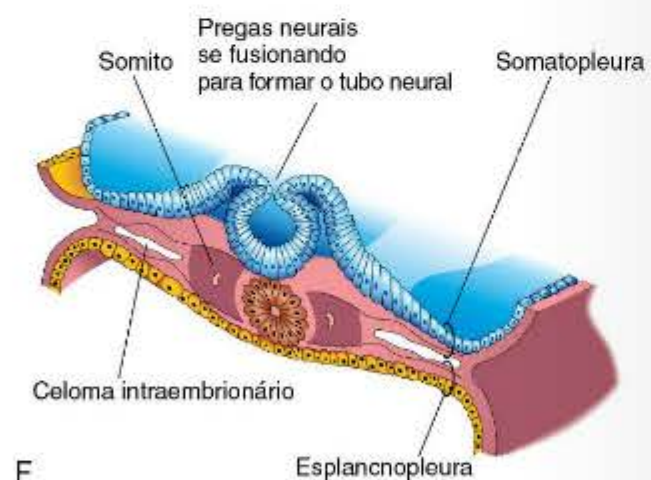
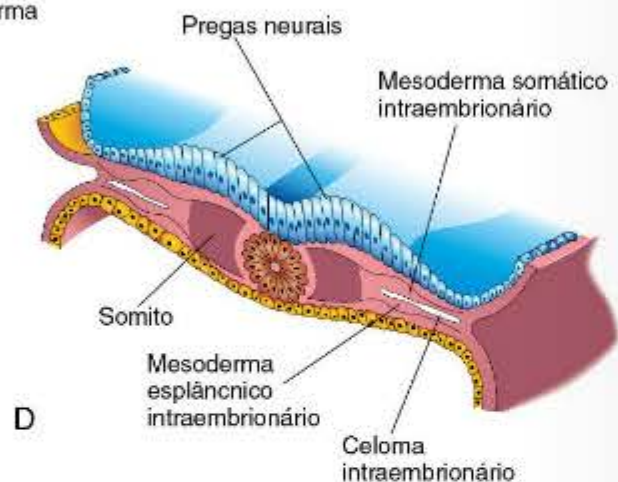
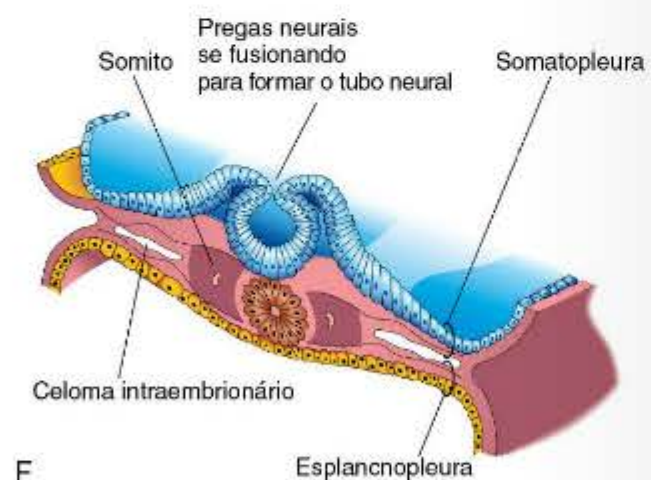
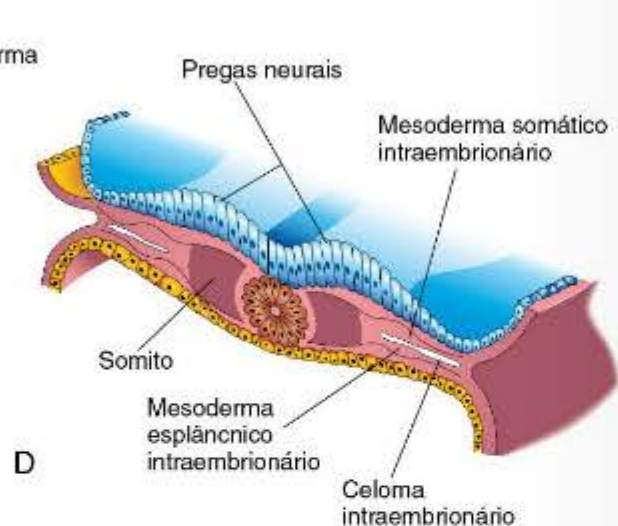
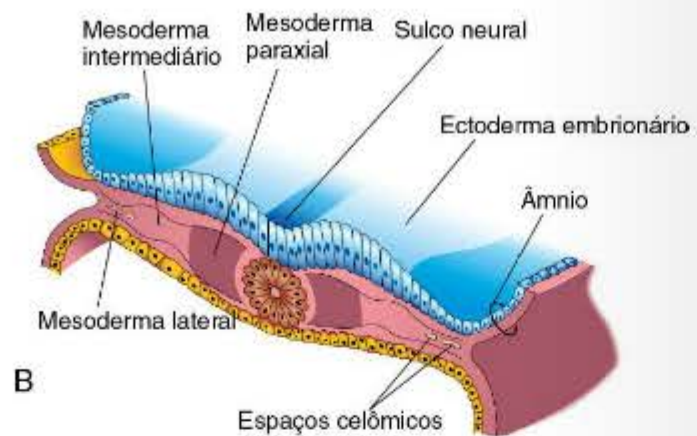


**Figura 5-6** Desenvolvimento da notocorda pela transformação do processo notocordal. **A**, Vista dorsal do disco embrionário (cerca de 18 dias), exposto pela remoção do âmnio. **B**, Corte mediano tridimensional do embrião. **C** e **E**, Cortes similares do embrião um pouco mais velho. **D**, **F** e **G**, Cortes transversos do disco embrionário trilaminar mostrado em **C** e **E**.





**Figura 5-7** Desenhos ilustrando embriões com 19 e 21 dias, demonstrando o desenvolvimento dos somitos no celoma intraembrionário. **A, C e E**, Vista dorsal do embrião, exposto pela remoção do âmnio. **B, D e F**, Cortes transversais através do disco embrionário nos níveis demonstrados. **A**, Um embrião pré-somítico com cerca de 18 dias. **C**, Um embrião com cerca de 20 dias, mostrando o primeiro par de somitos. Uma porção da somatopleura à direita foi removida para mostrar os espaços celômicos isolados no mesoderma lateral. **E**, Um embrião com três somitos (cerca de 21 dias), mostrando o celoma intraembrionário em forma de ferradura, exposto à direita pela remoção de parte da somatopleura.



**Figura 5-8** Diagramas de cortes transversais através do embrião progressivamente mais velho ilustrando a formação do sulco neural, tubo neural e crista neural no final da quarta semana.

de conexão. A vasculogênese se inicia no córion (Fig. 5-9A e B). Os vasos sanguíneos se desenvolvem aproximadamente 2 dias depois. No final da terceira semana, desenvolve-se o primórdio de uma *circulação uteroplacentária* (Fig. 5-10).

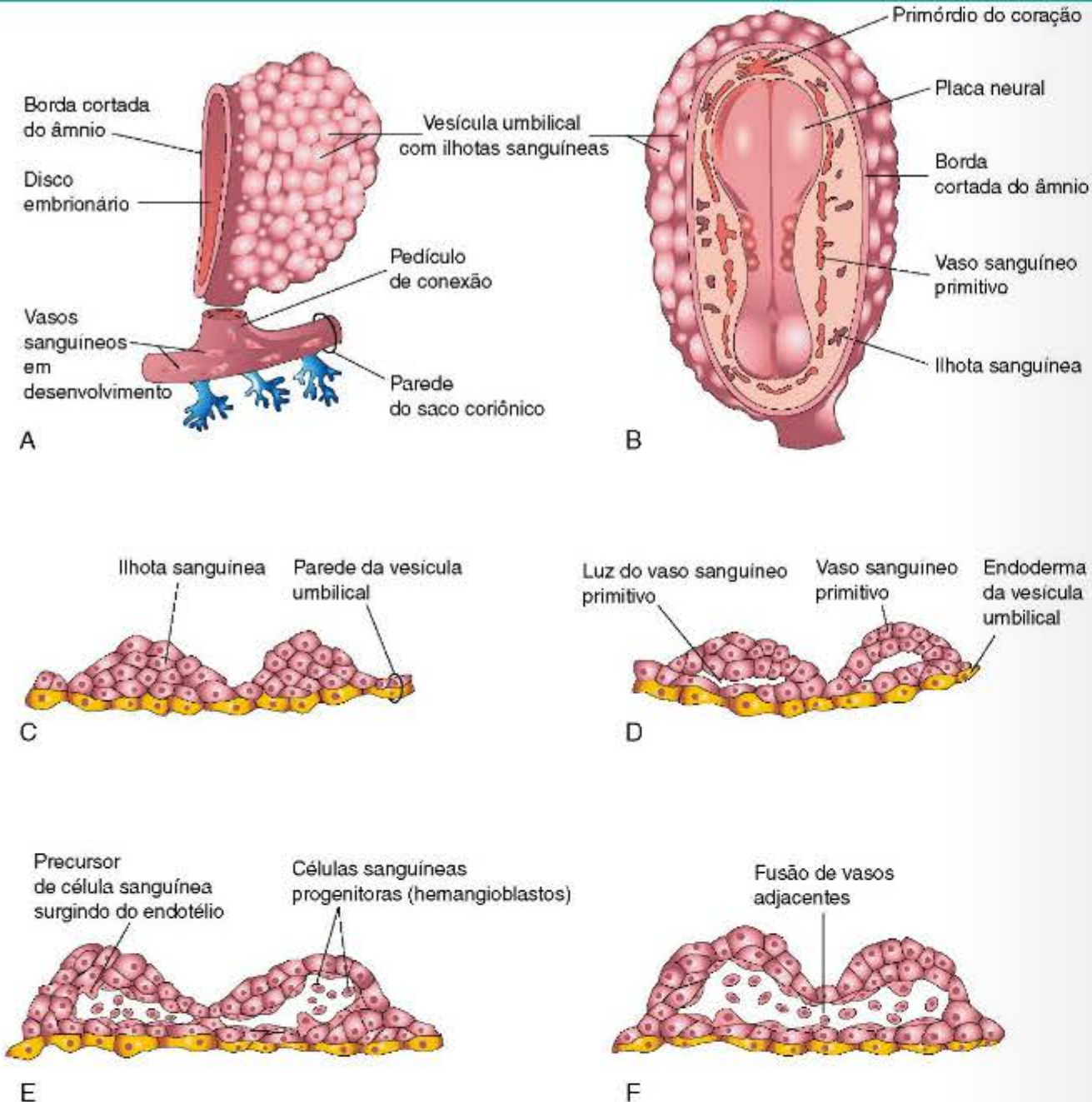
### Vasculogênese e Angiogênese

A formação dos vasos sanguíneos no embrião e nas membranas extraembrionárias durante a terceira semana pode ser resumida da seguinte forma (Fig. 5-9C a F):

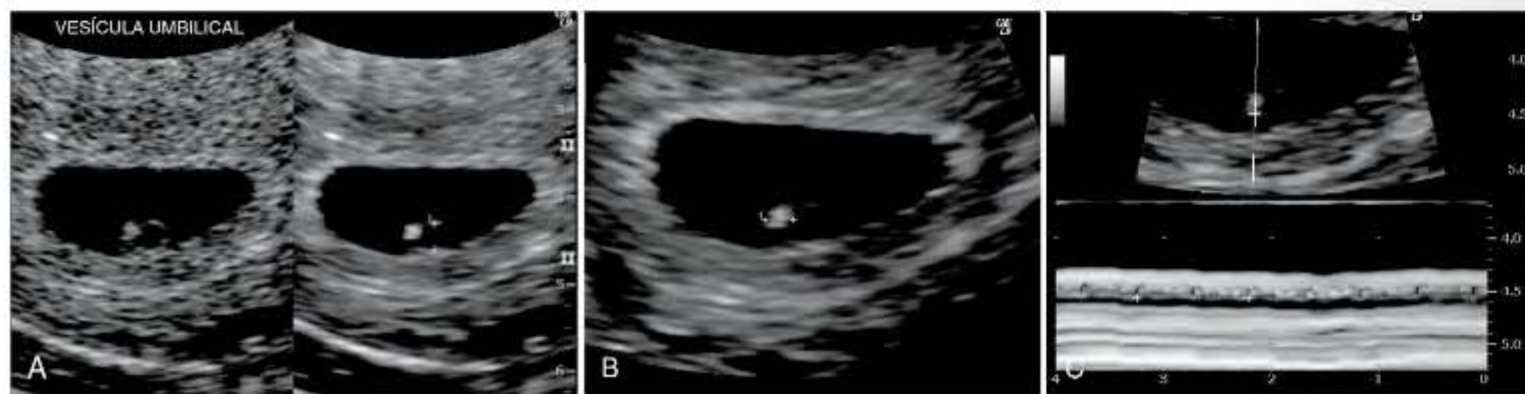
#### Vasculogênese:

- As células mesenquimais se diferenciam em precursores das células endoteliais ou **angioblastos** (células formadoras dos vasos), que se agregam e formam grupos de células angiogênicas chamados de **ilhotas sanguíneas** (Fig. 5-9B e C).
- Dentro das ilhotas sanguíneas, fendas intercelulares confluem, formando pequenas cavidades.
- Angioblastos se achatam, formando células endoteliais que se dispõem em torno das cavidades formando o primórdio do endotélio.





**Figura 5-9** Estágios sucessivos no desenvolvimento do sangue e dos vasos sanguíneos. **A**, A vesícula umbilical e uma parte do saco coriônico (cerca de 18 dias). **B**, Vista dorsal do embrião exposto pela remoção do âmnio. **C a F**, Cortes das ilhotas sanguíneas, mostrando os estágios progressivos no desenvolvimento do sangue e dos vasos sanguíneos.



**Figura 5-10** Ultrassonografia endovaginal de um embrião de 4 semanas. **A**, Vesícula umbilical secundária de 2mm (compasso de espessura). **B**, Brilho (ecogênico) 2,4mm, embrião de 4 semanas (compasso de espessura). **C**, Atividade cardíaca de 116 batimentos por minuto demonstrado com modo de movimento. Compassos de espessura usados para acompanhar dois batimentos. (Cortesia de E. A. Lyons, MD, Professor de Radiologia, e Obstetrícia e Ginecologia e Anatomia, Health Sciences Centre and University of Manitoba, Winnipeg, Manitoba, Canada.)

Estas cavidades revestidas por endotélio logo se fundem para formar redes de canais endoteliais.

Angiogênese:

Vasos se espalham nas áreas não vascularizadas adjacentes por brotamento endotelial e se fundem com outros vasos.

As células sanguíneas desenvolvem-se a partir de células endoteliais especializadas dos vasos (**hemangioblastos**) na vesícula umbilical e no alantoide no fim da terceira semana (Fig. 5-9E e F). A formação do sangue (**hematogênese**) não se inicia no embrião até a quinta semana. Este processo ocorre primeiro em várias partes do mesênquima embrionário, principalmente no fígado, e mais tarde, no baço, na medula óssea e nos linfonodos. As hemácias fetais e adultas também derivam de células progenitoras hematopoiéticas (hemangioblastos). As células mesenquimais que circundam os vasos sanguíneos endoteliais primitivos se diferenciam nos elementos musculares e conjuntivos dos vasos.

O coração e os grandes vasos formam-se a partir de células mesenquimais no primórdio do coração ou na área cardiogênica (Figs. 5-7A e 5-9B). Durante a terceira semana, forma-se um par de tubos revestidos por endotélio — os tubos cardíacos endocárdicos — que se fundem, formando um **tubo cardíaco primitivo**. O coração tubular se une a vasos sanguíneos do embrião, do pedículo de conexão, do córion e da vesícula umbilical, formando o **sistema cardiovascular primitivo** (Fig. 5-11C). No final da terceira semana, o sangue circula e o coração começa a bater no 21º ou 22º dia. Assim, o sistema cardiovascular é o primeiro sistema que alcança um estágio funcional primitivo. Os batimentos cardíacos embrionários podem ser detectados por ultrassonografia Doppler durante a quarta semana, cerca de 6 semanas após o último período menstrual normal (Fig. 5-10).

## DESENVOLVIMENTO DAS VILOSIDADES CORIÔNICAS

Pouco depois da formação das **vilosidades coriônicas primárias**, no final da segunda semana, elas começam a se ramificar. No início da terceira semana, o mesênquima penetra nas vilosidades primárias formando um eixo de tecido mesenquimal (conjuntivo) frouxo (Fig. 5-11A e B). Neste estágio, as vilosidades — **vilosidades coriônicas secundárias** — recobrem toda a superfície do saco coriônico. As células mesenquimais nas vilosidades logo se diferenciam em capilares e células sanguíneas (Fig. 5-11C e D). Quando capilares tornam-se visíveis, as vilosidades são chamadas de **vilosidades coriônicas terciárias**. Os capilares nas vilosidades coriônicas se fundem formando **redes arteriocapilares** que logo se conectam com o coração embrionário através dos vasos que se diferenciam dentro do mesênquima do córion e do pedículo de conexão. No final da terceira semana, o sangue embrionário começa a fluir lentamente através dos capilares das vilosidades coriônicas. O oxigênio e os nutrientes no sangue materno nos espaços intervilosos se difundem através das paredes das vilosidades e penetram no sangue do embrião (Fig. 5-11C). O dióxido de carbono e os refugos se difundem do sangue dos capilares

fetais, através da parede das vilosidades, para o sangue materno. Concomitantemente, as células citotrofoblásticas das vilosidades proliferam-se e se estendem através do sinciotrofoblasto formando a **capa citotrofoblástica**, que gradualmente envolve o saco coriônico e se prende ao endotélio (Fig. 5-11C).

As vilosidades que se prendem aos tecidos maternos através da capa citotrofoblástica são chamadas de **vilosidades-tronco** (vilosidades de ancoragem). As vilosidades que crescem das vilosidades-tronco são chamadas de **vilosidades coriônicas terminais** (vilosidades terminais). É através das paredes das vilosidades terminais que se dá a maior parte das trocas de material entre o sangue da mãe e do embrião. As vilosidades terminais são banhadas por sangue materno no **espaço intervilosos**, que é continuamente trocado.

## TERATOMA SACROCOCÍCEO

Restos da linha primitiva podem persistir e dar origem a um tumor grande conhecido como um **teratoma sacrococcígeo** (Fig. 5-12). Por derivar de células da linha primitiva pluri-potente, o tumor contém derivados de todas as três camadas germinativas em estágios incompletos de diferenciação. Os teratomas sacrococcígeos são os tumores mais comuns em recém-nascidos e têm uma incidência de cerca de 1 em 27.000 neonatos. Geralmente estes tumores são facilmente removidos cirurgicamente e o prognóstico é bom.

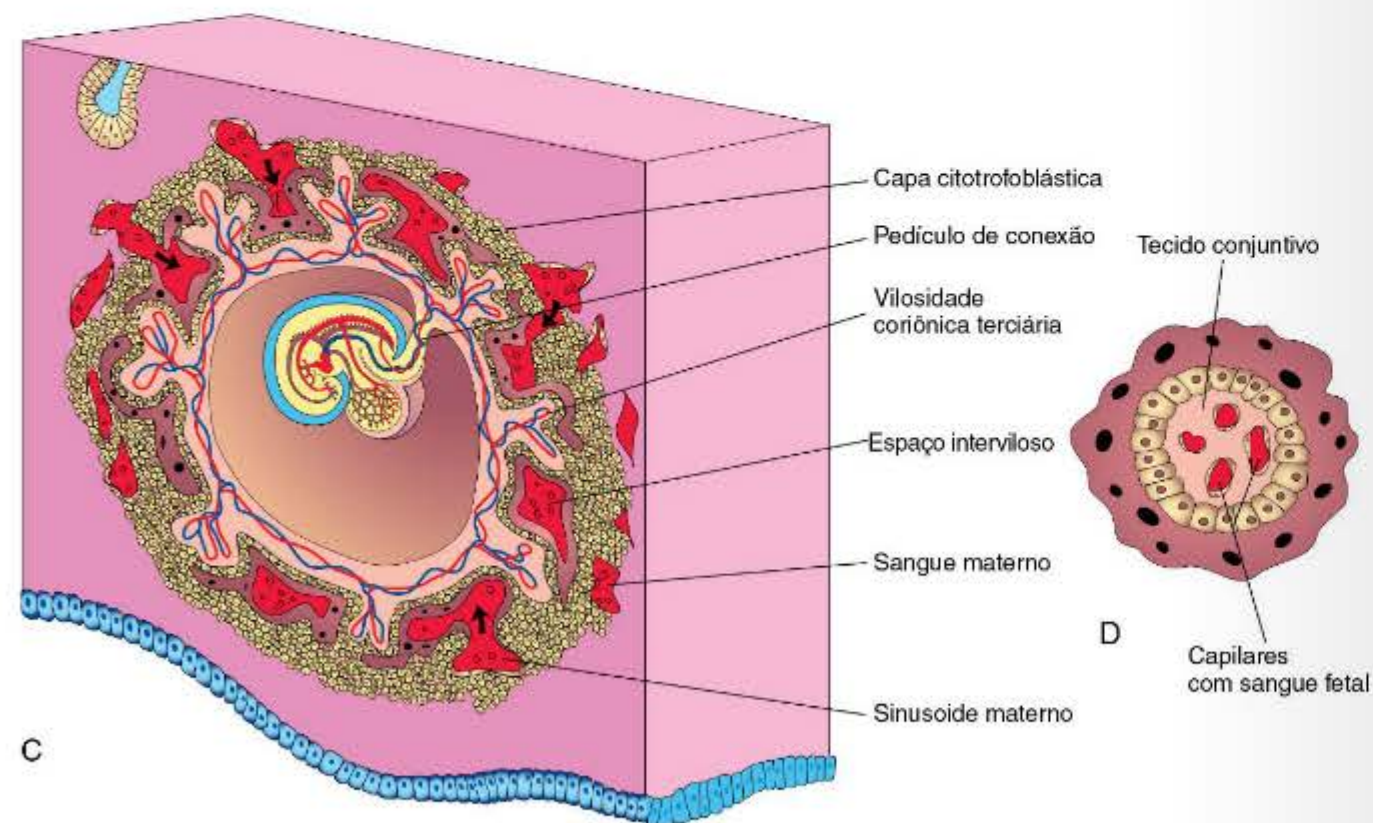
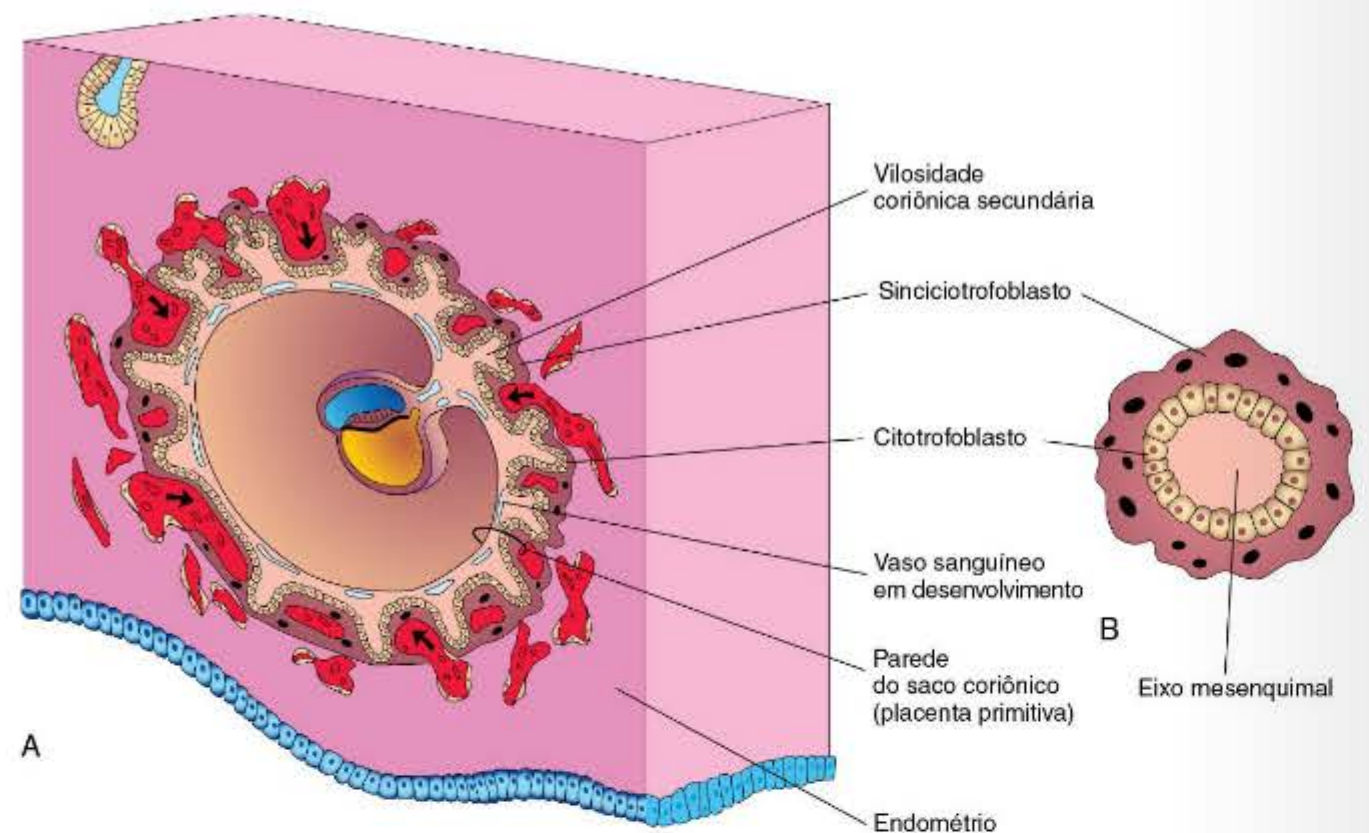
## NEURULAÇÃO ANORMAL

Os distúrbios de neurulação podem resultar em graves anomalias do encéfalo e da medula espinal (Cap. 6). Os defeitos no **tubo neural** estão entre as mais comuns das anomalias congênitas. A meroanencefalia (anencefalia), ou a ausência parcial do encéfalo, é o defeito mais severo. As evidências disponíveis sugerem que o distúrbio primário afeta o neuroectoderma. A ausência da fusão das pregas neurais e da formação do tubo neural na região do encéfalo resulta na meroanencefalia, e na região lombar, no cisto da espinha bífida (Fig. 16-9).

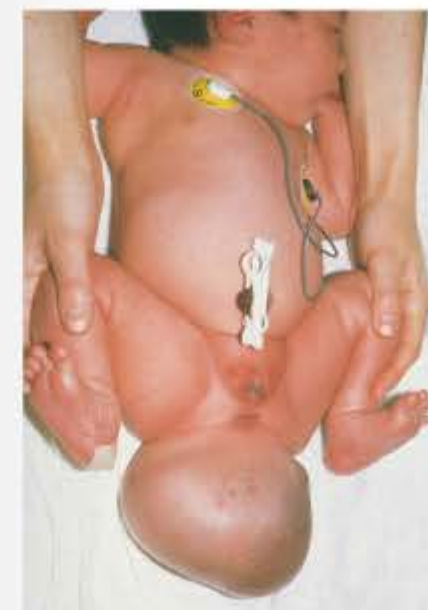## CRESCIMENTO ANORMAL DO TROFBLASTO

Algumas vezes, o embrião morre e as vilosidades coriônicas não completam seu desenvolvimento; isto é, elas não se vascularizam para formar as vilosidades terciárias. Estas vilosidades em degeneração formam cistos intumescidos, chamados de **molasses hidatiformes**. Estas molasses exibem vários graus de proliferação trofoblástica e produzem quantidades excessivas de gonadotrofina coriônica humana. Em 3% a 5% destes casos, estas molasses se desenvolvem em lesões trofoblásticas malignas, chamadas de **coriocarcinomas**. Estes tumores invariavelmente dão metástase (disseminam-se) através da corrente sanguínea por vários tecidos, tais como pulmões, vagina, fígado, ossos, intestino e encéfalo.





**Figura 5-11** Desenhos ilustrativos do desenvolvimento das vilosidades coriônicas secundárias para formar as vilosidades coriônicas terciárias. **A**, Corte sagital de um embrião (cerca de 16 dias). **B**, Corte de uma vilosidade coriônica secundária. **C**, Corte de um embrião (cerca de 21 dias). **D**, Corte de uma vilosidade coriônica terciária. No final da terceira semana, uma circulação uteroplacentária primitiva se desenvolveu.



**Figura 5-12** Uma menina com um grande teratoma sacrococígeo que se desenvolveu a partir do restante da linha primitiva. (Cortesia de A. E. Chudley, M.D., *Sections of Genetics and Metabolism, Department of Pediatrics and Child Health, Children's Hospital, University of Manitoba, Winnipeg, Manitoba, Canada.*)

## QUESTÕES DE ORIENTAÇÃO CLÍNICA

1. Drogas e outros agentes podem causar anomalias no embrião se eles estão presentes na corrente sanguínea materna durante a terceira semana do desenvolvimento? Se sim, quais órgãos seriam mais suscetíveis?
2. Os riscos são maiores para o embrião se associados a gestações em mulheres com mais de 40 anos de idade? Se sim, quais são eles?

As respostas a estas questões são apresentadas no final do livro.



## Desenvolvimento durante a Quarta à Oitava Semana

### Dobramento do Embrião 49

Dobramentos Cefálico e Caudal 51

Dobramentos Laterais 51

### Derivados das Camadas Germinativas 51

### Controle do Desenvolvimento

### Embrionário 51

### Estimativa da Idade Embrionária 54

### Principais Eventos da Quarta à Oitava Semana 54

Quarta Semana 54

Quinta Semana 56

Sexta Semana 58

Sétima Semana 58

Oitava Semana 58

### Questões de Orientação Clínica 61

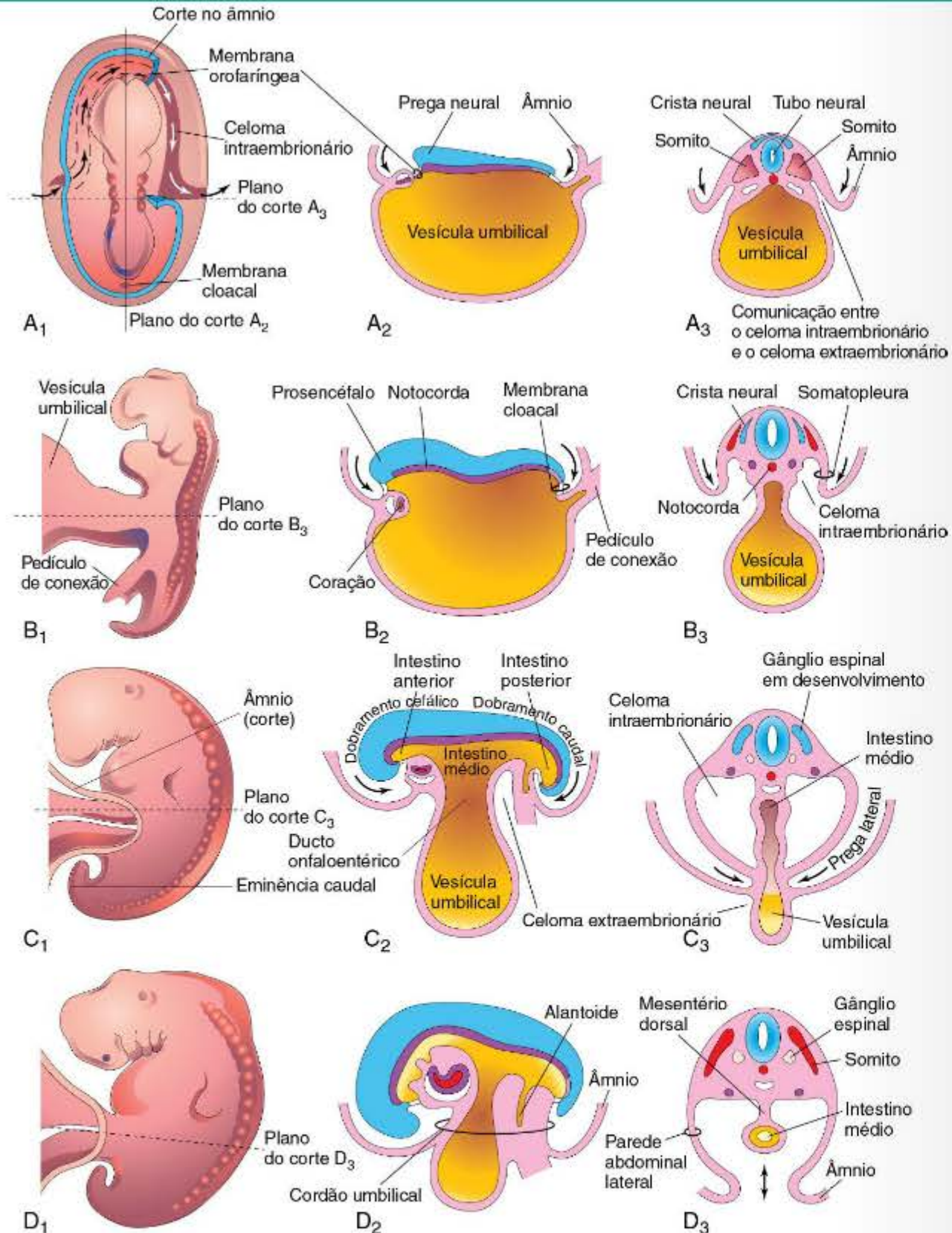
**T**odas as principais estruturas internas e externas são estabelecidas durante o período entre a quarta e a oitava semana. Ao final deste **período organogenético**, todos os principais sistemas orgânicos começaram a se desenvolver. A exposição do embrião a substâncias teratogênicas (p. ex., drogas) durante este período pode causar grandes anomalias congênitas (Cap. 19). Com a formação dos tecidos e órgãos, o formato do embrião muda de modo que, na oitava semana, o embrião apresenta uma aparência claramente humana.



### DOBRAMENTO DO EMBRIÃO

Um evento muito importante no estabelecimento da forma corporal é o dobramento do disco embrionário trilaminar achatado, gerando um embrião levemente cilíndrico (Fig. 6-1). O dobramento resulta do crescimento rápido do embrião, particularmente do encéfalo e da medula espinal. Os dobramentos nas extremidades cefálica e caudal e nas laterais do embrião ocorrem simultaneamente. Ao mesmo tempo, ocorre uma constrição relativa na junção do embrião com a vesícula umbilical. Os dobramentos cefálico e caudal fazem com que as regiões cranial e caudal se movam ventralmente com o alongamento do embrião (Fig. 6-1A<sub>2</sub> a D<sub>2</sub>).





**Figura 6-1** Dobramento do embrião durante a quarta semana. **A<sub>1</sub>**, Visão dorsal do embrião no início da quarta semana. Três pares de somitos podem ser observados. A continuidade do celoma intraembrionário e do celoma extraembrionário é mostrada no lado direito pela remoção de parte do ectoderma e mesoderma embrionários. **B<sub>1</sub>**, **C<sub>1</sub>** e **D<sub>1</sub>**, Visões laterais do embrião nos dias 22, 26 e 28, respectivamente. **A<sub>2</sub>**, **B<sub>2</sub>**, **C<sub>2</sub>** e **D<sub>2</sub>**, Cortes sagitais no plano mostrado em **A<sub>1</sub>**, **A<sub>3</sub>**, **B<sub>3</sub>**, **C<sub>3</sub>** e **D<sub>3</sub>**, Cortes transversais nos níveis indicados em **A<sub>1</sub>** a **D<sub>1</sub>**.

## Dobramentos Cefálico e Caudal

No início da quarta semana, as pregas neurais na região craniana formam o **primórdio do encéfalo**. Posteriormente, o prosencéfalo em desenvolvimento cresce cranialmente para além da membrana orofaríngea e se sobrepõe ao coração em desenvolvimento. Concomitantemente, o coração primitivo e a membrana orofaríngea se movem para a superfície ventral do embrião (Fig. 6-2). Durante os dobramentos laterais (longitudinais), parte do endoderma da vesícula umbilical é incorporada ao embrião como o **intestino anterior** (Fig. 6-2C). O intestino anterior se localiza entre o encéfalo e o coração, e a membrana orofaríngea separa o intestino anterior do estomodeu (boca primitiva).

O dobramento da extremidade caudal do embrião é decorrente principalmente do crescimento da porção distal do tubo neural, o primórdio da medula espinal. Com o crescimento do embrião, a região caudal se projeta sobre a **membrana cloacal** (futuro local do ânus) (Fig. 6-3B). Durante o dobramento, parte da camada germinativa endodérmica é incorporada ao embrião como o **intestino posterior** (Fig. 6-3C). A porção terminal do intestino posterior logo se dilata para formar a cloaca (Fig. 6-3B e C). O **pedículo de conexão** (primórdio do cordão umbilical) encontra-se agora aderido à superfície ventral do embrião, e o **alantoide** — um divertículo endodérmico da vesícula umbilical — é parcialmente incorporado ao embrião (Figs. 6-1D<sub>2</sub> e 6-3C).

## Dobramentos Laterais

Sabe-se que o dobramento das laterais do embrião resulta do crescimento dos somitos, que produzem as **pregas laterais** direita e esquerda (Fig. 6-1A<sub>3</sub> a D<sub>3</sub>). A parede corporal lateral se dobra em direção ao plano mediano, enrolando as bordas do disco embrionário ventralmente e formando um embrião com aparência cilíndrica. Com a formação das paredes abdominais pela fusão das pregas laterais, parte da camada germinativa endodérmica é incorporada ao embrião como o **intestino médio**. Inicialmente, há uma conexão ampla entre o intestino médio e a vesícula umbilical (Fig. 6-1A<sub>2</sub>). Após o dobramento lateral, a conexão é reduzida a um **ducto onfaloentérico**, chamado anteriormente de pedúnculo vitelino (Fig. 6-1C<sub>2</sub>). Com a formação do **cordão umbilical** a partir do pedículo de conexão, a fusão ventral das pregas laterais reduz a região de comunicação entre as cavidades celômicas intra e extraembrionárias (Fig. 6-1C<sub>2</sub>). Enquanto a cavidade amniótica se expande e oblitera a maior parte do celoma extraembrionário, o âmnio forma a cobertura epitelial do cordão umbilical (Fig. 6-1D<sub>2</sub>).



## DERIVADOS DAS CAMADAS GERMINATIVAS

As três camadas germinativas (ectoderma, mesoderma e endoderma) formadas durante a gastrulação dão origem aos primórdios de todos os tecidos e órgãos (Fig. 6-4). As células de cada camada germinativa se dividem, migram, agregam-se e diferenciam-se em padrões bastante precisos enquanto formam os vários sistemas orgânicos (organogênese).

## CONTROLE DO DESENVOLVIMENTO EMBRIONÁRIO

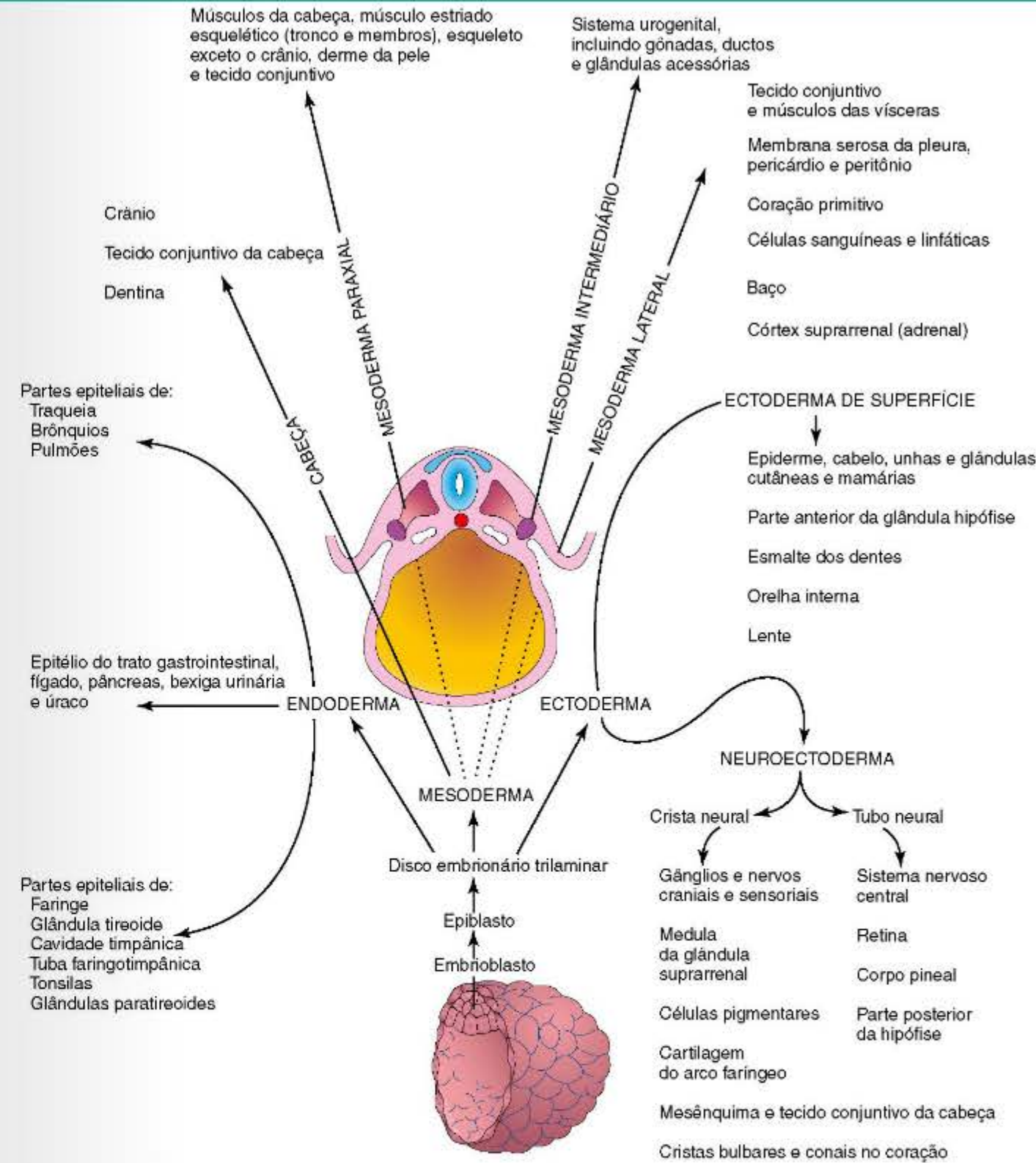
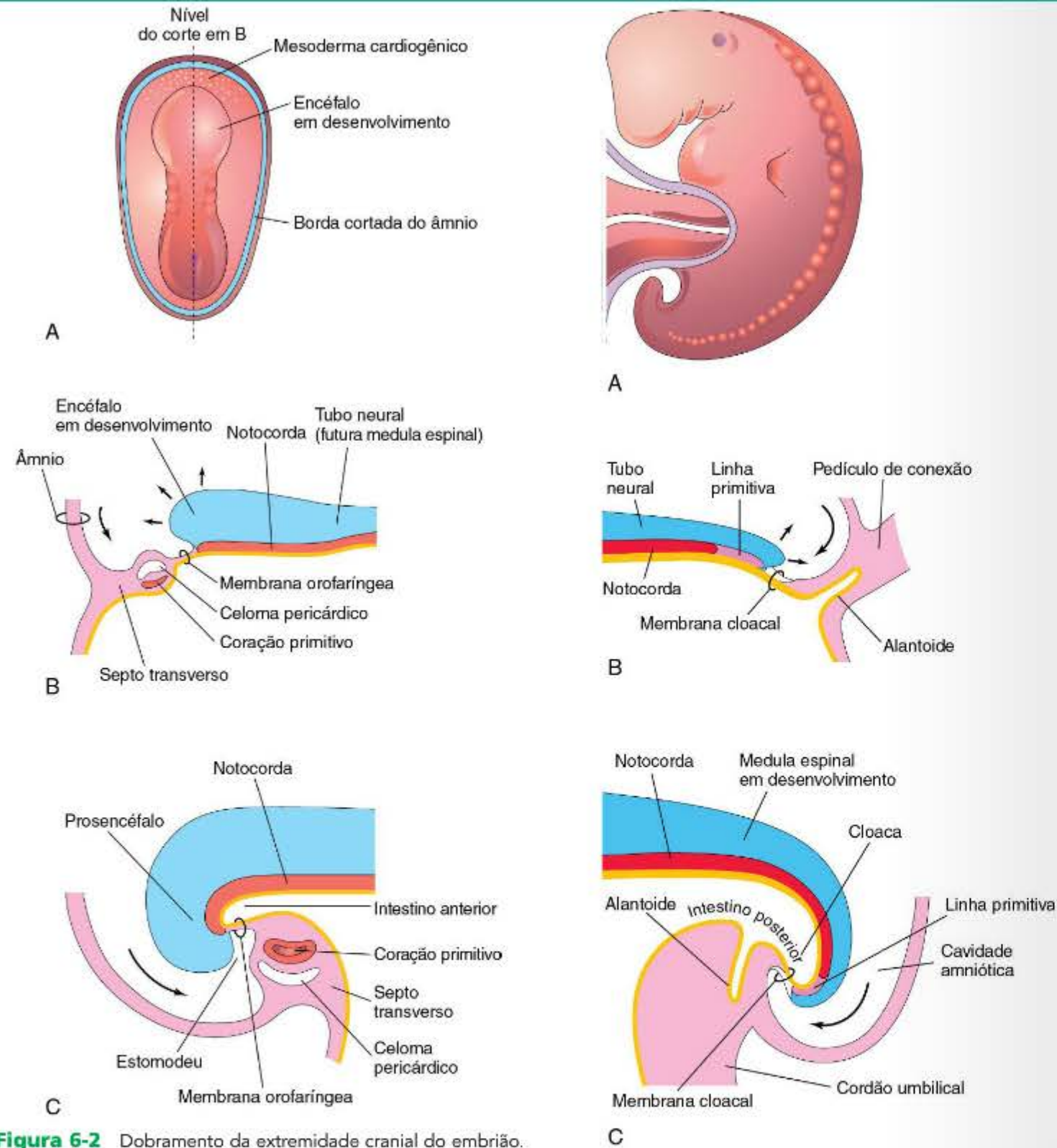
O desenvolvimento embrionário é decorrente de planos genéticos nos cromossomos. O conhecimento dos genes que controlam o desenvolvimento humano está crescendo exponencialmente. A maioria dos processos de desenvolvimento depende de uma interação precisamente coordenada entre fatores genéticos e ambientais. Diversos mecanismos de controle guiam a diferenciação e asseguram um desenvolvimento sincronizado, tal como as interações teciduais, a migração regulada das células e colônias celulares, a proliferação controlada e a apoptose (morte celular programada). Cada sistema do corpo tem seu próprio padrão de desenvolvimento, e a maior parte dos processos de morfogênese é regulada por mecanismos moleculares complexos.

O desenvolvimento embrionário é essencialmente um processo de crescimento e aumento da complexidade estrutural e funcional. O crescimento se dá por meio da mitose, juntamente com a produção de matriz extracelular, enquanto a complexidade é alcançada por intermédio da morfogênese e da diferenciação. As células que compõem os tecidos dos embriões iniciais são pluripotentes; isto é, dependendo das circunstâncias, elas são capazes de seguir mais de um caminho de desenvolvimento. Este amplo potencial de desenvolvimento se torna progressivamente restrito conforme os tecidos adquirem as características especializadas necessárias para a elevada sofisticação estrutural e funcional. Presume-se, por tal restrição, que devem ser feitas escolhas para se alcançar a diversificação tecidual. A maior parte das evidências indica que essas escolhas são determinadas não como consequência da linhagem celular, mas sim em resposta a sinais do ambiente circundante, incluindo os tecidos adjacentes. Como consequência, a precisão e coordenação arquitetônicas que frequentemente são necessárias para o funcionamento normal de um órgão parecem ser alcançadas pela interação de suas partes constituintes durante o desenvolvimento.

A interação dos tecidos durante o desenvolvimento é um tema recorrente na embriologia. As interações que levam a uma mudança no rumo do desenvolvimento de pelo menos um dos interagentes são chamadas de **indicações**. Diversos exemplos de tais interações indutivas podem ser encontrados na literatura; por exemplo, durante o desenvolvimento do olho, a vesícula óptica induz o desenvolvimento da lente a partir do ectoderma da superfície da cabeça. Quando a vesícula óptica está ausente, o olho não se desenvolve. Além do mais, se a vesícula óptica for removida e posicionada próximo a uma superfície ectodérmica que geralmente não está envolvida no desenvolvimento do olho, a formação da lente pode ser induzida. Portanto, o desenvolvimento da lente depende, claramente, que o ectoderma se associe a um segundo tecido. Na presença do neuroectoderma da vesícula óptica, o ectoderma de superfície da cabeça segue uma via de desenvolvimento que ela não seguiria na sua ausência. Similarmente, muitos dos movimentos teciduais morfogenéticos que desempenham papéis importantes no desenvolvimento da forma do embrião também contribuem para as associações teciduais promotoras de mudanças que são fundamentais para as interações teciduais indutivas.

Pelo fato de que um tecido pode influenciar a via de desenvolvimento adotada por outro tecido, pressupõe-se que um sinal seja transmitido entre os dois interagentes.





**Figura 6-4** Ilustrações dos derivados das três camadas germinativas: ectoderma, mesoderma e endoderma. As células dessas três camadas contribuem para a formação dos diferentes tecidos e órgãos; por exemplo, o endoderma forma o epitélio que recobre o trato gastrointestinal e o mesoderma dá origem aos tecidos conjuntivos e músculos.

A análise dos defeitos moleculares em linhagens mutantes que apresentam interações teciduais anormais durante o desenvolvimento embrionário, e estudos do desenvolvimento de embriões com mutações genéticas específicas começaram a revelar os mecanismos moleculares da indução. O mecanismo de transferência de sinal parece variar com os tecidos específicos envolvidos. Em alguns casos, o sinal parece ser uma molécula difusível que passa do tecido indutor para o

tecido-alvo. Em outras circunstâncias, a mensagem parece ser mediada através da matriz extracelular não difusível que é secretada pelo indutor e que entra em contato com o tecido-alvo. Ainda em outros casos, o sinal parece requerer o contato físico entre o tecido indutor e o tecido responsivo. Independentemente do mecanismo de transferência intracelular envolvido, o sinal é traduzido em uma mensagem intracelular que influencia as células responsivas.



Para ser capaz de responder a um estímulo indutor, as células do sistema reator devem expressar os receptores apropriados para a molécula sinalizadora indutora específica, os componentes da via de transdução de sinal intracelular particulares e os fatores de transcrição que medeiam a resposta específica. Evidências experimentais sugerem que a aquisição de competência pelo tecido responsivo frequentemente depende de suas interações prévias com outros tecidos. Por exemplo, a resposta de formação da lente a partir do ectoderma da cabeça ao estímulo fornecido pela vesícula óptica parece ser dependente de uma associação prévia do ectoderma da cabeça com a placa neural anterior (Cap. 20).

### ESTIMATIVA DA IDADE EMBRIONÁRIA

A estimativa da idade de embriões recuperados (p. ex., após aborto espontâneo) é determinada a partir de suas características e da medida de seus comprimentos (Tabela 6-1). O tamanho por si só pode não ser um critério confiável porque alguns embriões apresentam uma taxa de crescimento progressivamente mais lenta antes da morte. A aparência dos membros em desenvolvimento é um critério muito útil para a estimativa da idade embrionária. Como os embriões se encontram retilíneos na terceira e no início da quarta semana (Fig. 6-5A), sua medida indica seu maior comprimento. A medida da altura do embrião sentado, ou medida de *comprimento cabeça-nádega*, é utilizada para estimar a idade de embriões mais velhos (Fig. 6-5B e C). A medida da altura em pé, ou medida de *comprimento cabeça-calcanhar*, às vezes, é feita em embriões de 8 semanas (Fig. 6-5D). O *Sistema de Classificação Embrionária Carnegie* é utilizado internacionalmente (Tabela 6-1) para comparação.

### PRINCIPAIS EVENTOS DA QUARTA À OITAVA SEMANA

Os critérios para a estimativa dos estágios de desenvolvimento nos embriões humanos estão listados na Tabela 6-1.

EXAME ULTRASSONOGRAFICO DE EMBRIOES

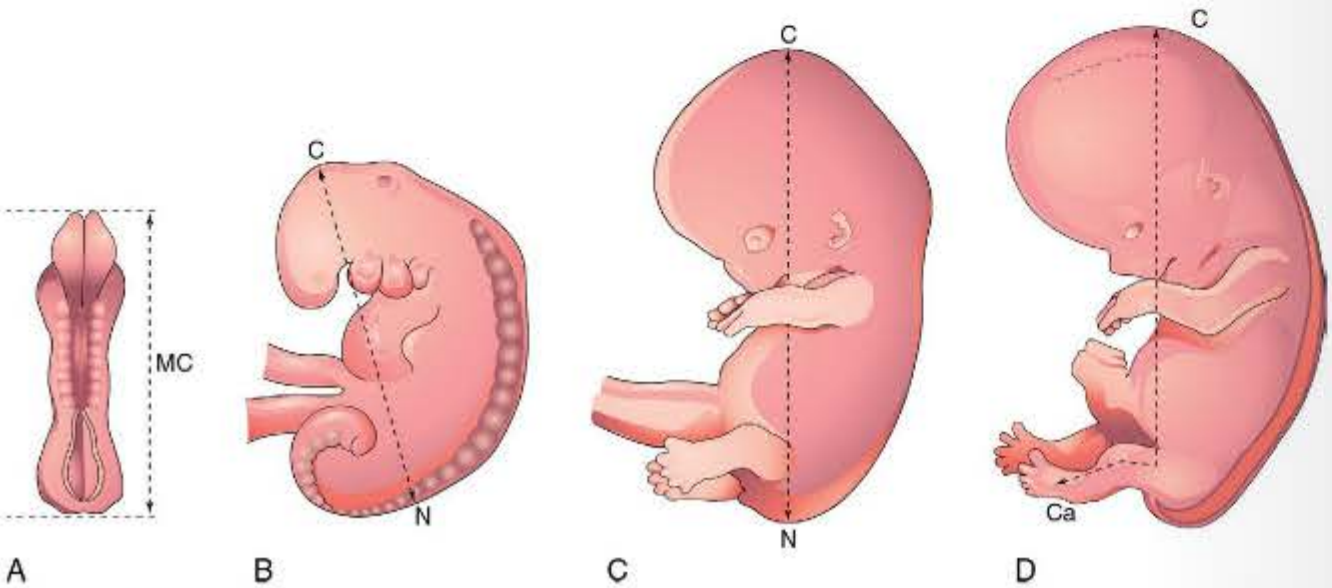
A maior parte das mulheres que procuram cuidados obstétricos realiza pelo menos um exame ultrassonográfico durante sua gestação por um ou mais dos seguintes motivos:

- Estimativa da idade gestacional para confirmação da data clínica
- Avaliação do crescimento embrionário quando se suspeita de restrição de crescimento intrauterino (RCIU)
- Orientação durante a amostragem de vilosidades coriônicas ou de líquido amniótico
- Suspeita de gravidez ectópica
- Possível anormalidade uterina
- Deteção de anomalias congênicas

O tamanho do embrião em uma mulher grávida pode ser estimado por meio de medidas ultrassonográficas. A *ultrassonografia transvaginal* ou *endovaginal* permite uma medida precisa do comprimento cabeça-nádega no início da gravidez (Fig. 6-6).

### Quarta Semana

Na quarta semana, os somitos produzem elevações conspicuas na superfície e o tubo neural encontra-se aberto nos neuroporos rostral e caudal (Figs. 6-7A e 6-8A). Por volta do 24º dia, os *arcos faríngeos* já apareceram (Fig. 6-7A a C). O embrião apresenta agora um formato curvo devido aos dobramentos cefálico e caudal. O coração primitivo produz uma grande proeminência ventral e bombeia sangue (Figs. 6-9 e 6-10). O neuroporo rostral encontra-se fechado no 26º dia. O *prosencefalo* produz uma elevação proeminente da cabeça e observa-se uma longa e curva **eminência caudal** (estrutura em forma de cauda). Os **brotos dos membros superiores** podem ser observados, por volta do 26º ou 27º dia, como pequenas protuberâncias nas paredes



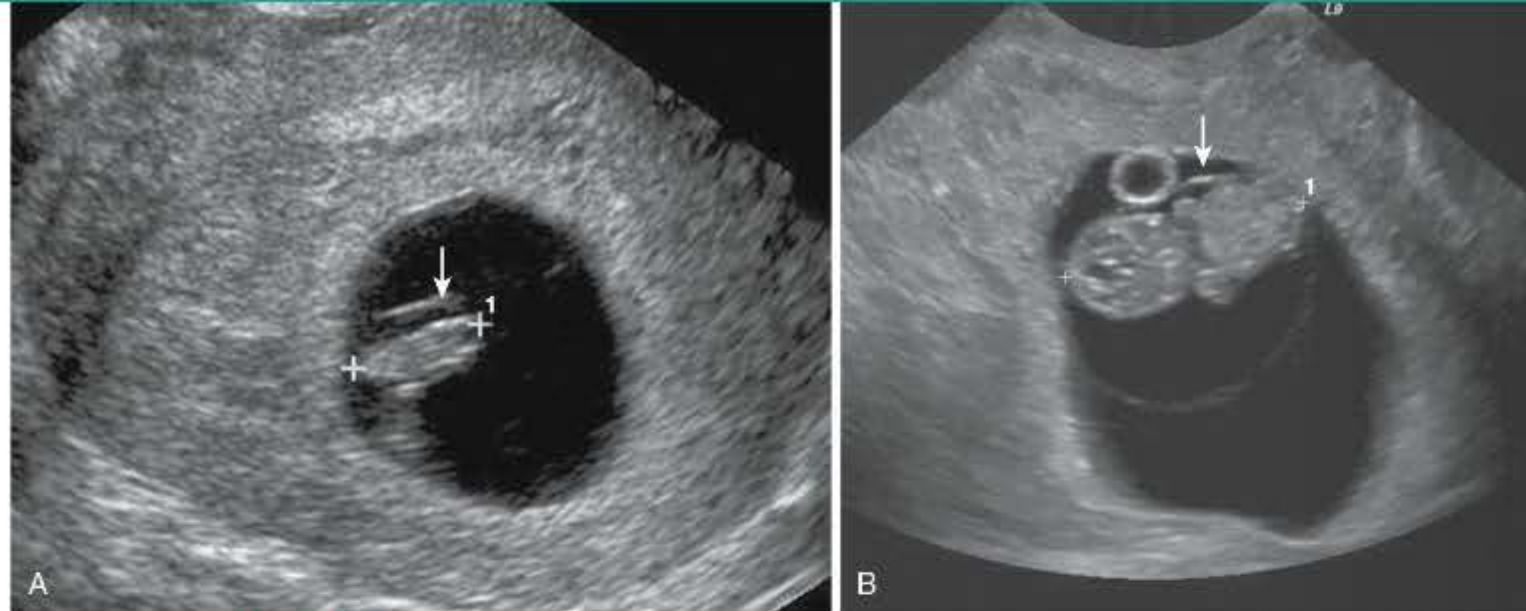
**Figura 6-5** Métodos utilizados para medir o comprimento do embrião. **A**, Maior comprimento (MC). **B e C**, Comprimento cabeça-nádega (CCN). **D**, Comprimento cabeça-calcanhar (CCCa).

RECURSOS EXTRAS

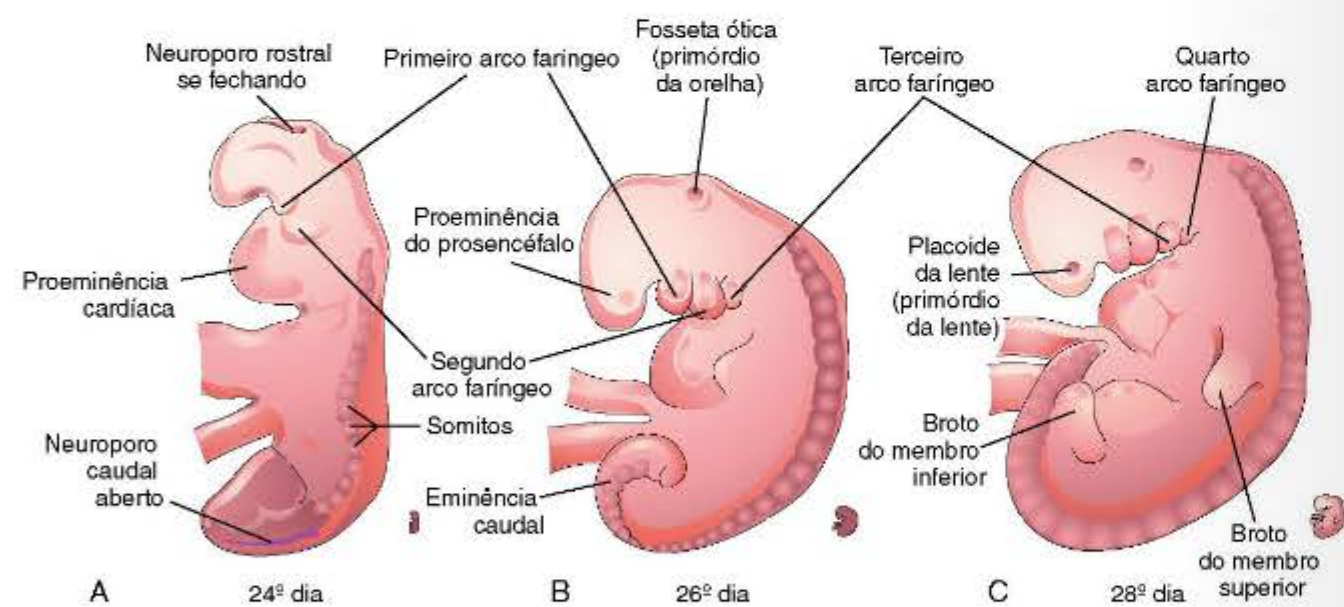
Tabela 6-1 Critérios para a Estimativa dos Estágios de Desenvolvimento em Embriões Humanos					
IDADE (dias)	FIGURA DE REFERÊNCIA	ESTÁGIO CARNEGIE	NÚMERO DE SOMITOS	COMPRIMENTO (mm)*	PRINCIPAIS CARACTERÍSTICAS EXTERNAS †
20-21	6-1A <sub>1</sub> 6-8A	9	1-3	1,5-3,0	Disco embrionário achatado. Sulco neural profundo e pregas neurais proeminentes. Dobramento cefálico evidente.
22-23	6-8A, C	10	4-12	2,0-3,5	O embrião está ereto ou levemente curvado. O tubo neural está formando ou formou somitos opostos, mas ainda está bem aberto nos neuroporos cranial e caudal. O primeiro e o segundo par de arcos faríngeos estão visíveis.
24-25	6-9A	11	13-20	2,5-4,5	O embrião está curvado devido aos dobramentos cefálico e caudal. O neuroporo rostral está se fechando. Os placoides óticos estão presentes. As vesículas ópticas se formaram.
26-27	6-7D 6-10A	12	21-29	3,0-5,0	Os brotos dos membros superiores aparecem. O neuroporo cranial está fechado. O neuroporo caudal está se fechando. Três pares de arcos faríngeos já podem ser visualizados. A proeminência cardíaca é bem visível. As fossetas óticas estão presentes.
28-30	6-7E 6-11A	13	30-35	4,0-6,0	O embrião apresenta-se em forma de C. O neuroporo caudal está fechado. Quatro pares de arcos faríngeos são visíveis. Aparecem os brotos dos membros inferiores. As vesículas óticas estão presentes. Os placoides da lente podem ser observados.
31-32	6-12A	14	‡	5,0-7,0	As fossetas ópticas e as fossetas nasais são visíveis. Cálices ópticos presentes.
33-36		15		7,0-9,0	As placas das mãos se formam; raios digitais presentes. As vesículas da lente estão presentes. As fossetas nasais são proeminentes. Os seios cervicais podem ser observados.
37-40		16		8,0-11,0	Placas dos pés formadas. Pigmentos podem ser vistos na retina. Saliências auriculares em formação.
41-43	6-13A	17		11,0-14,0	Raios digitais são claramente vistos nas placas das mãos. As saliências auriculares delimitam o futuro pavilhão auricular externo. As vesículas encefálicas são proeminentes.
44-46		18		13,0-17,0	Raios digitais são claramente vistos nas placas dos pés. A região do cotovelo já pode ser vista. As pálpebras estão em formação. Podem ser observadas chanfraduras entre os raios digitais das mãos. Os mamilos aparecem.
47-48		19		16,0-18,0	Os membros se estendem ventralmente. O tronco se alonga e fica mais ereto. A herniação do intestino médio é visível.
49-51		20		18,0-22,0	Os membros superiores estão mais compridos e curvados na altura do cotovelo. Os dedos podem ser distinguidos, mas encontram-se unidos por membrana. São observadas chanfraduras entre os raios digitais dos pés. Aparece o plexo vascular do couro cabeludo
52-53		21		22,0-24,0	As mãos e os pés se aproximam uns dos outros. Os dedos estão livres e maiores. Os dedos dos pés estão distintos, mas unidos por membranas. Uma eminência caudal compacta (cauda) está presente.
54-55		22		23,0-28,0	Os dedos dos pés estão livres e mais compridos. As pálpebras e o pavilhão auricular externo estão mais desenvolvidos.
56	6-14A	23		27,0-31,0	A cabeça está mais arredondada e já apresenta características humanas. A genitália externa ainda apresenta uma aparência indiferenciada. A herniação do intestino médio ainda está presente. A eminência caudal desapareceu.

\* Os comprimentos do embrião indicam a faixa comum de tamanho. Nos estágios 9 e 10, a medida é o “maior comprimento”; nos estágios subsequentes, a medida de comprimento cabeça-nádega é utilizada.  
† Baseado em O’Rahilly R, Müller F: Developmental Stages in Human Embryos. Washington, DC, Carnegie Institute of Washington, 1987; e Gasser RF: Digitally Reproduced Embryonic Morphology DVDs. Computer Imaging Laboratory, Cell Biology and Anatomy, New Orleans, LA, Louisiana State University Health Sciences Center. 2002-2006.  
‡ Neste estágio e nos estágios subsequentes, o número de somitos é difícil de determinar e, portanto, não é um critério útil.





**Figura 6-6** Ultrassonografia endovaginal de embriões. **A**, Varredura endovaginal de um embrião de 5 semanas (CCN 10mm, marcações) envolto pela membrana amniótica (seta). **B**, Varredura coronal de um embrião de 7 semanas (CCN 22mm, marcações). O âmnio visto anteriormente (seta). Vesícula umbilical anterior. (Cortesia de E.A. Lyons, M.D. Professor de Radiologia, e Obstetrícia e Ginecologia, Health Sciences Centre and University of Manitoba, Winnipeg, Manitoba, Canada.)

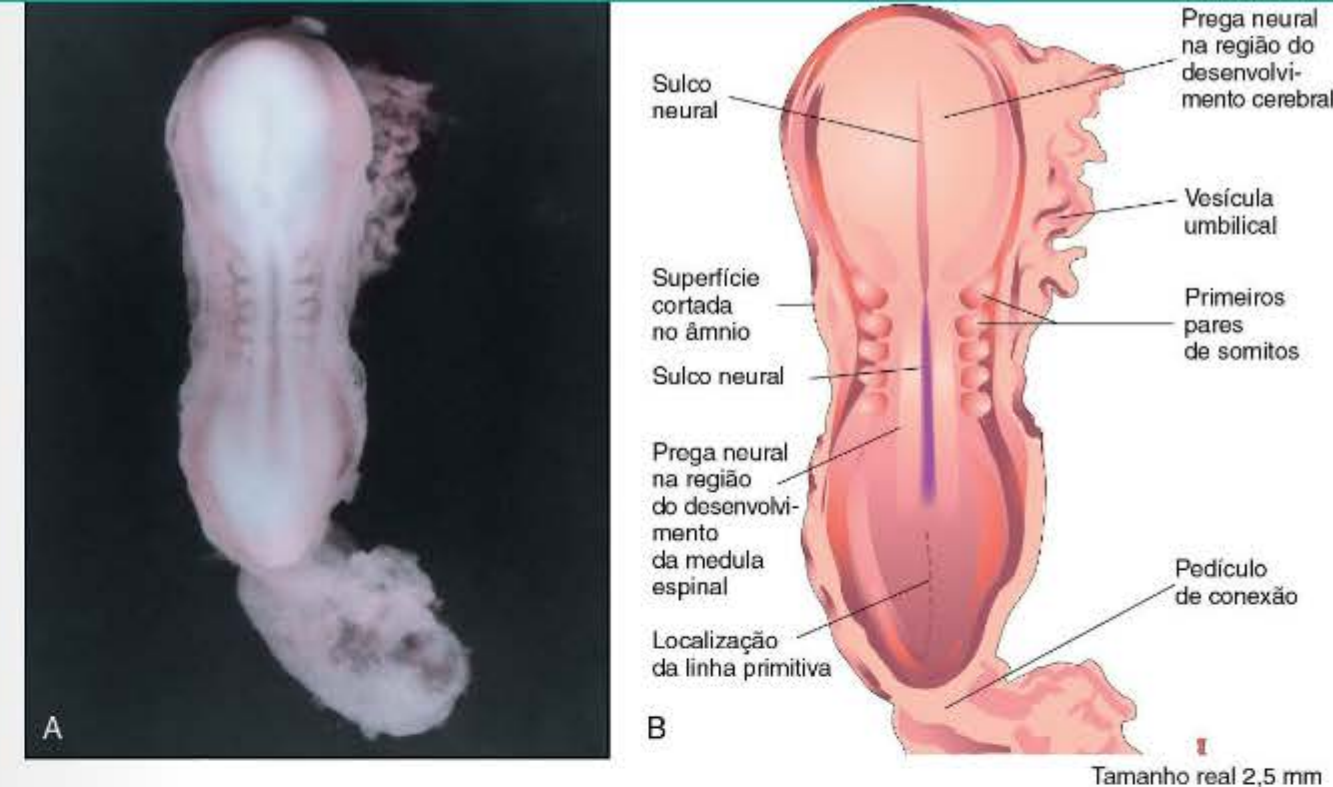


**Figura 6-7** **A**, **B** e **C**, Visões laterais de embriões mais velhos, mostrando 16, 27 e 33 somitos, respectivamente. O neuroporo rostral normalmente se fecha por volta do 25º ao 26º dia, e o neuroporo caudal geralmente se fecha ao final da quarta semana.

corporais ventrolaterais (Fig. 6-11A e B). As fossetas óticas, os primórdios das orelhas internas, também podem ser visualizadas. Espessamentos ectodérmicos, chamados de **placóides da lente**, que indicam as futuras lentes dos olhos, são visíveis nas laterais da cabeça. O quarto par de arcos faríngeos e os **brotos dos membros inferiores** podem ser observados ao final da quarta semana (Fig. 6-7C). Rudimentos de muitos sistemas de órgãos, especialmente do sistema cardiovascular, já se encontram estabelecidos.

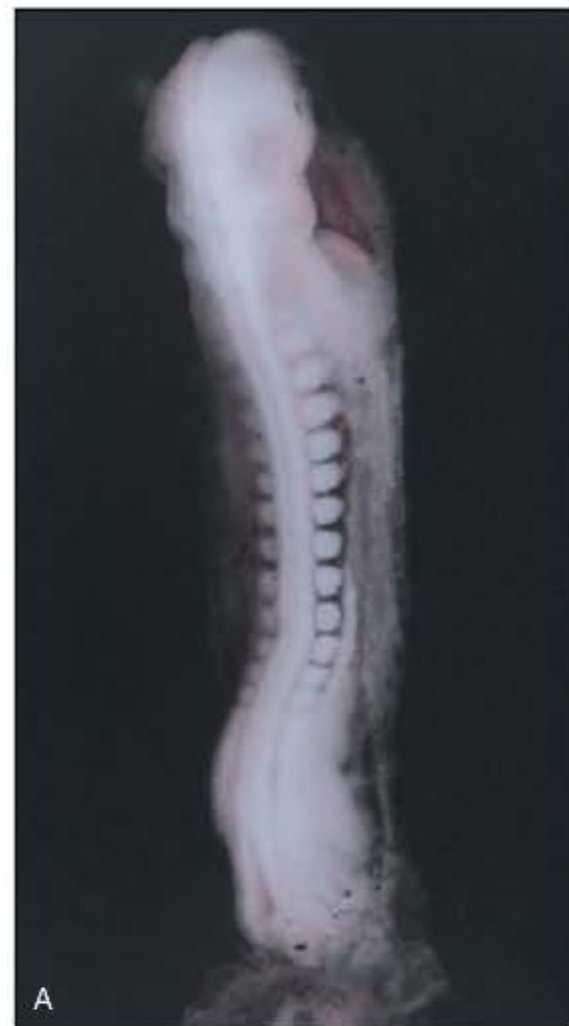### Quinta Semana

As mudanças na forma corporal são menores durante a quinta semana quando comparadas com aquelas ocorridas durante a quarta semana. O crescimento da cabeça excede o crescimento das outras partes (Fig. 6-12A e B), o que é causado principalmente pelo rápido desenvolvimento das proeminências encefálicas e faciais. A face logo contata a proeminência cardíaca. As **cristas mesonéfricas** indicam o

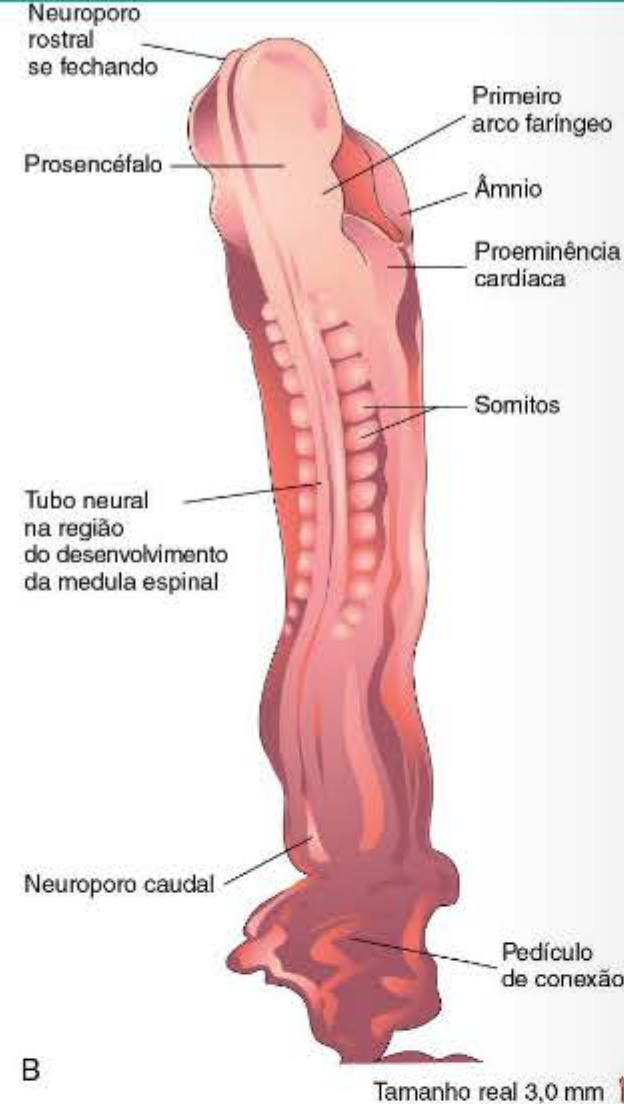


**Figura 6-8** **A**, Visão dorsal de um embrião com cinco somitos, no estágio Carnegie 10, com aproximadamente 22 dias, mostrando as pregas neurais e o sulco neural. As pregas neurais na região craniana se espessaram para formar o primórdio do encéfalo. **B**, Ilustração das estruturas mostradas em **A**. A maior parte dos sacos amniótico e coriônico foi retirada para expor o embrião. **C**, Visão dorsal de um embrião com 10 somitos no estágio Carnegie 10, com aproximadamente 23 dias. As pregas neurais se fusionaram opostamente aos somitos para formar o tubo neural (primórdio da medula espinal nesta região). O tubo neural se comunica abertamente com a cavidade amniótica nas extremidades cranial e caudal através dos neuroporos rostral e caudal, respectivamente. **D**, Diagrama das estruturas mostradas em **C**.





**Figura 6-9** **A**, Visão dorsal de um embrião com 13 somitos no estágio Carnegie 11, com aproximadamente 24 dias. O neuroporo rostral está fechando, mas o neuroporo caudal ainda está bem aberto. **B**, Ilustração das estruturas mostradas em **A**. O embrião está curvado devido aos dobramentos das extremidades cefálica e caudal.



local dos rins mesonéfricos. Os rins mesonéfricos são os primórdios dos rins permanentes (Fig. 6-12A e B).

### Sexta Semana

Foi relatado que o embrião na sexta semana mostra movimentos espontâneos, tais como contorção do tronco e dos membros. Embriões neste estágio mostram respostas de reflexo ao toque. Os primórdios dos dedos — os **raios digitais** — começam a se desenvolver (Fig. 6-13A e B). O desenvolvimento dos membros inferiores ocorre 4 a 5 dias depois dos membros superiores. Diversas pequenas dilatações — **saliências auriculares** — desenvolvem-se e contribuem para a formação da **aurícula**, a parte em forma de concha da orelha externa. Os olhos ficam claramente maiores devido à formação de pigmentos na retina. A cabeça é enorme em relação ao tronco e se apresenta curvada para a grande **proeminência cardíaca**. A posição da cabeça resulta da curvatura na região cervical (pescoço). O tronco começa a ficar ereto. Durante a sexta semana, os intestinos entram no celoma extraembrionário na parte

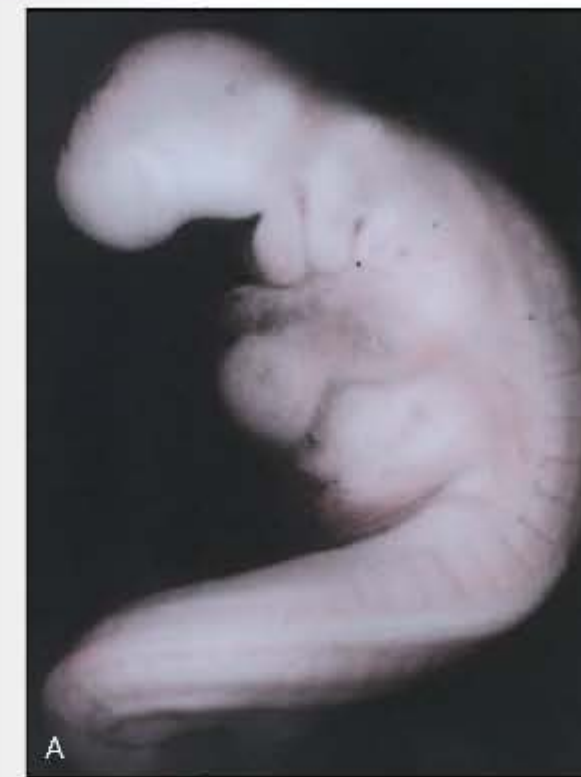*proximal do cordão umbilical*. Esta **herniação umbilical** é um evento normal no embrião, ocorrendo pelo fato de a cavidade abdominal ser muito pequena neste estágio para acomodar os intestinos que estão em rápido crescimento.

### Sétima Semana

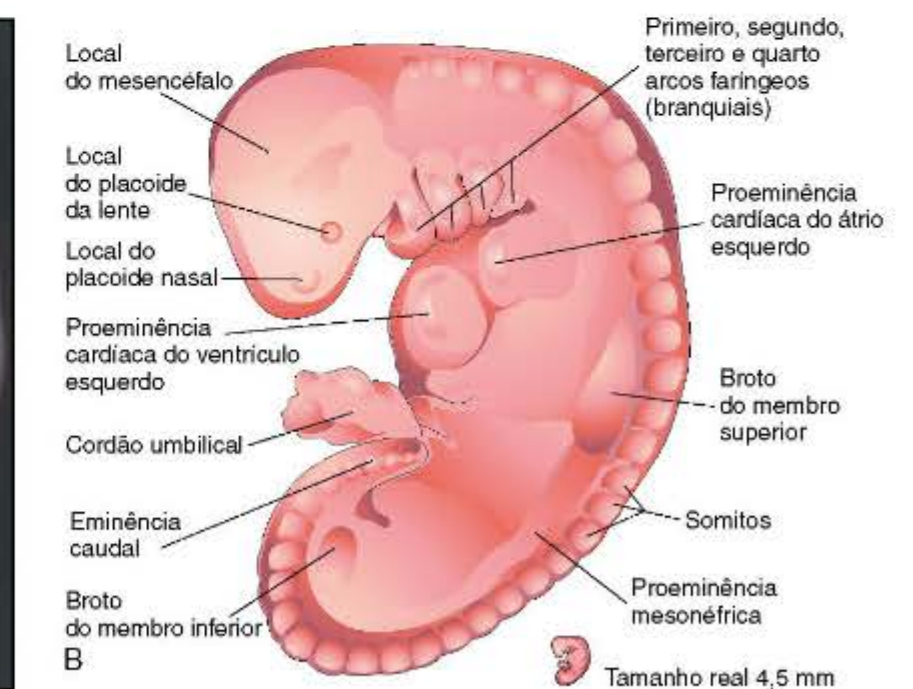
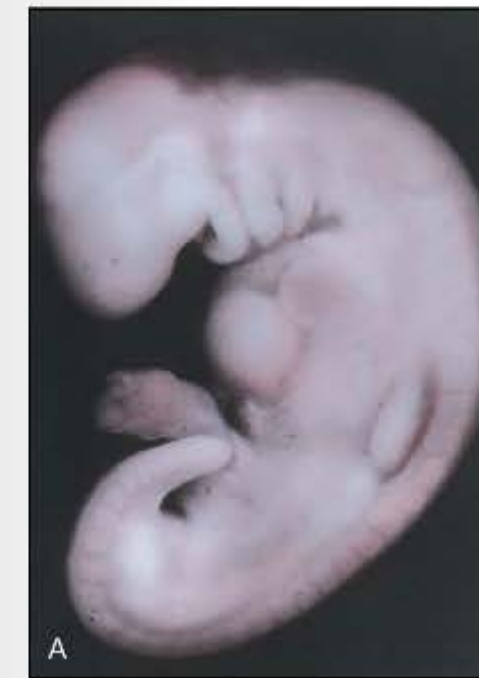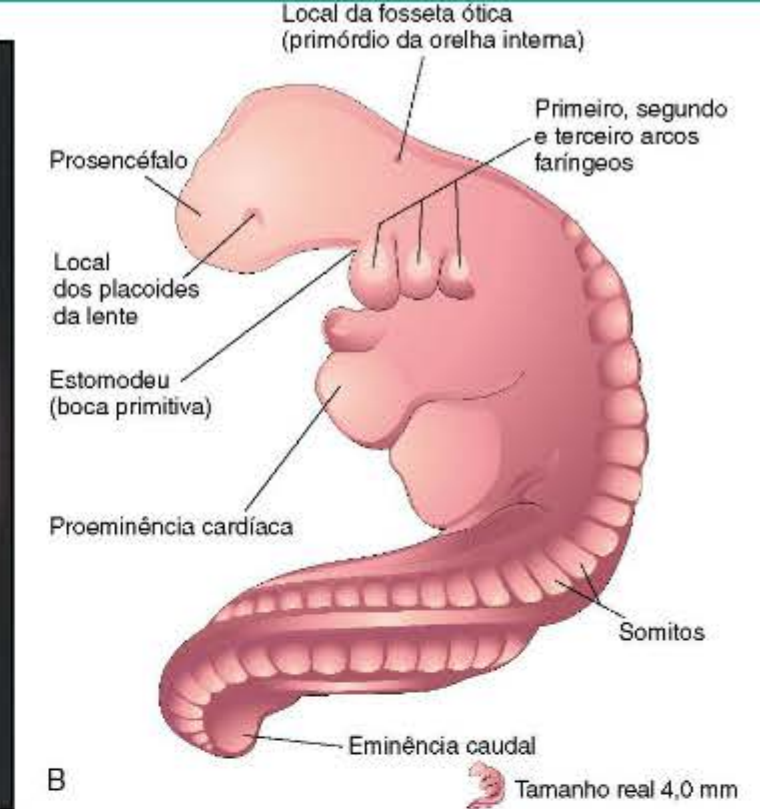
Os membros sofrem uma mudança considerável durante a sétima semana. Aparecem chanfraduras entre os raios digitais nas **placas das mãos**, separando parcialmente os futuros dedos. A comunicação entre o intestino primitivo e a vesícula umbilical agora se encontra reduzida a um ducto relativamente delgado, o **ducto onfaloentérico**.

### Oitava Semana

No início da oitava semana do período embrionário, os dedos da mão estão individualizados, mas ainda apresentam membranas entre si. Podem ser observadas chanfraduras entre os raios digitais dos pés. O **plexo vascular do couro cabeludo** já apareceu e forma uma banda característica

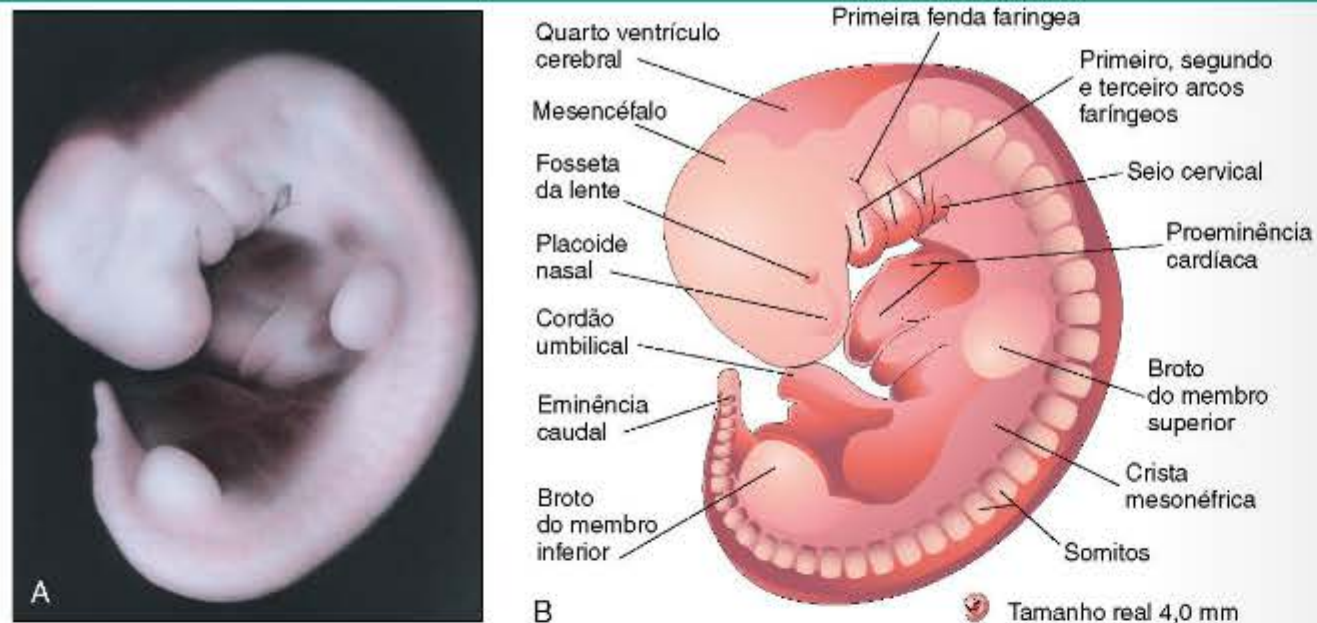


**Figura 6-10** **A**, Visão lateral de um embrião com 27 somitos no estágio Carnegie 12, com aproximadamente 26 dias. O embrião se apresenta bem curvado, principalmente sua longa eminência caudal. Os placoides da lente são os primórdios das lentes dos olhos. A fosseta ótica indica o desenvolvimento inicial da orelha interna. **B**, Ilustração das estruturas mostradas em **A**. O neuroporo rostral está fechado e três pares de arcos faríngeos já podem ser visualizados. (**A**, De Nichimura H, Semba H, Tanimura T, Tanaka O: *Prenatal Development of the Human with Special Reference to Craniofacial Structures: An Atlas*. Washington, DC, National Institutes of Health, 1977.)

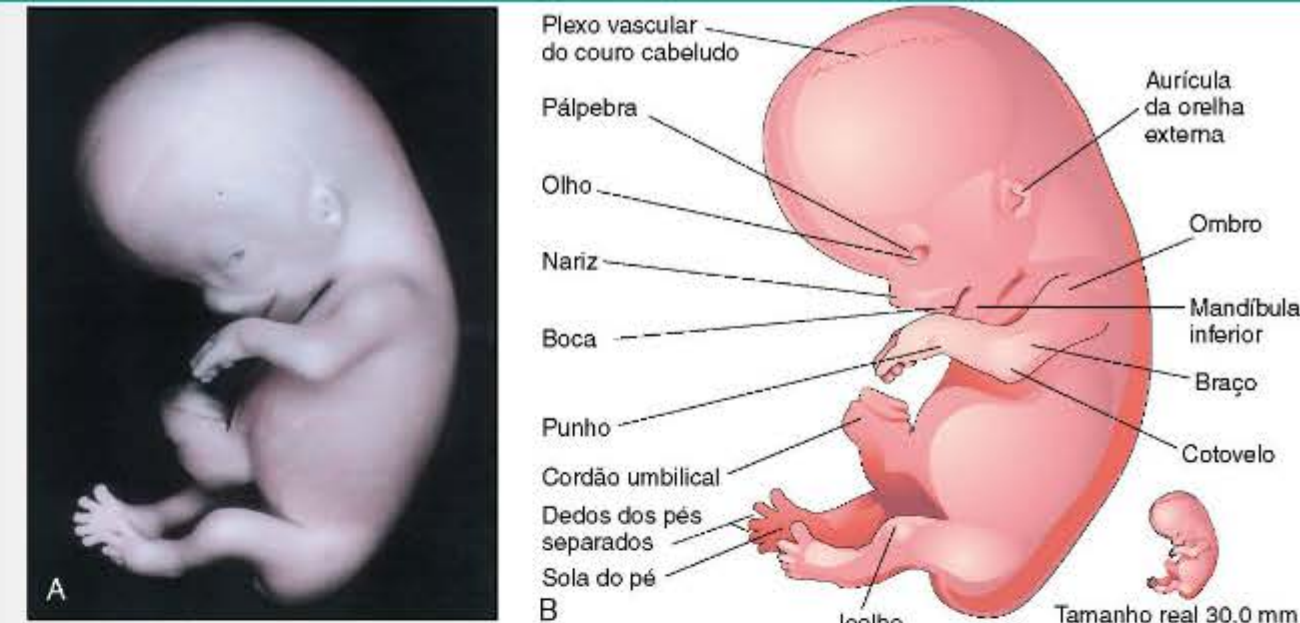


**Figura 6-11** **A**, Visão lateral de um embrião no estágio Carnegie 13, com aproximadamente 28 dias. O coração primitivo é grande e está dividido em átrio e ventrículo primitivos. Os neuroporos rostral e caudal estão fechados. **B**, Ilustração das estruturas mostradas em **A**. O embrião tem uma aparência característica em forma de "C", quatro arcos faríngeos, e brotos dos membros superiores e inferiores. (**A**, De Nichimura H, Semba H, Tanimura T, Tanaka O: *Prenatal Development of the Human with Special Reference to Craniofacial Structures: An Atlas*. Washington, DC, National Institutes of Health, 1977.)

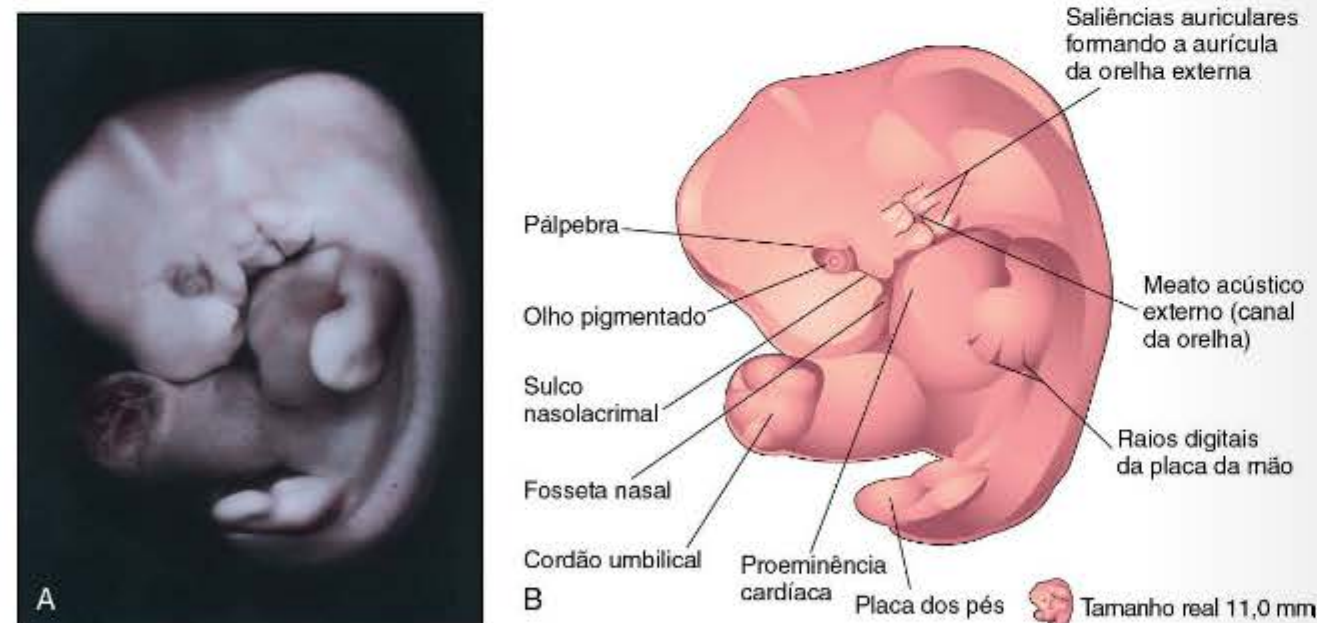




**Figura 6-12** A, Visão lateral de um embrião no estágio Carnegie 14, com aproximadamente 32 dias. O segundo arco faríngeo cresceu mais do que o terceiro arco, formando uma depressão conhecida como seio cervical. A crista mesonéfrica indica o local do rim mesonéfrico, um rim funcional interino. B, Ilustração das estruturas mostradas em A. Os brotos dos membros superiores se apresentam em forma de pá, enquanto os inferiores parecem nadadeiras. (A, De Nichimura H, Semba H, Tanimura T, Tanaka O: *Prenatal Development of the Human with Special Reference to Craniofacial Structures: An Atlas*. Washington, DC, National Institutes of Health, 1977.)



**Figura 6-14** A, Visão lateral de um embrião no estágio Carnegie 23, com aproximadamente 56 dias. B, Ilustração das estruturas mostradas em A. (A, De Nichimura H, Semba H, Tanimura T, Tanaka O: *Prenatal Development of the Human with Special Reference to Craniofacial Structures: An Atlas*. Washington, DC, National Institutes of Health, 1977.)



**Figura 6-13** A, Visão lateral de um embrião no estágio Carnegie 17, com aproximadamente 42 dias. Os raios digitais são visíveis nas placas das mãos, indicando o futuro local dos dedos. B, Ilustração das estruturas mostradas em A. O olho, as saliências auriculares e o meato acústico externo são claramente discerníveis.

ao redor da cabeça. Ao final do período fetal, os dedos já se alongaram e estão individualizados (Fig. 6-14A e B). O movimento coordenado dos membros ocorre pela primeira vez durante esta semana. A ossificação primária se inicia no fêmur. Todas as evidências da eminência caudal desaparecem ao final da oitava semana. As mãos e os pés se aproximam uns dos outros ventralmente. No final da

semana, o embrião já apresenta características humanas distintas; no entanto, a cabeça ainda é desproporcionalmente maior, constituindo quase metade do embrião. A região do pescoço está estabelecida. As pálpebras estão se fechando, e ao final da oitava semana elas começam a se unir através da fusão epitelial. Os intestinos ainda se encontram na região proximal do cordão umbilical.

As aurículas da orelha externa começam a assumir sua forma final, mas ainda se encontram mais abaixo de sua localização normal na cabeça. Embora existam diferenças sexuais na aparência da genitália externa, elas não são significativas o suficiente para permitir uma identificação sexual acurada.

- Quando o embrião se torna um ser humano?
- O sexo do embrião pode ser determinado pelo estudo ultrassonográfico? Quais outros métodos podem ser usados para determinar o sexo?

As respostas a estas questões são apresentadas no final do livro.

## QUESTÕES DE ORIENTAÇÃO CLÍNICA

- Há uma pequena diferença entre a aparência do embrião de 8 semanas e do feto de 9 semanas. Por que os embriologistas dão a eles nomes diferentes?



## Período Fetal: da Nona Semana ao Nascimento

### Principais Eventos do Período Fetal 64

- Da Nona à Décima Segunda Semana 64
- Da Décima Terceira à Décima Sexta Semana 65
- Da Décima Sétima à Vigésima Semana 65
- Da Vigésima Primeira à Vigésima Quinta Semana 67
- Da Vigésima Sexta à Vigésima Nona Semana 67
- Da Trigésima à Trigésima Oitava Semana 67
- Data Provável do Parto 67

### Fatores que Influenciam o Crescimento Fetal 68

### Procedimentos para Avaliação do Estado do Feto 69

- Ultrassonografia 69
- Amniocentese Diagnóstica 69
- Amostragem de Vilosidade Coriônica 69
- Cultura de Células 69
- Amostra de Sangue por Punção Percutânea do Cordão Umbilical 69
- Imagem por Ressonância Magnética 69
- Monitoramento Fetal 70
- Dosagem de Alfafetoproteína 70

### Questões de Orientação Clínica 70

O período fetal de desenvolvimento está relacionado com o crescimento do corpo e com a diferenciação dos tecidos, órgãos e sistemas. Sistemas de órgãos rudimentares foram formados durante o período embrionário. A taxa de crescimento do corpo durante o período fetal é elevada, e o ganho de peso pelo feto é fenomenal nas últimas semanas (Tabela 7-1). As medições com ultrassom do comprimento topo da cabeça-nádegas (CR) podem ser usadas para determinar o tamanho e a idade provável do feto (Fig. 7-1). O período intrauterino pode ser dividido em dias, semanas ou meses (Tabela 7-2), mas se torna impreciso quando não é especificado se a idade foi calculada a partir do último período menstrual normal (UPMN) ou a partir da idade de fecundação. *Exceto quando especificado, neste livro, a idade fetal é calculada a partir da data estimada da fecundação, e os meses se referem aos meses do calendário.* Clinicamente, o período gestacional é dividido em três trimestres. Várias medidas e características externas são úteis para estimar a idade do feto (Tabela 7-1). A medida do CR (comprimento topo da cabeça-nádegas) é o método escolhido para estimar a idade fetal até o final do primeiro trimestre.



**8** Tabela 7-1 Critérios para Estimar a Idade de Fecundação durante o Período Fetal

IDADE (semanas)	COMPRIMENTO CR (mm)*	COMPRIMENTO DO PÉ (mm)*	PESO FETAL (g)†	PRINCIPAIS CARACTERÍSTICAS EXTERNAS
Fetos Pré-viáveis				
9	50	7	8	Pálpebras fechando-se ou fechadas. Cabeça arredondada. Genitália externa ainda não identificável como masculina ou feminina. Intestino na parte proximal do cordão umbilical.
10	61	9	14	Intestino no abdome. Desenvolvimento inicial das unhas das mãos.
12	87	14	45	Sexo distinguível externamente. Pescoço bem-definido.
14	120	20	110	Cabeça ereta. Membros inferiores bem-desenvolvidos. Início do desenvolvimento das unhas dos pés.
16	140	27	200	Orelhas externas destacam-se da cabeça.
18	160	33	320	Verniz caseoso cobre a pele. Movimento fetal (pontapé) é sentido pela mãe.
20	190	39	460	Cabelos e pelos do corpo (lanugo) visíveis.
Fetos Viáveis‡				
22	210	45	630	Pele enrugada e avermelhada.
24	230	50	820	Unhas das mãos presentes. Corpo magro.
26	250	55	1.000	Olhos parcialmente abertos. Cílios presentes.
28	270	59	1.300	Olhos abertos. A maioria dos fetos possui boa quantidade de cabelo. Pele levemente enrugada.
30	280	63	1.700	Unhas dos pés presentes. Corpo ficando roliço. Testículos descendo.
32	300	68	2.100	Unhas das mãos chegam às pontas dos dedos. Pele lisa.
36	340	79	2.900	Corpo geralmente gorducho. Lanugo quase ausente. Unhas dos pés chegam às pontas dos dedos. Membros flexionados; mãos firmemente fechadas.
38	360	83	3.400	Tórax saliente; mamas em protrusão. Testículos no escroto ou palpáveis nos canais inguinais. Unhas das mãos ultrapassam a ponta dos dedos.

\*Essas medidas são médias, e a variação das dimensões aumenta com a idade.  
†Esses pesos referem-se a fetos que foram fixados cerca de duas semanas em formol a 10%. Espécimes frescos geralmente pesam 5% menos.  
‡Não há um limite definido de desenvolvimento, idade ou peso no qual um feto se torna automaticamente viável, ou além do qual a sobrevivência está assegurada, mas a experiência mostrou ser rara a sobrevivência de uma criança com menos de 500 g ou cuja idade de fecundação seja menor do que 22 semanas.

**8** Tabela 7-2 Comparação de Unidades de Tempo de Gestação

PONTO DE REFERÊNCIA	CALENDÁRIO			LUNAR
	DIAS	SEMANAS	MESES	MESES
Fecundação	266	38	8,75	9,5
Último período menstrual	280	40	9,25	10

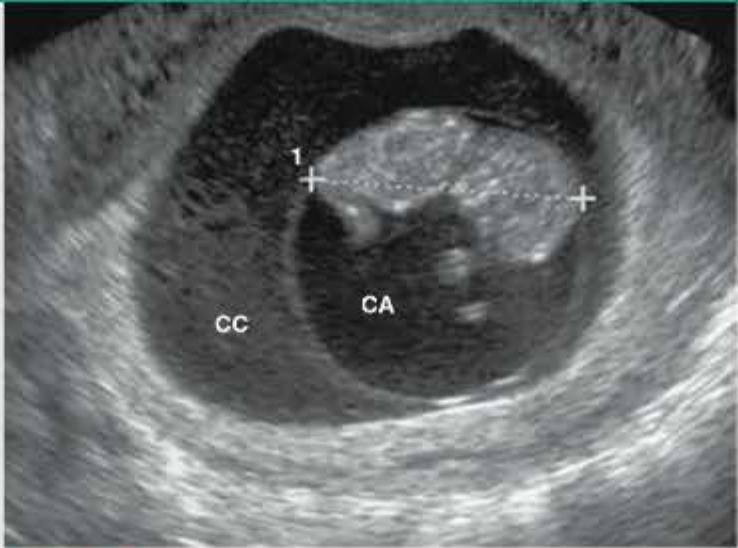PRINCIPAIS EVENTOS DO PERÍODO FETAL

Não há um sistema de estadiamento formal para o período fetal; entretanto, é útil levar em consideração as principais mudanças que ocorrem em períodos de 4 a 5 semanas.

Da Nona à Décima Segunda Semana

No início da nona semana, a cabeça constitui quase a metade do CR do feto (Fig. 7-1). Em seguida, há rápida aceleração no crescimento do comprimento do corpo e, ao final de 12 semanas, o CR já é mais que o dobro (Tabela 7-1). Com nove semanas, a face é larga, os olhos estão muito

RECURSOS EXTRAS



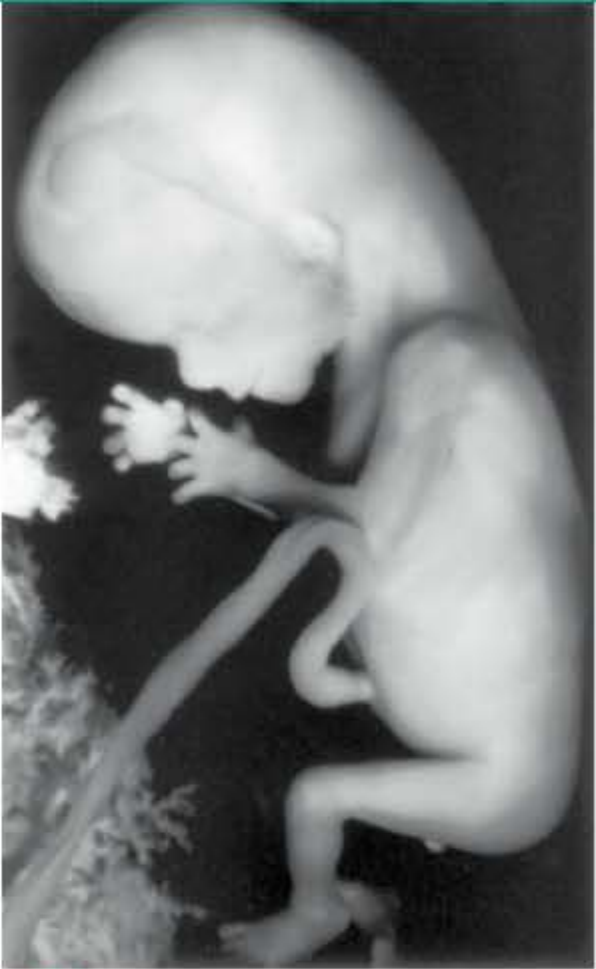**Figura 7-1** Ultrassom transvaginal de um feto na nona semana, com um CR de 41,7 mm. Cavidade amniótica (CA). A cavidade coriônica (CC) apresenta baixos níveis, enquanto a CA, não. (Cortesia de E. A. Lyons, M.D., professor de Radiologia, Obstetrícia e Ginecologia, e Anatomia, Universidade de Manitoba, Centro de Ciências da Saúde, Winnipeg, Manitoba, Canadá.)

separados, as orelhas têm implantação baixa e as pálpebras estão fundidas. No início da nona semana, as pernas são curtas e as coxas relativamente pequenas. No fim de 12 semanas, os membros superiores quase alcançaram seu comprimento final relativo, mas os membros inferiores ainda não estão tão bem desenvolvidos e continuam um pouco curtos. A *genitália externa* de homens e mulheres não está na sua forma fetal madura até a 12ª semana. As alças intestinais são claramente visíveis na extremidade proximal do cordão umbilical na metade da 10ª semana. Na 11ª semana, os intestinos já retornaram ao abdome (Fig. 7-2).

A formação da urina começa entre a 9ª e a 12ª semana, e a urina é lançada pela uretra no líquido amniótico. O feto reabsorve parte desse líquido depois de engoli-lo. Os produtos de excreção fetal são transferidos para a circulação materna, cruzando a membrana placentária (Cap. 8).

Da Décima Terceira à Décima Sexta Semana

O crescimento é muito rápido entre a 13ª e a 16ª semana (Figs. 7-3 e 7-4; Tabela 7-1). Com 16 semanas, a cabeça é relativamente pequena, em comparação com a de um feto de 12 semanas, e os membros inferiores ficaram mais compridos. Os movimentos dos membros, que começam a ocorrer no fim do período embrionário, tornam-se coordenados na 14ª semana, mas ainda são muito discretos para serem percebidos pela mãe. Todavia, esses movimentos são visíveis ao ultrassom. No início da 16ª semana, os ossos se tornam claramente visíveis nas imagens de ultrassom. Movimentos lentos dos olhos ocorrem com 14 semanas. O padrão dos cabelos do couro cabeludo também é determinado durante esse período. Com 16 semanas, os ovários já se diferenciaram e já contêm folículos primordiais com ovogônias. Com 16 semanas, os olhos ocupam uma posição anterior na face, e não mais anterolateral.

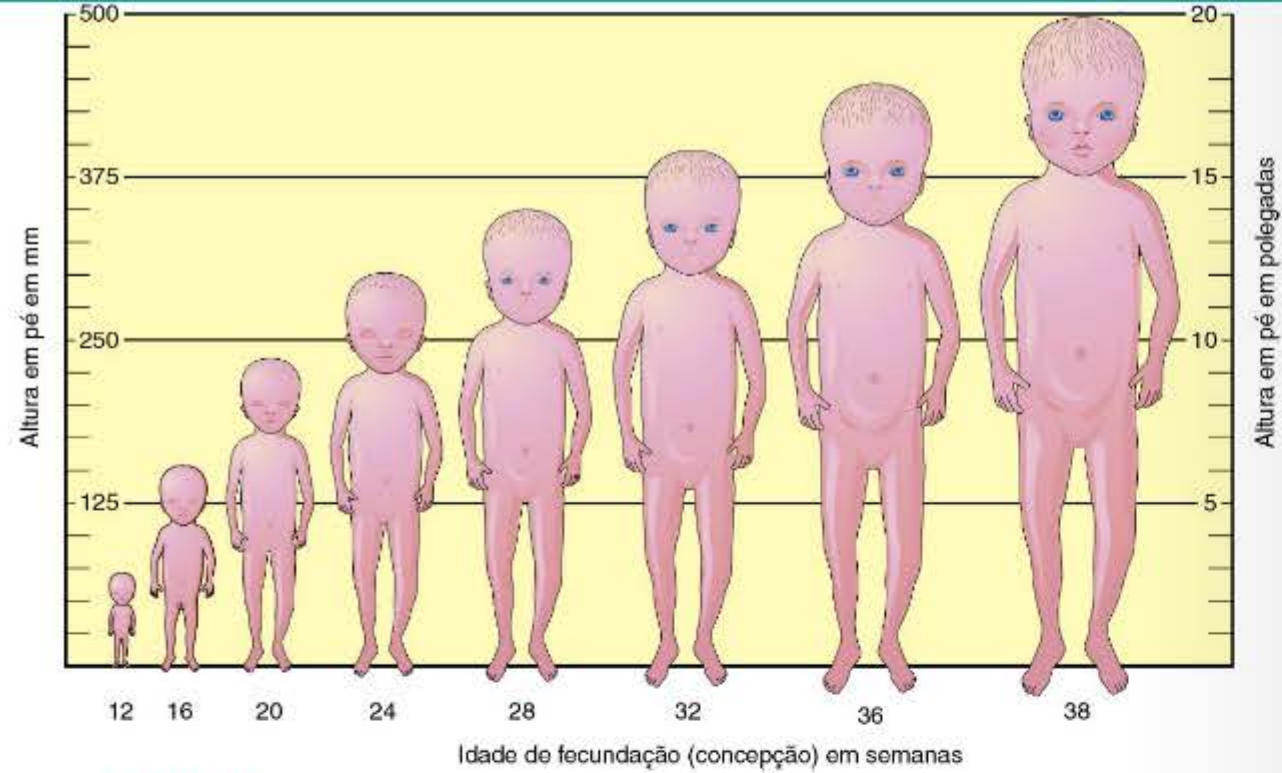


**Figura 7-2** Feto de 11 semanas que foi abortado espontaneamente. Seus sacos coriônico e amniótico foram removidos (1,5x). Note que a cabeça é relativamente grande. (Cortesia de Jean Hay, aposentada, Universidade de Manitoba, Winnipeg, Manitoba, Canadá.)

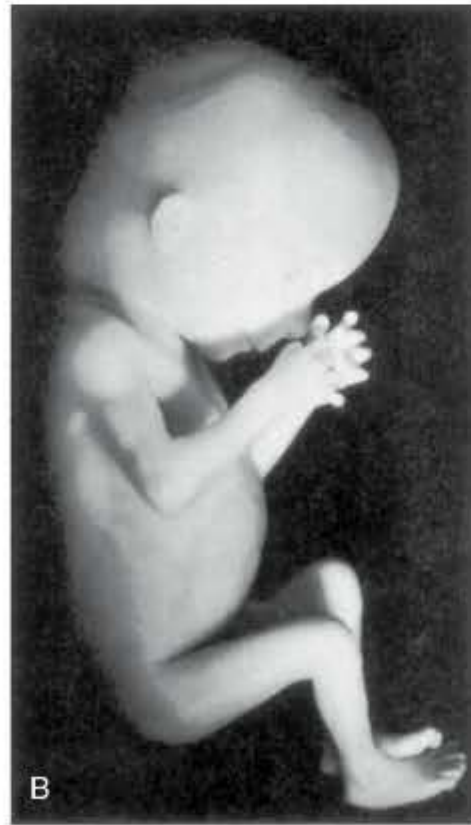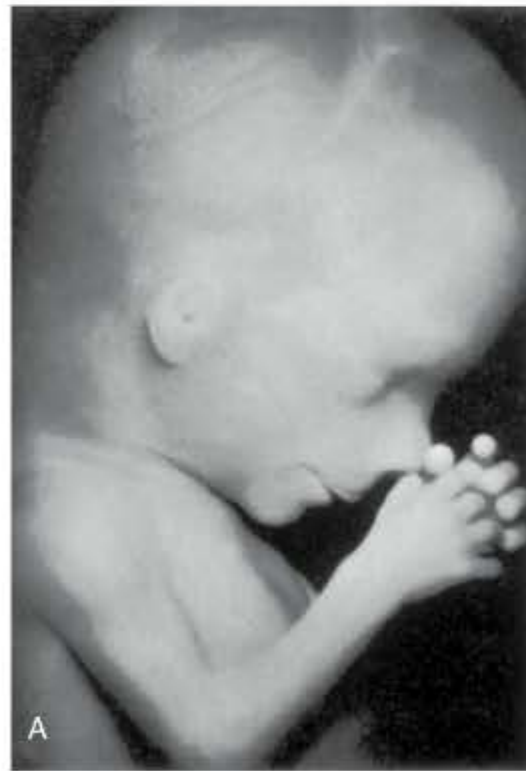Da Décima Sétima à Vigésima Semana

Durante esse período, o crescimento fica mais lento, mas o feto ainda aumenta o CR em cerca de 50 mm (Figs. 7-3 e 7-5; Tabela 7-1). Os movimentos fetais — pontapés — são percebidos com maior frequência pela mãe. A pele agora é coberta por um material gorduroso chamado verniz caseoso, que é constituído por células da epiderme mortas e por um material gorduroso secretado pelas glândulas sebáceas do feto. O verniz caseoso protege a delicada pele do feto contra abrasões, rachaduras e endurecimento, que poderiam resultar da exposição ao líquido amniótico. Geralmente, os fetos estão totalmente cobertos por uma penugem muito delicada, chamada lanugo, que ajuda a manter o verniz caseoso preso à pele. São também visíveis as sobrancelhas e os cabelos. A gordura parda forma-se durante esse período e é o local de produção de calor, particularmente no recém-nascido. Esse tecido adiposo especializado produz calor pela oxidação de ácidos graxos. Com 18 semanas, o útero está formado nos fetos femininos. Nesse momento, muitos folículos ovarianos primordiais contendo ovogônias já se formaram. Com 20 semanas, os testículos começaram a descer, mas ainda estão localizados na parede abdominal posterior.

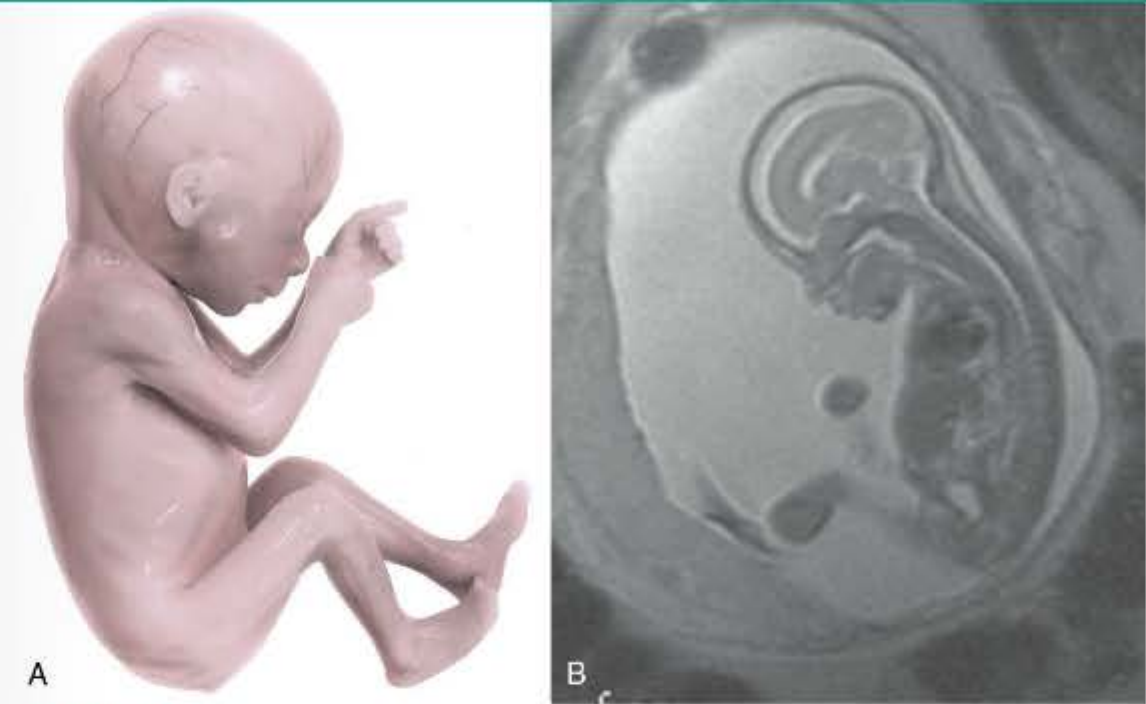




**Figura 7-3** Esquema, desenhado em escala, ilustrando o crescimento progressivo do feto.



**Figura 7-4** Feto de 13 semanas. **A**, Fotografia ampliada da cabeça e dos ombros (2×). **B**, Tamanho real. (Cortesia de Jean Hay, aposentada, Universidade de Manitoba, Winnipeg, Manitoba, Canadá.)



**Figura 7-5** **A**, Feto de 17 semanas (tamanho real). Os fetos com essa idade não sobrevivem quando nascem prematuramente, principalmente por causa da imaturidade do sistema respiratório. (De Moore KL, Persaud TVN, Shiota K: *Color Atlas of Clinical Embryology*, 2nd ed. Philadelphia, WB Saunders, 2000.) **B**, Imagem de ressonância magnética de um feto normal de 18 semanas (20 semanas de idade gestacional). (Cortesia de Deborah Levine, M.D., diretora de Ultrassonografia Obstétrica e Ginecológica, Departamento de Radiologia, Beth Israel Deaconess Medical Center, Boston, MA.)

### Da Vigésima Primeira à Vigésima Quinta Semana

Há um ganho substancial de peso nesse período, e o feto já está mais proporcional. Com 21 semanas, começam os movimentos rápidos dos olhos; e foram relatadas *respostas de piscar por sobressalto*, com 22 a 23 semanas. Com 24 semanas, as células epiteliais secretórias (pneumócitos tipo II) dos septos interalveolares do pulmão começam a secretar o *surfactante*, um lipídio tensoativo que mantém abertos os alvéolos pulmonares em desenvolvimento. Embora um feto de 22 a 25 semanas nascido prematuramente possa sobreviver caso receba cuidados intensivos, ele pode morrer, pois seu sistema respiratório ainda é imaturo. As crianças que nascem antes da 26ª semana de gestação apresentam um alto risco de problemas de desenvolvimento neuronal (funcionais). As *unhas dos dedos das mãos* também estão presentes com 24 semanas.

### Da Vigésima Sexta à Vigésima Nona Semana

Entre 26 e 29 semanas, um feto frequentemente sobrevive se nascer prematuramente, pois os pulmões já alcançaram um desenvolvimento suficiente para realizar trocas gasosas adequadas. Além disso, o sistema nervoso central já amadureceu a ponto de dirigir os movimentos respiratórios rítmicos e de controlar a temperatura corporal. A maior mortalidade neonatal ocorre em crianças com baixo peso ao nascimento (2.500 g ou menos) e especialmente em crianças com muito baixo peso ao nascimento (1.500 g ou menos). *Com 26 semanas, as pálpebras estão abertas,*

e o lanugo e os cabelos estão bem desenvolvidos. As unhas dos dedos dos pés se tornam visíveis, e uma quantidade considerável de gordura subcutânea já está presente, eliminando o aspecto enrugado da pele.

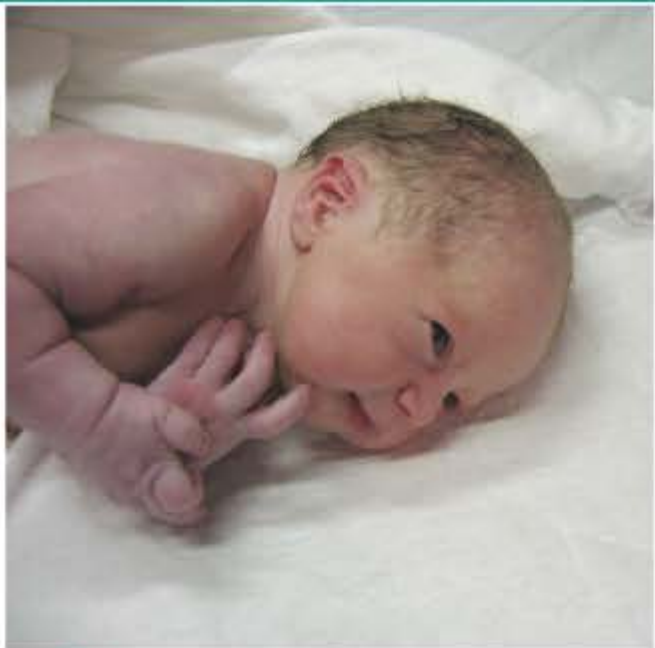### Da Trigésima à Trigésima Oitava Semana

O *reflexo pupilar dos olhos à luz* pode ser induzido com 30 semanas. Geralmente, ao final desse período, a pele é rosada e lisa, e os membros superiores e inferiores parecem gordos. Os fetos com 32 semanas e mais velhos geralmente sobrevivem se nascerem prematuramente. Os fetos com 35 semanas seguram-se com firmeza e se orientam espontaneamente em direção à luz. Quando quase a termo (37–38 semanas), o sistema nervoso está suficientemente maduro para efetuar algumas funções integrativas. Durante esse “período de acabamento”, a maioria dos fetos é gorda (Fig. 7-6). Com 36 semanas, as circunferências da cabeça e do abdome são quase iguais. O crescimento se torna mais lento à medida que o momento do nascimento se aproxima (Fig. 7-7). A maioria dos fetos pesa cerca de 3.400 g ao termo. Durante as últimas semanas de gestação, o feto ganha cerca de 14 g por dia. O tórax é saliente e as mamas fazem leve protrusão em ambos os sexos.

### Data Provável do Parto

A data provável do parto de um feto é 266 dias, ou 38 semanas, após a fecundação (*i. e.*, 280 dias ou 40 semanas após o UPMN) [Tabela 7-2]. Aproximadamente 12% das crianças nascem 1 a 2 semanas após a data esperada do nascimento.





**Figura 7-6** Recém-nascido saudável do sexo masculino, nascido com 36 semanas. (Cortesia de Michael e Michele Rice.)

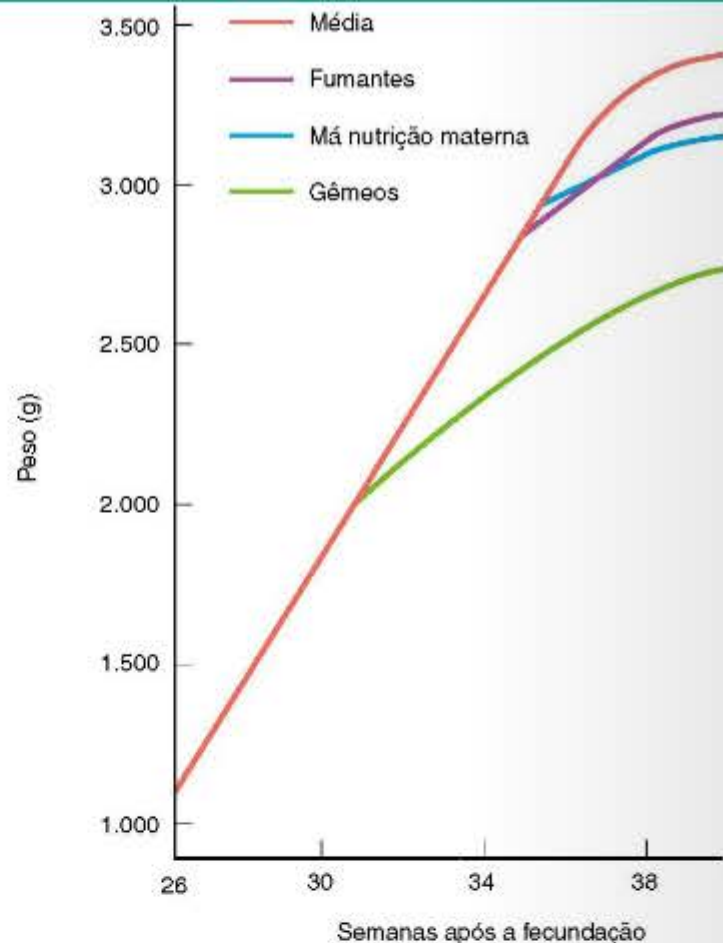
## FATORES QUE INFLUENCIAM O CRESCIMENTO FETAL

O feto necessita de substratos para crescer e produzir energia. Gases e nutrientes provenientes da mãe passam livremente pela membrana placentária e chegam ao feto (Cap. 8). A **glicose** é a fonte principal de energia para o metabolismo e o crescimento do feto; os **aminoácidos** também são necessários. A **insulina**, necessária para o metabolismo da glicose, é secretada pelo pâncreas fetal. Acredita-se que a insulina, o hormônio do crescimento humano e alguns pequenos polipeptídeos (p. ex., fator de crescimento semelhante à insulina tipo 1) estimulem o crescimento fetal.

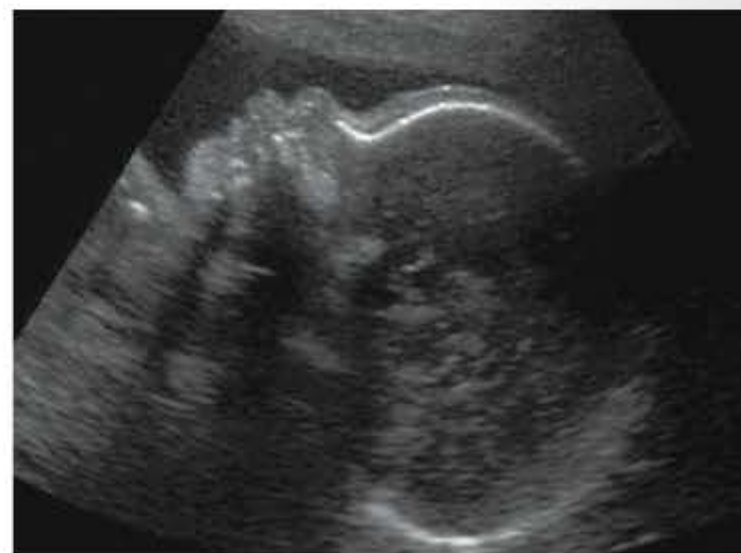Muitos fatores — maternos, fetais e ambientais — podem influenciar o crescimento pré-natal. Em geral, os fatores que atuam durante toda a gravidez, como o *tabagismo* e o *consumo de álcool*, tendem a fazer com que os fetos tenham retardamento do crescimento intrauterino (IUGR) e sejam recém-nascidos pequenos, enquanto fatores que atuam durante o último trimestre (p. ex., desnutrição materna) geralmente fazem com que eles tenham peso reduzido, mas com comprimento e tamanho da cabeça normais. A desnutrição materna grave resultante de dieta de má qualidade causa redução do crescimento fetal (Fig. 7-7).

Neonatos (recém-nascidos) provenientes de gestações múltiplas, de gêmeos, trigêmeos ou mais crianças, geralmente pesam consideravelmente menos do que crianças nascidas de gravidez única (Fig. 7-7). É evidente que as necessidades totais de dois ou mais fetos excedem a capacidade da placenta de fornecer um suprimento nutricional durante o terceiro trimestre.

Casos repetidos de IUGR em uma família indicam que genes recessivos podem ser a causa do crescimento anormal. Nos últimos anos, aberrações cromossômicas estruturais e numéricas também têm sido associadas a casos de crescimento fetal restrito. IUGR é acentuado em crianças com trissomia do 21 (síndrome de Down) (Cap. 19).

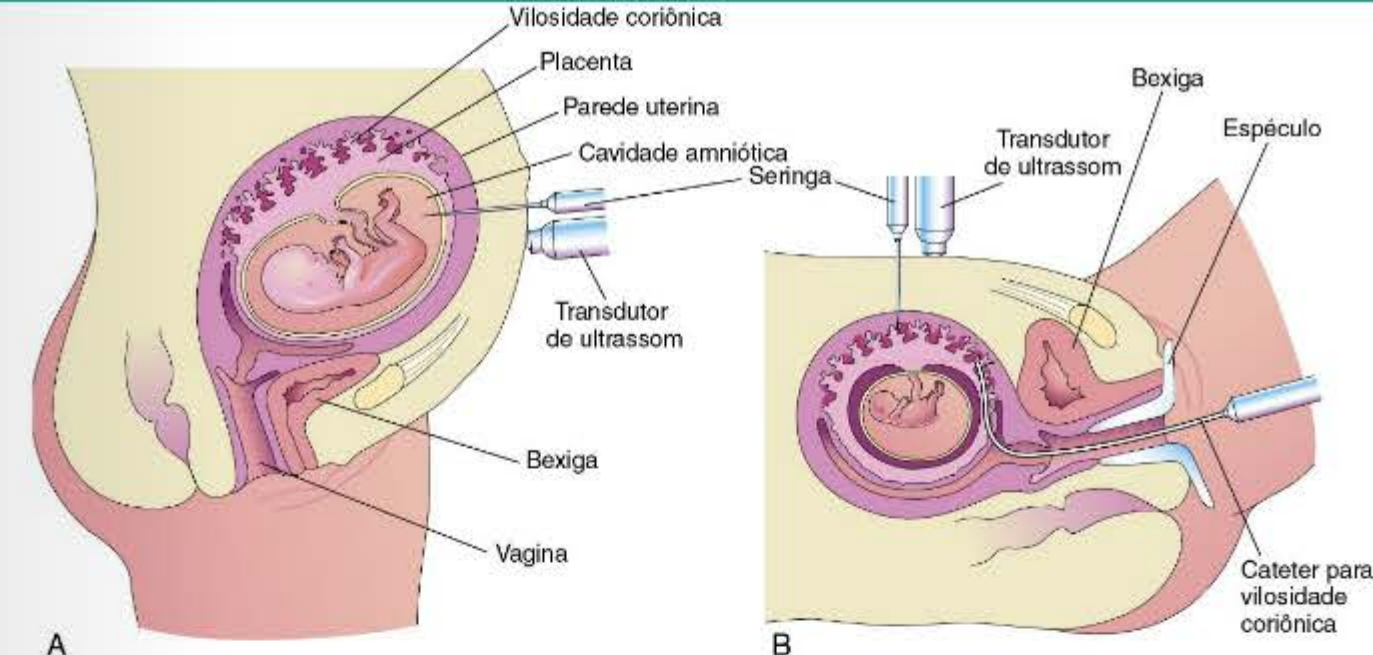


**Figura 7-7** Gráfico mostrando a velocidade do crescimento fetal durante o último trimestre. Depois de 36 semanas, a velocidade de crescimento se desvia da linha reta. O declínio, particularmente após chegar o termo (38 semanas), provavelmente reflete a nutrição inadequada causada por mudanças na placenta. (Adaptado de Gruenwald P: Growth of the human fetus. I. Normal growth and its variation. Am J Obstet Gynecol 94:1112, 1966.)



**Figura 7-8** Ultrassonografia (corte axial) de um feto de 25 semanas mostrando o perfil facial. (Cortesia de E. A. Lyons, M.D., professor de Radiologia, Obstetrícia e Ginecologia, e Anatomia, Universidade de Manitoba, Centro de Ciências da Saúde, Winnipeg, Manitoba, Canadá.)

RECURSOS EXTRAS



**Figura 7-9** A, Ilustração da técnica de amniocentese. Observando pela ultrassonografia, uma agulha é inserida na cavidade amniótica através das paredes abdominal e uterina maternas. Uma seringa é conectada e o líquido amniótico é coletado para exame. B, Ilustração da coleta de amostragem de vilosidade coriônica. Duas formas de coleta são mostradas — uma através da parede abdominal anterior maternal, usando uma agulha, e outra através do canal cervical e da vagina, usando um cateter flexível.

## PROCEDIMENTOS PARA AVALIAÇÃO DO ESTADO DO FETO

### Ultrassonografia

A **ultrassonografia** é a modalidade básica para obtenção de imagens na avaliação do feto graças a sua ampla disponibilidade, baixo custo e ausência de efeitos adversos conhecidos (Fig. 7-8). Também podem ser detectados os tamanhos da placenta e do feto, gravidez múltipla, anormalidades na forma da placenta e apresentações anormais. Muitas anormalidades fetais também podem ser detectadas no pré-natal pelo ultrassom.

### Amniocentese Diagnóstica

A amniocentese diagnóstica é um procedimento diagnóstico invasivo, comum no pré-natal (Fig. 7-9A), tipicamente realizado durante o segundo trimestre. Para fazer o diagnóstico pré-natal, retira-se uma amostra de líquido amniótico inserindo-se uma agulha através das paredes abdominal anterior e uterina da mãe até a cavidade amniótica. Uma seringa é, então, fixada à agulha e o líquido amniótico é colhido. O procedimento é relativamente isento de risco, especialmente quando realizado por um médico experiente, orientado por ultrassonografia para determinar a posição do feto e da placenta.

### Amostragem de Vilosidade Coriônica

Biópsias de vilosidades coriônicas (Fig. 7-9B) são usadas para detectar anormalidades cromossômicas, erros inatos do metabolismo e distúrbios ligados ao X. A amostragem de vilosidade coriônica não pode ser feita antes da sétima semana após a fecundação. A percentagem de perda de

fetos é de cerca de 1%, um risco pouco maior do que o risco de uma amniocentese. A principal vantagem da amostragem de vilosidade coriônica em relação à amniocentese é possibilitar obter resultados de análise cromossômica várias semanas antes da amniocentese.

### Cultura de Células

O sexo do feto e anormalidades cromossômicas também podem ser determinados pelo estudo dos cromossomos sexuais em cultura de células fetais obtidas pela amniocentese. Essas culturas são comumente feitas quando há suspeita de anormalidade autossômica, como ocorre na síndrome de Down. Erros inatos do metabolismo e deficiências enzimáticas de fetos também podem ser identificados pelo estudo de cultura de células fetais.

### Amostra de Sangue por Punção Percutânea do Cordão Umbilical

Para análise cromossômica, amostras do sangue fetal podem ser obtidas da veia umbilical por **punção percutânea do cordão umbilical**. A ultrassonografia é usada para guiar a localização dos vasos. A punção percutânea do cordão umbilical é geralmente feita com cerca de 20 semanas após LNMP para obter amostras para análise cromossômica quando a ultrassonografia ou outros exames indicaram características de anomalias fetais.

### Imagem por Ressonância Magnética

Ao planejar um tratamento fetal, como uma cirurgia, podem ser usadas a tomografia computadorizada e a imagem por ressonância magnética (IRM). A vantagem da IRM é



que ela não usa radiação ionizante para produzir imagens. Esses exames podem obter mais informações sobre uma anormalidade fetal detectada na ultrassonografia.

### Monitoramento Fetal

O monitoramento contínuo da frequência cardíaca em gravidez de alto risco é feito rotineiramente e dá informações sobre a oxigenação do feto. A *angústia fetal*, indicada por frequência e ritmo cardíacos anormais, sugere que o feto está em sofrimento.

### Dosagem de Alfafetoproteína

A alfafetoproteína, uma glicoproteína que é sintetizada pelo fígado fetal e pela vesícula umbilical, sai da circulação fetal para o líquido amniótico que envolve os fetos com defeitos abertos do tubo neural, como espinha bífida com mielosquise (Cap. 19). A alfafetoproteína também pode entrar no líquido amniótico a partir de defeitos abertos da parede ventral, como ocorre na gastrosquise e na on-

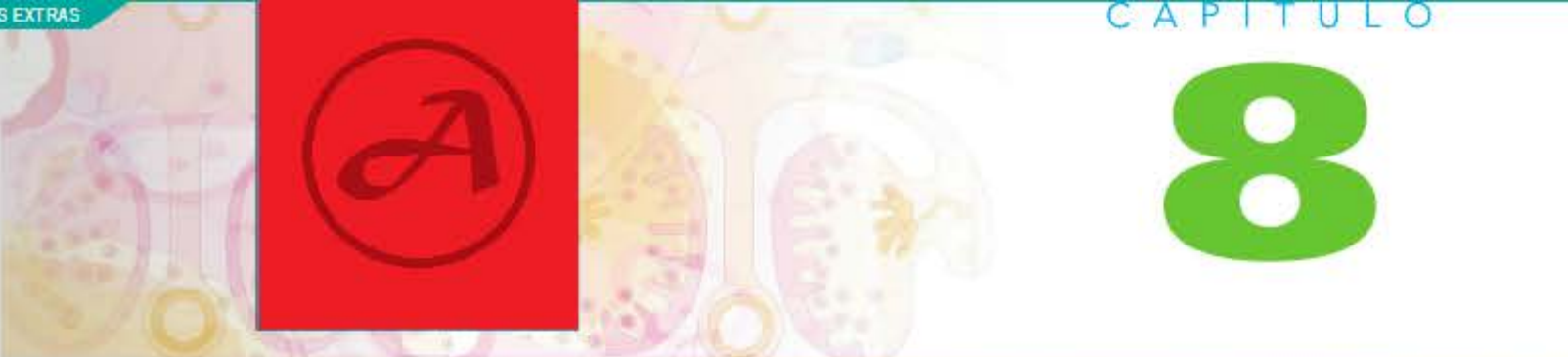falocele (Cap. 13). A alfafetoproteína pode ser medida no soro materno.

### QUESTÕES DE ORIENTAÇÃO CLÍNICA

1. Alguns dizem que embriões maduros se contraem e que fetos do primeiro trimestre mexem os membros. É verdade? Em caso afirmativo, a mãe pode sentir?
2. Alguns relatos sugerem que a suplementação com vitaminas, próximas à concepção, evitaria a presença de defeitos do tubo neural, como espinha bífida. Existe embasamento científico que suporte essas afirmações?
3. O feto pode ser machucado pela agulha durante a amniocentese? Há risco de se induzir o aborto ou causar infecção materna ou fetal?

As respostas a estas questões são apresentadas no final do livro.

RECURSOS EXTRAS



## Placenta e Membranas Fetais

### Placenta 71

- Decídua 72
- Desenvolvimento da Placenta 72
- Junção Fetomaternal 72
- Espaço Interviloso 72
- Membrana Amniocoriônica 74
- Circulação Placentária 74

### Parto 79

- Etapas do Trabalho de Parto 79
- Placenta e as Membranas Fetais após o Nascimento 80
- Cordão Umbilical 82

### Âmnio e Líquido Amniótico 82

- Significância do Líquido Amniótico 84

### Vesícula Umbilical 84

- Significância da Vesícula Umbilical 84

### Alantoide 84

### Membranas Fetais em Gestações

### Múltiplas 85

- Gêmeos e as Membranas Fetais 85
- Outros Tipos de Nascimentos Múltiplos 87

### Questões de Orientação Clínica 88

A parte fetal da placenta e das membranas fetais separa o embrião ou feto do endométrio. Córion, âmnio, vesícula umbilical e alantoide constituem as membranas fetais. Através da placenta ocorre um intercâmbio de substâncias (p. ex., nutrientes e oxigênio) entre o sangue materno e o fetal. Os vasos do cordão umbilical conectam a circulação placentária com a circulação fetal.

### PLACENTA

A placenta é um órgão fetomaternal que tem dois componentes:

- A **porção fetal** que se desenvolve de uma parte do saco coriônico.
- A **porção materna** que é derivada do endométrio (camada interna da parede uterina).

A placenta e o cordão umbilical funcionam como um *sistema de transporte* para as substâncias que passam entre a mãe e o feto. Nutrientes e oxigênio passam do sangue materno, através da placenta, para o sangue fetal, enquanto excretas e dióxido de carbono passam do sangue fetal, através da placenta, para o sangue materno. A placenta e as membranas fetais desempenham as seguintes funções e atividades: proteção, nutrição, respiração, excreção e produção hormonal. Logo após o nascimento, as membranas fetais da placenta são expelidas do útero como o *recém-nascido*.



## Decídua

A *decídua* é o endométrio gravídico, a camada funcional do endométrio em uma mulher grávida que é separada do restante do útero após o *parto* (nascimento).

Três regiões de *decídua* são denominadas de acordo com sua relação com o local de implantação (Fig. 8-1):

- Decídua basal – parte da decídua abaixo do conceito que constitui a parte materna da placenta.
- Decídua capsular – a parte superficial da decídua que cobre o conceito
- Decídua parietal – as partes restantes envolvidas na decídua

Em resposta ao aumento da progesterona no sangue materno, as células do tecido conjuntivo da decídua aumentam para formar as **células decíduais** de coloração pálida. Essas células se ampliam à medida que glicogênio e lipídios se acumulam em seu citoplasma. As alterações celulares e vasculares que ocorrem na decídua durante a gravidez são denominadas **reação decidual**. Muitas células decíduais são degeneradas próximo do saco coriônico na região do sincitiotrofoblasto e, juntamente com o sangue materno e secreções uterinas, fornecem uma rica fonte de nutrição para o embrião. Regiões decíduais claramente reconhecidas durante a ultrassonografia são importantes no diagnóstico da gravidez precoce.

## Desenvolvimento da Placenta

O desenvolvimento placentário precoce caracteriza-se pela rápida proliferação do trofoblasto e desenvolvimento das vilosidades coriônicas e saco coriônico. Até o final da 3ª semana, os arranjos anatômicos necessários para trocas fisiológicas entre a mãe e o embrião estão estabelecidos. Até o final da 4ª semana, uma complexa rede vascular se desenvolve na placenta, possibilitando o intercâmbio de gases, nutrientes e resíduos de produtos metabólicos entre mãe e embrião. As vilosidades coriônicas cobrem todo o saco coriônico até o início da 8ª semana (Figs. 8-1D e 8-2). Conforme este saco cresce, as vilosidades associadas com a decídua capsular são comprimidas, reduzindo o suprimento de sangue para elas. Essas vilosidades logo se degeneram e produzem uma área nua relativamente avascular, o **córon liso**. À medida que essas vilosidades desaparecem, aquelas associadas com a decídua basal rapidamente aumentam em número, ramificam-se profusamente e aumentam (Fig. 8-3). Esta parte do saco coriônico é conhecida como **córon viloso** ou **córon frondoso** (Figs. 8-1E e 8-4).

## Junção Fetomaternal

A parte fetal da placenta (córon viloso) é fixada à parte materna da placenta (decídua basal) pela **capa citotrofoblástica**, a camada externa de células trofoblásticas na superfície materna da placenta (Fig. 8-5). As vilosidades coriônicas, que são presas firmemente à decídua basal através da capa citotrofoblástica, ancoram o saco coriônico à decídua basal. Artérias e veias endometriais passam

## ULTRASSONOGRAFIA DO SACO CORIÔNICO

O tamanho do saco coriônico é útil para determinar a idade gestacional de embriões em mulheres grávidas com históricos menstruais duvidosos. O crescimento do saco coriônico é extremamente rápido entre a 5ª e a 10ª semana de desenvolvimento. Aparelhos modernos de ultrassonografia permitem a detecção do saco coriônico quando o mesmo tem um diâmetro médio de 2 a 3 mm (Fig. 8-4). Sacos coriônicos com esse diâmetro indicam uma idade gestacional de aproximadamente 32 dias.

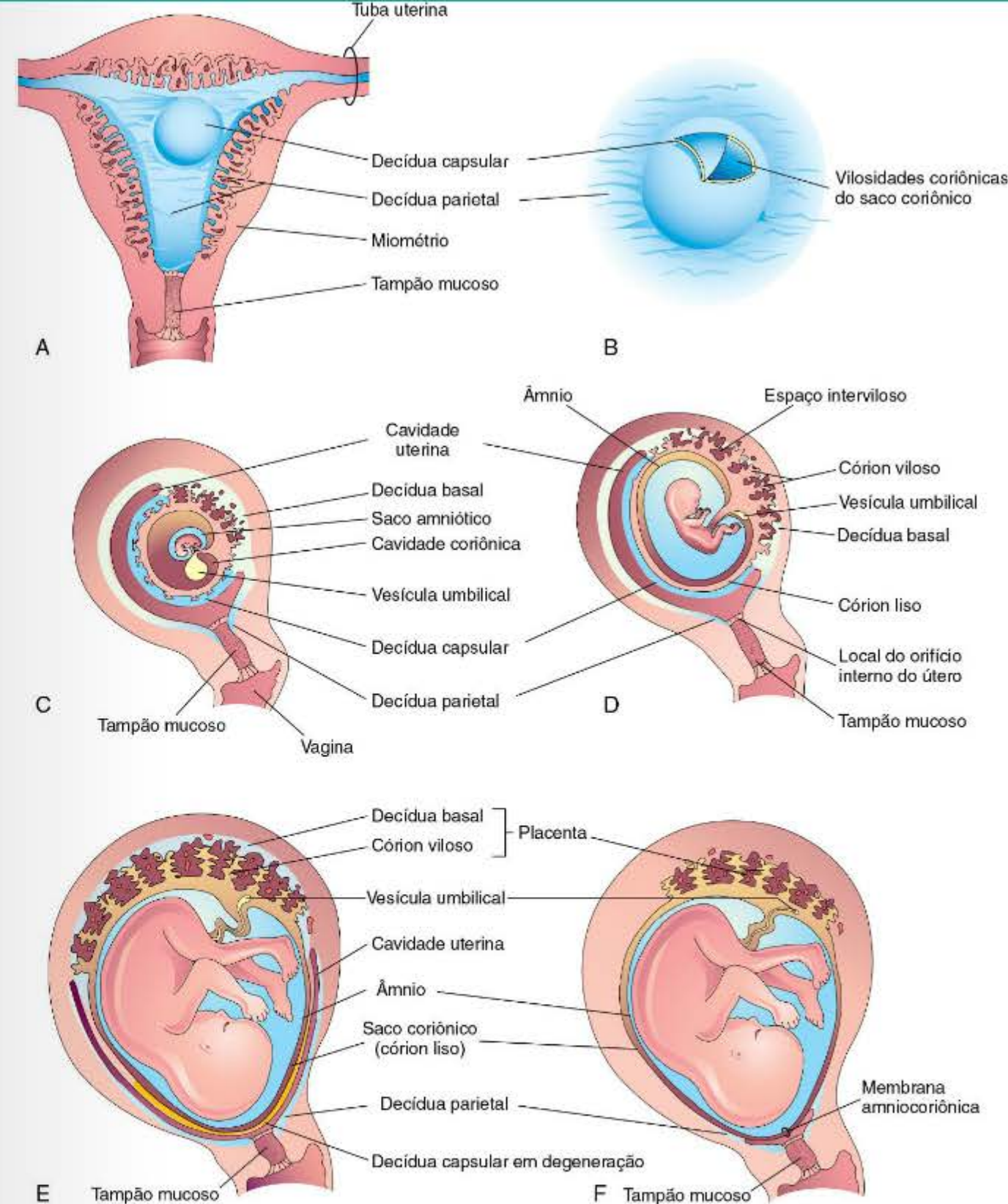
livremente através de aberturas na capa citotrofoblástica e abrem-se no interior do espaço intervilloso.

A **forma da placenta** é determinada pela forma da área de vilosidades coriônicas persistentes (Fig. 8-1F). Normalmente é uma área circular, dando à placenta uma forma discoide. Como as vilosidades coriônicas invadem a decídua basal durante a formação da placenta, o tecido decidual é erodido para ampliar o espaço intervilloso. Esta erosão produz várias áreas cuneiformes da decídua – **septos placentários** – que se projetam para a **placa coriônica** (Fig. 8-5). Os septos placentários dividem a parte fetal da placenta em áreas irregulares convexas chamadas **cotilédones** (Fig. 8-3). Cada cotilédone consiste em duas ou mais vilosidades-tronco e muitas **vilosidades ramificadas**.

A **decídua capsular**, a camada superposta sobre o saco coriônico implantado, forma uma cápsula sobre a superfície externa do saco (Fig. 8-1A a D). Com o crescimento do conceito, a decídua capsular salienta-se para dentro da cavidade uterina e torna-se muito delgada. Com o desenvolvimento, as partes da decídua capsular fazem contato e se fundem com a **decídua parietal**, obliterando lentamente a cavidade uterina (Fig. 8-1E e F). Com 22 a 24 semanas, a redução do suprimento sanguíneo para a decídua capsular faz com que ela se degenere e desapareça.

## Espaço Intervilloso

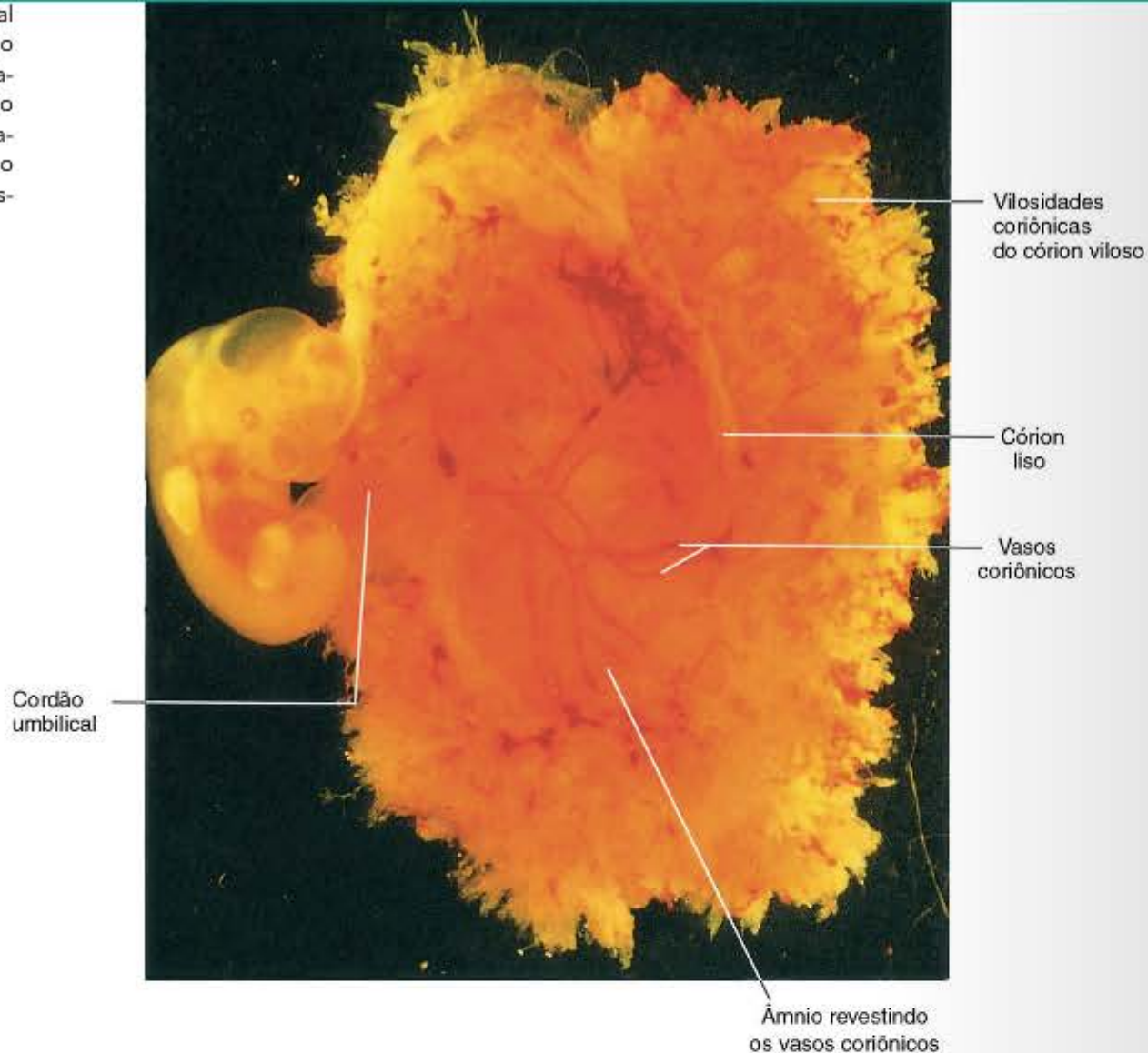
O espaço intervilloso da placenta contém sangue materno, que é derivado das lacunas que se desenvolveram no sincitiotrofoblasto durante a 2ª semana de desenvolvimento (Fig. 4-1C). Este grande espaço cheio de sangue se forma a partir da coalescência e do alargamento das redes lacunares. O espaço intervilloso da placenta é dividido em compartimentos por **septos placentários**; no entanto, a comunicação é livre entre os compartimentos porque os septos não atingem a **placa coriônica**, a parte do córon associada com a placenta (Fig. 8-5). O sangue materno entra no espaço intervilloso pelas **artérias espiraladas** da decídua basal; essas artérias passam através de aberturas na capa citotrofoblástica e lançam o sangue no espaço intervilloso. Este grande espaço é drenado pelas veias endometriais que também penetram na capa citotrofoblástica. As numerosas **vilosidades oriundas das vilosidades-tronco** são continuamente banhadas com o sangue materno que circula através do espaço intervilloso. O sangue neste espaço transporta oxigênio e nutrientes que são necessários para o crescimento e desenvolvimento



**Figura 8-1** Desenvolvimento da placenta e das membranas fetais. **A**, Corte coronal do útero mostrando elevação da decídua capsular e a expansão do saco coriônico na 4ª semana. **B**, Ilustração ampliada do local de implantação. As vilosidades coriônicas foram expostas através de uma abertura na decídua capsular. **C a F**, Cortes sagitais do útero gravídico da 5ª à 22ª semana, mostrando a mudança da relação das membranas fetais com a decídua. Em **F**, o âmnio e o córon são fundidos uns com os outros e com a decídua parietal, obliterando assim a cavidade uterina.



**Figura 8-2** Vista lateral de um embrião no estágio Carnegie 14, aproximadamente 32 dias, abortado espontaneamente. Os sacos coriônico e amniótico foram abertos para mostrar o embrião.



fetais. O sangue materno também contém resíduos de produtos fetais, tais como dióxido de carbono, sais, e os produtos de metabolismo de proteínas.

### Membrana Amniocoriônica

O saco amniótico aumenta mais rapidamente do que o saco coriônico. Como resultado, o âmnio e o córion liso logo se fundem para formar a membrana amniocoriônica (Fig. 8-1F). Este composto de membranas funde-se com a decídua capsular e, após desaparecimento desta parte da decídua, adere à decídua parietal. É a membrana amniocoriônica que se rompe durante o trabalho de parto. A ruptura prematura dessa membrana é o evento mais comum que leva ao parto prematuro. Quando a membrana amniocoriônica se rompe, o líquido amniótico escapa para o exterior através colo do útero e vagina.

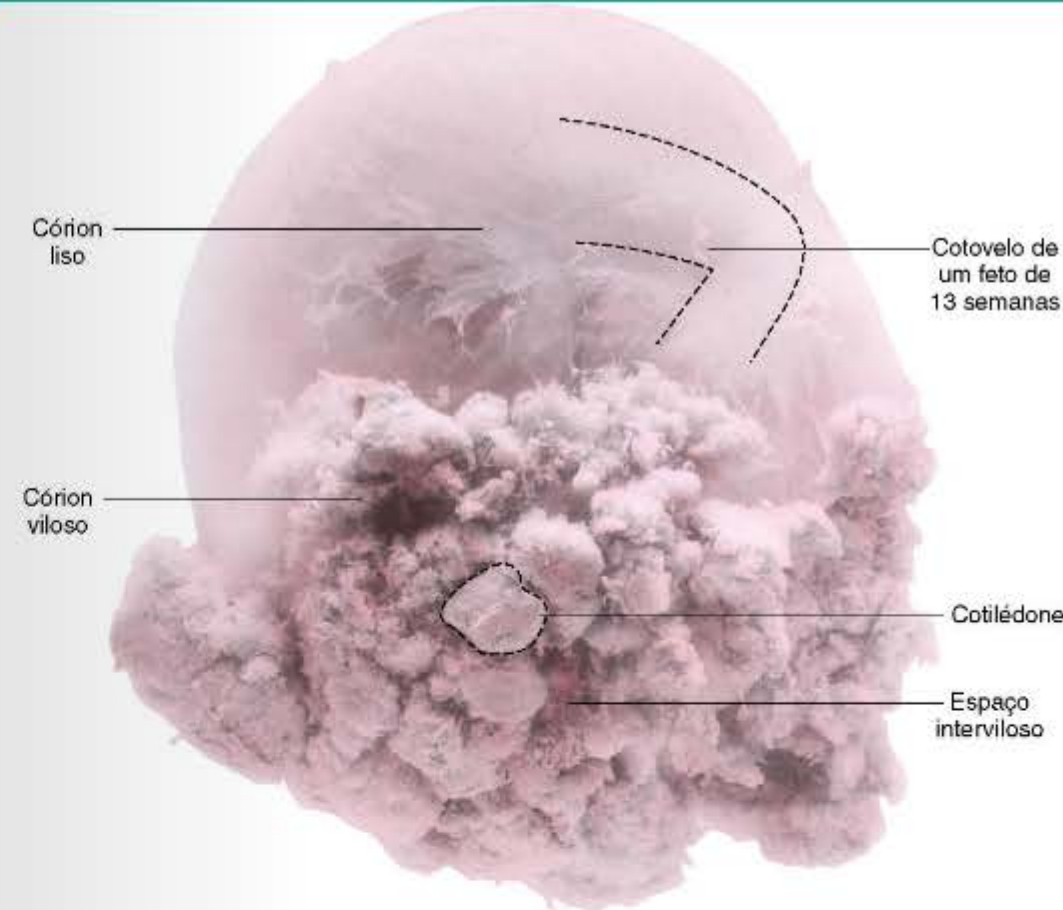
### Circulação Placentária

As vilosidades coriônicas fornecem uma grande área de superfície onde os materiais podem ser trocados através da membrana placentária muito fina e interposta entre

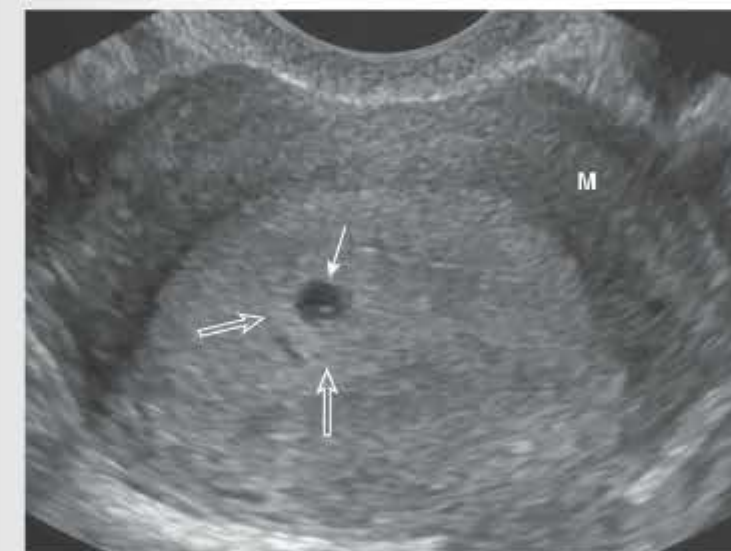o feto e a circulação materna (Fig. 8-6B e C). É através das vilosidades que a principal troca de material entre a mãe e o feto ocorre. A membrana placentária consiste em tecidos extrafetais.

### Circulação Fetoplacentária

O sangue pouco oxigenado deixa o feto através das artérias umbilicais (Figs. 8-5 e 8-7). No local em que o cordão umbilical se fixa à placenta, estas artérias dividem-se em uma série de artérias coriônicas dispostas radialmente que se ramificam livremente na placa coriônica antes de entrar nas vilosidades coriônicas (Fig. 8-5). Os vasos sanguíneos formam um extenso sistema arteriocapilar venoso dentro das vilosidades coriônicas (Fig. 8-6A) que mantém o sangue fetal extremamente próximo do sangue materno (Fig. 8-7). Este sistema proporciona uma área de superfície muito grande para a troca de produtos metabólicos e gasosos entre o sangue materno e o fetal. Normalmente, não há mistura de sangue fetal e materno. O sangue fetal bem oxigenado no capilar fetal passa dentro das paredes delgadas das veias que seguem as artérias coriônicas para o local de fixação ao cordão umbilical, onde elas convergem para formar a veia umbilical. Este grande vaso carrega sangue rico em oxigênio para o feto.



**Figura 8-3** Um saco coriônico humano contendo um feto de 13 semanas. O córion viloso é o local onde as vilosidades coriônicas persistem e formam a parte fetal da placenta. *In situ*, os cotilédones foram fixados à decídua basal e o espaço intervilloso foi preenchido com sangue materno.



**Figura 8-4** Varredura axial endovaginal de um útero grávido mostrando um saco coriônico com 3 semanas (seta) no endométrio posterior (decídua). Há um anel luminoso (ecogênico) da vilosidade coriônica em torno do saco (setas abertas). M, Miométrio. (Cortesia de E. A. Lyons, M.D., Professor of Radiology, Obstetrics and Gynecology, and Anatomy, University of Manitoba, Health Sciences Centre, Winnipeg, Manitoba, Canadá.)

### Circulação Maternoplacentária

O sangue materno entra no espaço intervilloso através de 80 a 100 artérias espiraladas na decídua basal (Fig. 8-5). O sangue que entra possui a pressão consideravelmente mais elevada do que a do espaço intervilloso, de modo que jorra para a placa coriônica. À medida que a pressão se dissipa, o sangue flui lentamente em torno das vilosidades,

permitindo a troca de produtos metabólicos e gasosos com o sangue fetal. O sangue retorna através das veias endometriais para a circulação materna (Fig. 8-7). Reduções na circulação uteroplacentária resultam em hipóxia fetal (diminuição do nível de oxigênio) e restrição do crescimento intrauterino (IUGR, do inglês, *intrauterine growth restriction*). O espaço intervilloso da placenta madura contém aproximadamente 150 mL de sangue, repostos três ou quatro vezes por minuto.

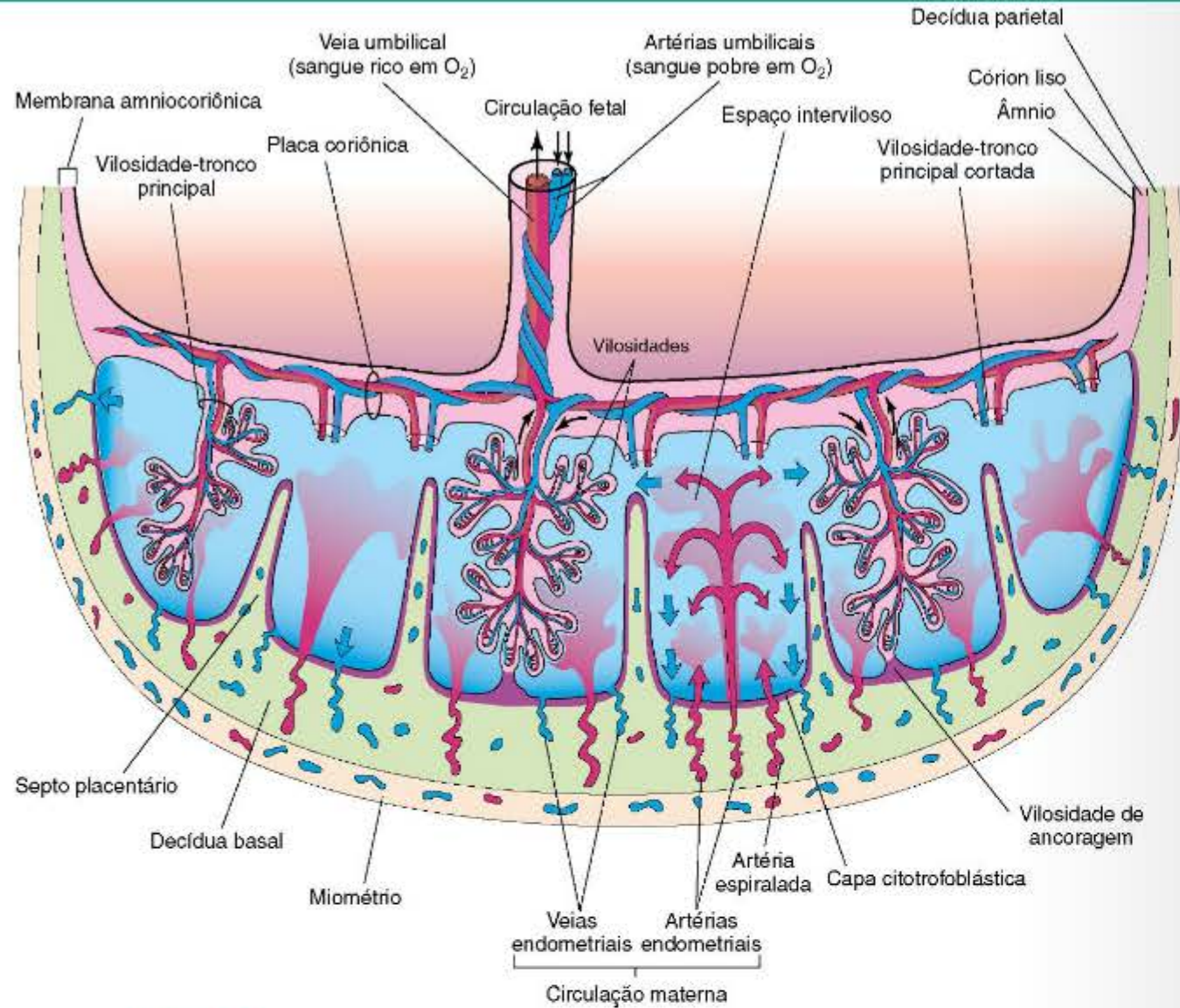
### Membrana Placentária

A membrana placentária (barreira placentária) é formada por tecidos extrafetais que separam o sangue materno e o fetal. Até aproximadamente 20 semanas, a membrana placentária é constituída por quatro componentes (Fig. 8-6B): sinciotrofoblasto e citotrofoblasto, tecido conjuntivo das vilosidades, e endotélio dos vasos capilares fetais.

Após as 20 semanas, ocorrem alterações microscópicas histológicas nas vilosidades, que resultam no adelgaçamento do citotrofoblasto em muitas vilosidades. Finalmente, as células citotrofoblásticas desaparecem das grandes áreas das vilosidades, deixando apenas delgados pedaços de sinciotrofoblasto. Como resultado, a membrana placentária a termo é formada apenas por três camadas na maioria das regiões (Fig. 8-6C). Em algumas áreas, a membrana placentária torna-se acentuadamente delgada. Nesses locais, o sinciotrofoblasto entra em contato direto com o endotélio dos vasos capilares fetais para formar uma membrana placentária vasculossincicial.

Apenas poucas substâncias, endógenas ou exógenas, são incapazes de passar através da membrana placentária. A





**Figura 8-5** Ilustração de um corte transversal através de uma placenta a termo, mostrando: (1) a relação do córion viloso (parte fetal de placenta) com a decídua basal (parte materna da placenta); (2) a circulação fetal placentária; e (3) a circulação da placenta materna. O sangue materno flui para os espaços intervillares em jatos em funil, provenientes das artérias espiraladas, e as trocas com o sangue fetal se dão quando o sangue materno flui ao redor das vilosidades. O sangue arterial que chega empurra o sangue venoso para fora do espaço intervilloso para as veias endometriais. Nota-se que as artérias umbilicais carregam sangue fetal pobre em oxigênio (mostrado em azul) para a placenta e que a veia umbilical transporta sangue oxigenado para o feto (mostrado em vermelho). Apenas uma vilosidade-tronco é mostrada em cada cotilédono, mas estão indicadas as bases dos cotilédones que foram removidas. Setas indicam o sentido do fluxo do sangue materno (vermelho e azul) e fetal (preto).

membrana atua como uma barreira verdadeira apenas quando a molécula ou o organismo tem um determinado tamanho, configuração e carga. A maioria dos fármacos e outras substâncias do plasma materno passam através da membrana placentária e são encontradas no plasma fetal (Fig. 8-7).

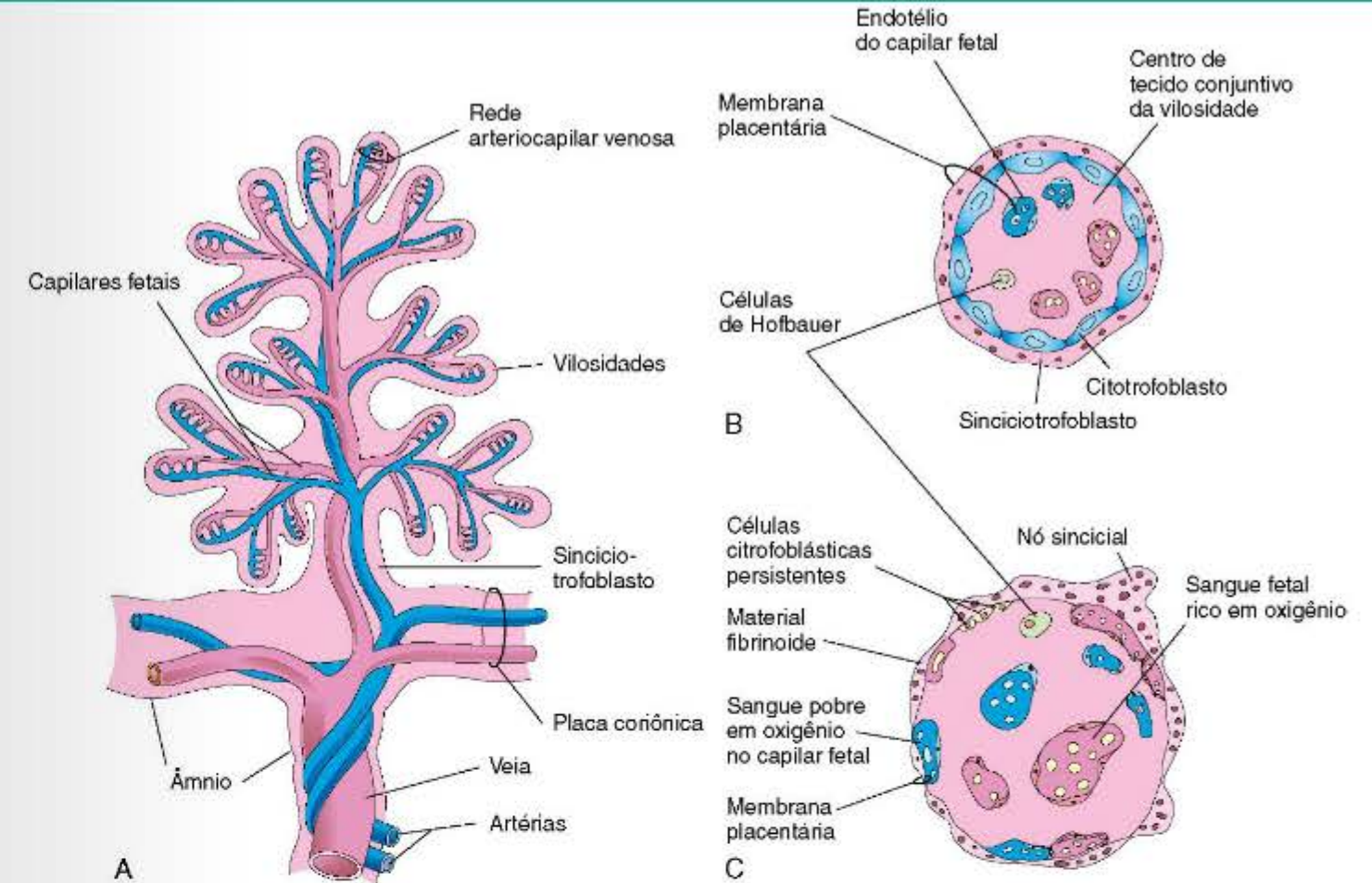
Durante o 3º trimestre, numerosos núcleos no sincitiotrofoblasto das vilosidades se agregam para formar nós sinciciais (agregações nucleares) (Fig. 8-6C). Esses nós se desprendem continuamente e são transportados a partir do espaço intervilloso, caindo na circulação materna; alguns podem alojar-se nos capilares dos pulmões maternos, onde são rapidamente destruídos por ação enzimática local. No final da gravidez, material fibrinoide também se forma sobre as superfícies das vilosidades.

A placenta possui três funções principais:

- Metabolismo
- Transporte de gases e nutrientes
- Secreção endócrina

#### Metabolismo Placentário

A placenta sintetiza glicogênio, colesterol e ácidos graxos, que servem como fontes de nutrientes e energia para o embrião ou feto. Muitas das atividades metabólicas da placenta são essenciais para as suas outras duas atividades principais: o transporte e a secreção endócrina.



**Figura 8-6** A, ilustração de uma biópsia da vilosidade-tronco coriônica, mostrando o seu sistema arteriocapilar venoso. As artérias transportam sangue fetal pouco oxigenado e os produtos de excreção do feto, enquanto a veia transporta o sangue oxigenado e nutrientes para o feto. B e C, Cortes de uma biópsia de vilosidade com 10 semanas de gestação e a termo, respectivamente. A membrana placentária, composta de tecidos extrafetais, separa o sangue materno no espaço intervilloso do sangue fetal nos capilares das vilosidades. Nota-se que a membrana placentária torna-se muito delgada a termo. Acredita-se que as células de Hofbauer sejam células fagocitárias.

#### Transporte Placentário

O transporte de substâncias em ambas as direções entre a placenta e o sangue materno é facilitado pela grande área de superfície da membrana placentária. Quase todos os materiais são transportados através da membrana placentária por um dos quatro principais mecanismos de transporte: difusão simples, difusão facilitada, transporte ativo e pinocitose.

*Transporte passivo por difusão simples* é normalmente característico de substâncias que se deslocam de áreas de maior para menor concentração até que o equilíbrio seja estabelecido. *Difusão facilitada* requer um transportador, mas sem energia.

*Transporte ativo* contra um gradiente de concentração requer energia. Este mecanismo de transporte pode envolver moléculas transportadoras que temporariamente combinam-se com as substâncias a serem transportadas. *Pinocitose* é uma forma de endocitose em que o material a ser englobado é uma pequena quantidade de líquido extracelular. Algumas proteínas são transferidas muito lentamente através da placenta por pinocitose.

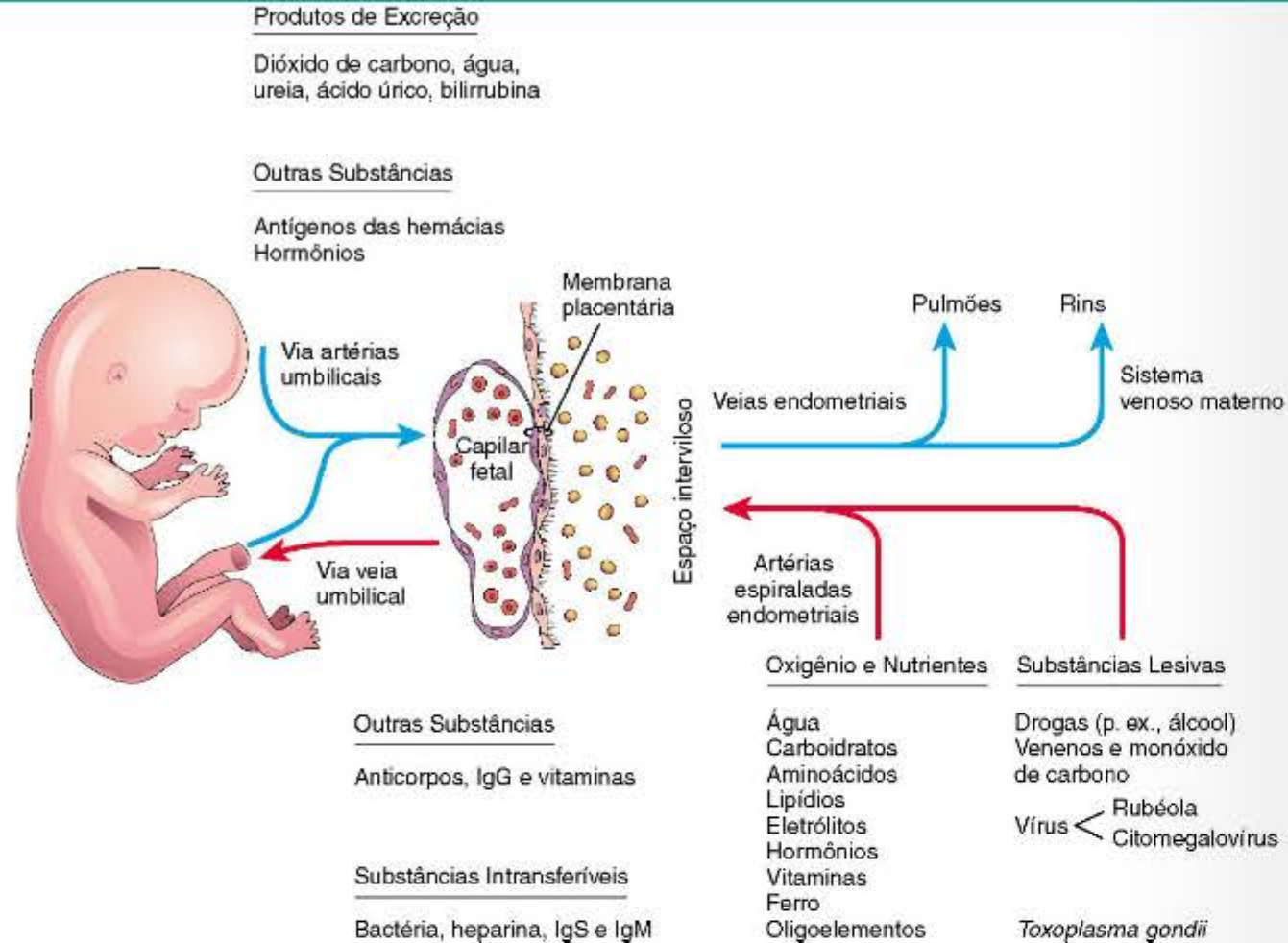
#### Transferência de Gases

Gases, tais como oxigênio, dióxido de carbono e monóxido de carbono, atravessam a membrana placentária por difusão simples. A interrupção do transporte de oxigênio por vários minutos põe em perigo a sobrevivência do embrião ou do feto. A eficiência da membrana placentária aproxima-se da dos pulmões para as trocas gasosas. A quantidade de oxigênio que chega ao feto é geralmente fluxo-limitada, e não difusão-limitada; por isso, a hipóxia fetal ocorre principalmente devido a fatores que diminuem ou fluxo de sangue uterino ou fluxo de sangue fetal através da placenta. O óxido nitroso, um analgésico e anestésico por inalação, também atravessa facilmente a placenta.

#### Substâncias Nutritivas

A água é rapidamente trocada por difusão simples e em quantidades crescentes, com o avanço da gravidez. A glicose produzida pela mãe e pela placenta é rapidamente transferida para o embrião ou feto por difusão facilitada. Quantidades muito pequenas de colesterol materno, triglicérides e fosfolipídios são transferidas. Embora os ácidos graxos





**Figura 8-7** Transferência através da membrana placentária. Os tecidos extrafetais, através dos quais ocorre o transporte de substâncias entre a mãe e o feto, coletivamente constituem a membrana placentária. IgG, imunoglobulina G; IgM, imunoglobulina M; IgS, imunoglobulina S.

livres sejam transportados, a quantidade transferida parece ser relativamente pequena. Os *aminoácidos* atravessam a placenta para o feto em concentrações elevadas por transporte ativo. As *vitaminas* atravessam a membrana placentária e são essenciais para o desenvolvimento normal. Uma proteína materna, *transferrina*, atravessa a membrana placentária e transporta o ferro para o embrião ou feto. A superfície da placenta contém receptores especiais para esta proteína.

### Hormônios

*Hormônios proteicos* não atingem o embrião ou feto em quantidades significativas, com exceção de uma transferência lenta da tiroxina e tri-iodotironina. Hormônios esteroides não conjugados atravessam a membrana placentária de forma relativamente livre. A testosterona e certas progestinas sintéticas também atravessam a placenta.

### Eletrólitos

Os eletrólitos são livremente trocados em quantidades significativas, cada um ao seu próprio ritmo. Quando a mãe recebe fluidos intravenosos com eletrólitos, eles também passam para o feto e afetam seu teor de água e estado eletrolítico.

### Anticorpos Maternos

O feto produz apenas pequenas quantidades de anticorpos devido à imaturidade do seu sistema imunológico.

Alguns anticorpos passivos são transferidos ao feto por meio de transferência placentária de anticorpos maternos.

Apenas a imunoglobulina G é transferida através da placenta (mediada pelo receptor de transcitose). Os anticorpos maternos conferem imunidade fetal para doenças como a varíola, difteria e sarampo; no entanto, nenhuma imunidade é adquirida contra coqueluche ou catapora.

### Produtos Residuais

A ureia e o ácido úrico passam através da membrana placentária por difusão simples. A bilirrubina conjugada (que é lipossolúvel) é facilmente transportada pela placenta e é rapidamente depurada.

### Fármacos e Metabólitos

A maioria dos fármacos e metabólitos atravessa a placenta por difusão simples. Medicamentos tomados pela mãe podem afetar o embrião ou feto, direta ou indiretamente, interferindo com o metabolismo materno ou placentário. Alguns agentes causam defeitos congênitos (Cap. 19). A dependência fetal de drogas pode ocorrer após uso materno de drogas como a heroína, e recém-nascidos podem apresentar sintomas de abstinência. A maioria dos fármacos utilizados para a gestão do trabalho de parto atravessa facilmente a membrana placentária. Dependendo de sua dose e do momento de administração em relação ao parto, essas substâncias podem causar depressão respiratória do recém-nascido.

Agentes bloqueadores neuromusculares, tais como a succinilcolina, que pode ser usada durante o parto, atravessam a placenta em quantidades muito pequenas. Todos os sedativos e analgésicos afetam o feto em algum grau. Anestésicos inalatórios também podem atravessar a membrana placentária e afetar a respiração fetal se forem utilizados durante o parto.

### Agentes Infecciosos

Citomegalovírus, rubéola, vírus *Coxsackie*, assim como o vírus associado à varíola, à varicela, ao sarampo e à poliomielite, podem passar através da membrana placentária e causar infecção fetal. Em alguns casos, como o vírus da rubéola, pode resultar em graves anomalias congênitas (Cap. 19). A infecção materna com *Treponema pallidum* causa sífilis fetal, e *Toxoplasma gondii* produz mudanças destrutivas no encéfalo e nos olhos do feto.

### Síntese e Secreção Endócrina da Placenta

Usando precursores derivados do feto e/ou da mãe, o sincitiotrofoblasto da placenta sintetiza hormônios proteicos e esteroides. Hormônios proteicos sintetizados pela placenta incluem os seguintes:

- Gonadotrofina coriônica humana (hCG)
- Somatotrofina coriônica humana ou lactogênio placentário humano
- Tireotrofina coriônica humana
- Corticotrofina coriônica humana

A glicoproteína hCG, semelhante ao hormônio luteinizante, é primeiramente secretado pelo sincitiotrofoblasto durante a 2ª semana. A hCG mantém o corpo lúteo, impedindo o início dos períodos menstruais. A concentração de hCG no sangue materno e urina aumenta ao máximo por volta da 8ª semana e em seguida diminui. A placenta também desempenha um papel importante na produção de hormônios esteroides (*i. e.*, progesterona e estrogênio). A progesterona é essencial para a manutenção da gravidez.

### DOENÇA HEMOLÍTICA DO RECÉM-NASCIDO

Pequenas quantidades de sangue fetal podem passar para o sangue materno através de falhas microscópicas na membrana placentária. Se o feto é Rh-positivo e a mãe é Rh-negativa, as células fetais podem estimular a formação de anticorpos anti-Rh pelo sistema imune da mãe. Estes anticorpos passam para o sangue fetal e causam hemólise das células sanguíneas fetais Rh-positivas e anemia no feto. Alguns fetos com doença hemolítica do recém-nascido, ou eritroblastose fetal, não fazem um ajuste intrauterino satisfatório. Eles podem morrer, a menos que o parto seja antecipado ou que recebam transfusões intraperitoneais ou por via intravenosa de células sanguíneas Rh-negativas para mantê-los até após o nascimento. A doença hemolítica do recém-nascido é relativamente incomum atualmente porque a imunoglobulina Rh dada à mãe geralmente impede o desenvolvimento desta doença no feto.

### Crescimento Uterino durante a Gravidez

O útero de uma mulher não grávida está localizado na pelve. Ele aumenta de tamanho durante a gravidez para acomodar o feto em desenvolvimento. Conforme o útero cresce, ele aumenta em peso e as paredes ficam mais delgadas. Durante o 1º trimestre, o útero se expande para fora da cavidade pélvica, e com 20 semanas, normalmente atinge o nível do umbigo. Entre 28 e 30 semanas, o fundo uterino atinge a região epigástrica, a área entre o processo xifoide do esterno e o umbigo.

### PARTO

Parto é o processo durante o qual as membranas fetais, a placenta e o feto são expelidos da mãe (Fig. 8-8). O trabalho de parto é a sequência de contrações uterinas que resulta em dilatação do colo do útero e na saída do feto e da placenta provenientes do útero. Os fatores que desencadeiam o trabalho de parto não são completamente entendidos, mas vários hormônios estão relacionados com a iniciação das contrações uterinas. O hipotálamo fetal secreta o hormônio liberador de corticotrofina, estimulando a glândula hipófise a produzir o hormônio adrenocorticotrófico (ACTH). O ACTH faz com que o córtex da glândula suprarrenal (adrenal) secrete cortisol, que está envolvido na síntese de estrogênios.

As contrações peristálticas do músculo liso uterino são induzidas pela ocitocina, que é liberada pela neuro-hipófise materna. Este hormônio é administrado clinicamente quando é necessário induzir o parto. A ocitocina também estimula a liberação de prostaglandinas que, por sua vez, estimulam a contratilidade do miométrio por sensibilizar as células do miométrio à ocitocina. O estrogênio também aumenta a atividade contrátil do miométrio e estimula a liberação de ocitocina e prostaglandinas.

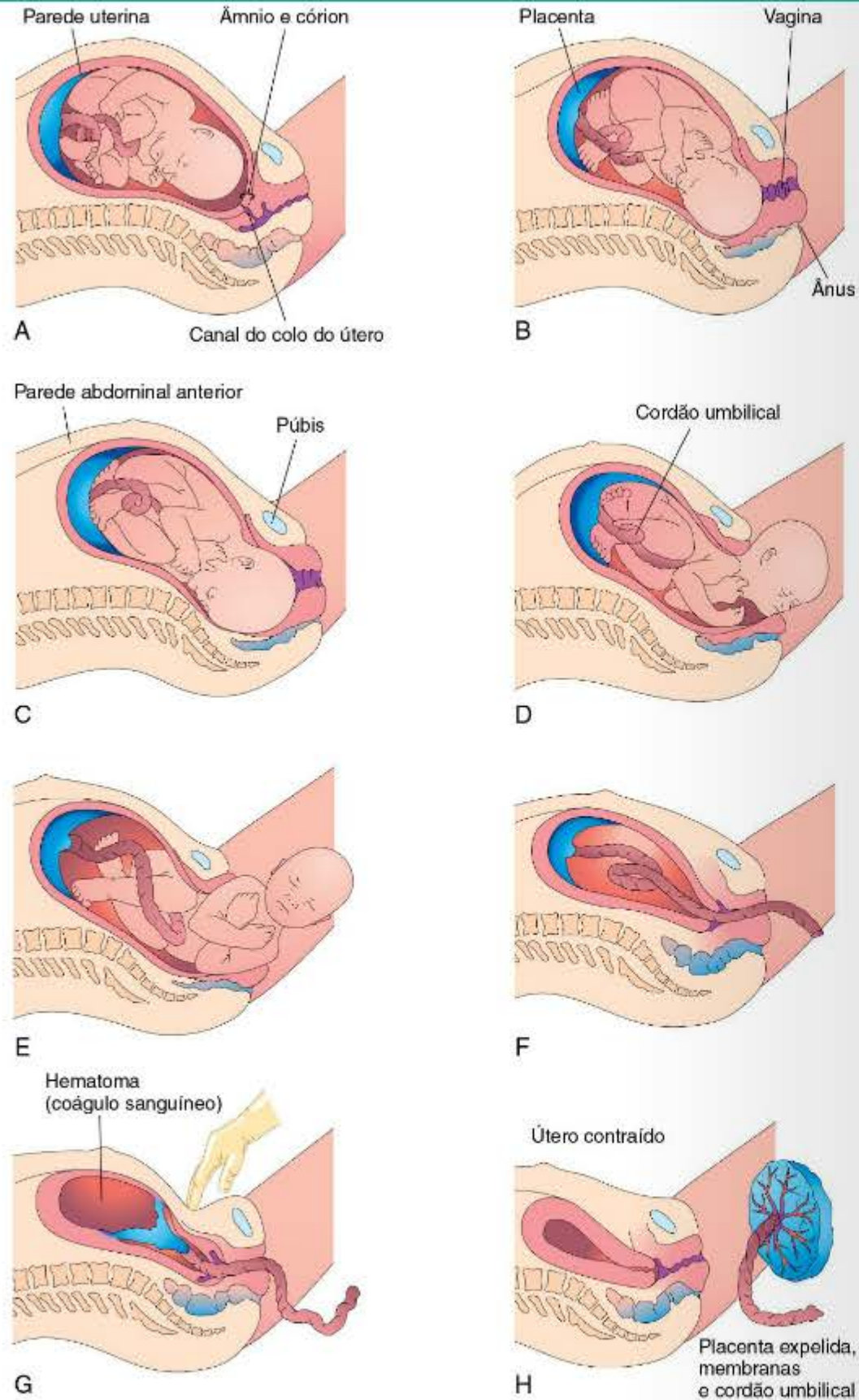
### Etapas do Trabalho de Parto

O trabalho é um processo contínuo, mas clinicamente é dividido em três etapas:

- Dilatação começa com a dilatação progressiva do colo do útero (Fig. 8-8A e B) e termina com a dilatação completa do colo do útero. Durante esta fase, as contrações uterinas são regulares e ocorrem a menos de 10 minutos de intervalo. A duração média da primeira fase é de aproximadamente 12 horas para primeiras gestações (primíparas) e cerca de 7 horas para as mulheres que tiveram filhos anteriormente (múltiparas).
- A expulsão começa quando o colo do útero está totalmente dilatado e termina com a saída da criança (Fig. 8-8C a E). Durante esta fase, o feto desce através do colo do útero e da vagina. Logo que o feto está fora da mãe, é chamado de neonato ou recém-nascido. A duração desta fase é de 50 minutos para primíparas e de 20 minutos para múltiparas.
- A separação da placenta começa assim que o bebê nasce e termina com a expulsão da placenta e das membranas fetais (Fig. 8-8F a H). Forma-se um hematoma sob a placenta, separando-a da parede uterina. A placenta e as



**Figura 8-8** Ilustrações de um parto. **A e B**, O colo do útero está se dilatando durante a primeira fase do trabalho de parto. **C a E**, o feto está passando através do canal do colo do útero e da vagina durante a segunda etapa do trabalho de parto. **F e G**, À medida que o útero se contrai durante a terceira fase do trabalho de parto, a placenta se dobra e se afasta da parede uterina. A separação da placenta resulta em sangramento e formação de um hematoma grande. A pressão sobre o abdome facilita a separação da placenta. **H**, A placenta é expelida e o útero se contrai.

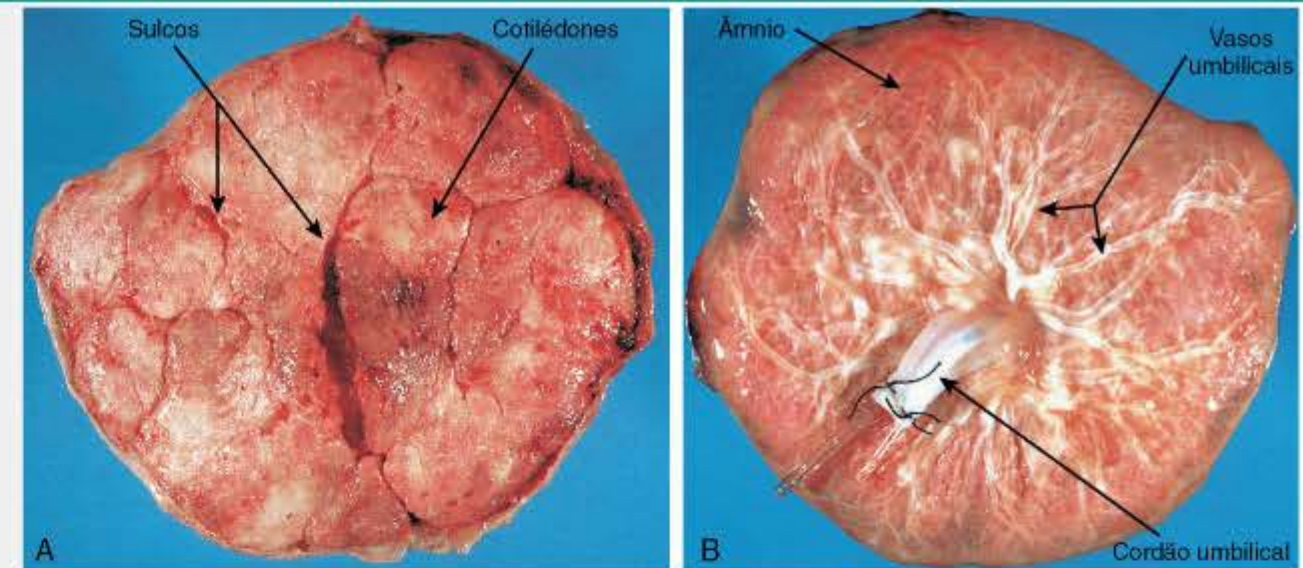


membranas fetais são então expelidas. As contrações do útero causam constrição nas artérias espiraladas, evitando o sangramento uterino excessivo. A duração desta etapa é de aproximadamente 15 minutos. Uma **placenta aderida** ou **retida** – aquela não expelida dentro do período de 1 hora do nascimento do bebê – é causa de hemorragia pós-parto.

### Placenta e as Membranas Fetais após o Nascimento

A placenta é geralmente discoide, com diâmetro de 15 a 20 cm e espessura de 2 a 3 cm (Fig. 8-9). As margens da placenta são contínuas com as bolsas amniótica e coriônica rompidas.

RECURSOS EXTRAS



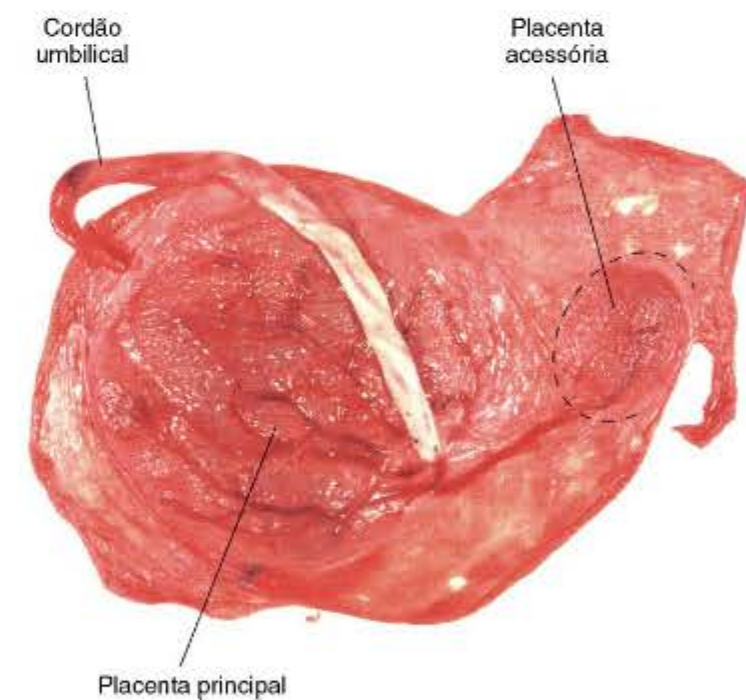
**Figura 8-9** Placentas e membranas fetais após o nascimento, mostradas com cerca de um terço do seu tamanho real. **A**, Superfície materna, mostrando cotilédones e os sulcos ao redor deles. Cada cotilédone convexo consiste em várias vilosidades-tronco principais com suas inúmeras vilosidades terminais. Os sulcos foram ocupados por septos placentários quando as partes materna e fetal da placenta estavam juntas (Fig. 8-5). **B**, Superfície fetal mostrando os vasos sanguíneos correndo pela placa coriônica abaixo do âmnio e convergindo para formar os vasos umbilicais no ponto de fixação do cordão umbilical.

### Variações na Forma da Placenta

À medida que a placenta se desenvolve, as vilosidades coriônicas geralmente persistem apenas onde o córion viloso está em contato com a decídua basal. Quando as vilosidades persistem em outros lugares, diversas variações na forma placentária ocorrem, tais como **placenta acessória** (Fig. 8-10). O exame pré-natal da placenta por ultrassonografia ou após o nascimento por estudo macro e microscópico pode fornecer informações clínicas sobre as causas da disfunção placentária, restrição de crescimento intrauterino, sofrimento, morte fetal e doença neonatal. Exame da placenta pós-parto também pode determinar se a placenta expelida está intacta. A retenção de cotilédones ou uma placenta acessória no útero pode causar hemorragia uterina pós-parto.

### ANORMALIDADES DA PLACENTA

A aderência anormal das vilosidades coriônicas ao miométrio da parede uterina é chamada de **placenta acreta** (Fig. 8-11). Quando as vilosidades coriônicas penetram em toda profundidade no miométrio para o perimétrio (revestimento peritoneal), a anomalia é chamada de **placenta percreta**. O sangramento no 3º trimestre é o sinal mais comum do surgimento dessas anomalias placentárias. Após o nascimento, a placenta não se separa da parede uterina, e as tentativas de removê-la podem causar hemorragia grave, que é difícil de controlar. Quando o blastocisto se implanta próximo ao orifício interno do útero ou sobre ele, a anomalia é chamada de **placenta prévia**. Sangramento tardio na gravidez pode resultar dessa anomalia placentária. Em tais casos, o feto deve ser retirado por cesariana quando a placenta obstrui o canal cervical.



**Figura 8-10** Superfície materna da placenta a termo e uma placenta acessória.

### Superfície Materna da Placenta

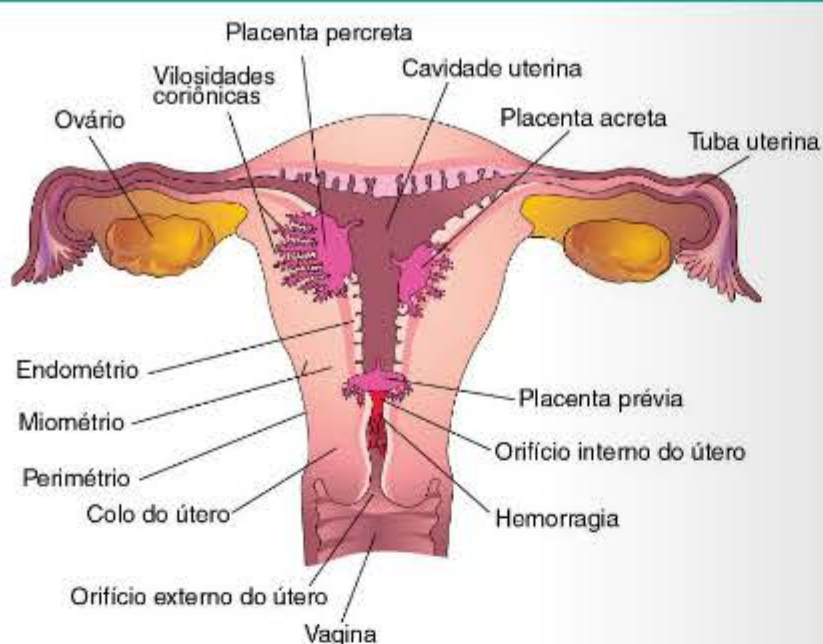
O **aspecto de pedras de calçamento** da superfície materna da placenta é produzido pelo abaulamento das áreas vilosas – os **cotilédones** – que são separadas por sulcos anteriormente ocupados por **septos placentários** (Fig. 8-9A).

### Superfície Fetal da Placenta

Geralmente o cordão umbilical fixa próximo ao centro da superfície fetal, e seu epitélio é contínuo com o âmnio aderido à placa coriônica da placenta (Fig. 8-9B). Os vasos

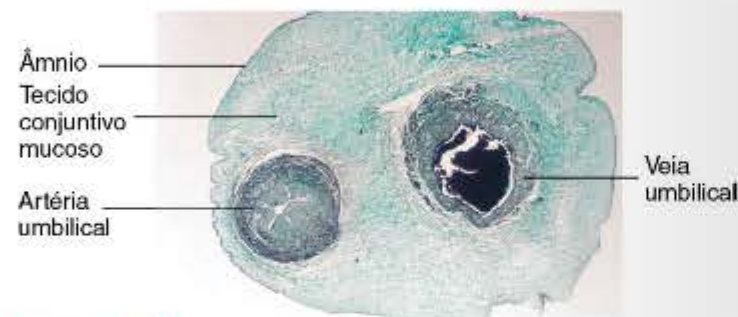


**Figura 8-11** Anormalidades placentárias. Na placenta acreta, há aderência anormal da placenta ao miométrio (camada muscular). Na placenta percreta, a placenta penetra por toda a espessura do miométrio. Na placenta prévia, a placenta recobre o orifício interno do útero, bloqueando o canal do colo do útero.



### AUSÊNCIA DE UMA ARTÉRIA UMBILICAL

Aproximadamente um em 200 recém-nascidos apresenta apenas uma artéria umbilical (Fig. 8-12), uma condição que pode ser associada com anomalias cromossômicas e fetais. A ausência de uma artéria umbilical é acompanhada por uma incidência de 15% a 20% de anomalias cardiovasculares no feto. Ausência de uma artéria resulta de agenesia ou degeneração deste vaso no início do desenvolvimento.

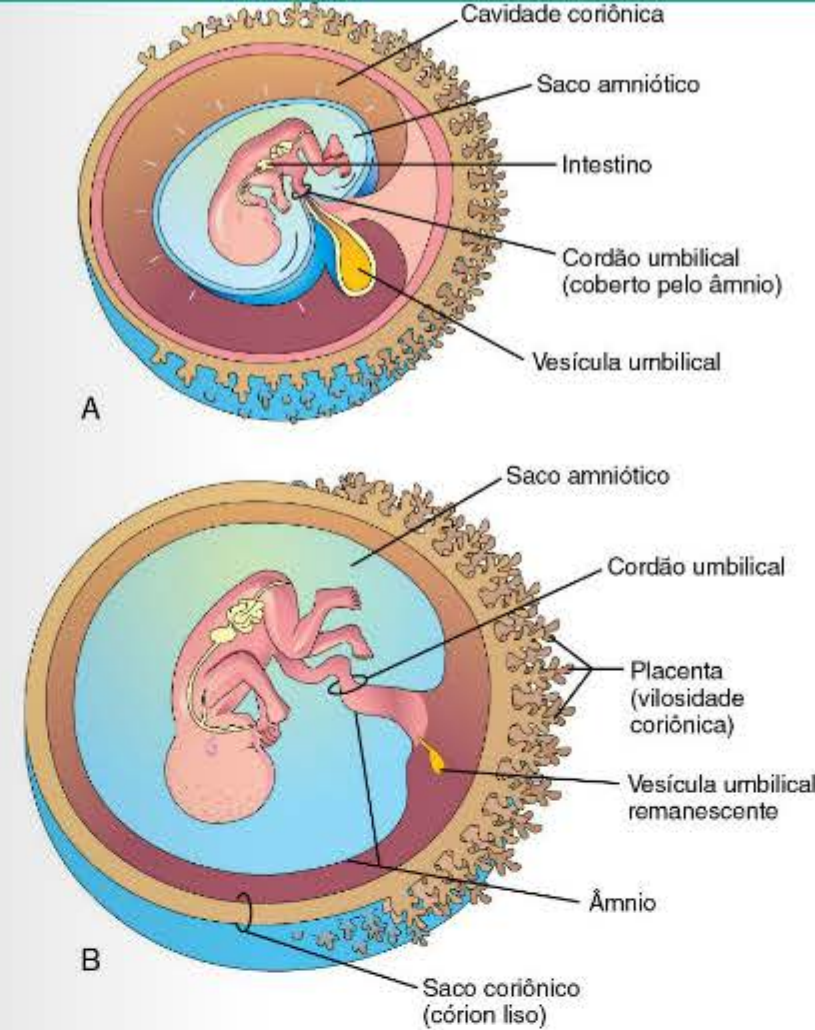


**Figura 8-12** Corte transversal do cordão umbilical. Observe que o cordão está coberto por um epitélio de camada simples originário do âmnio. Ele tem um núcleo de tecido conjuntivo mucoso. Observe também que o cordão tem uma artéria umbilical e uma veia. Geralmente, existem duas artérias. (Cortesia do Professor V. Becker, Pathologisches Institut der Universität, Erlangen, Germany).

*verdadeiros* se formam no cordão umbilical. Estes podem apertar e causar a morte fetal secundária à anóxia fetal (Fig. 8-13C). Na maioria dos casos, os nós se formam durante o parto em consequência da passagem do feto através de uma dessas alças do cordão. Como estes nós são geralmente frouxos, eles não têm significância clínica. Ocasionalmente ocorre a passagem de uma alça do cordão ao redor do feto. Em aproximadamente um quinto de todos os partos, o cordão é *enrolado frouxamente ao redor do pescoço* sem causar aumento de risco fetal.

### ÂMNIO E LÍQUIDO AMNIÓTICO

O **âmnio** forma um *saco amniótico* membranoso cheio de líquido, que envolve o embrião e o feto. Com o aumento do âmnio, ele oblitera gradualmente a cavidade coriônica e forma o revestimento epitelial do cordão umbilical (Fig. 8-13A e B). O **líquido amniótico** desempenha um papel importante no crescimento e desenvolvimento fetais. Inicialmente, o líquido amniótico é derivado do *líquido tecidual materno* por difusão através da membrana da



**Figura 8-13** Ilustrações de como o âmnio cresce, enche o saco coriônico, e envolve o cordão umbilical. Observe que parte da vesícula umbilical é incorporada ao embrião como o intestino primitivo. A formação da parte fetal da placenta e a degeneração das vilosidades coriônicas também são mostradas. **A**, Com 10 semanas. **B**, Com 20 semanas. **C**, Um feto de 12 semanas dentro do seu saco amniótico (mostrado em tamanho real). O feto e suas membranas foram abortados espontaneamente. Ele foi removido do saco coriônico e o saco amniótico foi mantido intacto.

amniocoriônica da decídua parietal (Fig. 8-5). Um pouco de líquido é secretado pelas células amnióticas. Mais tarde, há difusão de líquido através da placa coriônica a partir do sangue presente no espaço intervilloso da placenta. Antes de ocorrer a queratinização da pele (formação de queratina), ela é a principal via para a passagem de água e solutos do líquido tecidual do feto para a cavidade amniótica. O líquido também é secretado pelos tratos respiratório e gastrointestinal fetal e entra na cavidade amniótica. No início da 11ª semana, o feto contribui para o líquido amniótico, expelindo urina na cavidade amniótica.

O teor de água do líquido amniótico muda a cada 3 horas. Grandes quantidades de água passam através da membrana amniocoriônica para o líquido tecidual materno e para os capilares uterinos. Também existe uma troca de líquido com o sangue fetal através do cordão umbilical e no local onde o âmnio adere à placa coriônica sobre a superfície fetal da placenta (Figs. 8-5 e 8-9B); assim, o líquido amniótico está em equilíbrio com a circulação fetal.

O líquido amniótico é deglutido pelo feto e absorvido pelos tratos respiratório e digestório fetais. Estimou-se que, durante as fases finais da gravidez, o feto deglute até 400 mL de líquido amniótico diariamente. O líquido é absorvido pelo trato gastrointestinal e passa para a corrente sanguínea fetal. Os produtos residuais atravessam a membrana placentária e entram no sangue materno no espaço intervilloso. O excesso de água no sangue fetal é excretado pelos rins fetais e retorna para o saco amniótico através do trato urinário fetal.

Praticamente todo o líquido na cavidade amniótica é formado por água, na qual o material não dissolvido está suspenso (tal como células epiteliais fetais descamadas). O líquido amniótico contém porções aproximadamente iguais de compostos orgânicos dissolvidos e sais inorgânicos. Metade dos constituintes orgânicos é de proteínas; a outra metade é composta de carboidratos, gorduras, enzimas, hormônios e pigmentos. Com o avanço da gravidez, a composição do líquido amniótico muda, devido

coriônicos que irradiam do e para o cordão umbilical são visíveis através do âmnio liso e transparente. Os **vasos umbilicais** ramificam na superfície fetal, formando os **vasos coriônicos** que penetram nas vilosidades coriônicas (Fig. 8-5).

### Cordão Umbilical

O cordão umbilical geralmente apresenta 1 a 2 cm de diâmetro e 30 a 90 cm de comprimento (Fig. 8-10). A *ultrassonografia Doppler* pode ser utilizada para o diagnóstico pré-natal da posição e de anomalias estruturais do cordão umbilical. Cordões longos têm uma tendência ao prolapso através do colo do útero ou a enrolar-se em torno do feto. O reconhecimento imediato do *prolapso do cordão* é importante, porque, durante o parto, ele pode ser comprimido entre a parte do corpo do feto e a pelve óssea da mãe, o que causa anóxia fetal. Se a deficiência de oxigênio persistir por mais de 5 minutos, o encéfalo do bebê pode ser danificado.

O cordão umbilical tem geralmente *duas artérias e uma veia* rodeadas por tecido conjuntivo mucoide (*geleia de Wharton*). Devido aos vasos umbilicais serem mais longos do que o cordão, a torção e a flexão do cordão umbilical são comuns. Frequentemente o cordão forma laços, produzindo *falsos nós* que não são de significância clínica; no entanto, em aproximadamente 1% das gestações, *nós*



ao acréscimo da urina fetal. Como a urina fetal entra no líquido amniótico, sistemas enzimáticos fetais, aminoácidos, hormônios e outras substâncias podem ser estudados examinando-se líquido removido por **amniocentese**. O estudo das células do líquido amniótico possibilita a detecção de anormalidades cromossômicas.

## Significância do Líquido Amniótico

O líquido amniótico:

- Permite o crescimento externo uniforme do embrião
- Atua como barreira contra infecção
- Permite o desenvolvimento do pulmão fetal
- Evita a aderência do âmnio ao embrião
- Protege o embrião contra lesões recebidas pela mãe, através da distribuição de impactos que a mãe pode receber
- Ajuda a controlar a temperatura do corpo embrionário mantendo-a relativamente constante
- Permite que o feto se mova livremente, contribuindo assim para o desenvolvimento muscular (p. ex., dos membros)
- Auxilia na manutenção da homeostasia de líquido e eletrólitos

## VESÍCULA UMBILICAL

A vesícula umbilical pode ser observada por ultrassonografia precoce durante a 5ª semana de gestação. Aos 32 dias, a vesícula umbilical é grande (Fig. 8-1C). Com 10 semanas, a vesícula umbilical diminuiu para um resquício em forma de pera de aproximadamente 5 mm de diâmetro (Fig. 8-13A). Por volta de 20 semanas, a vesícula umbilical é muito pequena (Fig. 8-13B).

## DISTÚRBIOS DOS LÍQUIDOS AMNIÓTICOS

Um pequeno volume de líquido amniótico – *oligodrámnio* – resulta, na maioria dos casos, da insuficiência placentária, com redução do fluxo sanguíneo placentário. Ruptura prematura da membrana amniocoriônica é a causa mais comum de oligodrámnio. Na presença de agenesia renal (falha de formação de rim), a falta de urina fetal no líquido amniótico é a principal causa de oligodrámnio. Uma redução similar no líquido amniótico ocorre com uropatia obstrutiva (obstrução do trato urinário). Complicações do oligodrámnio incluem anomalias fetais (hipoplasia pulmonar, defeitos faciais e defeitos nos membros) causadas por compressão fetal pela parede uterina.

Um alto volume de líquido de amniótico é denominado *polidrámnio*. A maioria dos casos de poli-hidrâmnio (60%) é idiopática (de causa desconhecida), 20% dos casos são causados por fatores maternos, enquanto 20% são de origem fetal. Poli-hidrâmnios podem estar associados com anomalias graves do sistema nervoso central, tais como meroanencefalia (anencefalia) (Cap. 16). Quando existem outras anomalias, tais como atresia de esôfago, o líquido amniótico se acumula porque não pode passar para o estômago fetal e o intestino para absorção.

## Significância da Vesícula Umbilical

A vesícula umbilical não é funcional no que concerne o armazenamento do vitelo, mas a sua presença é essencial por várias razões:

- Tem um papel na *transferência de nutrientes* para o embrião durante a 2ª e 3ª semanas antes de a circulação uteroplacentária ser estabelecida.
- O *sangue* desenvolve-se primeiro no mesoderma extraembrionário bem vascularizado, que cobre a parede da vesícula umbilical no início da 3ª semana (Cap. 5), e continua a desenvolver-se até que a atividade hematopoiética se inicia no fígado durante a 6ª semana.
- Durante a 4ª semana, a parte dorsal da vesícula umbilical é incorporada no embrião como o *intestino primitivo* (Fig. 6-1). A seu endoderma, derivado do epiblasto, dá origem ao epitélio da traqueia, brônquios, pulmões e aparelho digestório.
- *Células germinativas primordiais* aparecem no revestimento endodérmico da parede da vesícula umbilical na 3ª semana e subsequentemente migram para as gônadas em desenvolvimento (Cap. 13). Elas se diferenciam em espermatogônias nos homens e em ovogônias nas mulheres.

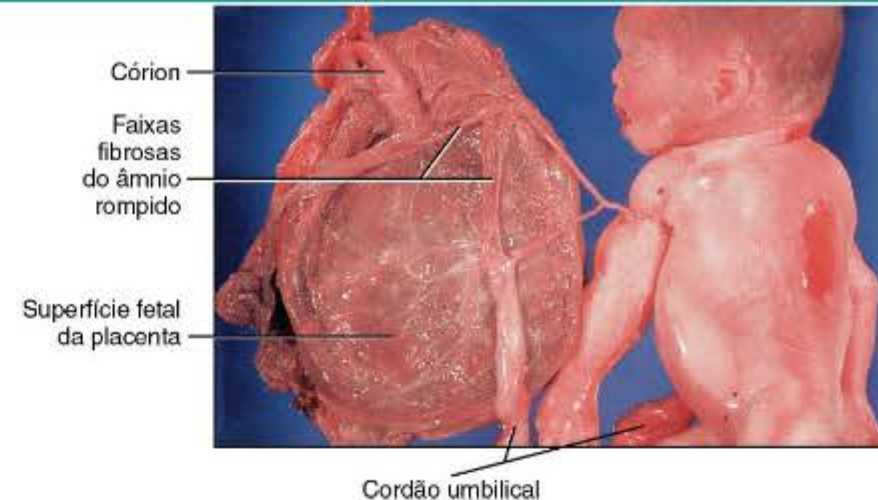
## ALANTOIDE

Embora o alantoide não seja funcional em embriões humanos, é importante por três razões:

- A formação do sangue ocorre em sua parede da 3ª à 5ª semana de desenvolvimento.
- Os seus vasos sanguíneos tornam-se a veia e artérias umbilicais.
- A porção intraembionária do alantoide vai do umbigo até a bexiga urinária, com a qual é contínua (Fig. 13-11E). Com o crescimento da bexiga, o alantoide involui para formar um tubo espesso, o *úraco* (Fig. 13-11G). Após o nascimento, o úraco torna-se um cordão fibroso, o ligamento umbilical mediano, que se estende desde o ápice da bexiga urinária ao umbigo.

## RUPTURA PREMATURA DAS MEMBRANAS FETAIS

A ruptura prematura da membrana amniocoriônica é o evento mais comum que leva ao trabalho de parto prematuro e a complicação mais comum, resultando em oligodrámnio. A perda do líquido amniótico remove a principal proteção que o feto possui contra a infecção. A ruptura da membrana pode causar diversas anomalias fetais que constituem a síndrome da faixa amniótica, ou complexo de ruptura da faixa amniótica. Essas anomalias estão associadas com diversas anormalidades, variando de constrição dos dedos das mãos até defeitos do couro cabeludo, craniofaciais e viscerais. A causa dessas anomalias está provavelmente relacionada à compressão causada pelas faixas amnióticas (Fig. 8-14).



**Figura 8-14** Um feto com síndrome da faixa amniótica, mostrando faixas amnióticas constriando o braço esquerdo. (Cortesia do Professor V. Becker, Pathologisches Institut der Universität, Erlangen, Germany.)

## MEMBRANAS FETAIS EM GESTAÇÕES MÚLTIPLAS

As gestações múltiplas estão associadas com maiores riscos de morbidade e mortalidade fetais que gestações únicas. Os riscos são progressivamente maiores à medida que o número de fetos aumenta. Na América do Norte, *gêmeos* ocorrem naturalmente cerca de uma vez em cada 85 gestações, *trigêmeos* aproximadamente uma vez em cada 90<sup>2</sup> gestações, *quadrigêmeos* aproximadamente uma vez em cada 90<sup>3</sup> gestações, e *quintuplos* aproximadamente uma vez em cada 90<sup>4</sup> gestações.

## Gêmeos e as Membranas Fetais

Os gêmeos que se originam de dois zigotos são **gêmeos dizigóticos (DZ)**, (gêmeos fraternos) (Fig. 8-15), enquanto os gêmeos que se originam de um zigoto são **gêmeos monozigóticos (MZ)** (gêmeos idênticos) (Fig. 8-16). As membranas e placentas fetais variam de acordo com a origem dos gêmeos. *Aproximadamente dois terços dos gêmeos são dizigóticos, e a taxa de gêmeos DZ aumenta com a idade materna.*

O estudo de gêmeos é importante na genética humana porque é útil para comparar os efeitos de genes e do ambiente no desenvolvimento. Se uma condição anormal não apresenta um padrão genético simples, a comparação de sua incidência em gêmeos MZ e DZ pode mostrar que a hereditariedade está envolvida.

## Gêmeos Dizigóticos

Como eles resultam da fertilização de dois ovócitos por dois espermatozoides, os DZ podem ser do mesmo sexo ou de sexos diferentes. Pela mesma razão, eles não são mais iguais geneticamente do que irmãos ou irmãs nascidos em épocas diferentes. Os *DZ sempre têm dois âmnios e dois córions* (Fig. 8-15A), mas os córions e as placentas podem estar fundidos (Fig. 8-15B). A geminação DZ mostra uma tendência hereditária. O risco de recorrência em famílias com um conjunto de gêmeos DZ é aproximadamente o triplo da população em geral. A incidência de gêmeos DZ mostra uma variação considerável racial,

variando de um em 500 em populações asiáticas, para um em 125 em populações brancas, para tão elevada como um em 20 em algumas populações africanas.

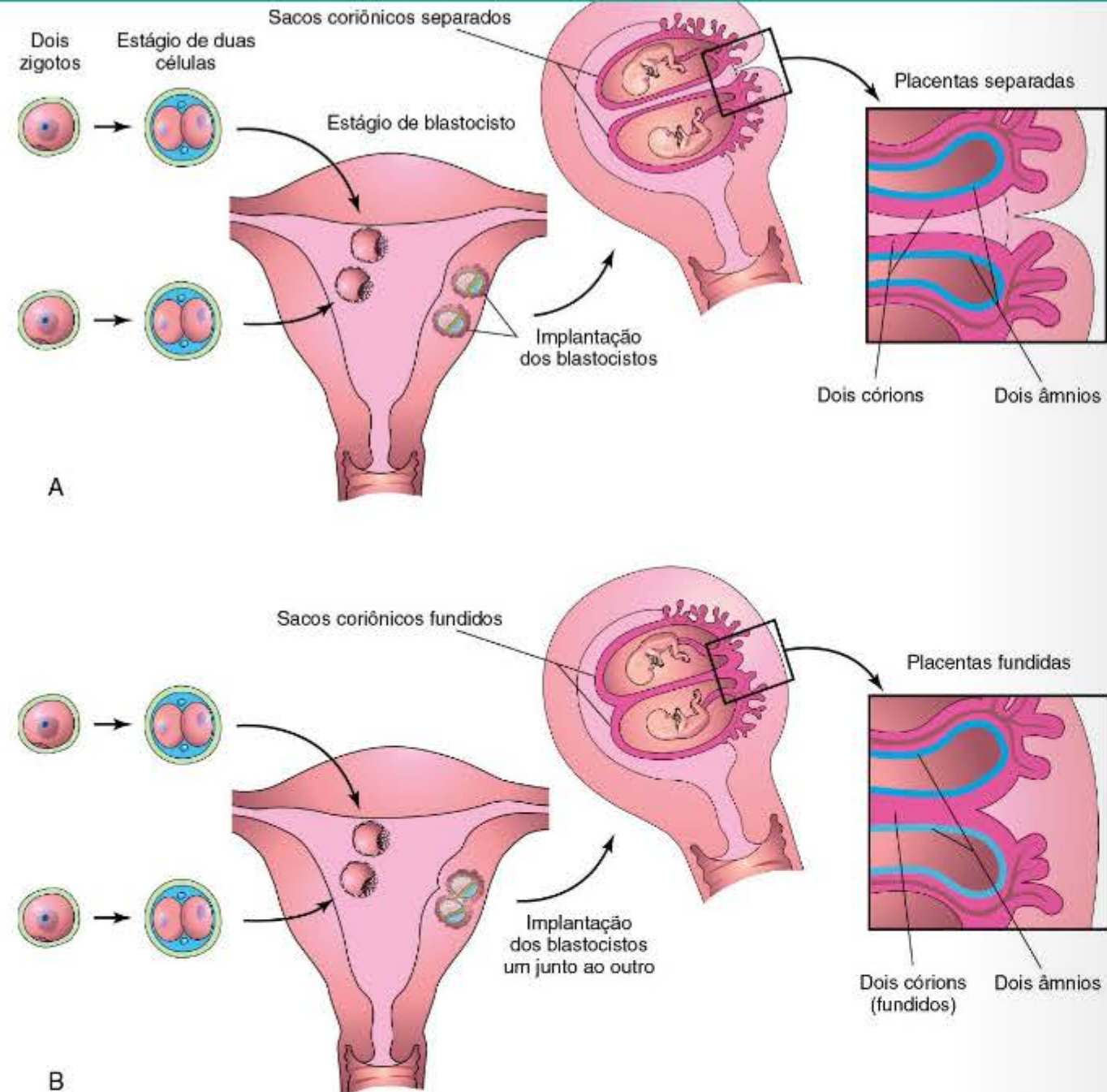
## Gêmeos Monozigóticos

Como eles resultam da fecundação de um óvulo e desenvolvem-se a partir de um zigoto (Fig. 8-16), os *gêmeos MZ são do mesmo sexo, são geneticamente idênticos, e são similares na aparência física*. Diferenças físicas entre os MZ são induzidas pelo ambiente, tais como por anastomose dos vasos placentários, resultando em diferenças no fornecimento de sangue a partir da placenta (Fig. 8-17). Gêmeos MZ geralmente iniciam-se no estágio de blastocisto, aproximadamente no fim da 1ª semana, e resultam da divisão do embrioblasto em dois primórdios embrionários (Fig. 8-16). Posteriormente, dois embriões, cada um em seu próprio saco amniótico, desenvolvem-se dentro de um saco coriônico e partilham uma placenta em comum, uma placenta gêmea monocoriônica-diamniótica. Raramente, a separação no início dos blastômeros embrionários (p. ex., durante os estágios de duas a oito células) resulta em gêmeos MZ com dois âmnios, dois córions, e duas placentas que podem ou não ser fundidas (Fig. 8-18). Em tais casos, é impossível determinar, a partir das membranas sozinhas, se os gêmeos são monozigóticos ou dizigóticos.

## SÍNDROME DE TRANSFUSÃO GÊMEA

Ocorre em 15% a 30% dos gêmeos MZ monocoriônico-diamnióticos. O sangue arterial pode ser preferencialmente desviado de um gêmeo através de anastomoses arteriovenosas na placenta para a circulação venosa do outro gêmeo. O gêmeo doador é pequeno, pálido e anêmico (Fig. 8-17), enquanto o gêmeo receptor é grande e policitêmico (*i. e.*, apresenta número maior que o normal na contagem de hemácias). A placenta apresenta anormalidades semelhantes; a parte da placenta que supre o gêmeo anêmico é pálida, enquanto a parte que supre o gêmeo policitêmico é vermelho-escura. Em casos letais, a morte resulta da anemia do gêmeo doador e da insuficiência cardíaca congestiva no gêmeo receptor.





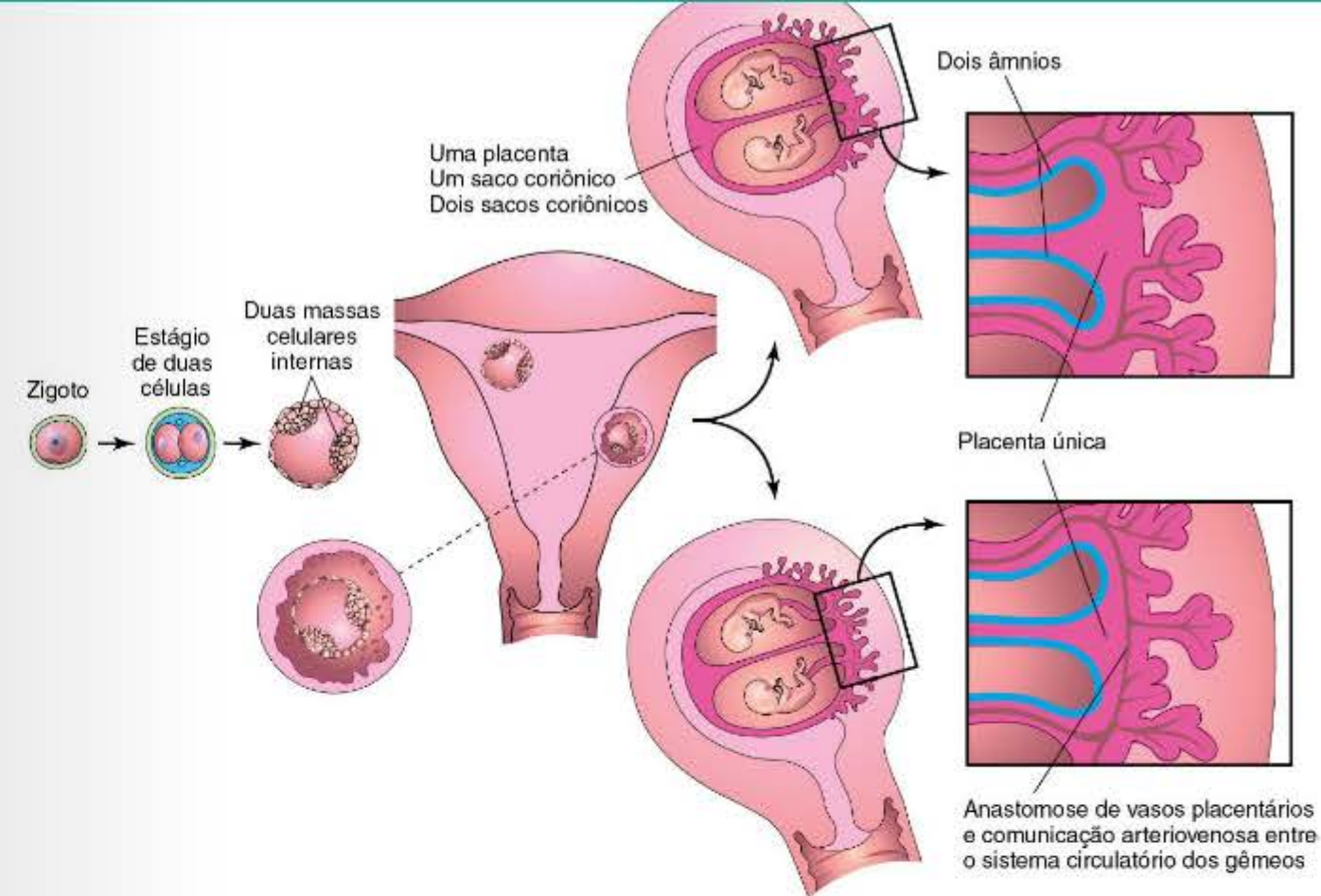
**Figura 8-15** Desenvolvimento de gêmeos dizigóticos a partir de dois zigotos. A relação das membranas fetais e da placenta é mostrada nos casos em que os blastocistos se implantam separadamente (A) e se implantaram juntos (B). Em ambos os casos, existem dois âmnios e dois córions.

## ZIGOSIDADE DE GÊMEOS

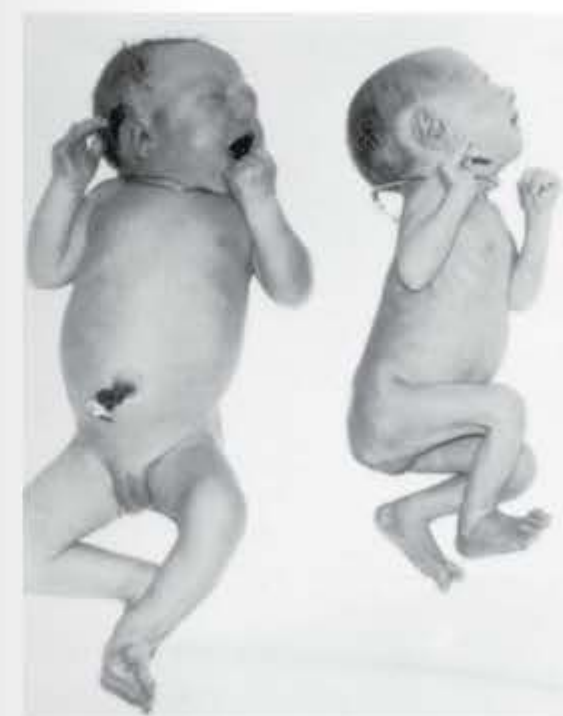O estabelecimento da zigosidade de gêmeos é importante particularmente devido à introdução de transplante de tecidos e órgãos (p. ex., transplantes de medula óssea). Atualmente a zigosidade gêmea é determinada pelo teste molecular. Quaisquer duas pessoas que não sejam gêmeos MZ virtualmente apresentam diferenças em alguns dos inúmeros marcadores de DNA que podem ser estudados.

A divisão tardia embrionária das células embrionárias (*i. e.*, a divisão do disco embrionário durante a 2ª semana) resulta em gêmeos MZ com um saco amniótico e um saco coriônico. Uma

placenta gêmea monocoriônica-monoamniótica está associada com uma taxa de mortalidade fetal se aproximando de 50%. Os cordões umbilicais são frequentemente tão emaranhados que a circulação do sangue através de seus vasos cessa, e um ou ambos os fetos morrem. A ultrassonografia desempenha um papel importante no diagnóstico e na identificação de gestações gemelares e de várias condições que podem complicar o desenvolvimento dos gêmeos MZ, como restrição do crescimento intrauterino, sofrimento fetal intrauterino e parto prematuro.



**Figura 8-16** Ilustrações de como aproximadamente 65% dos gêmeos monozigóticos desenvolvem-se a partir de um zigoto por meio da divisão da massa celular interna. Estes gêmeos têm sempre âmnios separados, um único saco coriônico, e uma placenta em comum. Se houver anastomose dos vasos placentários, um gêmeo pode receber a maior parte da nutrição da placenta (Fig. 8-17).



**Figura 8-17** Gêmeos monozigóticos-diamnióticos. Observa-se a grande discrepância de tamanho resultante de uma anastomose arteriovenosa descompensada dos vasos placentários. O sangue foi desviado do gêmeo menor para o gêmeo maior, produzindo a síndrome da transfusão entre gêmeos.

## GÊMEOS SIAMESES

Se o disco embrionário não se divide completamente, podem se formar vários tipos de gêmeos MZ conjugados. Estes gêmeos são nomeados de acordo com as regiões do corpo em que estão ligados; por exemplo, *toracópago* indica a união anterior das regiões torácicas. Em alguns casos, os gêmeos são ligados uns aos outros somente por pele ou por outros tecidos, tais como fígados. Alguns gêmeos siameses podem ser separados com sucesso pela cirurgia. A incidência de gêmeos siameses é de um em 50.000 a um em 100.000 nascimentos.

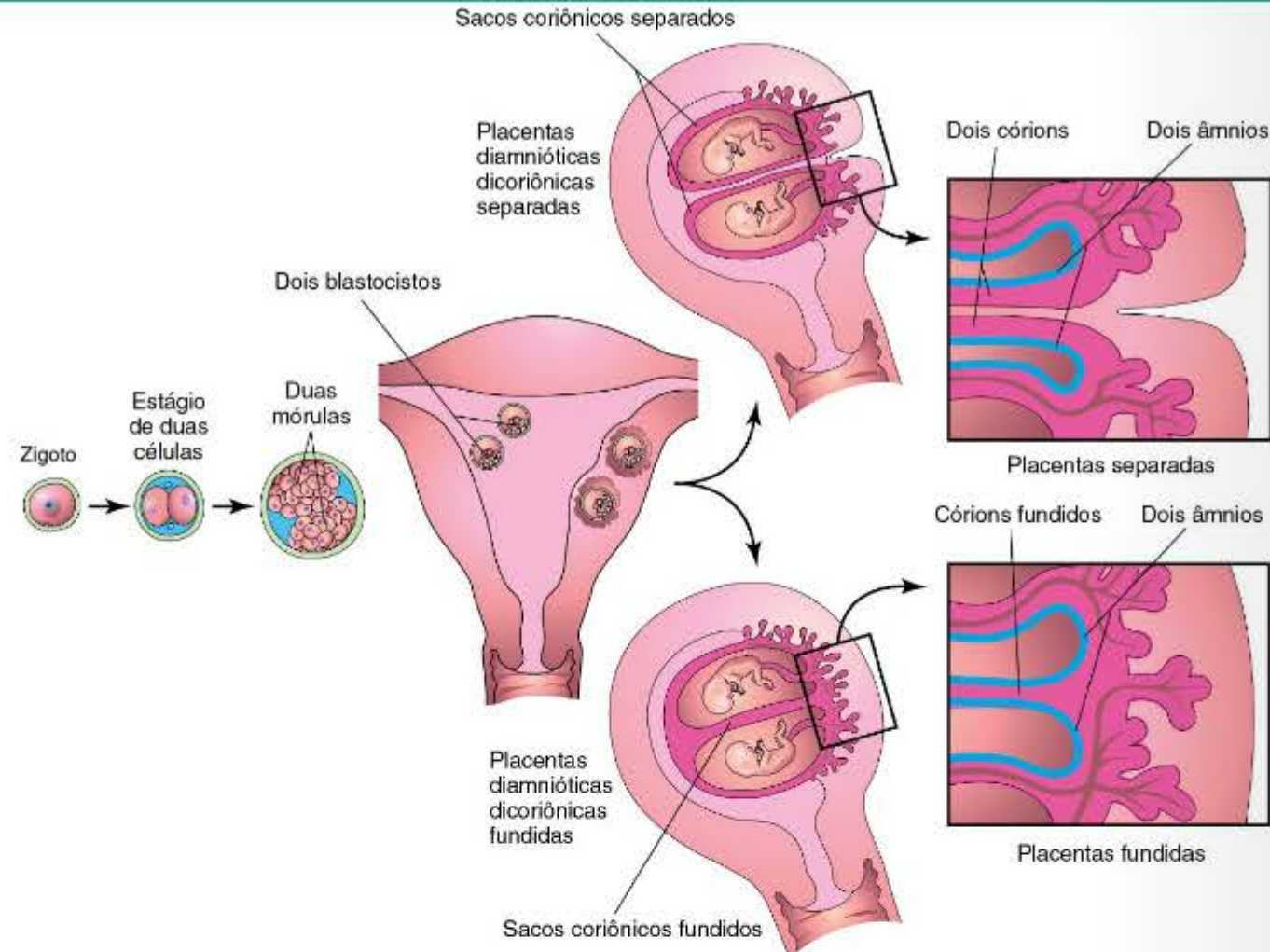
## Outros Tipos de Nascimentos Múltiplos

Trigêmeos podem ser derivados de:

- Um zigoto e serem idênticos
- Dois zigotos e consistirem em gêmeos idênticos e um diferente
- Três zigotos e podem ser do mesmo sexo ou de diferentes sexos; neste caso os lactentes não são mais semelhantes do que crianças de três gestações separadas.

Combinações semelhantes ocorrem em quadrigêmeos, quintuplos, sêxtuplos e sétuplos.





**Figura 8-18** Ilustrações de como cerca de 35% dos gêmeos monozigóticos se desenvolvem a partir de um zigoto. A separação dos blastômeros pode ocorrer em qualquer ponto a partir do estágio de duas células para a fase de mórula, produzindo dois blastocistos idênticos. Cada embrião posteriormente desenvolve seus próprios sacos amnióticos e sacos coriônicos. As placentas podem ser separadas ou fundidas. Na maioria dos casos, existe uma única placenta resultante da fusão secundária, ao passo que, em menos casos, existem duas placentas. Nesses últimos casos, o exame da placenta sugere que eles são gêmeos dizigóticos. Isto explica porque alguns gêmeos monozigóticos são incorretamente classificados como gêmeos dizigóticos ao nascimento.

### QUESTÕES DE ORIENTAÇÃO CLÍNICA

1. O que se entende pelo termo *natimorto*? As mulheres mais velhas têm mais bebês natimortos?
2. Um bebê nasceu morto, alegadamente por causa de um “acidente de cordão”. O que isso significa? Será que esses acidentes sempre matam a criança? Se não, quais defeitos podem estar presentes?
3. Qual é a base científica dos testes caseiros de gravidez que são vendidos em farmácias?
4. Qual é o nome apropriado que pessoas leigas, por vezes, se referem como a *bolsa d’água*? O que se entende

por um *parto seco*? A ruptura prematura desta “bolsa” induz o nascimento do bebê?

5. O que o termo *sofrimento fetal* significa? Como a condição é reconhecida? O que causa sofrimento fetal?
6. Alguns dizem que os gêmeos nascem mais comumente de mães mais velhas. Isso é verdade? Outros sustentam que a geminação é hereditária. Isso é correto?

As respostas a estas questões são apresentadas no final do livro.

## Cavidades do Corpo, Mesentério e Diafragma

### Cavidade do Corpo do Embrião 89

Mesentério 90

Divisão da Cavidade do Corpo do Embrião 90

### Desenvolvimento do Diafragma 91

Septo Transverso 93

Membranas Pleuroperitoneais 93

Mesentério Dorsal do Esôfago 93

Crescimento Muscular a partir das Paredes Laterais do Corpo 93

Alterações de Posição e Inervação do Diafragma 94

### Questões de Orientação Clínica 97

No início da 4ª semana de desenvolvimento, o **celoma intraembrionário** – o primórdio das cavidades do corpo – aparece como uma cavidade em forma de ferradura (Fig. 9-1A). A curvatura ou dobra desta cavidade na extremidade cefálica do embrião representa a futura *cavidade pericárdica*, e os seus ramos indicam as futuras *cavidades pleurais e peritoneais*. A parte distal de cada ramo do celoma intraembrionário é contínua com o **celoma extraembrionário** nas bordas laterais do disco embrionário (Fig. 9-1B). Essa comunicação é importante porque a maior parte do intestino médio normalmente produz uma hérnia através desta comunicação para o cordão umbilical. O celoma intraembrionário fornece espaço para o desenvolvimento e a movimentação dos órgãos abdominais. Durante o fechamento embrionário no plano lateral, os ramos do celoma se aproximam na superfície ventral do embrião (Fig. 9-2A a F).

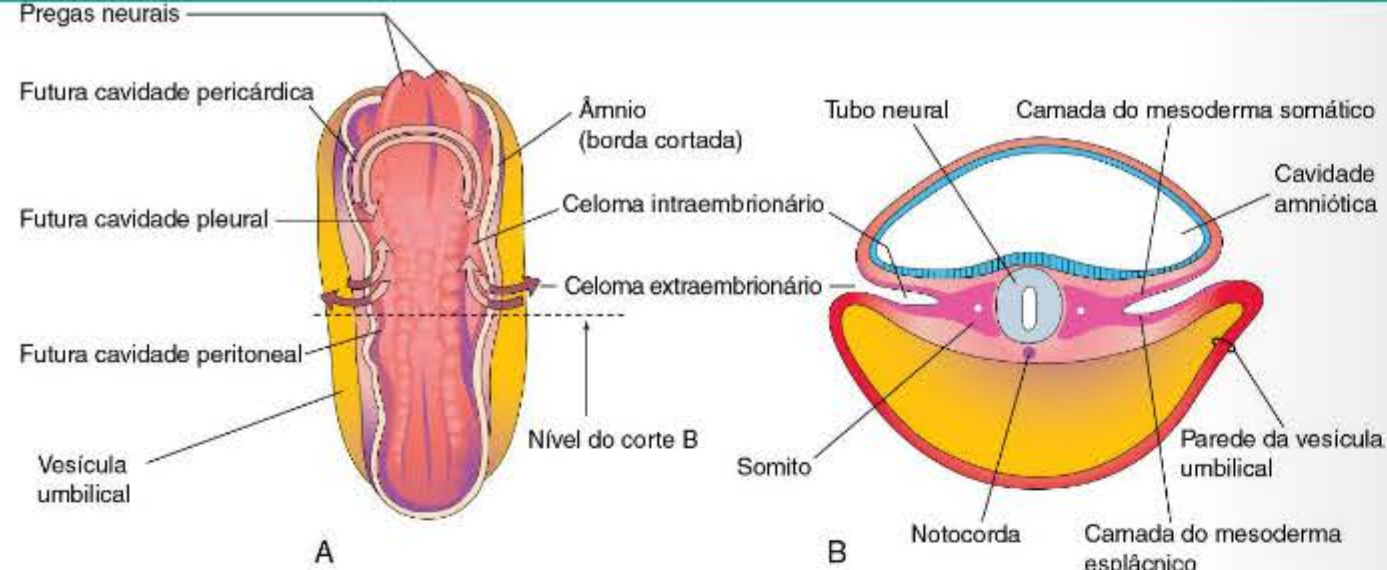


### CAVIDADE DO CORPO DO EMBRIÃO

O celoma intraembrionário dá origem a três cavidades bem-definidas do corpo durante a 4ª semana (Figs. 9-2 e 9-4): uma *cavidade pericárdica*, dois *canais pericardioperitoneais* que ligam o pericárdio e as cavidades peritoneais, e uma grande *cavidade peritoneal*.

Essas cavidades corporais são revestidas pelo mesotélio – uma parede parietal derivada do mesoderma somático e uma parede visceral derivada do mesoderma esplâncnico (Fig. 9-3E). O mesotélio forma a porção principal do peritônio. A *cavidade peritoneal* une-se ao celoma extraembrionário na região umbilical (Fig. 9-4C e D). A cavidade peritoneal perde sua conexão com o celoma extraembrionário durante a 10ª semana, quando o intestino sai do cordão umbilical e volta para o abdome (Cap. 12).





**Figura 9-1** A, Vista dorsal de um embrião de 22 dias, mostrando o contorno da forma de ferradura do celoma intraembrionário. O âmnio foi removido e o celoma é mostrado como se o embrião fosse transparente. A continuidade do celoma intraembrionário, bem como a comunicação dos seus membros direito e esquerdo com o celoma extraembrionário, está indicada por setas. B, Corte transversal do embrião no nível mostrado em A.

Durante a formação da prega cefálica, o coração e a cavidade pericárdica se deslocam ventrocaudalmente, posicionando-se à frente do intestino anterior (Fig. 9-2A, B, D e E). Como resultado, a cavidade pericárdica se abre para o interior dos canais pericardioperitoneais, que se estendem dorsalmente ao intestino anterior (Fig. 9-4B e D). Após o dobramento embrionário, as partes caudais do intestino anterior, intestino médio e intestino grosso são suspensas na cavidade peritoneal a partir da parede abdominal posterior pelo mesentério dorsal (Figs. 9-2F e 9-3B a E).

## Mesentério

Um mesentério é uma camada dupla de peritônio que se inicia como uma extensão do peritônio visceral e cobre um órgão. O mesentério liga o órgão à parede do corpo e conduz seus vasos e nervos a este. Transitoriamente, os mesentérios dorsal e ventral dividem a cavidade peritoneal em metades esquerda e direita (Fig. 9-3C). O mesentério ventral logo desaparece (Fig. 9-3 E), exceto quando ele está ligado à parte caudal do intestino anterior (primórdio do estômago e da parte proximal do duodeno). A cavidade peritoneal torna-se então um espaço contínuo (Figs. 9-3A e 9-4D). As artérias que suprem o intestino primitivo – o tronco celíaco (intestino anterior), a artéria mesentérica superior (intestino médio), e a artéria mesentérica inferior (intestino posterior) – correm entre as camadas do mesentério dorsal (Fig. 9-3C).

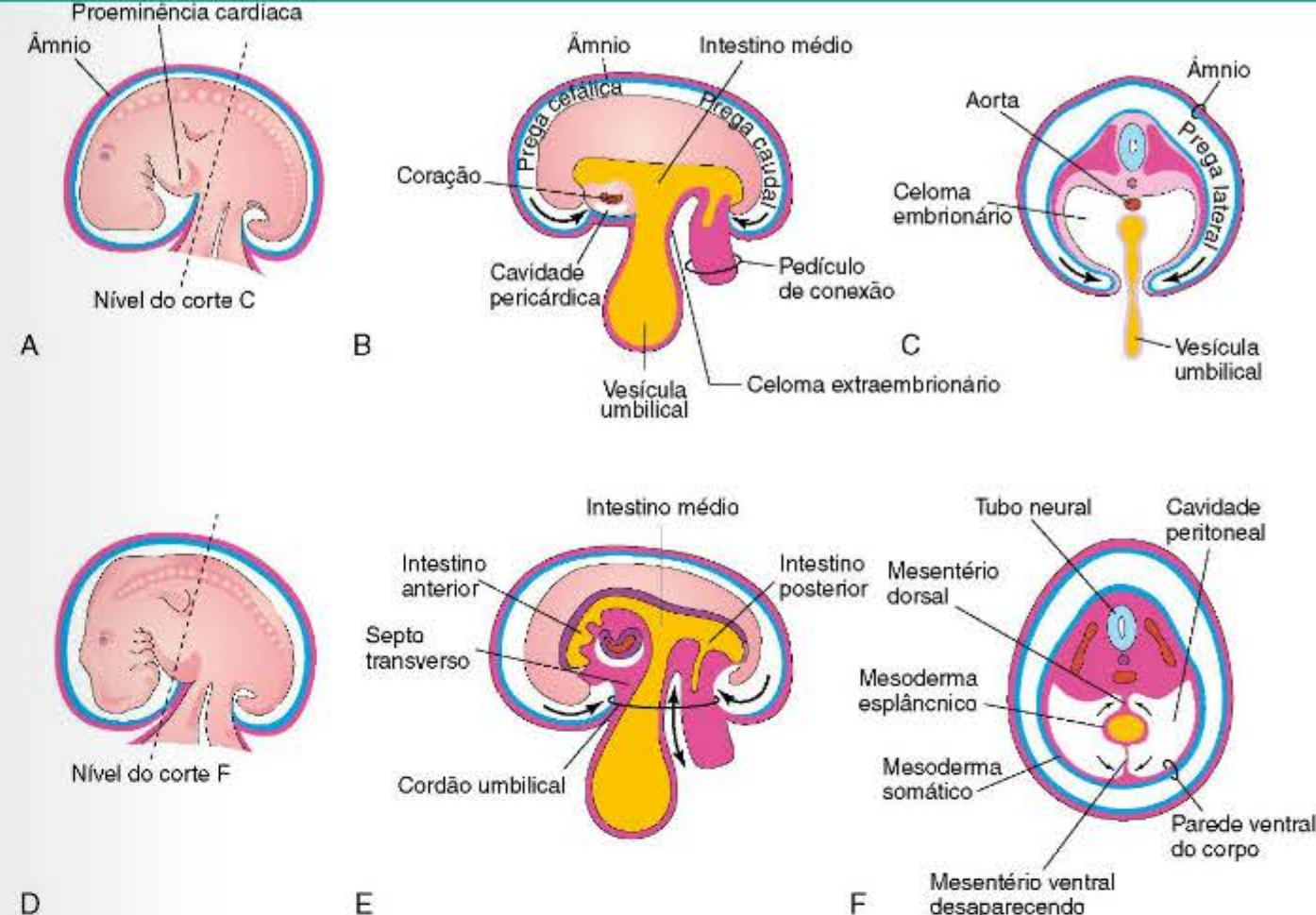
## Divisão da Cavidade do Corpo do Embrião

Cada canal pericardioperitoneal situa-se lateralmente à parte proximal do intestino anterior (futuro esôfago) e dorsalmente ao septo transversal – uma placa espessa do mesoderma que ocupa o espaço entre a cavidade torácica e ducto onfaloentérico (Fig. 9-4A e B). O septo transversal é o primórdio do tendão central do diafragma. Septos são formados em cada canal pericardioperitoneal, separando a

cavidade pericárdica das cavidades pleurais e as cavidades pleurais da cavidade peritoneal (Fig. 9-3A). Devido ao crescimento dos brotos brônquicos (primórdios dos brônquios e pulmões) para dentro dos canais pericardioperitoneais (Fig. 9-5A), forma-se um par de cristas membranosas na parede lateral de cada canal. As cristas cefálicas – as pregas pleuropericárdicas – estão localizadas em posição superior aos pulmões em desenvolvimento. As cristas caudais – as pregas pleuroperitoneais – estão localizadas em posição inferior aos pulmões.

À medida que as pregas pleuropericárdicas crescem, elas formam septos que separam a cavidade pericárdica das cavidades pleurais. Estes septos – membranas pleuropericárdicas – contêm as veias cardinais comuns (Fig. 9-5A e B), que drenam o sistema venoso para o seio venoso do coração primitivo (Cap. 14). Subsequentemente, elas crescem lateralmente a partir da extremidade caudal da traqueia para dentro dos canais pericardioperitoneais (futuros canais pleurais). À medida que as cavidades pleurais primitivas se expandem ventralmente em torno do coração, elas se estendem para dentro da parede do corpo, dividindo o mesênquima em duas camadas: (1) uma camada externa que se torna a parede torácica e (2) uma camada interna (membrana pleuropericárdica) que se torna o pericárdio fibroso, a camada exterior do saco pericárdico que envolve o coração (Fig. 9-5C e D).

As membranas pleuropericárdicas projetam-se para o interior das extremidades craniais dos canais pericardioperitoneais (Fig. 9-5B). Com o crescimento subsequente das veias cardinais comuns, deslocando a posição do coração, e a expansão das cavidades pleurais, as membranas pleuropericárdicas tornam-se pregas semelhantes ao mesentério que se estendem a partir da parede torácica lateral. Em torno da 7ª semana, as membranas pleuropericárdicas se fundem com o mesênquima ventral ao esôfago, separando a cavidade pericárdica das cavidades pleurais (Fig. 9-5C). O mediastino primitivo é formado por uma massa de mesênquima que se estende desde o esterno até a coluna



**Figura 9-2** Dobramento do embrião e os seus efeitos sobre o celoma intraembrionário e outras estruturas. A, Vista lateral de um embrião (cerca de 26 dias). B, Corte sagital esquemático deste embrião, mostrando as pregas cefálica e caudal. C, Corte transversal no nível mostrado em A, indicando como a fusão das dobras laterais dá ao embrião uma forma cilíndrica. D, Vista lateral de um embrião (aproximadamente 28 dias). E, Corte sagital esquemático deste embrião, mostrando a comunicação reduzida entre os celomas intraembrionário e extraembrionário (seta de ponta dupla). F, Corte transversal, como indicado em D, mostrando a formação da parede ventral do corpo e o desaparecimento do mesentério ventral. As setas indicam a junção das camadas somáticas e esplâncnicas do mesoderma. O mesoderma somático será o peritônio parietal que reveste a parede abdominal, e o mesoderma esplâncnico será o peritônio visceral que cobre os órgãos (p. ex., estômago).

vertebral, que separa os pulmões em desenvolvimento (Fig. 9-5D). A abertura pleuropericárdica direita se fecha um pouco mais cedo do que a esquerda e produz uma membrana pleuropericárdica maior.

À medida que as pregas pleuroperitoneais aumentam, elas se projetam para o interior dos canais pericardioperitoneais. Gradualmente, as pregas tornam-se membranosas, formando as membranas pleuroperitoneais (Fig. 9-6B e C). Ao final do processo essas membranas separam as cavidades pleurais a partir da cavidade peritoneal. As membranas pleuroperitoneais são produzidas com o desenvolvimento dos pulmões e das cavidades pleurais que se expandem e invadem a parede do corpo. Elas são ligadas dorsolateralmente à parede abdominal e suas bordas livres crescentes inicialmente se projetam para dentro das extremidades caudais dos canais pericardioperitoneais. Durante a 6ª semana, as membranas pleuroperitoneais se estendem ventromedialmente até que suas bordas livres se fundem com o mesentério dorsal do esôfago e do septo

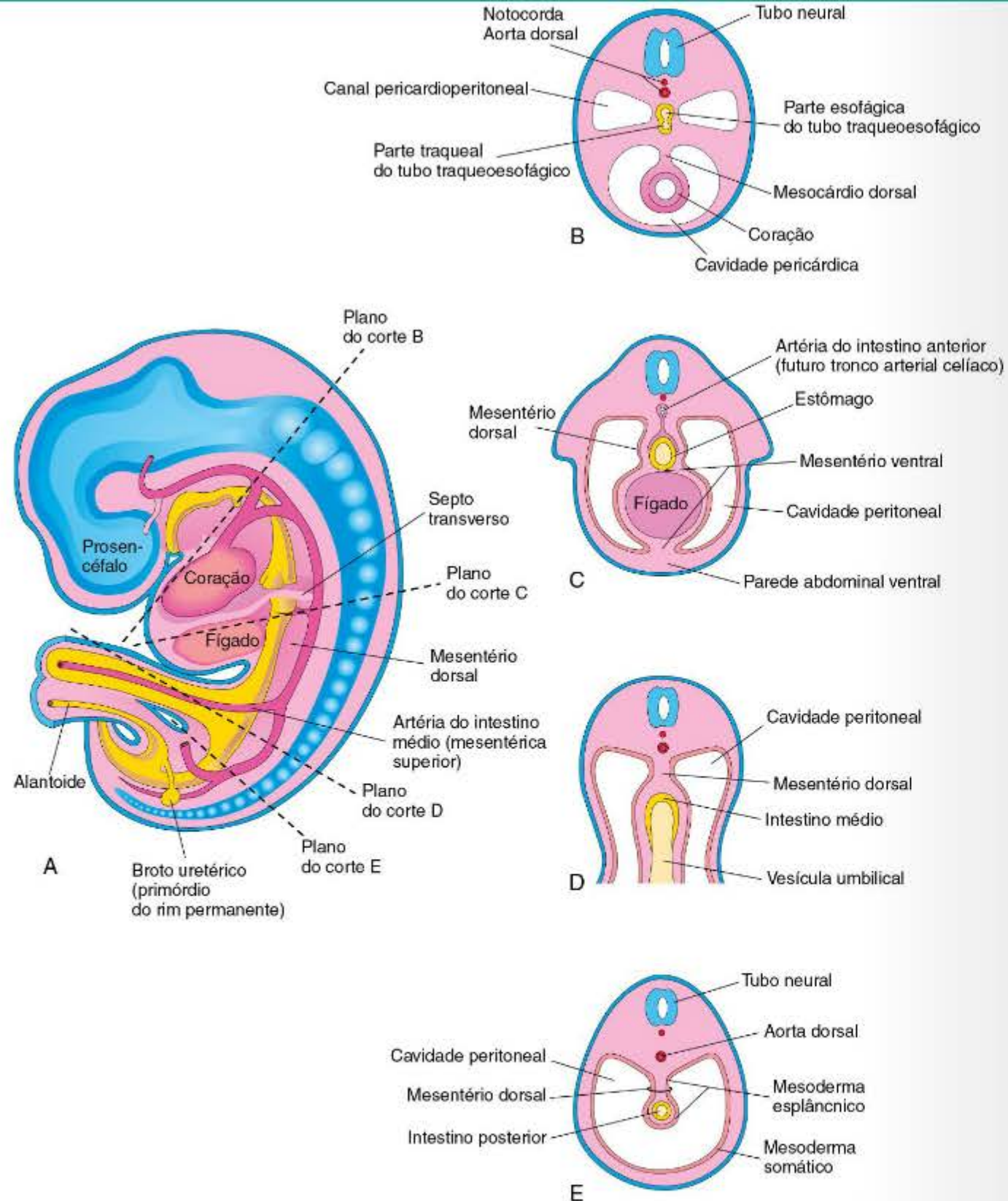
transverso (Fig. 9-6C). Essa membrana separa as cavidades pleurais da cavidade peritoneal. O fechamento das aberturas pleuroperitoneais é auxiliado pela migração de células musculares (mioblastos primitivos) para dentro das membranas pleuroperitoneais. A abertura pleuroperitoneal no lado direito fecha ligeiramente antes do lado esquerdo.

## DESENVOLVIMENTO DO DIAFRAGMA

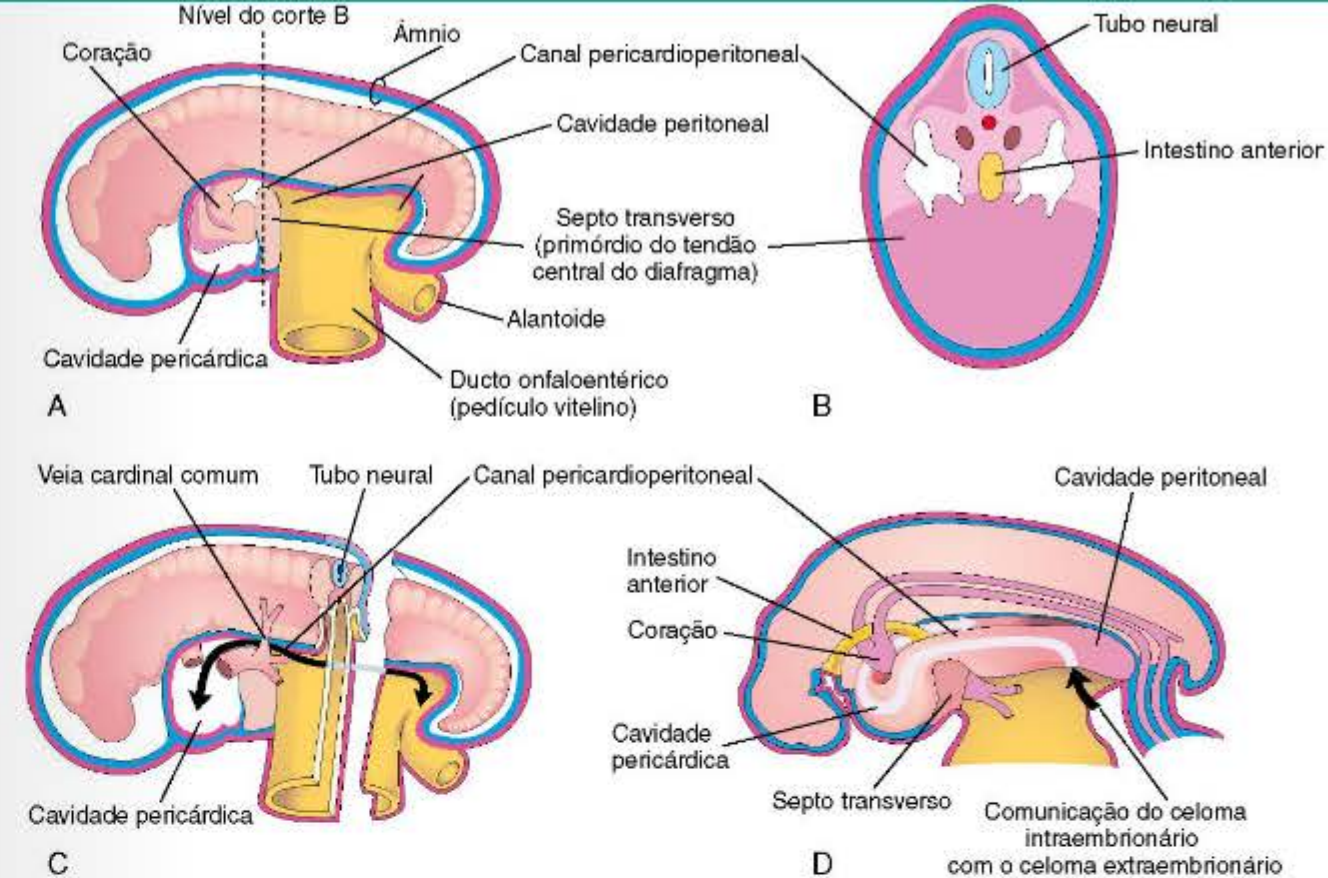
O diafragma é um septo musculotendinoso em forma de cúpula, que separa as cavidades torácica e abdominal. É uma estrutura composta que se forma a partir de quatro componentes embrionários (Fig. 9-6):

- Septo transversal
- Membranas pleuroperitoneais
- Mesentério dorsal do esôfago
- Crescimento muscular da parede lateral do corpo





**Figura 9-3** O mesentério e as cavidades corporais, no início da 5ª semana. **A**, Corte sagital esquemático. Note que o mesentério dorsal serve como uma via para as artérias que irrigam o intestino em desenvolvimento. Nervos e vasos linfáticos também passam entre as camadas deste mesentério. **B** e **E**, Cortes transversais através do embrião nos níveis indicados em **A**. O mesentério ventral desaparece exceto na região terminal do esôfago, do estômago, e na primeira parte do duodeno. Observe que as partes direita e esquerda da cavidade peritoneal, que estão separadas em **C**, são contínuas em **E**.



**Figura 9-4** Ilustração de um embrião (aproximadamente 24 dias). **A**, A parede lateral da cavidade pericárdica foi removida para mostrar o coração primitivo. **B**, Corte transversal do embrião, mostrando a relação dos canais pericardioperitoneais com o septo transversal e o intestino anterior. **C**, Vista lateral do embrião, com o coração removido. O embrião também foi seccionado transversalmente para mostrar a continuidade dos celomas intraembrionário e extraembrionário (seta preta). **D**, Ilustração dos canais pericardioperitoneais saindo da parede dorsal da cavidade pericárdica e passando em ambos os lados do intestino anterior para se unir à cavidade peritoneal. A seta mostra a comunicação do celoma extraembrionário com o celoma intraembrionário e a continuidade do celoma intraembrionário nesta fase.

### Septo Transverso

O septo transversal, que é composto de tecido mesodérmico, é o **primórdio do tendão central do diafragma** (Fig. 9-6D e E). O septo transversal cresce dorsalmente da parede ventrolateral do corpo e forma uma prateleira semicircular que separa o coração a partir do fígado. Depois que a cabeça se dobra ventralmente durante a 4ª semana, o septo transversal forma um tabique espesso e incompleto entre as cavidades abdominal e pericárdica (Fig. 9-4). O septo transversal expande e se funde com o mesênquima ventral para o esôfago e as membranas pleuroperitoneais (Fig. 9-6C).

### Membranas Pleuroperitoneais

As membranas pleuroperitoneais se fundem com o mesentério dorsal do esôfago e com o septo transversal (Fig. 9-6C). Esta fusão completa a septação entre as cavidades torácica e abdominal e forma o **diafragma primitivo**. As membranas pleuroperitoneais representam partes relativamente pequenas do diafragma em um recém-nascido (Fig. 9-6E).

### Mesentério Dorsal do Esôfago

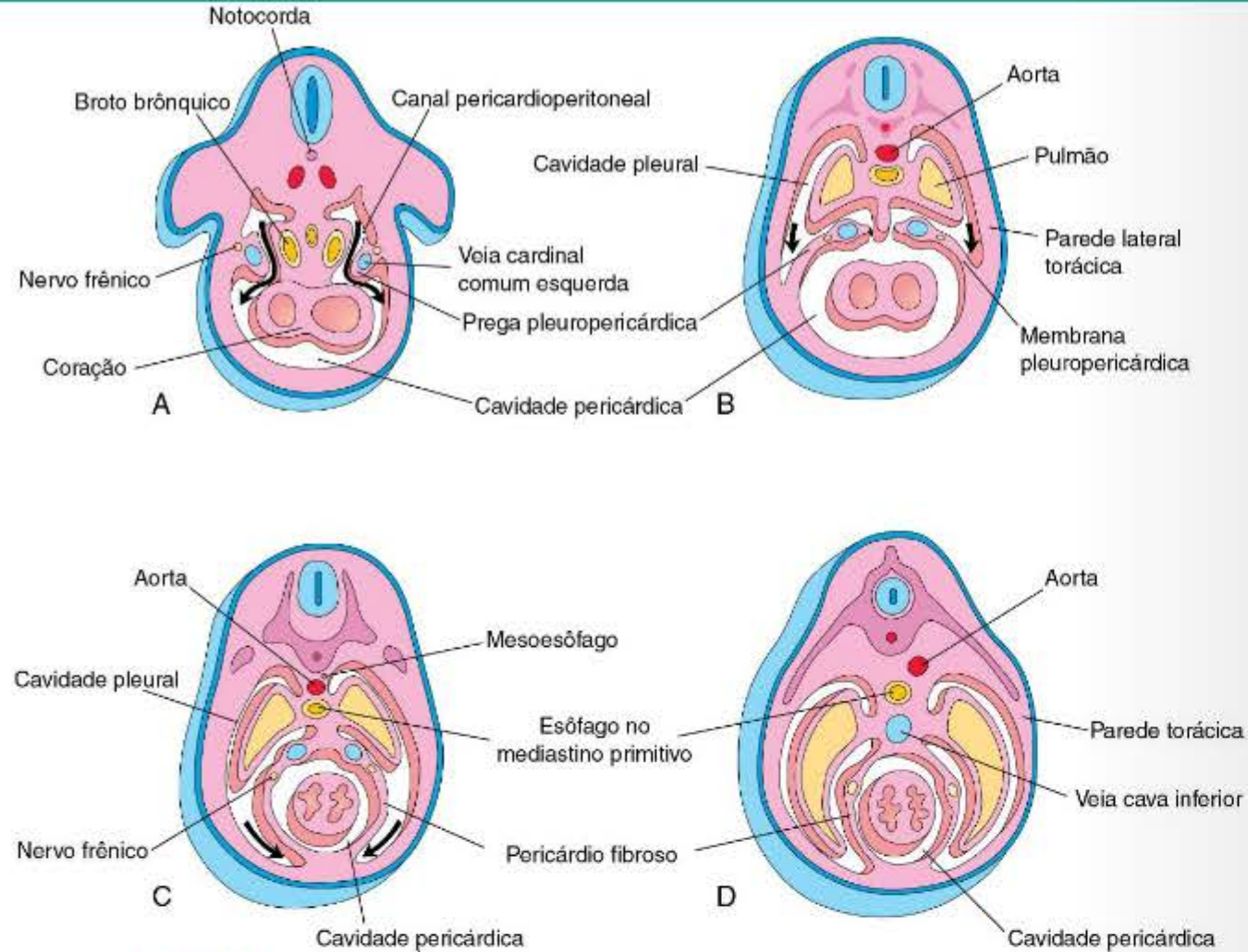
O septo transversal e as membranas pleuroperitoneais se fundem com o mesentério dorsal do esôfago. Este mesentério torna-se a porção mediana do diafragma. A **crura do diafragma** – um par de feixes musculares divergentes que se cruzam no plano mediano em posição anterior à aorta (Fig. 9-6E) – desenvolve-se a partir de mioblastos (células musculares primitivas) que crescem no mesentério dorsal do esôfago.

### Crescimento Muscular a partir das Paredes Laterais do Corpo

Da 9ª à 12ª semana, os pulmões e cavidades pleurais aumentam, “aprofundando-se” nas paredes laterais do corpo (Fig. 9-5). Durante esse processo, o tecido da parede do corpo é dividido em duas camadas:

- Uma camada externa que se torna parte da parede torácica e abdominal definitiva
- Uma camada interna que contribui para as porções muscular e periférica do diafragma, externamente às partes derivadas das membranas pleuroperitoneais (Fig. 9-6D e E).





**Figura 9-5** Cortes transversais de um embrião em nível cranial ao septo transversal, mostrando os estágios sucessivos da separação das cavidades pleurais e pericárdicas. Também são mostrados o crescimento e o desenvolvimento dos pulmões, a expansão das cavidades pleurais e a formação do pericárdio fibroso. **A**, Com 5 semanas. As setas indicam as comunicações entre os canais pericardioperitoneais e a cavidade pericárdica. **B**, Com 6 semanas. As setas indicam o desenvolvimento das cavidades pleurais à medida que se expandem para dentro da parede do corpo. **C**, Com 7 semanas. É mostrada a expansão das cavidades pleurais ventralmente (setas) ao redor do coração. As membranas pleuropericárdicas estão agora fundidas no plano mediano uma com a outra e com o mesoderma ventral ao esôfago. **D**, Com 8 semanas. Estão ilustradas a contínua expansão dos pulmões e das cavidades pleurais e a formação do pericárdio fibroso e a parede torácica.

O prolongamento das cavidades pleurais em desenvolvimento para dentro das paredes laterais do corpo forma os **recessos costodiafragmáticos** direito e esquerdo (Fig. 9-7), que estabelecem a configuração em forma de cúpula característica do diafragma.

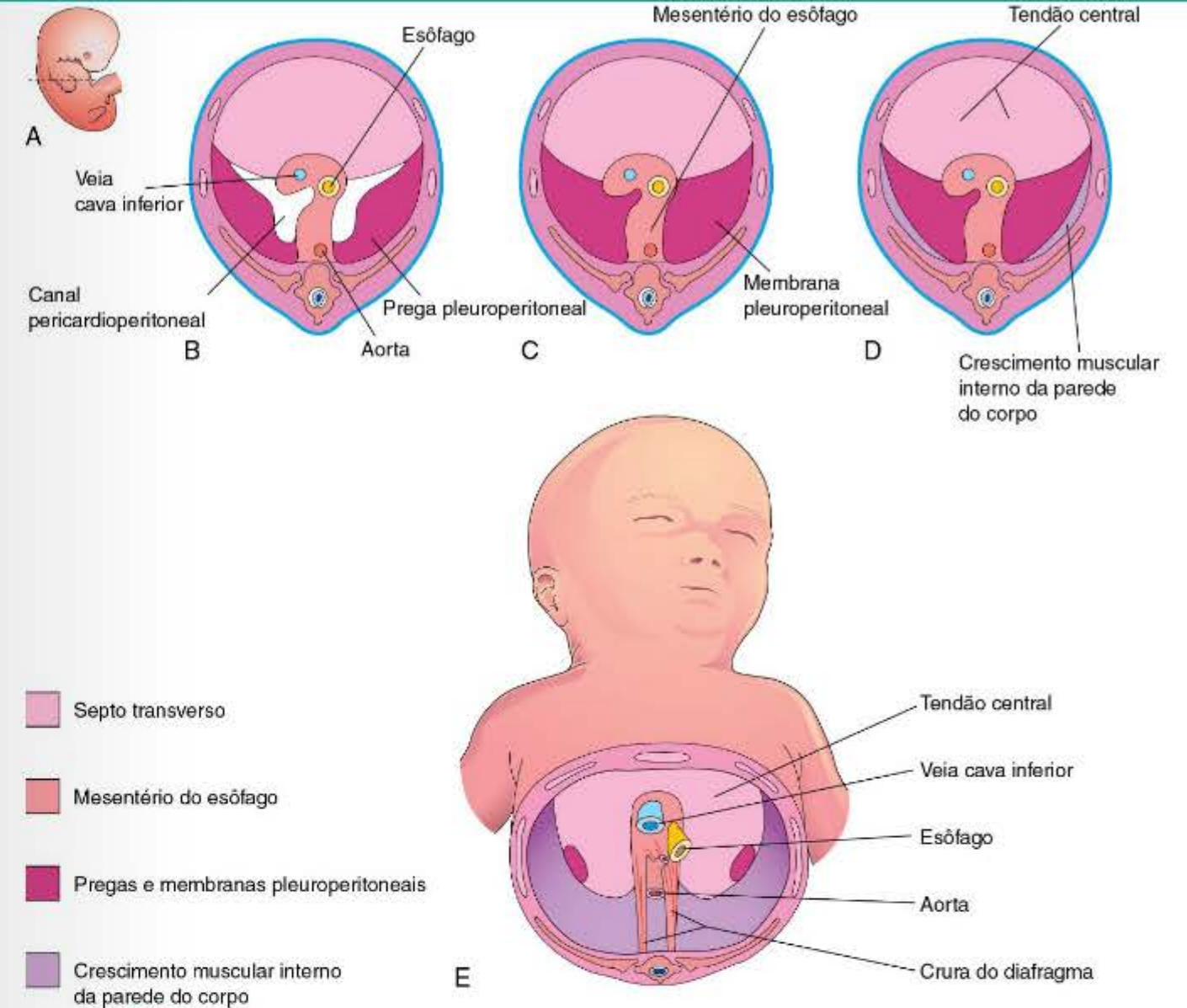
### Alterações de Posição e Inervação do Diafragma

Durante a 4ª semana de desenvolvimento, o septo transversal se posiciona em frente do terceiro ao quinto somitos cervicais. Durante a 5ª semana, os mioblastos destes somitos migram para dentro do diafragma em desenvolvimento, trazendo as suas fibras nervosas com eles. Consequentemente, os **nervos frênicos** que suprem a inervação motora para o diafragma provêm dos ramos ventrais do terceiro, quarto e quinto nervos espinais cervicais, que se unem em cada lado para formar um nervo frênico. Os nervos

frênicos também fornecem fibras sensitivas para as superfícies superior e inferior das cúpulas direita e esquerda do diafragma.

O crescimento rápido da parte dorsal do corpo do embrião resulta na *aparente descida do diafragma*. Por volta da 6ª semana, o diafragma em desenvolvimento fica ao nível dos somitos torácicos. Os nervos frênicos têm agora um trajeto descendente. No início da 8ª semana, a parte dorsal do diafragma encontra-se no nível da primeira vértebra lombar. Os nervos frênicos do embrião entram no diafragma, passando através das membranas pleuropericárdicas. Por essa razão, os nervos frênicos subsequentemente ficam sobre o pericárdio fibroso do coração, que é derivado das membranas pleuropericárdicas (Fig. 9-5C e D).

A borda costal do diafragma recebe as fibras sensitivas dos nervos intercostais inferiores devido à origem da parte periférica do diafragma originar-se das paredes laterais do corpo (Fig. 9-6D e E).



**Figura 9-6** Desenvolvimento do diafragma. **A**, Vista lateral de um embrião no final da 5ª semana (tamanho real), indicando o nível dos cortes de **B** a **D**. **B** e **C** mostram o diafragma em desenvolvimento, visto inferiormente. **B**, Corte transversal, mostrando as membranas pleuroperitoneais não fundidas. **C**, Corte semelhante ao final da 6ª semana, após a fusão das membranas pleuroperitoneais com os outros dois componentes do diafragma. **D**, Corte transversal de um embrião de 12 semanas, após crescimento interno do quarto componente diafragmático proveniente da parede do corpo. **E**, Vista do diafragma de um recém-nascido, indicando a origem embriológica dos seus componentes.

## HÉRNIA DIAFRAGMÁTICA CONGÊNITA

O defeito posterolateral do diafragma é a única anomalia congênita relativamente comum envolvendo o diafragma (Fig. 9-8A). Este defeito diafragmático ocorre em cerca de um em cada 2.200 recém-nascidos e está associado com **hérnia diafragmática congênita** (HDC) (herniação do conteúdo abdominal para o interior da cavidade torácica).

A *causa mais comum de hipoplasia pulmonar*, a HDC pode levar ao risco de morte devido às dificuldades respiratórias. Se a hipoplasia pulmonar grave estiver presente, alguns alvéolos primordiais podem romper causando a entrada de ar na cavidade pleural (*pneumotórax*). A HDC, geralmente unilateral, resulta de um defeito de formação e/ou de fusão da membrana pleuro-

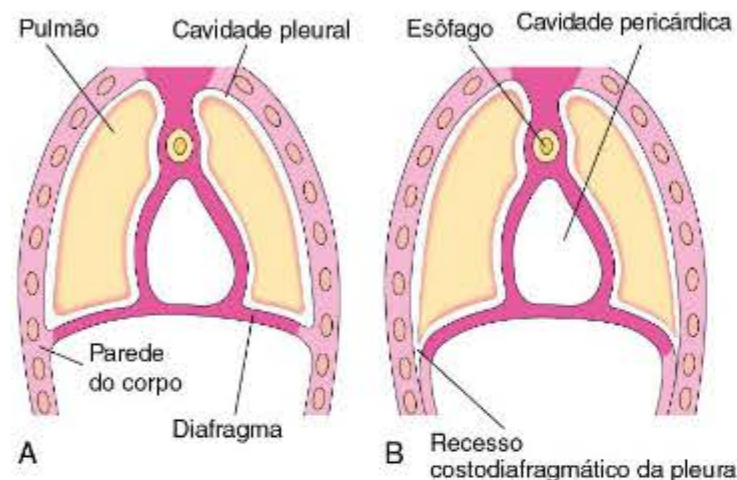
peritoneal com as outras três partes do diafragma (Fig. 9-6B). Este defeito produz uma grande abertura na região posterolateral do diafragma. Se um canal pleuroperitoneal ainda estiver aberto quando os intestinos retornarem para o abdome do cordão umbilical na 10ª semana, parte do intestino e de outras vísceras pode passar para o interior do tórax e comprimir os pulmões. Com frequência, o estômago, o baço, e a maior parte do intestino formam uma hérnia (Fig. 9-8B e C). O defeito ocorre geralmente no lado esquerdo, e está provavelmente relacionado com o fechamento precoce da abertura pleuroperitoneal direita. A ressonância magnética e ultrassonografia podem fornecer um **diagnóstico pré-natal** de HDC.



## EVENTRAÇÃO DO DIAFRAGMA

Nessa condição rara de **eventração diafragmática**, uma parte da musculatura do diafragma é defeituosa, resultando em uma projeção para dentro da cavidade torácica como uma lâmina aponeurótica (membranosa), formando uma grande bolsa diafragmática. Por conseguinte, as vísceras abdominais são

deslocadas superiormente para dentro dessa bolsa diafragmática. Esta anomalia congênita resulta principalmente da falha no tecido muscular da parede do corpo em se estender para o interior da membrana pleuropéritoneal no lado afetado.



**Figura 9-7** Extensão das cavidades pleurais nas paredes do corpo para formar as partes periféricas do diafragma, os recessos costodiafragmáticos, e a configuração em forma de cúpula característica do diafragma.

## HÉRNIA RETROESTERNAL (PARAESTERNAL)

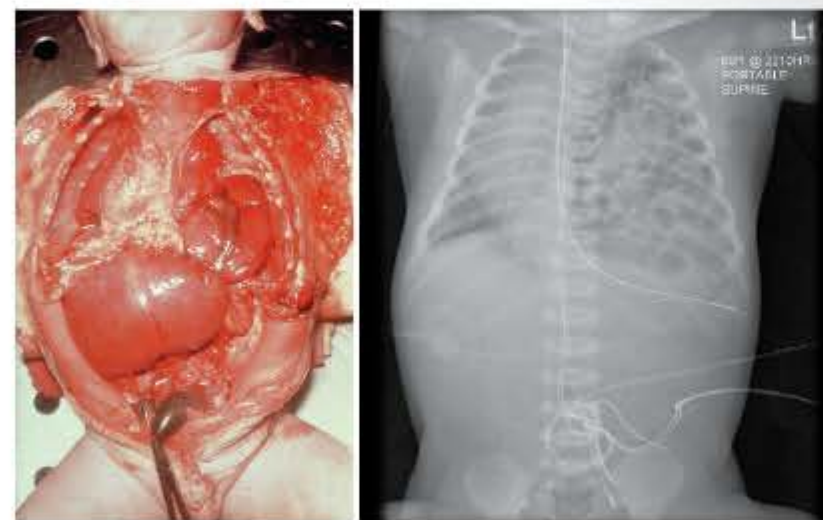
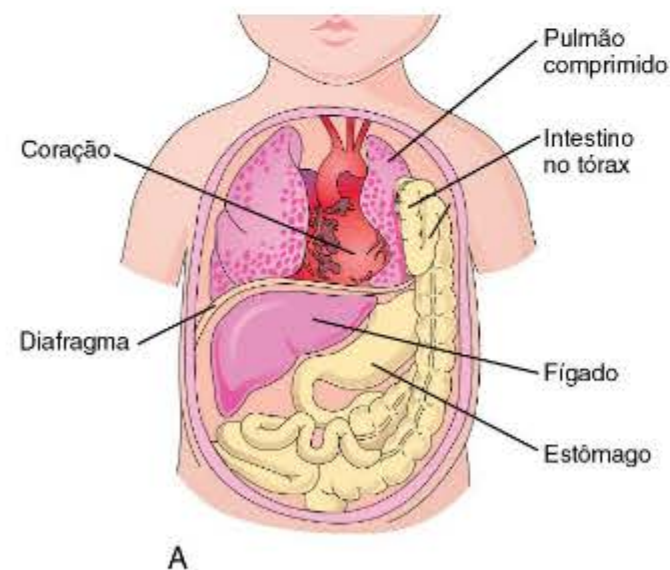
A hérnia pode ocorrer através do hiato esternocostal, a abertura para os vasos epigástricos superiores na área retroesternal. Este hiato está localizado entre o esterno e as partes costais do diafragma. Pode ocorrer herniação do intestino para o saco pericárdico ou, inversamente, parte do coração pode descer para dentro da cavidade peritoneal na região epigástrica. Grandes defeitos são comumente associados com defeitos da parede do corpo na região umbilical (p. ex., onfalocele; Cap. 12).

## QUESTÕES DE ORIENTAÇÃO CLÍNICA

1. Houve relato de uma criança que nasceu com o estômago e o fígado em seu peito. Isso é possível?
2. Pode uma criança com a maioria de suas vísceras abdominais no tórax sobreviver? Alguns dizem que os defeitos diafragmáticos podem ser operados antes do nascimento. Isso é verdade?
3. Será que os pulmões de crianças que nascem com uma hérnia diafragmática congênita se desenvolvem normalmente?

4. Um homem foi submetido à radiografia de tórax de rotina aproximadamente 1 ano atrás e foi dito que uma pequena parte de seu intestino delgado estava em seu peito. É possível que ele tenha uma hérnia diafragmática congênita sem estar ciente disso? Será que o pulmão do lado afetado pode ser normal?

As respostas a estas questões são apresentadas no final do livro.



**Figura 9-8** **A**, Esta "janela" com vista para o tórax e o abdome mostra a herniação do intestino para dentro do tórax através de um defeito posterolateral no lado esquerdo do diafragma. Note que o pulmão esquerdo está comprimido e é hipoplásico. **B**, Hérnia diafragmática. Observe a herniação do estômago e do intestino delgado para o interior do tórax através de um defeito posterolateral no lado esquerdo do diafragma, semelhante ao mostrado na Figura 9-8A. Note que o coração é empurrado para o lado direito do tórax. **C**, Radiografia mostrando uma hérnia do diafragma, no lado esquerdo. Observe as alças do intestino delgado na cavidade torácica e o deslocamento do coração para dentro da cavidade torácica direita. (**B**, Cortesia do Dr. Nathan E. Wiseman, Professor of Surgery, Children's Hospital, University of Manitoba, Winnipeg, Manitoba, Canada. **C**, From Dr. Frank Gaillard, Radiopaedia.org, com permissão.)



## Aparelho Faríngeo

### Arcos Faríngeos 99

Componentes dos Arcos Faríngeos 100

### Bolsas Faríngeas 105

Derivados das Bolsas Faríngeas 105

### Sulcos Faríngeos 107

### Membranas Faríngeas 110

### Desenvolvimento da Glândula

### Tireoide 110

### Desenvolvimento da Língua 112

Papilas e Botões Gustativos da Língua 113

Suprimento Nervoso da Língua 113

### Desenvolvimento das Glândulas

### Salivares 114

### Desenvolvimento da Face 114

### Desenvolvimento das Cavidades

### Nasais 118

Seios Paranasais 119

### Desenvolvimento do Palato 120

Palato Primário 120

Palato Secundário 120

### Questões de Orientação Clínica 125

O aparelho faríngeo (Fig. 10-1) é constituído das seguintes estruturas: *arcos faríngeos*, *bolsas faríngeas*, *sulcos faríngeos* e *membranas faríngeas*. Essas estruturas embrionárias contribuem para a formação da face e do pescoço.

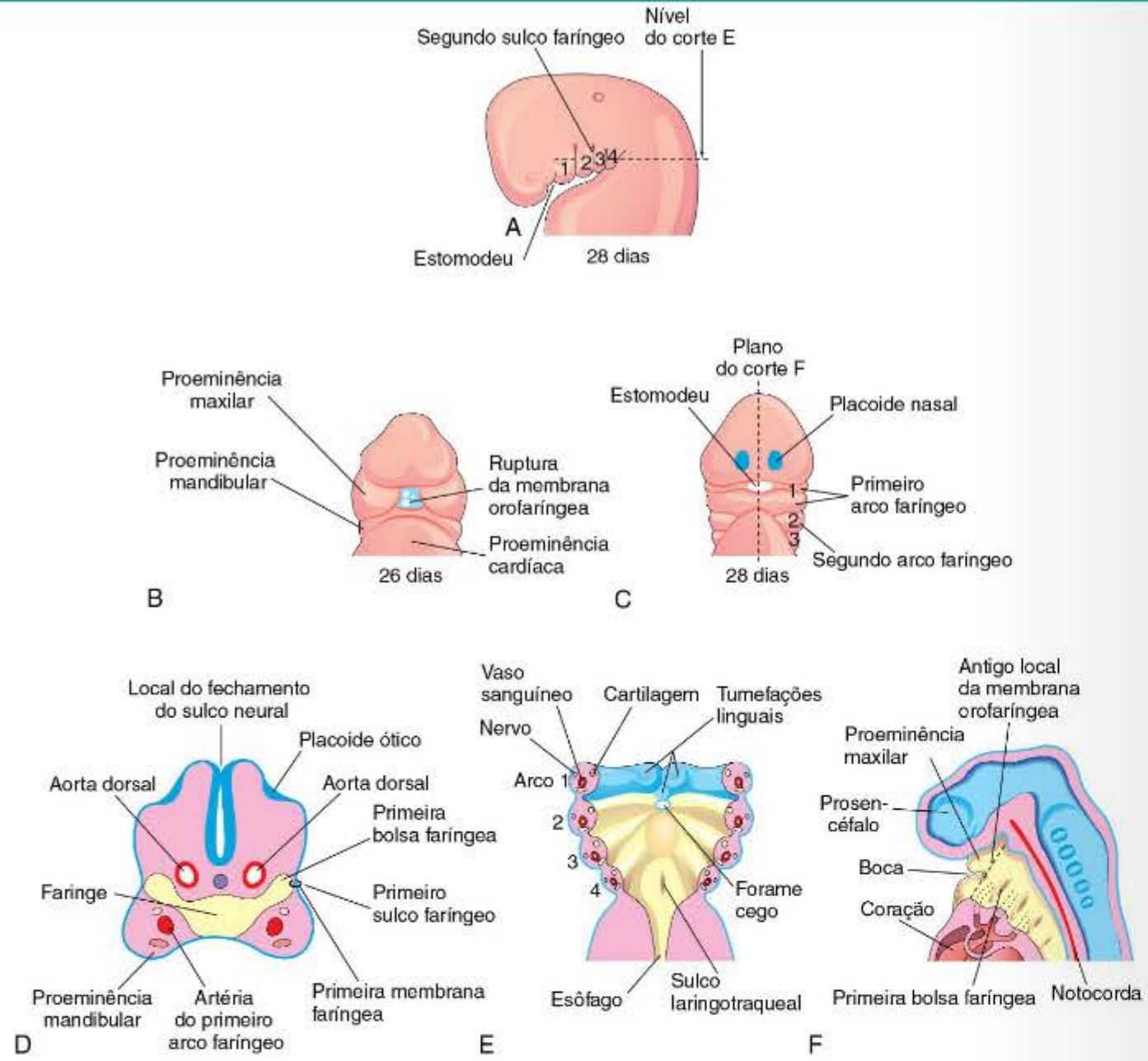


### ARCOS FARÍNGEOS

Os arcos faríngeos começam a se desenvolver no começo da 4ª semana à medida que as **células da crista neural** migram do rombencéfalo para o mesênquima da futura região da cabeça e do pescoço. Inicialmente, cada arco faríngeo é constituído de um núcleo mesenquimal (tecido conjuntivo embrionário) e é coberto externamente por ectoderma e internamente por endoderma (Fig. 10-1D e E). O primeiro par de arcos, a mandíbula primitiva, aparece como elevações superficiais laterais à faringe em desenvolvimento (Fig. 10-1). Outros arcos logo aparecem na forma de cristas arredondadas obliquamente dispostas em cada lado da futura região da cabeça e do pescoço. No final da 4ª semana, quatro pares de arcos bem-definidos são visíveis (Fig. 10-1A).

Os arcos faríngeos dão sustentação às paredes laterais da faringe primitiva, que é derivada da porção cranial do intestino anterior. O **estomodeu** (boca primitiva) aparece inicialmente como uma leve depressão do ectoderma superficial (Fig. 10-1A). É separado da cavidade da faringe primitiva por uma membrana bilaminar – a **membrana orofaríngea** – composta pela fusão de ectoderma e endoderma. A membrana orofaríngea se rompe com aproximadamente





## Derivados da Camada Germinativa



**Figura 10-1** Ilustrações do aparelho faríngeo humano. **A**, Aspecto lateral mostrando o desenvolvimento dos quatro arcos faríngeos. **B** e **C**, Aspectos ventrais (faciais) mostrando a relação dos arcos faríngeos com o estomodeu. **D**, Corte frontal através da região cranial de um embrião. **E**, Corte horizontal mostrando os componentes do arco e do assoalho da faringe primitiva. **F**, Corte sagital da região cranial de um embrião, mostrando as aberturas das bolsas faríngeas na parede lateral da faringe primitiva.

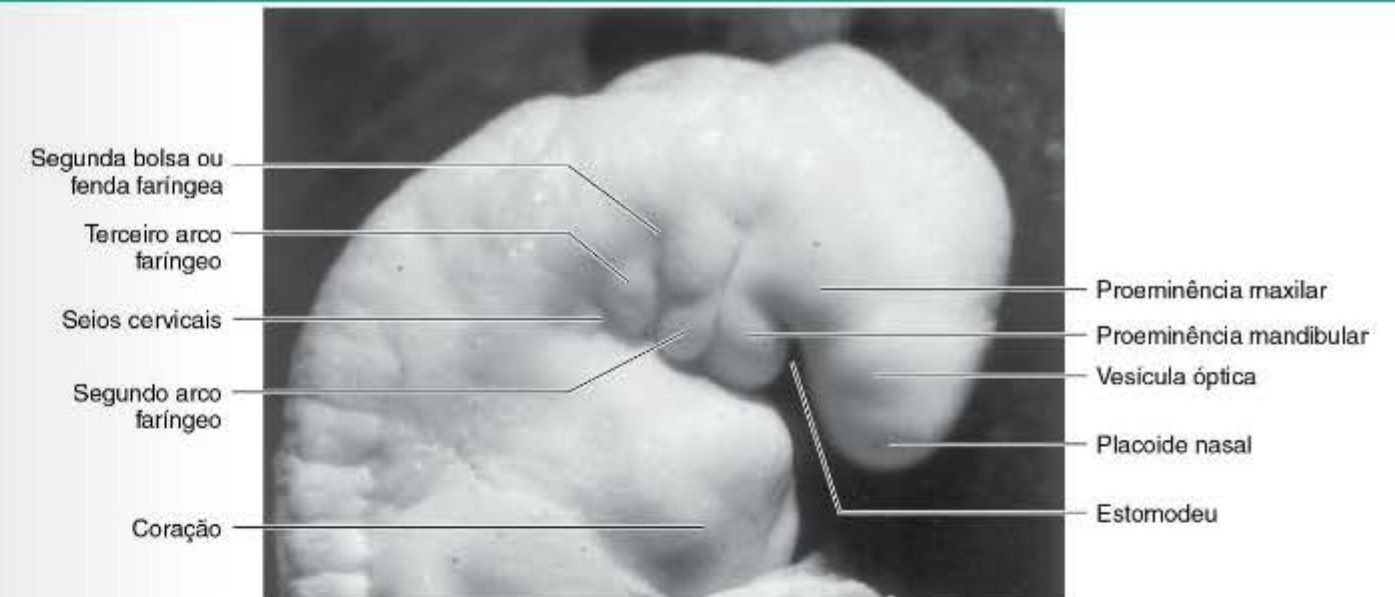26 dias, possibilitando a comunicação entre a faringe primitiva e o intestino anterior com a cavidade amniótica. Os arcos faríngeos contribuem consideravelmente para a formação da face, cavidades nasais, boca, laringe e pescoço (Figs. 10-2 a 10-4).

O **primeiro arco faríngeo** desenvolve duas proeminências (Figs. 10-1B e 10-2): a proeminência maxilar menor e a proeminência mandibular maior. O **segundo arco faríngeo** é importante para a formação do osso hioide (Fig. 10-5B).

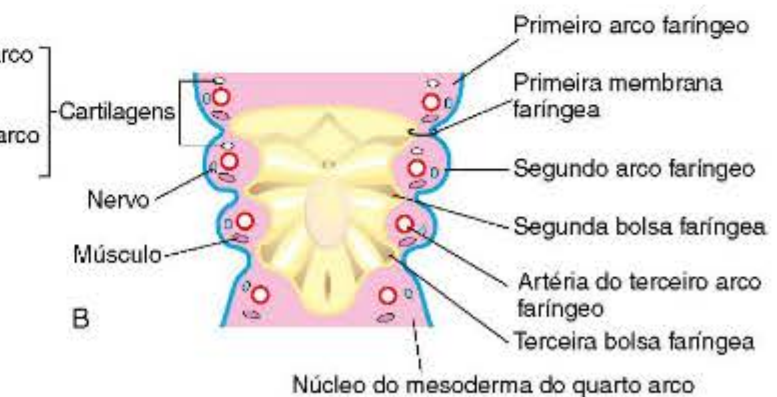
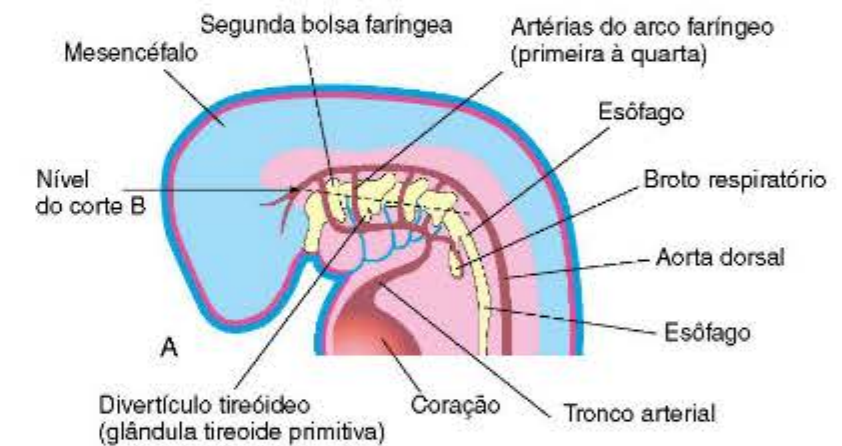
## Componentes dos Arcos Faríngeos

Um arco faríngeo típico é constituído pelos seguintes componentes (Fig. 10-3A e B):

- Uma artéria do arco faríngeo (artéria do arco aórtico) que se origina do tronco arterial do coração primitivo que passa ao redor da faringe primitiva para adentrar a aorta dorsal
- Uma haste cartilaginosa que forma o esqueleto do arco



**Figura 10-2** A etapa 13 da classificação Carnegie, de embrião humano com 4 1/2 semanas. (Cortesia do Professor Emérito Dr. K.V. Hinrichsen, Medizinische Fakultät, Institut für Anatomie, Ruhr-Universität Bochum, Bochum, Alemanha.)

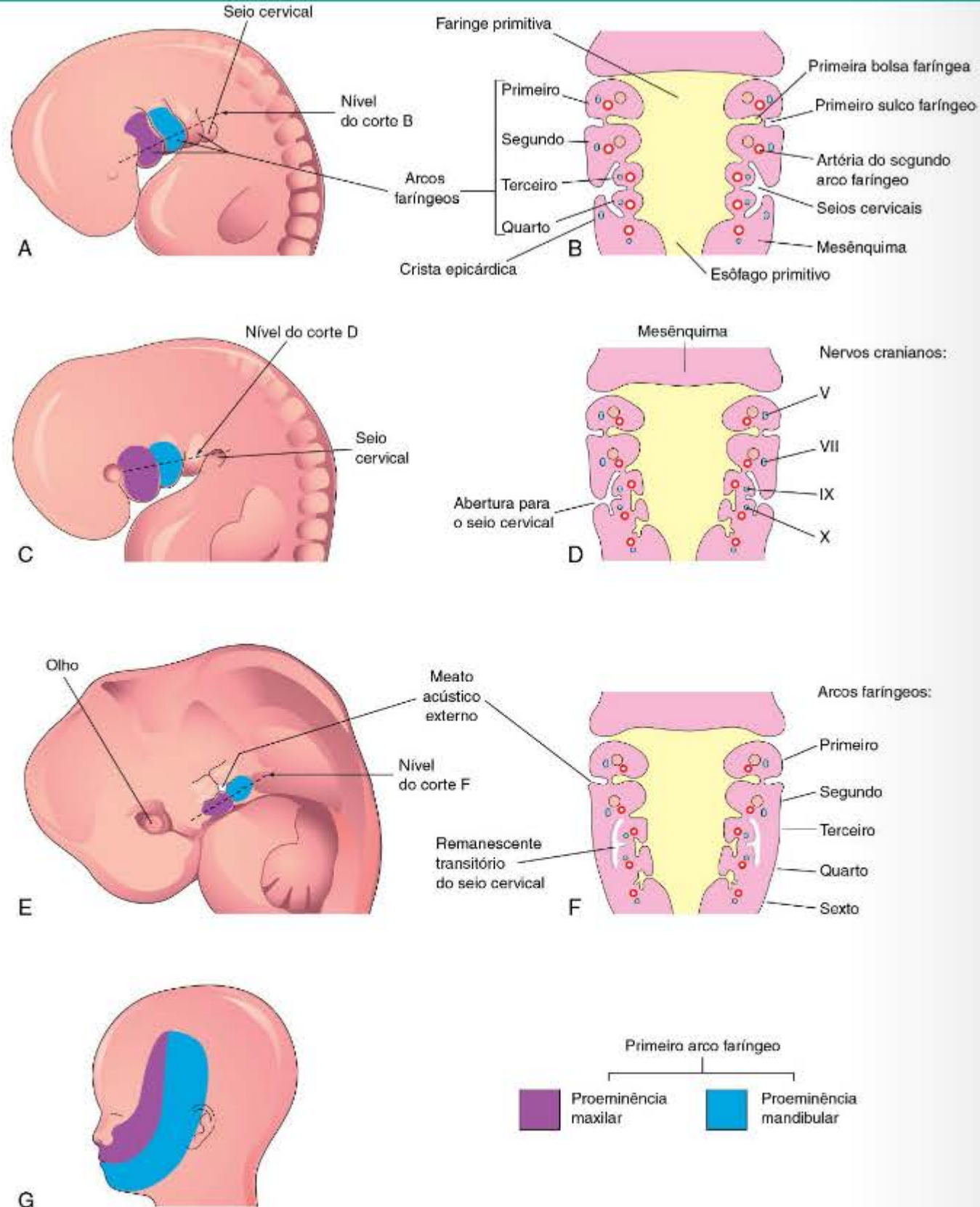


## Derivados da Camada Germinativa

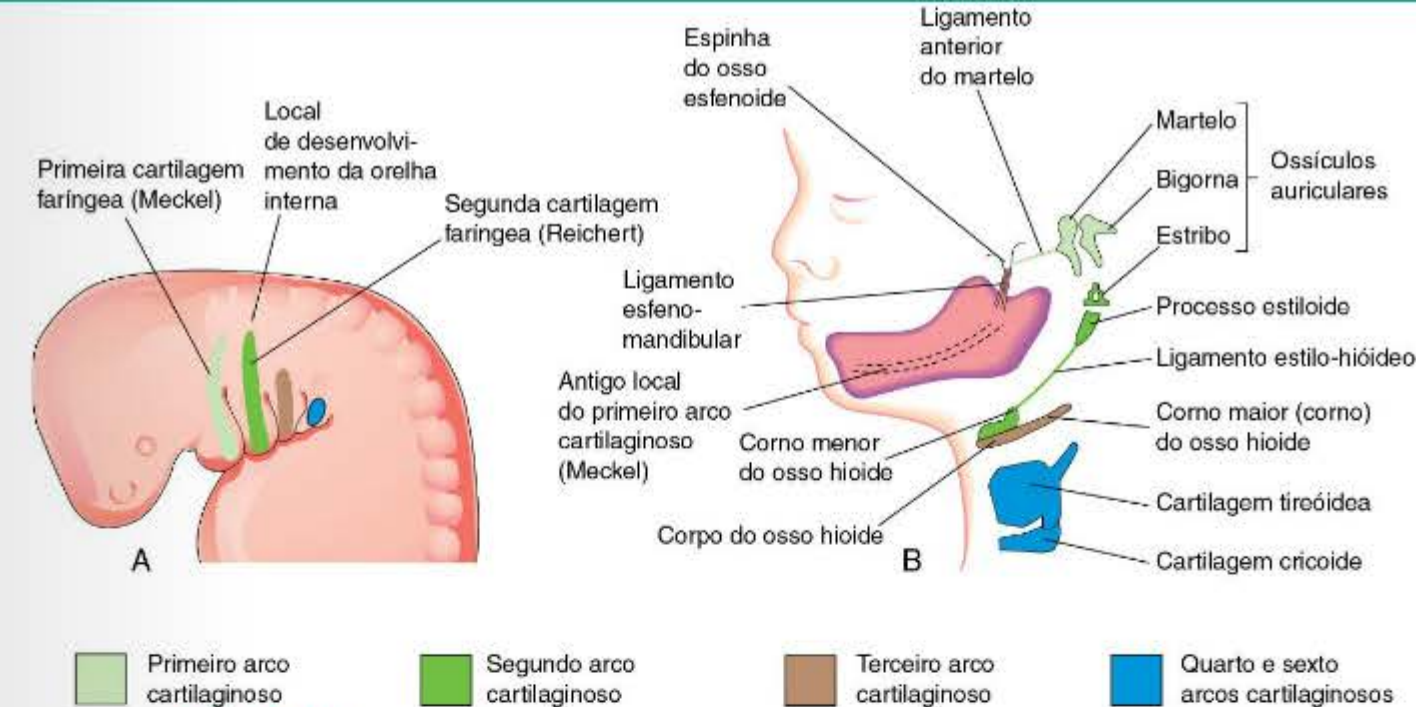


**Figura 10-3** **A**, Ilustração das bolsas faríngeas e artérias do arco da faringe. **B**, Corte horizontal através do embrião mostrando o assoalho da faringe primitiva e ilustrando a camada germinativa de origem dos componentes do arco faríngeo.





**Figura 10-4** **A**, Aspecto lateral da cabeça, pescoço e região torácica de um embrião (aproximadamente 32 dias), mostrando os arcos faríngeos e o seio cervical. **B**, Corte diagramático através do embrião no nível visto em **A**, mostrando o crescimento do segundo arco sobre o terceiro e quarto arcos. **C**, Um embrião de aproximadamente 33 dias. **D**, Corte do embrião no nível visto em **C**, mostrando fechamento antecipado do seio cervical. **E**, Um embrião de cerca de 41 dias. **F**, Corte do embrião no nível visto em **E**, mostrando o remanescente cístico transitório do seio cervical. **G**, Ilustração de um feto de 20 semanas, mostrando a área da face derivada do primeiro par de arcos faríngeos.



**Figura 10-5** **A**, Vista esquemática lateral da cabeça, pescoço e região torácica de um embrião de 4 semanas, mostrando a localização das cartilagens nos arcos faríngeos. **B**, Vista semelhante de um feto de 24 semanas, mostrando os derivados adultos dos arcos cartilagineos. Note que a mandíbula é formada por ossificação intramembranosa do tecido mesenquimal em torno do primeiro arco cartilaginoso.

- Um componente muscular que é o primórdio dos músculos da cabeça e do pescoço
- Um nervo que supre a mucosa e músculos derivado de cada arco

### Artérias Derivadas do Arco Faríngeo

A transformação das artérias do arco faríngeo no padrão arterial adulto da cabeça e do pescoço é descrita na seção sobre artérias derivadas do arco faríngeo no Capítulo 14.

### Cartilagens Derivadas do Arco Faríngeo

A extremidade dorsal do primeiro arco cartilaginoso faríngeo torna-se ossificada para formar dois ossos da orelha média, o martelo e a bigorna (Fig. 10-5 e Tabela 10-1). A parte medial da cartilagem regride, mas é o pericôndrio que forma o ligamento anterior do martelo e o ligamento esfenomandibular. A porção ventral do primeiro arco cartilaginoso forma a mandíbula primitiva. Cada metade da mandíbula se forma lateralmente e próxima à associação com sua cartilagem. A cartilagem desaparece à medida que a mandíbula se desenvolve ao seu redor por ossificação intramembranosa.

A extremidade dorsal do segundo arco cartilaginoso faríngeo ossifica-se para formar o estribo da orelha média e o processo estiloide do osso temporal. A porção da cartilagem entre o processo estiloide e o osso hioide regride; é o pericôndrio que forma o ligamento estilo-hióideo. A extremidade ventral do segundo arco cartilaginoso ossifica-se para formar o corno menor e a porção superior do corpo do osso hioide.

O terceiro arco cartilaginoso faríngeo torna-se ossificado para formar o corno maior e a porção inferior do corpo do osso hioide. O quarto e o sexto arco cartilaginoso

faríngeo se fundem para formar as cartilagens laringeas, com exceção da epiglote. As cartilagens epiglóticas e a tireoide surgem do desenvolvimento das células da crista neural (Fig. 10-22A a C). A cartilagem cricoide desenvolve-se do mesoderma.

### Músculos Derivados do Arco Faríngeo

Os componentes musculares dos arcos formam vários músculos da cabeça e do pescoço; por exemplo, a musculatura do primeiro arco faríngeo forma os músculos da mastigação e outros (Fig. 10-6A e B e Tabela 10-1).

### Nervos Derivados do Arco Faríngeo

Cada arco é suprido por seu próprio nervo craniano (NC). Os componentes eferentes viscerais especiais (branquiais) dos nervos cranianos suprem os músculos derivados dos arcos faríngeos (Fig. 10-7A e Tabela 10-1). Por conta da contribuição do mesênquima do arco faríngeo para a formação da derme e das membranas mucosas da cabeça e do pescoço, essas áreas são supridas pelos nervos aferentes viscerais especiais. A pele facial é suprida pelo quinto nervo craniano (quinto NC, ou nervo trigêmeo); no entanto, somente os dois ramos caudais (maxilar e mandibular) suprem os derivados do primeiro arco faríngeo (Fig. 10-7B). O quinto NC é o principal nervo sensorial da cabeça e do pescoço e o nervo motor para os músculos da mastigação. Seus ramos sensoriais inervam a face, dentes e mucosas das cavidades nasais, palato, boca e língua (Fig. 10-7C). O sétimo nervo craniano (NC VII, ou nervo facial), o nono nervo craniano (NC IX, ou nervo vago) e o décimo nervo craniano (NC X, ou nervo glossofaríngeo) inervam o segundo, o terceiro e os arcos caudais (quarto ao sexto), respectivamente. O quarto arco é suprido pelo



ARCO	NERVO	MÚSCULOS	ESTRUTURAS ESQUELÉTICAS	LIGAMENTOS
Primeiro (mandibular)	Trigêmeo <sup>†</sup> (NC V)	Músculos da mastigação <sup>‡</sup> Milo-hióideo e ventre anterior do digástrico Tensor do tímpano Tensor do véu palatino	Martelo Bigorna	Ligamento anterior do martelo Ligamento esfenomandibular
Segundo (hioide)	Facial (NC VII)	Músculos da expressão facial <sup>§</sup> Etapédio Estilo-hióideo Ventre posterior do digástrico	Estribo Processo estiloide Corno menor do osso hioide Parte superior do corpo do osso hioide	Ligamento estilo-hióideo
Terceiro	Glosssofaríngeo (NC IX)	Estilofaríngeo	Corno maior do osso hioide Parte inferior do corpo do osso hioide	
Quarto e sexto <sup>¶</sup>	Ramo laríngeo superior do vago (NC X) Ramo laríngeo recorrente do vago (NC X)	Cricotireoide Elevador do véu palatino Constritores da faringe Músculos intrínsecos da laringe Músculos estriados do esôfago	Cartilagem tireóide Cartilagem cricoide Cartilagem aritenóide Cartilagem corniculada Cartilagem cuneiforme	

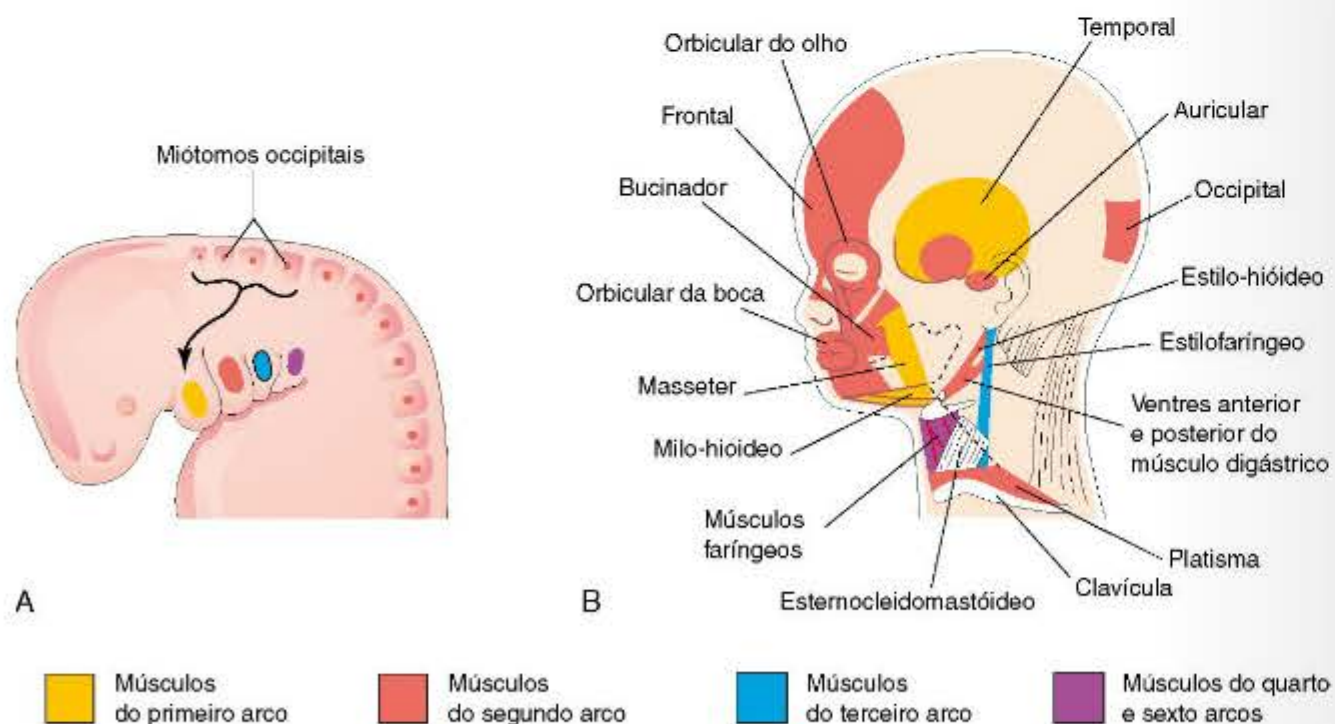
\*Os derivados das artérias do arco da faringe são descritos no Capítulo 14.

<sup>†</sup>A divisão oftálmica do quinto nervo craniano (V NC) não supre todos os componentes do arco da faringe.

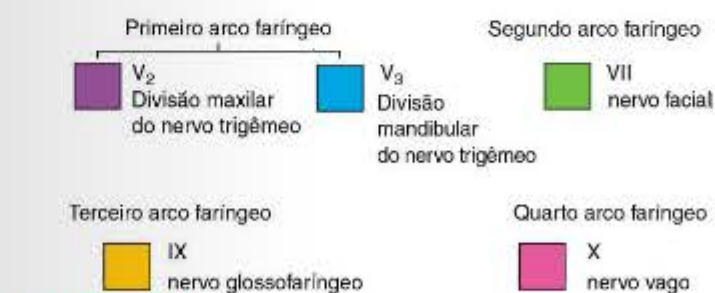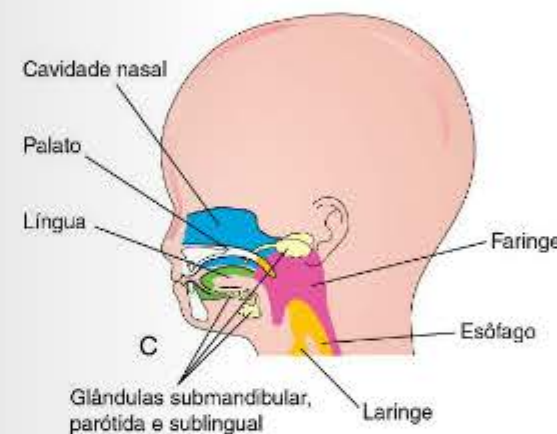
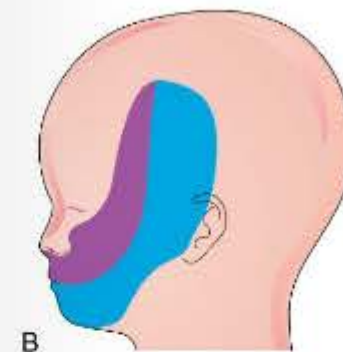
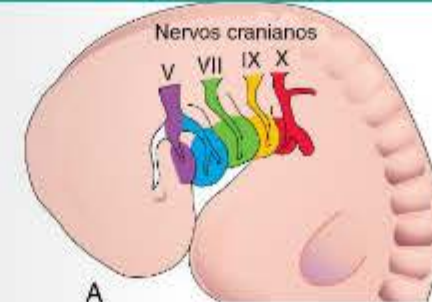
<sup>‡</sup>Temporal, masseter, pterigóides medial e lateral.

<sup>§</sup>Bucinador, auricular, frontais, platísmia, orbicular e ocular.

<sup>¶</sup>O quinto arco faríngeo regride. Os componentes cartilagosos dos quarto e sexto arcos se fundem para formar as cartilagens da laringe.



**Figura 10-6** A, Vista lateral da cabeça, pescoço e região torácica de um embrião de 4 semanas mostrando os músculos derivados dos arcos faríngeos. A seta mostra a via tomada pelos mioblastos dos miótomos occipitais para formar a musculatura da língua. B, Cabeça e regiões do pescoço de um feto de 20 semanas, mostrando os músculos derivados dos arcos faríngeos. Partes dos músculos platísmia e esternocleidomastóideo foram removidas para mostrar os músculos mais profundos. Note que os mioblastos do segundo arco migram do pescoço até a cabeça, onde dão origem aos músculos da expressão facial. Estes músculos são supridos pelo nervo facial (VII nervo craniano), o nervo do segundo arco faríngeo.



**Figura 10-7** A, Vista lateral das regiões da cabeça, pescoço e tórax de um embrião de 4 semanas, mostrando os nervos cranianos que suprem os arcos faríngeos. B, As regiões da cabeça e do pescoço de um feto de 20 semanas, mostrando a distribuição superficial dos dois ramos caudais do nervo do primeiro arco (V nervo craniano). C, Corte sagital da cabeça e do pescoço do feto, mostrando a distribuição profunda das fibras sensoriais dos nervos até os dentes e mucosas da língua, faringe, cavidade nasal, palato e laringe.

ramo laríngeo superior do nervo vago, enquanto o sexto arco é suprido pelo ramo laríngeo recorrente. Os nervos do segundo ao sexto arco faríngeo (Fig. 10-7B) inervam as membranas mucosas da língua, faringe e laringe (Fig. 10-7C).

## BOLSAS FARÍNGEAS

A faringe primitiva se expande cranialmente onde se junta ao *estomodeu* e estreita-se caudalmente para juntar-se ao *esôfago* (Figs. 10-3A e 10-4B). O endoderma da faringe reveste internamente os arcos faríngeos e passa para dentro das bolsas faríngeas (Figs. 10-1D e E e 10-8A). Estes pares de bolsas se desenvolvem em uma sequência craniocaudal entre os arcos. O primeiro par de bolsas, por exemplo, fica entre o primeiro e o segundo arco faríngeo. Quatro pares de bolsas faríngeas são bem-definidos; o quinto par está ausente ou é rudimentar. O endoderma das bolsas entra em contato com o ectoderma dos sulcos faríngeos e juntos eles formam as **membranas faríngeas** de camada dupla (Fig. 10-3B).

### Derivados das Bolsas Faríngeas

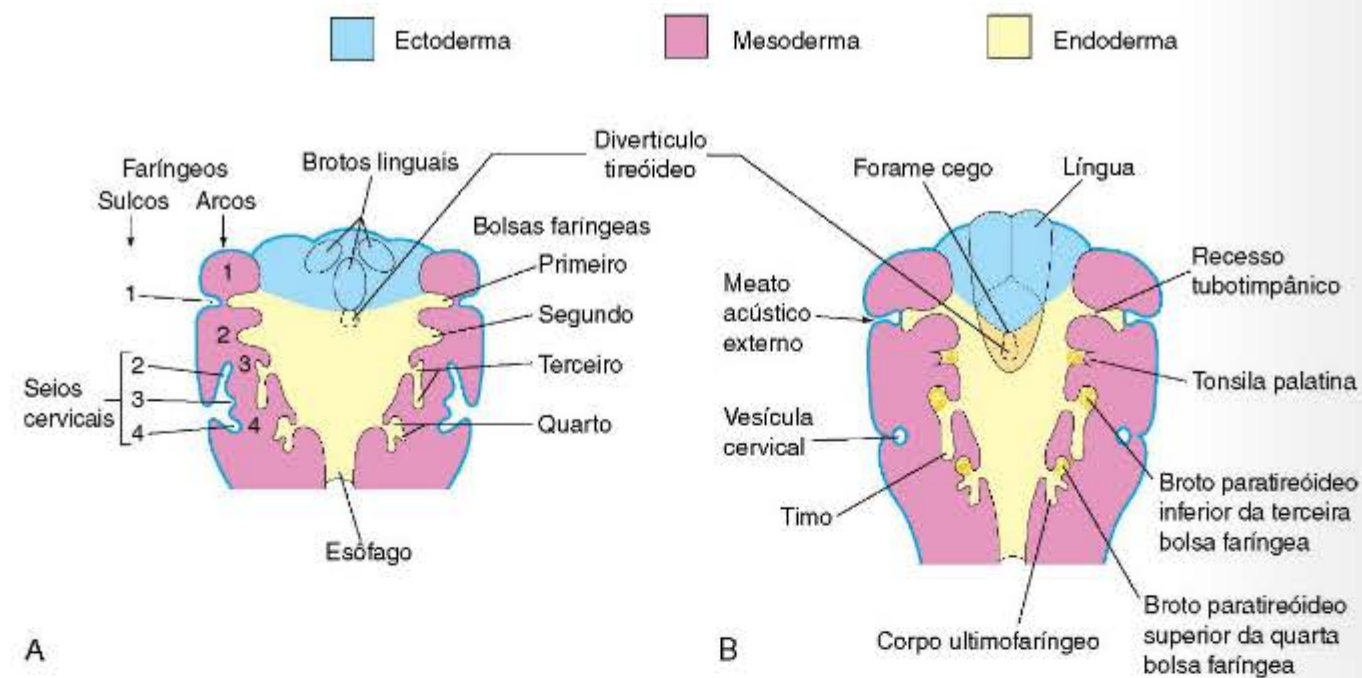
A primeira bolsa faríngea dá origem ao **recesso tubotimpânico** (Fig. 10-8B). A primeira membrana faríngea contribui para a formação da **membrana timpânica** (tímpano) (Fig. 10-8C). A cavidade do recesso tubotimpânico dá origem à **cavidade timpânica** e ao **antro mastoide**. A ligação do recesso tubotimpânico com a faringe forma o **tubo faringotimpânico** (tuba auditiva).

A segunda bolsa faríngea é amplamente obliterada com o desenvolvimento das **tonsilas palatinas** (Figs. 10-8C e 10-9). Uma parte desta bolsa permanece como o **seio tonsilar** (fossa). O endoderma da segunda bolsa prolifera e cresce no mesênquima subjacente. As porções centrais desses brotos se degradam, formando as **criptas tonsilares**. O endoderma da bolsa forma o epitélio superficial e o revestimento das criptas. O mesênquima ao redor das criptas diferencia-se em tecido linfóide, que logo se organiza em nódulos linfáticos da tonsila palatina.

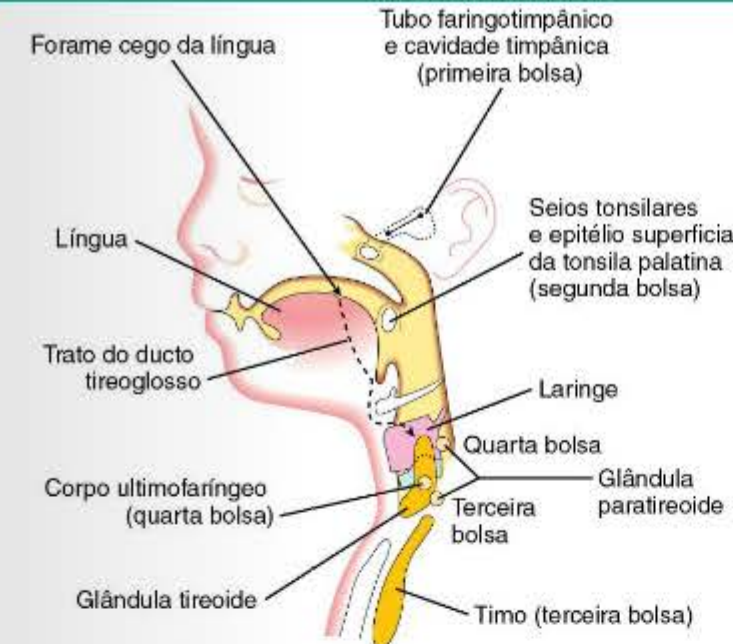
A terceira bolsa faríngea expande-se e desenvolve uma porção dorsal sólida e bulbosa e uma porção oca e alongada (Fig. 10-8B). A ligação entre a bolsa e a faringe é reduzida a um ducto que logo se degenera. Logo na 6ª semana do desenvolvimento, o epitélio de cada porção bulbar dorsal começa a se diferenciar em **glândula paratireoide inferior**. O epitélio das porções ventrais alongadas do terceiro par de bolsas se prolifera, obliterando suas cavidades. Estas partes se juntam no plano mediano para formar o **timo**. Os primórdios das glândulas timo e paratireoide perdem suas conexões com a faringe. Mais tarde, a glândula paratireoide inferior se separa do timo e se alinha sobre a superfície dorsal da glândula tireoide, enquanto o timo descende no mediastino superior (Figs. 10-8C e 10-9). O mesênquima em torno do timo primitivo é derivado de **células da crista neural**.

A porção dorsal de cada quarta bolsa faríngea torna-se a **glândula paratireoide superior**, que se liga à superfície da glândula tireoide (Fig. 10-8B). A glândula paratireoide derivada da terceira bolsa desce com o timo e é levada para uma posição inferior à glândula paratireoide derivada da quarta bolsa (Fig. 10-9). As porções ventrais alongadas de cada quarta bolsa se desenvolvem no **corpo ultimofaríngeo**, que se funde com a glândula tireoide, dando origem às **células parafoliculares** (células C) da glândula tireoide. Essas células produzem calcitonina, um hormônio envolvido na regulação de cálcio. As células parafoliculares





**Figura 10-8** Cortes esquemáticos horizontais ao nível mostrado na Figura 10-4A, mostrando os derivados adultos das bolsas faríngeas. **A**, Com 5 semanas. Note que o segundo arco faríngeo cresce ao longo dos terceiro e quarto arcos, inserindo o segundo ao quarto sulco faríngeo no seio cervical. **B**, Com 6 semanas. **C**, Com 7 semanas. Note a migração do timo em desenvolvimento, glândulas paratireoides e tireoide no pescoço.



**Figura 10-9** Um corte sagital da cabeça, pescoço e região torácica superior de um feto de 20 semanas, mostrando os derivados adultos das bolsas faríngeas e a descida da glândula tireoide para dentro do pescoço.

### SEIOS E CISTOS AURICULARES CONGÊNITOS

Pequenos seios auriculares e cistos estão usualmente localizados em uma área triangular da pele anterior à aurícula da orelha externa (Fig. 10-10D); no entanto, eles podem aparecer em outros lugares ao redor da orelha ou no seu lóbulo (lóbulo da orelha). Apesar de alguns seios e cistos serem remanescentes do primeiro sulco faríngeo, outros representam pregas ectodérmicas sequestradas durante a formação da orelha através das saliências auriculares (tumefações que contribuem para a aurícula).

### SEIOS CERVICAIS (BRANQUIAIS)

Seios cervicais são incomuns e quase todos que se abrem externamente do lado do pescoço resultam da falha do segundo sulco faríngeo e do seio cervical em fechá-los (Figs. 10-10B e 10-11A). Normalmente o seio se abre ao longo do bordo anterior do músculo esternocleidomastóideo no terço inferior do pescoço. Anomalias de outros sulcos faríngeos ocorrem em aproximadamente 5% dos casos.

Seios cervicais externos são comumente detectados durante a infância devido à descarga de material mucoso dos orifícios no pescoço. Esses *seios cervicais laterais* são bilaterais em aproximadamente 10% dos casos e estão comumente associados com os seios auriculares.

Seios cervicais internos abertos para a faringe são muito raros. Quase todos esses seios são resultado da persistência da porção proximal da segunda bolsa faríngea, por isso geralmente são abertos no seio tonsilar ou próximo do arco palatofaríngeo (Fig. 10-10B e D). Normalmente essa bolsa desaparece com o desenvolvimento da tonsila palatina; seu remanescente normal é o seio tonsilar.

se diferenciam a partir das células da crista neural que migram dos arcos faríngeos para o quarto par de bolsas faríngeas.

Se a **quinta bolsa faríngea** se desenvolver, será de maneira primitiva e fará parte da quarta bolsa faríngea.

### SULCOS FARÍNGEOS

As regiões da cabeça e do pescoço do embrião exibem quatro sulcos faríngeos de cada lado durante a quarta e a quinta semana (Fig. 10-1A). Esses sulcos separam externamente os arcos faríngeos. Somente um par de sulcos contribui com estruturas adultas; o primeiro par persiste como o **meato acústico externo** (canal auricular) (Fig. 10-8C). Os outros sulcos se localizam em uma depressão – o **seio cervical** – que usualmente é extinto com o desenvolvimento do pescoço (Fig. 10-4B a F).

### FÍSTULA BRANQUIAL

Um canal anormal que se abre internamente no seio tonsilar e externamente ao lado do pescoço é uma *fístula branquial*. Essa rara anomalia é resultante da persistência de partes do segundo sulco faríngeo e da segunda bolsa faríngea (Figs. 10-10C, D e 10-11B). A fístula sobe a partir da sua abertura no pescoço, através da via subcutânea do tecido e do músculo platíma, para atingir o seio tonsilar.

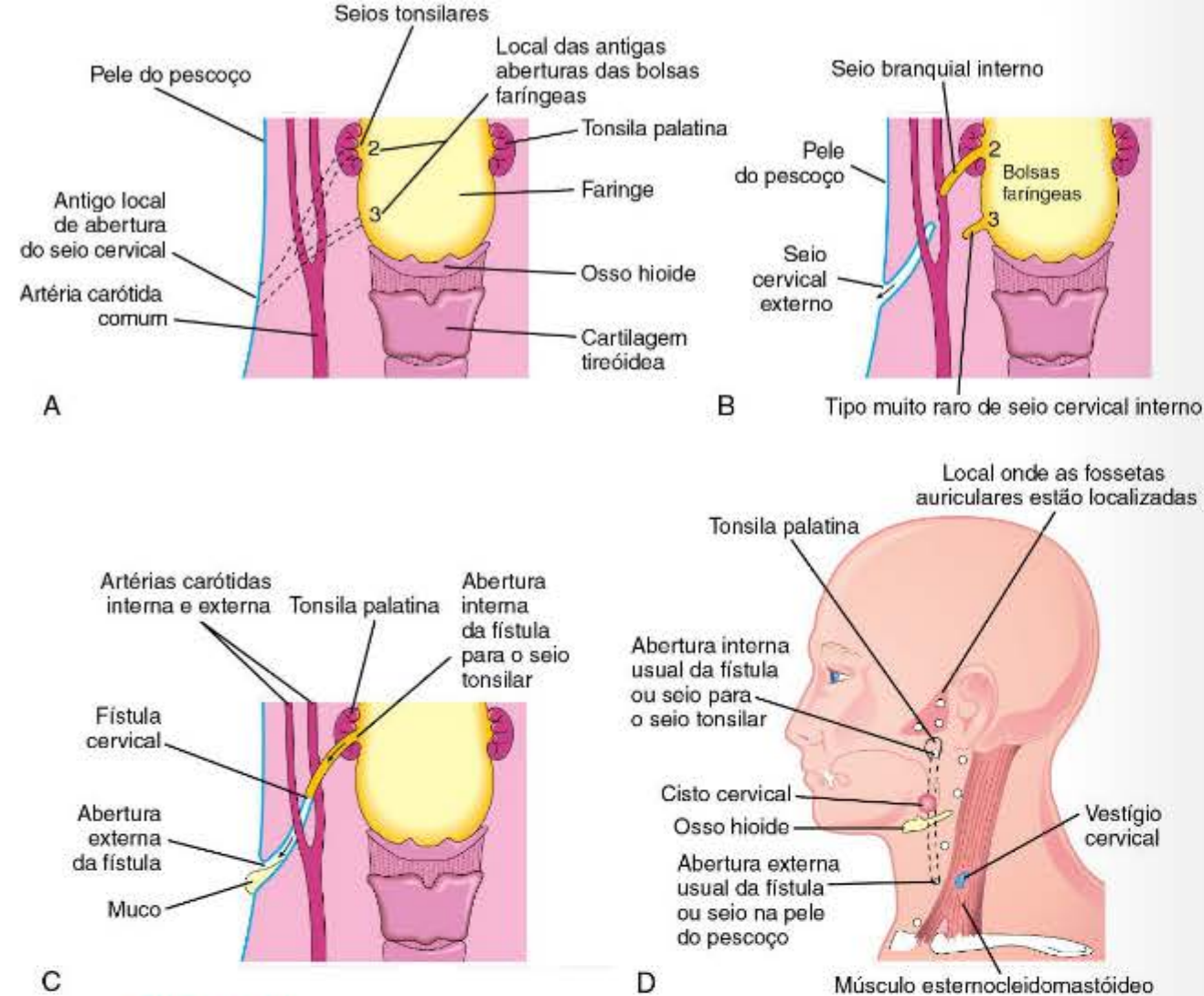
### CISTOS CERVICAIS

O terceiro e o quarto arco faríngeo se inserem no seio cervical (Fig. 10-8A). Porções remanescentes do seio cervical, do segundo sulco faríngeo, ou de ambos podem persistir e formar um cisto esférico ou alongado (Fig. 10-10D). Cistos cervicais muitas vezes não se tornam aparentes até o final da infância ou o início da idade adulta, quando produzem um inchaço indolor e de crescimento lento no pescoço (Fig. 10-12). Os cistos aumentam devido ao acúmulo de líquido e debrís celulares derivados da descamação dos seus revestimentos epiteliais (Fig. 10-13).

### VESTÍGIOS CERVICAIS

Normalmente, as cartilagens da faringe desaparecem, exceto pelas porções que formam ligamentos ou ossos; contudo, em casos incomuns, restos cartilaginosos ou ósseos do arco cartilaginoso faríngeo aparecem sob a pele ao lado do pescoço. Esses são em geral encontrados anteriormente ao terço inferior do músculo esternocleidomastóideo (Fig. 10-10D).





**Figura 10-10** **A**, As regiões da faringe e do pescoço adultas, indicando os antigos locais de aberturas do seio cervical e das bolsas faríngeas (2 e 3). As linhas tracejadas indicam possíveis cursos de fistulas cervicais. **B**, A base embriológica para vários tipos de seios cervicais. **C**, Ilustração de uma fistula cervical resultante da persistência de partes do segundo sulco faríngeo e da bolsa faríngea. **D**, Possíveis locais de cistos cervicais e aberturas dos seios cervicais e fistulas. Um vestígio cervical também é mostrado.

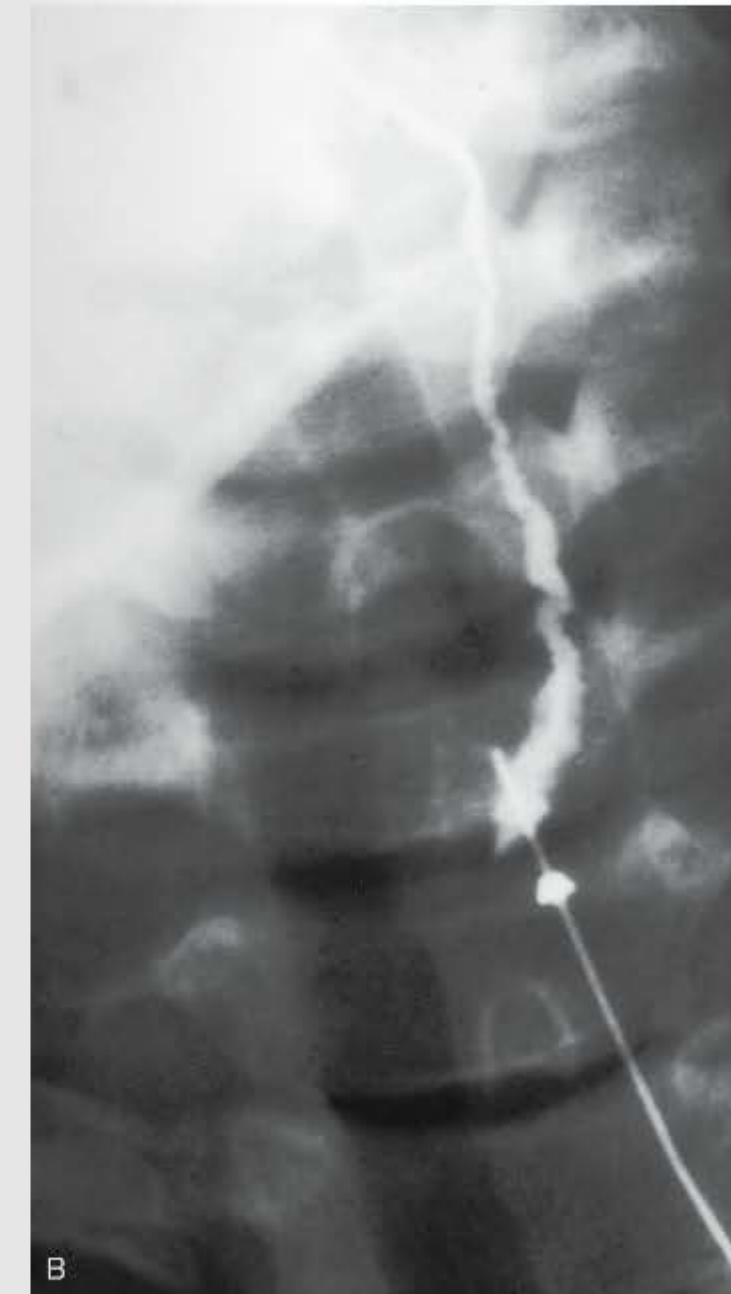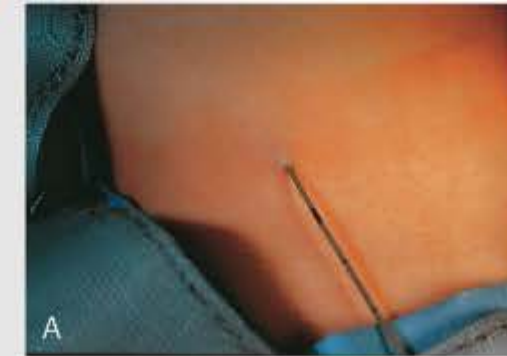## SÍNDROME DO PRIMEIRO ARCO

O desenvolvimento anormal do primeiro arco faríngeo resulta em várias anomalias congênitas nos olhos, orelhas, mandíbula e palato, que, juntas, constituem a *síndrome do primeiro arco faríngeo* (Fig. 10-14). Acredita-se que essa síndrome seja resultante da migração insuficiente de células da crista neural para o primeiro arco durante a 4ª semana. Existem duas importantes manifestações clínicas da síndrome do primeiro arco:

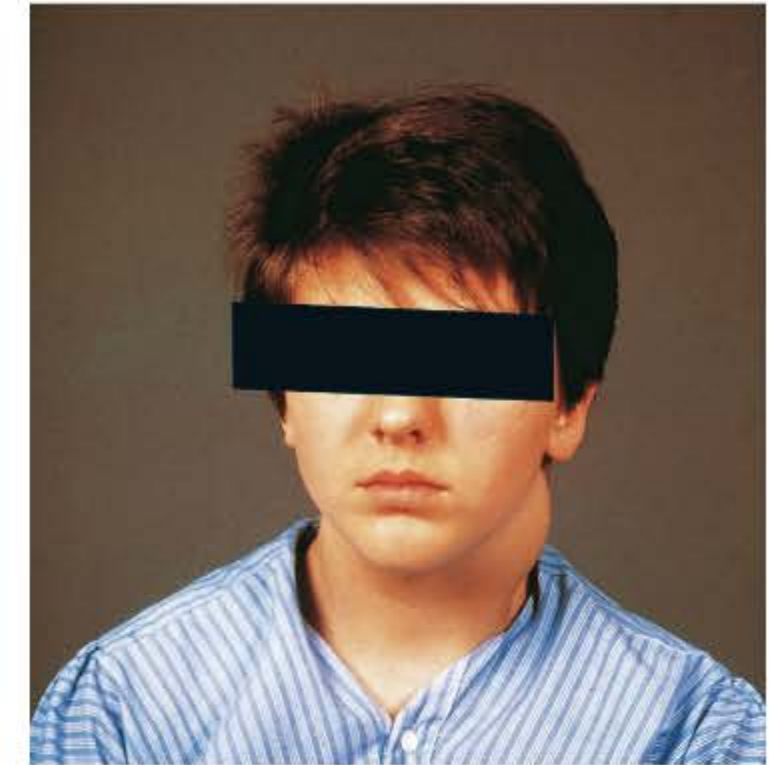
- **Síndrome de Treacher Collins** (disostose mandibulofacial) é frequentemente causada por um defeito no gene autossômico dominante (TCOF1) e resulta em subdesenvolvimento dos ossos zigomáticos da face – hipoplasia malar. Traços característicos da síndrome incluem fissuras palpebrais descendentes

oblíquas, defeitos das pálpebras inferiores, deformações da orelha externa e, às vezes, anomalias das orelhas média e interna.

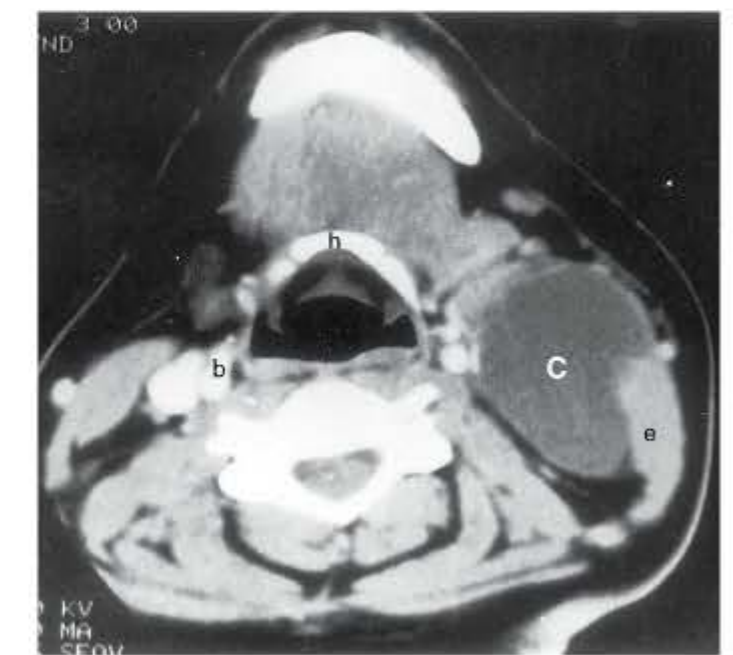- A **sequência de Pierre Robin** consiste em hipoplasia da mandíbula, fenda palatina e defeitos do olho e orelha. Muitos casos dessa síndrome são esporádicos; no entanto, alguns parecem ter base genética. No *complexo morfogênico de Robin*, inicialmente o defeito é uma mandíbula pequena (micrognatia), que resulta no deslocamento posterior da língua e obstrução ao fechamento completo dos processos palatinos, resultando em fenda palatina bilateral.



**Figura 10-11** **A**, Pescoço de uma criança, mostrando um cateter inserido dentro da abertura externa de um seio cervical. O cateter permite definição do comprimento do trato, o que facilita a excisão cirúrgica. **B**, Um fistulograma de uma fistula cervical completa. A radiografia foi realizada após a injeção de um meio de contraste para mostrar o curso da fistula através do pescoço. (Cortesia do Dr. Pierre Soucy, Division of Paediatric Surgery, Children's Hospital of Eastern Ontario, Ottawa, Ontário, Canadá.)

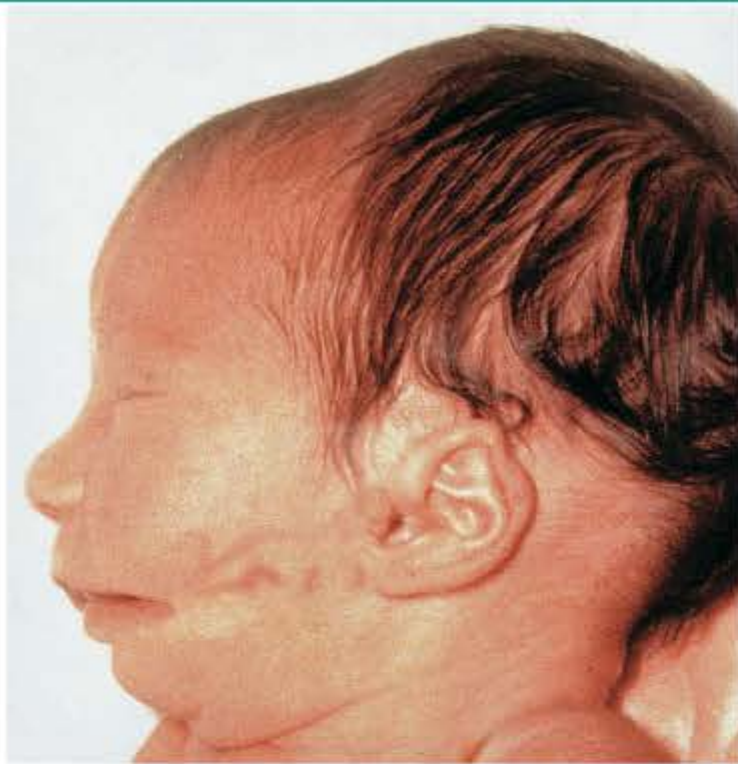

**Figura 10-12** Um menino com inchaço no pescoço produzido por um cisto cervical. Cistos cervicais estão muitas vezes livres no pescoço, logo abaixo do ângulo da mandíbula, ou podem ser encontrados em qualquer lugar ao longo do bordo anterior do músculo esternocleidomastóideo. (Cortesia do Dr. Pierre Soucy, Division of Paediatric Surgery, Children's Hospital of Eastern Ontario, Ottawa, Ontário, Canadá.)



**Figura 10-13** Um grande cisto (fenda) cervical (C) mostrado por tomografia computadorizada da região do pescoço de uma mulher que tem uma "protuberância" no pescoço, semelhante à mostrada na Figura 10-12. O cisto de baixa densidade é anterior ao músculo esternocleidomastóideo direito (e) ao nível do osso hioide (h). A aparência normal da bainha comprimida no lado esquerdo (b) é mostrada para comparação com a bainha comprimida no lado direito. (De McNab T, McLennan MK, Margolis M: Radiology Rounds. Can Fam Physician 41:1673, 1995.)





**Figura 10-14** Uma criança com síndrome do primeiro arco, um padrão de anomalias resultantes da insuficiência de migração das células da crista neural para o primeiro arco faríngeo. Note as seguintes características: aurícula da orelha externa deformada, apêndice pré-auricular, defeito na bochecha entre a orelha e a boca, hipoplasia da mandíbula e macrostomia (boca grande).

## SÍNDROME DE DIGEORGE

Crianças com a síndrome de DiGeorge (*velocardiofacial*) nascem sem o timo e sem a glândula paratireoide. A doença é caracterizada por *hipoparatiroidismo congênito* (hipocalcemia); aumento da suscetibilidade a infecções (a partir de deficiência imunológica – especificamente, defeito funcional dos linfócitos T); anormalidades de palato, micrognatia (obstrução das vias respiratórias devido à retroposição da língua); orelhas entalhadas e de posição baixa; fendas nasais e anomalias cardíacas (defeitos no arco aórtico e no coração). A *síndrome de DiGeorge* ocorre quando a terceira e quarta bolsas faríngeas não se diferenciam em timo e glândula paratireoide. As anomalias faciais resultam primariamente do desenvolvimento anormal dos componentes do primeiro arco durante a formação da face e orelhas. A *síndrome de DiGeorge* comumente envolve uma *microdeleção* (região 22q11.2), *mutação dos genes HIRA e UFDIL*, e defeitos das células da crista neural. A incidência da síndrome DiGeorge é de um em 2.000 a 4.000 nascimentos.

## GLÂNDULA PARATIREOIDE ECTÓPICA

As paratireoides variam muito em número e localização. Elas podem ser encontradas em qualquer lugar próximo a ou no interior da glândula tireoide ou do timo (Fig. 10-16). As glândulas superiores são mais constantes em sua posição que as inferiores. Ocasionalmente, uma glândula paratireoide inferior não desce e permanece próximo da bifurcação da artéria carótida comum. Em outros casos, pode ser acompanhada da entrada do timo no tórax.

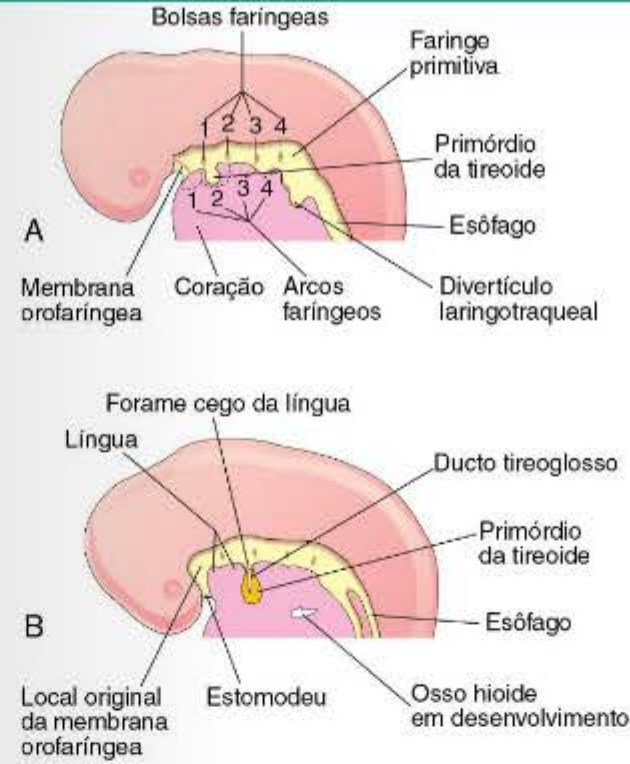
## NÚMERO ANORMAL DE GLÂNDULAS PARATIREOIDES

Em casos excepcionais, pode haver mais do que quatro glândulas paratireoides. Glândulas paratireoides supranumerárias provavelmente são resultado da divisão dos primórdios das glândulas originais. A ausência de uma glândula paratireoide é o resultado da falha de uma diferenciação primordial ou da atrofia da glândula no início do desenvolvimento.

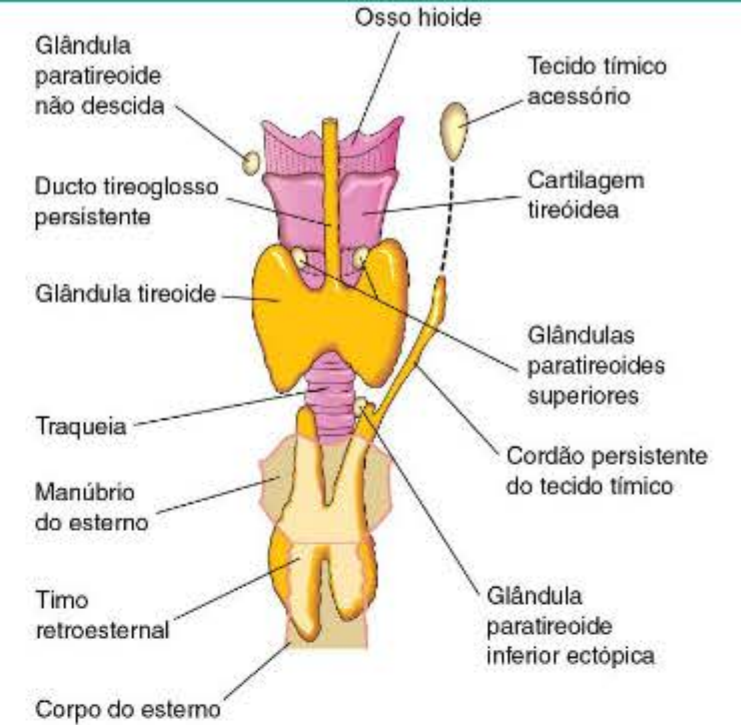
tireoglossos normalmente se degenera. A abertura proximal do ducto tireoglossos persiste como uma pequena fossa cega – o *forame cego* no dorso da língua (Fig. 10-8C). Um *lóbulo da tireoide piramidal* estende-se superiormente a partir do istmo em aproximadamente 50% dos indivíduos. Esse lóbulo pode ser ligado ao osso hioide por tecido fibroso, músculo liso ou ambos.

Na 11ª semana, o colóide começa a aparecer nos *folículos da tireoide*; depois disso, a concentração de iodo e a síntese de hormônios da tireoide podem ser demonstradas.

RECURSOS EXTRAS



**Figura 10-15** Desenvolvimento da glândula tireoide. **A a C**, Cortes sagitais esquemáticos da cabeça e do pescoço de embriões 4, de 5 e 6 semanas, mostrando fases sucessivas no desenvolvimento da glândula tireoide. **D**, Corte semelhante de uma cabeça e de um pescoço de adulto, mostrando a via tomada pela glândula tireoide durante a sua descida embrionária (indicada pelo antigo trato do ducto tireoglossos).



**Figura 10-16** Vista anterior da glândula tireoide, timo e glândulas paratireoides, mostrando várias anomalias congênitas possíveis.

## CISTOS E SEIOS DO DUCTO TIREOGLOSSO

Um remanescente do ducto tireoglossos pode persistir e formar um cisto na língua ou na porção anterior do pescoço, geralmente apenas inferior ao osso hioide (Fig. 10-17). O inchaço produzido pelo *cisto do ducto tireoglossos* geralmente se desenvolve em uma massa de crescimento progressivo, móvel e indolor (Fig. 10-18). O cisto pode conter algum tecido tireoidiano. Após a infecção de um cisto, a perfuração da pele ocorre em alguns casos, formando um *seio do ducto tireoglossos* que, normalmente, se abre no plano médio do pescoço, anterior às cartilagens da laringeas (Fig. 10-19A).

## GLÂNDULA TIREOIDE ECTÓPICA

Raramente, uma glândula tireoide está localizada ao longo da rota normal de sua descida da língua (Fig. 10-15C). **Tecido glandular da tireoide lingual** é o tipo mais comum. A descida incompleta da glândula tireoide resulta em uma *glândula tireoide sublingual* que aparece no alto do pescoço, ou apenas inferior ao osso hioide (Figs. 10-20 e 10-21). Como regra geral, uma glândula tireoide sublingual ectópica é o único tecido da tireoide presente. É clinicamente importante diferenciar uma glândula tireoide de um cisto do ducto tireoglossos ou de um tecido tireoidiano acessório para prevenção da *remoção cirúrgica inadvertida da glândula tireoide*, pois esse pode ser o único tecido da tireoide presente. A falha no reconhecimento da glândula tireoide pode deixar a pessoa permanentemente dependente de medicação tireoidiana.

## MEMBRANAS FARÍNGEAS

Essas membranas se formam onde o epitélio dos sulcos e a bolsa se aproximam. As membranas faríngeas aparecem no assoalho dos sulcos faríngeos durante a 4ª semana (Fig. 10-1B e D). Somente o primeiro par contribui para a formação das estruturas adultas, a *membrana timpânica* (Fig. 10-8C).

## DESENVOLVIMENTO DA GLÂNDULA TIREOIDE

A *glândula tireoide* é a *primeira glândula endócrina a se desenvolver*. Começa a formar-se aproximadamente 24 dias a partir de um espessamento endodérmico mediano no assoalho da faringe primitiva (Fig. 10-15A). Esse espessamento logo forma uma pequena evaginação conhecida como *tireoide primitiva*. À medida que o embrião e a língua crescem, a glândula tireoide em desenvolvimento desce pelo pescoço, passando ventralmente ao osso hioide e às cartilagens laringeas em desenvolvimento. Por um curto período de tempo, encontra-se conectada à língua pelo *ducto tireoglossos* (Fig. 10-15B e C). Como resultado da rápida proliferação celular, a luz do divertículo tireoidiano logo é obstruída e então se divide em lóbulos direito e esquerdo, que se conectam pelo *istmo da tireoide*.

Em torno da 7ª semana, a glândula tireoide assume sua forma definitiva e geralmente já adquiriu sua posição definitiva no pescoço (Fig. 10-15D). Nesse estágio, o ducto



## DESENVOLVIMENTO DA LÍNGUA

Próximo do final da 4ª semana, uma elevação mediana triangular aparece no assoalho da faringe primordial, apenas rostral ao forame cego (Fig. 10-22A). Esta tumefação – a **tumefação mediana lingual** – é a primeira indicação do desenvolvimento da língua. Duas **tumefações linguais laterais** ovais logo se desenvolvem em cada lado da tumefação mediana. Essas tumefações são resultado da proliferação do mesênquima na porção ventromedial do primeiro par

de arcos faríngeos. As tumefações laterais rapidamente aumentam de tamanho, se intercalam e crescem por cima da tumefação lingual mediana.

As tumefações laterais fusionadas formam os dois terços anteriores, ou a porção oral da língua (Fig. 10-22C). O plano de fusão das tumefações laterais é indicado superficialmente pelo sulco mediano da língua e internamente pelo septo lingual fibroso. A tumefação lingual mediana não é reconhecida como parte da língua adulta.

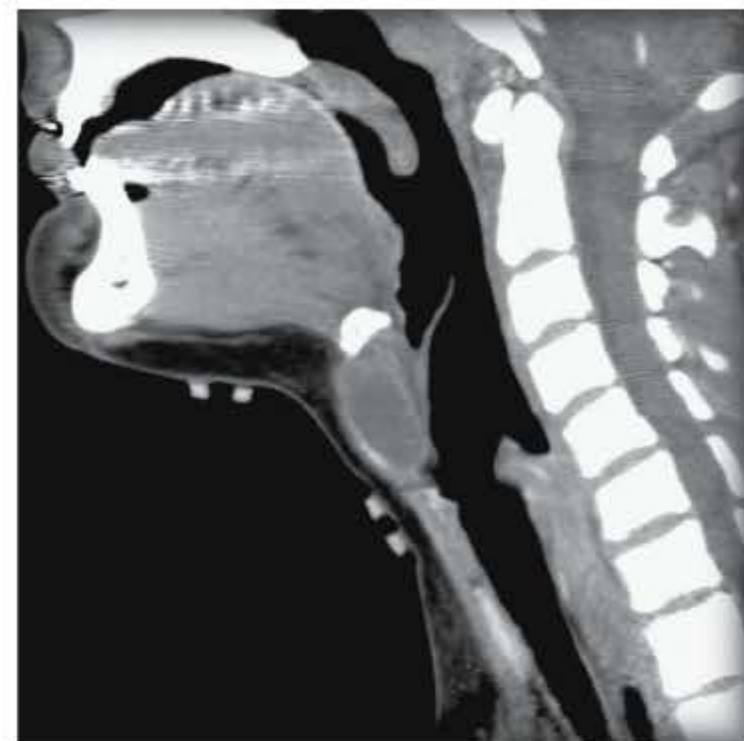A **formação do terço posterior, ou a porção faríngea da língua** é indicada por duas elevações que se desenvolvem caudalmente ao forame cego (Fig. 10-22A):

- A **cópula** é formada pela fusão das porções ventromediais do segundo par de arcos faríngeos.
- A **eminência hipofaríngea** desenvolve-se caudalmente à junção do mesênquima nas porções ventromediais do terceiro e quarto pares de arcos faríngeos.

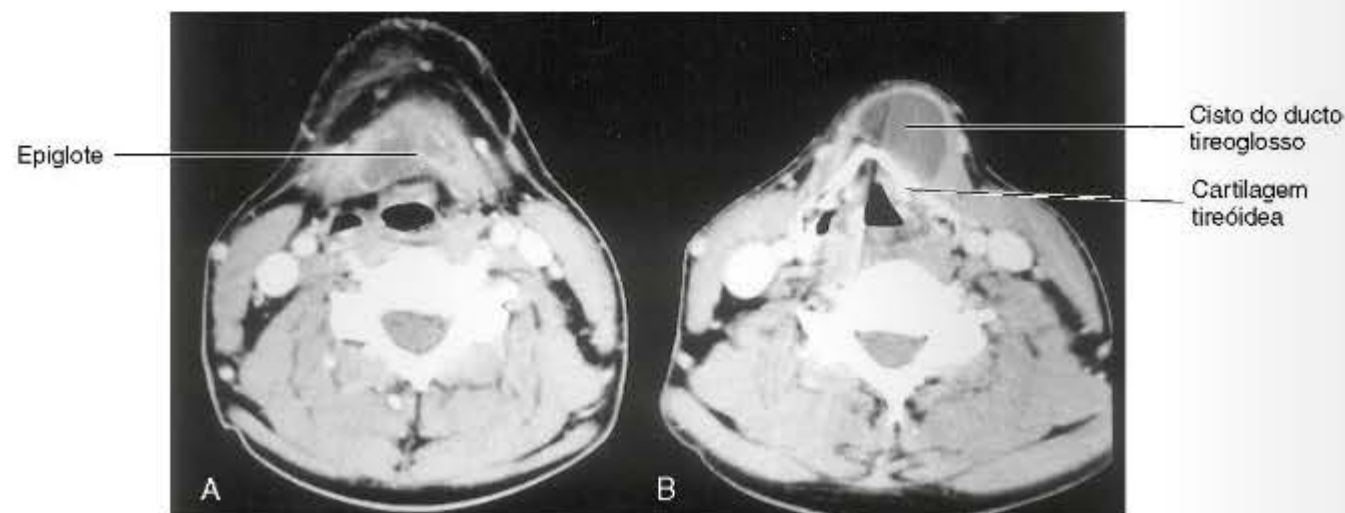
### CISTOS E FÍSTULAS LINGUAIS CONGÊNITOS

Cistos na língua podem ser derivados de restos do ducto tireoglosso (Fig. 10-15B). Eles podem aumentar e produzir dor na faringe, disfagia (dificuldade na deglutição) ou ambas. Fístulas também podem surgir como resultado da persistência das porções linguais do ducto tireoglosso; tais fístulas se abrem na cavidade oral através do *forame cego*.

A cópula é gradualmente coberta pela eminência hipofaríngea e desaparece (Fig. 10-22B e C). Como resultado, a porção faríngea da língua se desenvolve a partir da porção rostral da eminência hipofaríngea. A linha de fusão da porção anterior e posterior da língua é grosseiramente indicada por um sulco em forma de V, chamado **sulco terminal** (Fig. 10-22C). O mesênquima do arco faríngeo

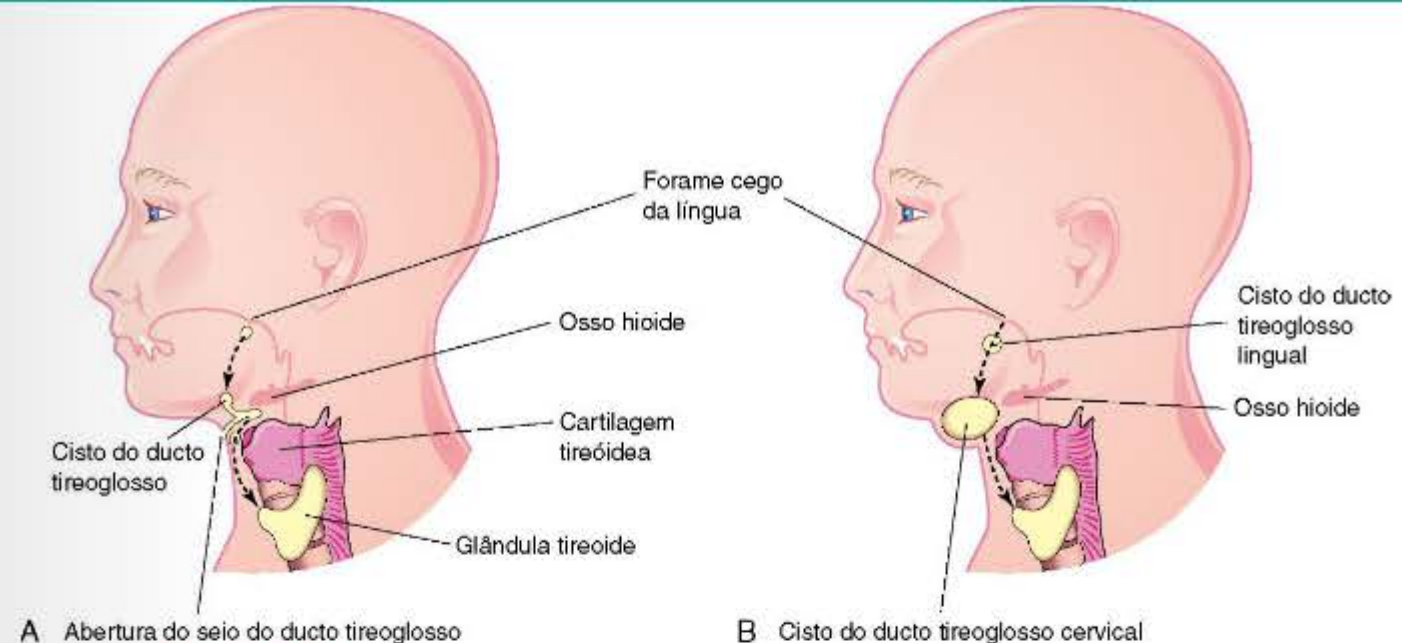


**Figura 10-17** Tomografia computadorizada de um cisto do ducto tireoglosso em uma criança. O cisto está localizado no pescoço anterior à cartilagem tireóidea. (Do Dr. Frank Gaillard, Radiopaedia.org, com permissão.)

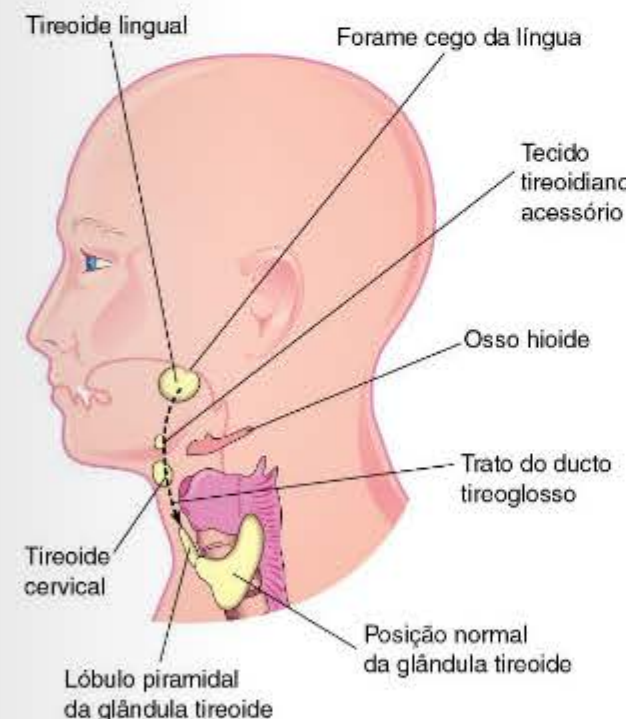


**Figura 10-18** Exames de tomografia computadorizada. **A**, Nível da membrana tireo-hióidea e a base da epiglote. **B**, Nível da cartilagem tireóidea, que é calcificada. O cisto do ducto tireoglosso estende-se cranialmente à margem do osso hioide. (Cortesia do Dr. Gerald S. Smyser, Altru Health System, Grand Forks, ND).

## RECURSOS EXTRAS



**Figura 10-19** **A**, A cabeça e o pescoço, mostrando as possíveis localizações dos cistos do ducto tireoglosso. Um seio do ducto tireoglosso também é mostrado. A linha tracejada indica o curso tomado pelo ducto tireoglosso durante a descida da glândula tireoide em desenvolvimento do forame cego à sua posição final na porção anterior do pescoço. **B**, Esboço similar mostrando cistos do ducto tireoglosso lingual e cervical. A maioria dos cistos do ducto tireoglosso está localizada logo abaixo do osso hioide.



**Figura 10-20** A cabeça e o pescoço, mostrando os locais habituais de tecido tireoidiano ectópico. A linha tracejada indica o caminho seguido pela glândula tireoide durante a sua descida, bem como o antigo trato do ducto tireoglosso.

forma o tecido conjuntivo e a vascularização da língua. Os músculos intrínsecos da língua são derivados da migração de mioblastos dos somitos occipitais (Fig. 10-6A). O nervo hipoglosso (NC XII) acompanha os mioblastos durante sua migração e inerva os músculos da língua ao longo do seu desenvolvimento.

## ANQUILOGLOSSIA

O frênulo lingual normalmente conecta a superfície inferior da língua ao assoalho da boca (Fig. 10-23). A anquiloglossia (língua presa) ocorre em aproximadamente uma em cada 300 crianças norte-americanas, mas geralmente não tem significado funcional. Um freio curto normalmente se estende com o tempo, fazendo a correção cirúrgica dessa anomalia desnecessária.

## Papilas e Botões Gustativos da Língua

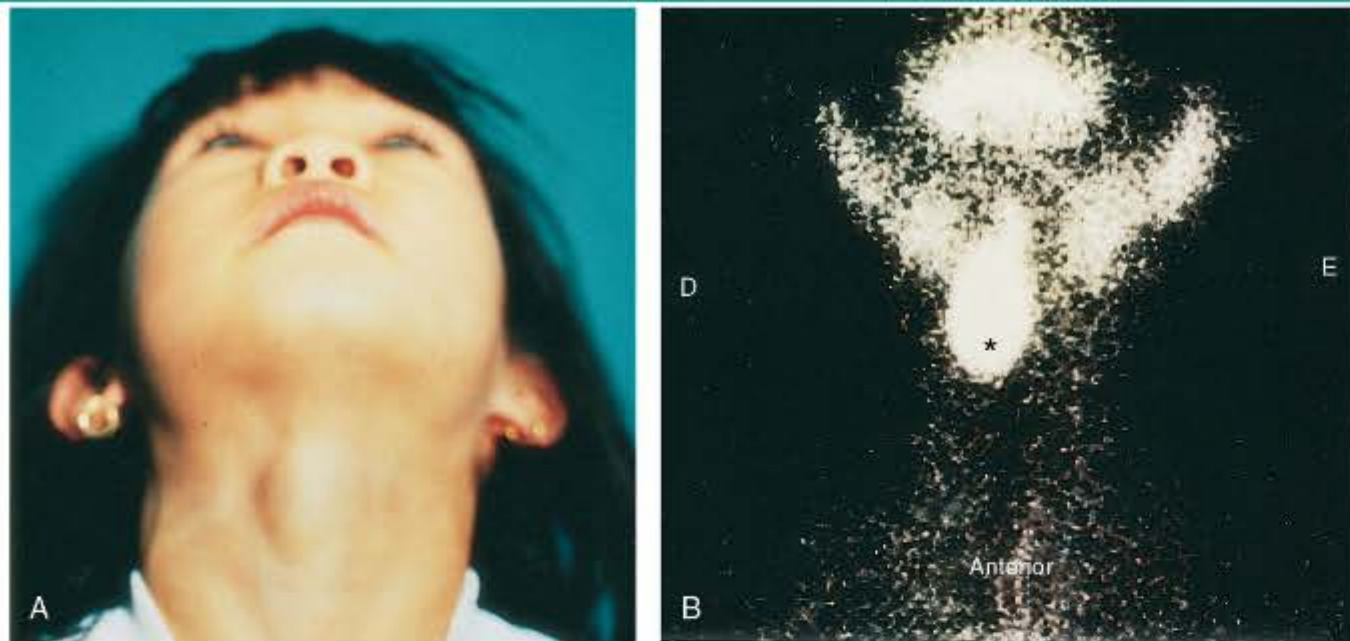As **papilas linguais** aparecem até o final da 8ª semana. As papilas valadas e foliadas aparecem primeiramente perto dos ramos terminais do nervo glossofaríngeo. As papilas fungiformes aparecem mais tarde, perto das terminações do ramo da corda timpânica do nervo facial. Papilas filiformes, as papilas mais comuns, desenvolvem-se durante o início do período fetal (10-11 semanas). Elas contêm terminações nervosas aferentes que são sensíveis ao toque.

Os botões gustativos se desenvolvem durante a 11ª e a 13ª semana por interação indutiva entre as células epiteliais da língua e invasão das células nervosas gustativas da corda timpânica, nervo glossofaríngeo e vago. Respostas faciais do feto podem ser induzidas por substâncias de gosto amargo com 26 a 28 semanas, indicando que as vias reflexas existentes entre os botões gustativos e os músculos faciais são estabelecidas nesta fase.

## Suprimento Nervoso da Língua

O suprimento sensorial da mucosa de quase toda a língua anterior (porção oral) advém do ramo lingual da divisão mandibular do nervo trigêmeo (NC V), o nervo do





**Figura 10-21** A, Uma massa sublingual da tireoide em uma menina de 5 anos de idade. B, Varredura com pertecnetato de tecnécio 99m mostrando uma glândula tireoide ectópica sublingual (\*) sem evidência de tecido tireoidiano funcional na parte inferior do pescoço. (De Leung AKC, Wong AL, Robson WLLM: Ectopic thyroid gland simulating a thyroglossal duct cyst: A case report. *Can J Surg* 38:87, 1995.)

primeiro arco faríngeo (Fig. 10-22C). Embora o nervo facial seja o nervo do segundo arco faríngeo, o ramo da sua corda timpânica supre os botões gustativos da língua anterior, exceto as papilas valadas. Como o componente do segundo arco, a cópula, é coberto pelo componente do terceiro arco (eminência hipofaríngea), o nervo facial não supre nenhuma porção da mucosa lingual, exceto os botões gustativos. As papilas valadas na língua anterior são inervadas pelo nervo glossofaríngeo do terceiro arco faríngeo (Fig. 10-22C). A língua posterior (porção faríngea) é inervada principalmente pelo nervo glossofaríngeo (NC IX). O ramo laríngeo superior do nervo vago do quarto arco supre uma pequena área da língua anterior à epiglote (Fig. 10-22C). Todos os músculos da língua são inervados pelo nervo hipoglosso (NC XII), exceto o palatoglosso, que é inervado a partir do plexo faríngeo por fibras decorrentes do nervo vago.

## DESENVOLVIMENTO DAS GLÂNDULAS SALIVARES

Durante a 6ª e a 7ª semana, as glândulas salivares surgem como brotos epiteliais sólidos do endoderma da cavidade oral primitiva (Fig. 10-7C). As extremidades dos brotos crescem no mesênquima subjacente. O tecido conjuntivo nas glândulas é derivado de células da crista neural. Todos os tecidos secretores (parenquimatosos) surgem da proliferação do epitélio oral.

As glândulas parótidas são as primeiras a aparecer (no início da 6ª semana). Elas se desenvolvem no início da 6ª semana a partir do revestimento ectodérmico oral, perto dos ângulos do estomodeu. Os brotos crescem em direção às orelhas e ramos para formar cordões sólidos com extremidades arredondadas. Mais tarde, os cordões se canalizam e se transformam em ductos em aproximadamente 10 semanas. As extremidades arredondadas dos cordões se diferenciam em ácinos, que começam a secretar com

18 semanas. A cápsula e o tecido conjuntivo originam-se do mesênquima circundante.

As glândulas submandibulares aparecem no final da 6ª semana. Elas se desenvolvem a partir de brotos do endoderma no assoalho do estomodeu. Processos celulares sólidos crescem posteriormente, laterais à língua em desenvolvimento. Mais tarde, eles se ramificam e se diferenciam. Ácinos começam a se formar com 12 semanas e a atividade secretora começa com 16 semanas. O crescimento das glândulas submandibulares continua após o nascimento, com a formação de ácinos mucosos. Lateralmente à língua em desenvolvimento, forma-se um sulco linear, que logo se fecha para formar o *ducto submandibular*.

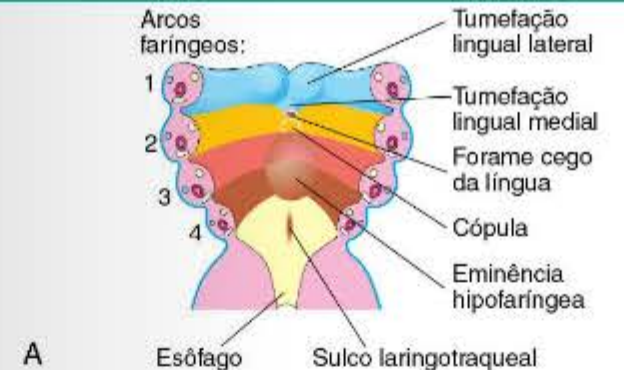
As glândulas sublinguais aparecem na 8ª semana, cerca de 2 semanas mais tarde do que as outras glândulas salivares (Fig. 10-7). Elas se desenvolvem a partir de múltiplos brotos epiteliais do endoderma no *sulco paralingual*. Esses brotos ramificados se canalizam para formar 10 a 12 ductos que se abrem de forma independente para o assoalho da boca.

## DESENVOLVIMENTO DA FACE

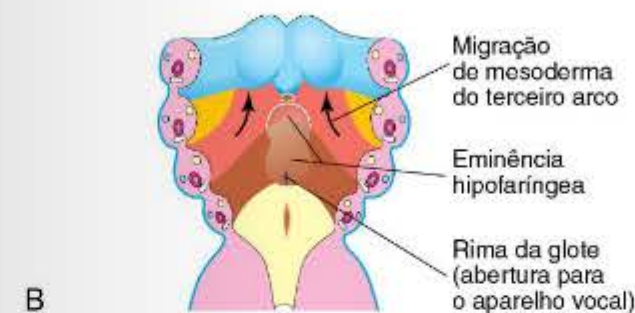
A face primitiva começa a surgir em torno do estomodeu primitivo no início da 4ª semana (Fig. 10-24A). O desenvolvimento facial depende da influência indutiva dos centros organizadores. O *centro organizador do prosencéfalo*, derivado do mesoderma precordial que migra a partir da linha primitiva, está localizado rostral à notocorda e ventral ao prosencéfalo (Cap. 6). O *centro organizador rombencefálico* localiza-se ventral ao rombencefalo.

Os cinco *primórdios faciais*, os quais circundam o *estomodeu*, são:

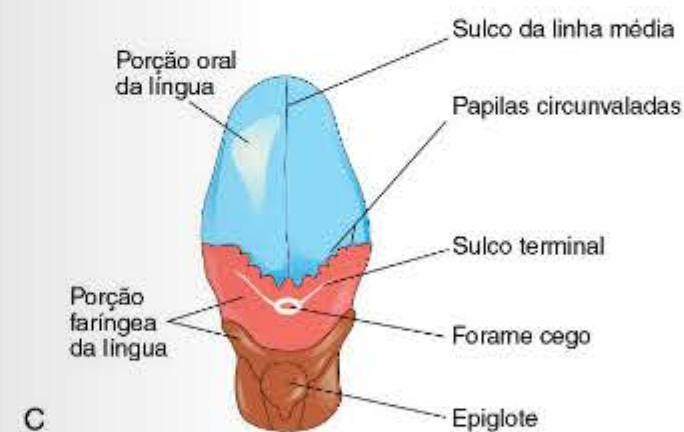
- A proeminência frontonasal única
- O par de proeminências maxilares
- O par de proeminências mandibulares



A



B



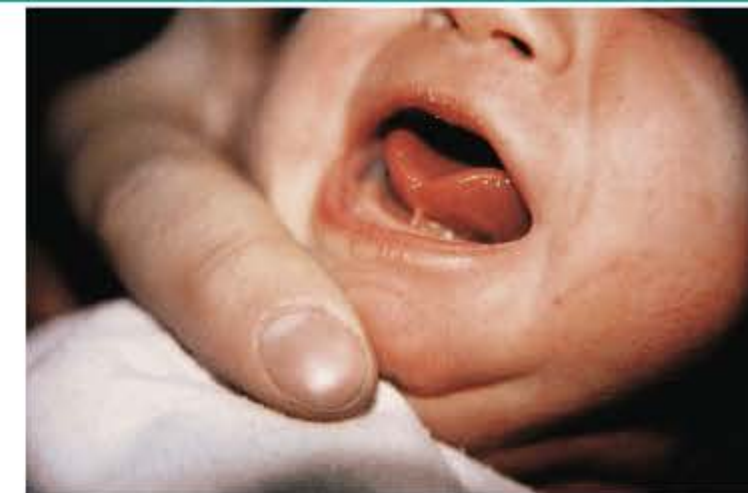C

### Arcos Formadores da Língua

- |                                                  |                                                |
|--------------------------------------------------|------------------------------------------------|
| Primeiro arco faríngeo (NC V-divisão mandibular) | Segundo arco faríngeo (NC VII-corda timpânica) |
| Terceiro arco faríngeo (NC IX-glossofaríngeo)    | Quarto arco faríngeo (NC X-vago)               |

**Figura 10-22** A e B, Cortes horizontais esquemáticos através da faringe no nível mostrado na Figura 10-4A, mostrando estágios sucessivos no desenvolvimento da língua durante a 4ª e 5ª semanas. C, A língua adulta, mostrando a derivação do arco faríngeo do suprimento nervoso de sua mucosa.

As proeminências pareadas são derivadas do primeiro par de arcos faríngeos. As proeminências são produzidas pelo mesênquima derivado de células da crista neural que migram para os arcos durante a 4ª semana de desenvolvimento. Essas células são a principal fonte de componentes



**Figura 10-23** Uma criança com anquiloglossia, ou língua presa. Note o frênulo curto, que se estende até a ponta da língua. A língua presa interfere com a protrusão da língua e pode tornar a amamentação difícil. (Cortesia da Dra. Evelyn Jain, Lakeview Breastfeeding Clinic, Calgary, Alberta, Canadá.)

do tecido conjuntivo, incluindo cartilagem, osso e ligamentos nas regiões facial e oral.

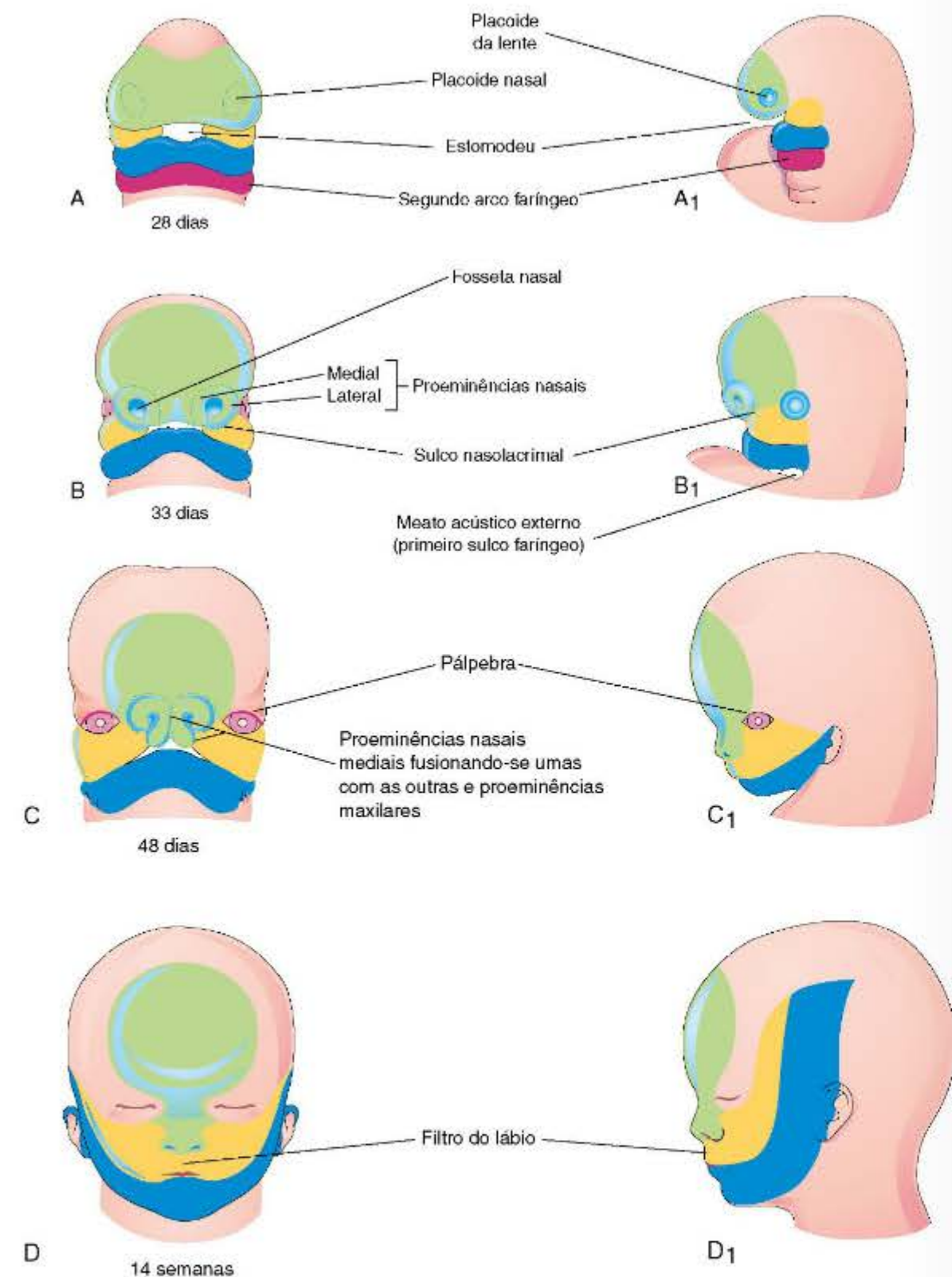
A *proeminência frontonasal* circunda a porção ventrolateral do prosencéfalo, que dá origem às vesículas ópticas que formam os olhos (Figs. 10-24A e 10-25). A porção frontal da proeminência frontonasal forma a testa; a porção nasal da proeminência frontonasal forma o limite rostral do estomodeu e o nariz.

As *proeminências maxilares* formam os limites laterais do estomodeu, enquanto as *proeminências mandibulares* formam o limite caudal da boca primitiva (Figs. 10-24A e 10-25). A mandíbula inferior e o lábio inferior são as primeiras partes da face a se formar. Eles são o resultado da fusão das extremidades mediais das proeminências mandibulares.

Ao final da 4ª semana, espessamentos ovais bilaterais na superfície do ectoderma – os *placoides nasais* – desenvolvem-se nas porções inferolaterais da proeminência frontonasal (Figs. 10-25 e 10-26A e B). Inicialmente, esses placoides são convexos, mas, posteriormente, se estendem para produzir uma depressão plana em cada placóide. O mesênquima se prolifera nas margens dos placoides, produzindo elevações em forma de ferradura – as *proeminências nasais* medial e lateral (Figs. 10-24B e 10-26D e E). Como resultado, os placoides nasais localizam-se em depressões, chamadas *fossetas nasais* (Figs. 10-24B e 10-26C e D). Essas fossetas são os primórdios das narinas anteriores e das cavidades nasais (Fig. 10-26E). A proliferação do mesênquima nas proeminências maxilares leva-as a aumentarem e crescerem medialmente em direção umas às outras e às proeminências nasais (Figs. 10-24B, C e 10-25). A migração medial das proeminências maxilares move as proeminências nasais mediais em direção umas às outras e ao plano mediano. Cada proeminência nasal lateral é separada da proeminência maxilar por uma fenda chamada *sulco nasolacrimal* (Fig. 10-24 B).

Logo ao final da 5ª semana, seis *proeminências auriculares* – as *orelhas primitivas* – (tumefações mesênquimais) formam o primórdio dos meatos acústicos externos (canal),



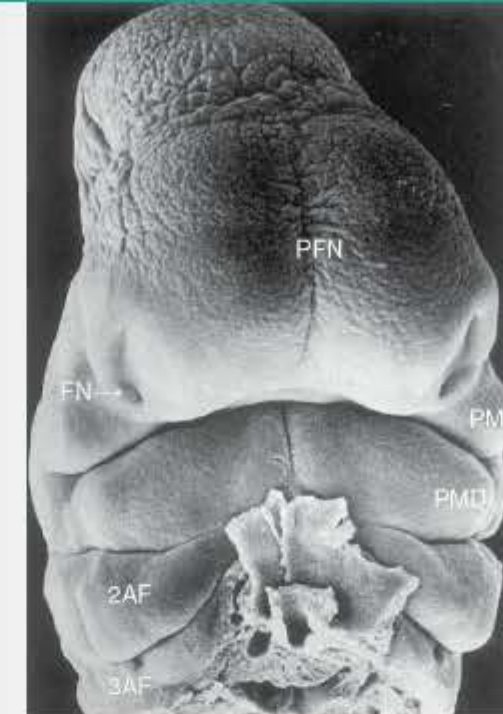


**Figura 10-24** Ilustrações das fases progressivas no desenvolvimento da face humana.

ao redor do primeiro sulco faríngeo (três em cada lado). Inicialmente, as orelhas externas estão posicionadas na região do pescoço; no entanto, com o desenvolvimento da mandíbula, elas ascendem lateralmente à cabeça ao nível dos olhos (Fig. 10-24B e C). Ao final da 6ª semana, cada proeminência maxilar começa a se fundir com a proeminência nasal lateral ao longo da linha do sulco nasolacrimal (Fig. 10-27A e B). Isto estabelece a continuidade

entre a lateral do nariz, formada pela proeminência nasal lateral, e a região da bochecha, formada pela proeminência maxilar.

O **ducto nasolacrimal** se desenvolve a partir de um espessamento do ectoderma semelhante a uma haste no assoalho do *sulco nasolacrimal*. Esse espessamento dá origem a um sólido cordão epitelial que se separa do ectoderma e penetra o mesênquima. Posteriormente, como resultado da

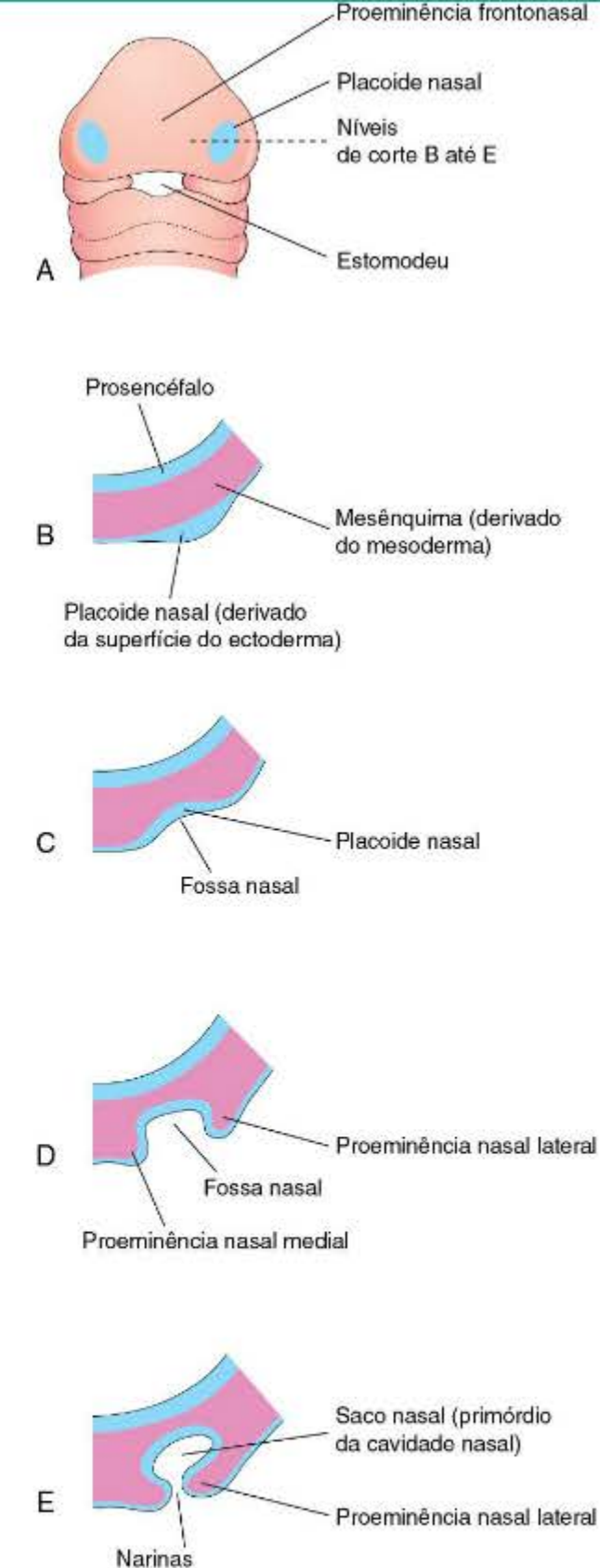


**Figura 10-25** Micrografia de varredura eletrônica mostrando uma vista ventral de um embrião humano com aproximadamente 33 dias (estágio 15; comprimento cefalocaudal (CCC), 8 mm). Observe a evidente proeminência frontonasal (PFN) em torno do telencéfalo (prosencefalo). Também é possível observar as fossetas nasais (FN), localizadas nas regiões ventrolaterais da proeminência frontonasal. As proeminências nasais laterais e mediais cercam essas fossetas. A forma de cunha das proeminências maxilares (PMX) forma os limites laterais do estomodeu. As fusão das proeminências mandibulares (PMD) localiza-se imediatamente caudal ao estomodeu. O segundo arco faríngeo (2AF) está claramente visível e mostra margens suspensas (opérculos). O terceiro arco faríngeo (branquial) (3AF) também é claramente visível. (De Hinrichsen K: *The early development of morphology and patterns of the face in the human embryo*. Adv Anat Embryol Cell Biol 98:1, 1985.)

apoptose (morte celular programada), o cordão se canaliza para formar o ducto nasolacrimal. A extremidade cranial deste ducto expande-se para formar o *saco lacrimal*. No final do período fetal, o ducto nasolacrimal drena para o meato inferior na parede lateral da cavidade nasal. O ducto em geral torna-se completamente patente apenas após o nascimento.

Entre a 7ª e a 10ª semana, as proeminências nasais mediais se fundem umas com as outras e com as proeminências nasais laterais e maxilares (Fig. 10-24C), resultando em desintegração da superfície epitelial em contato. Isto causa um entrelaçamento do mesênquima subjacente. A fusão das proeminências nasais mediais e maxilares resulta na continuidade do maxilar superior e do lábio, e separação das fossetas nasais do estomodeu. À medida que as proeminências nasais mediais se fundem, formam um segmento intermaxilar (Fig. 10-27C a F). O segmento intermaxilar dá origem aos componentes a seguir:

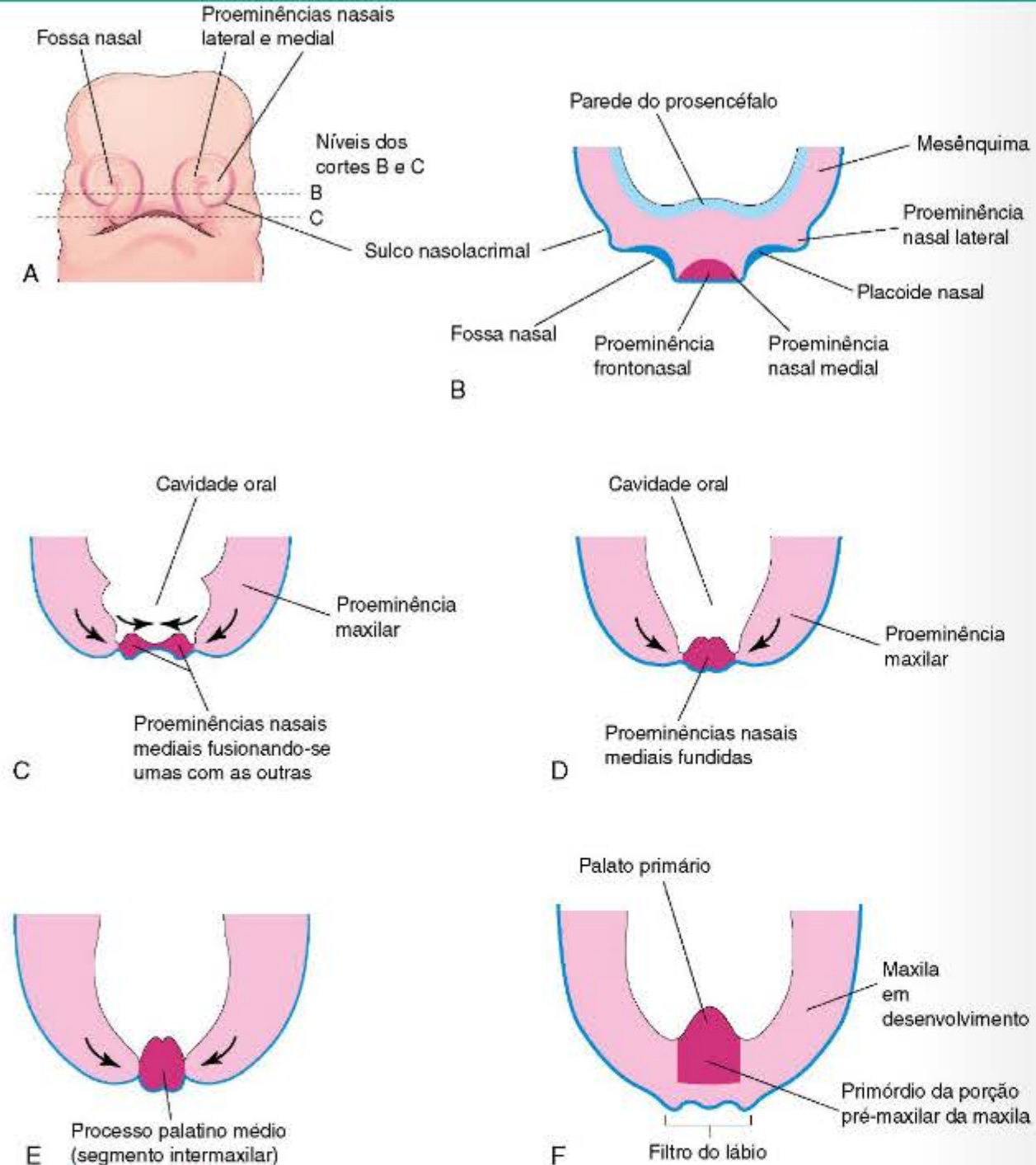
- A porção mediana profunda do lábio superior
- A porção pré-maxilar da maxila e sua gengiva associada
- O palato primário



**Figura 10-26** Estágios progressivos no desenvolvimento do saco nasal humano (cavidade nasal primitiva). **A**, Vista ventral de um embrião com aproximadamente 28 dias. **B a E**, Cortes transversais através do lado esquerdo do saco nasal em desenvolvimento.

As porções laterais do lábio superior, a maior parte da maxila e o palato secundário se formam a partir das proeminências maxilares (Fig. 10-24D). Essas proeminências fusionam-se lateralmente com as proeminências mandibulares. Estudos recentes mostram que a porção



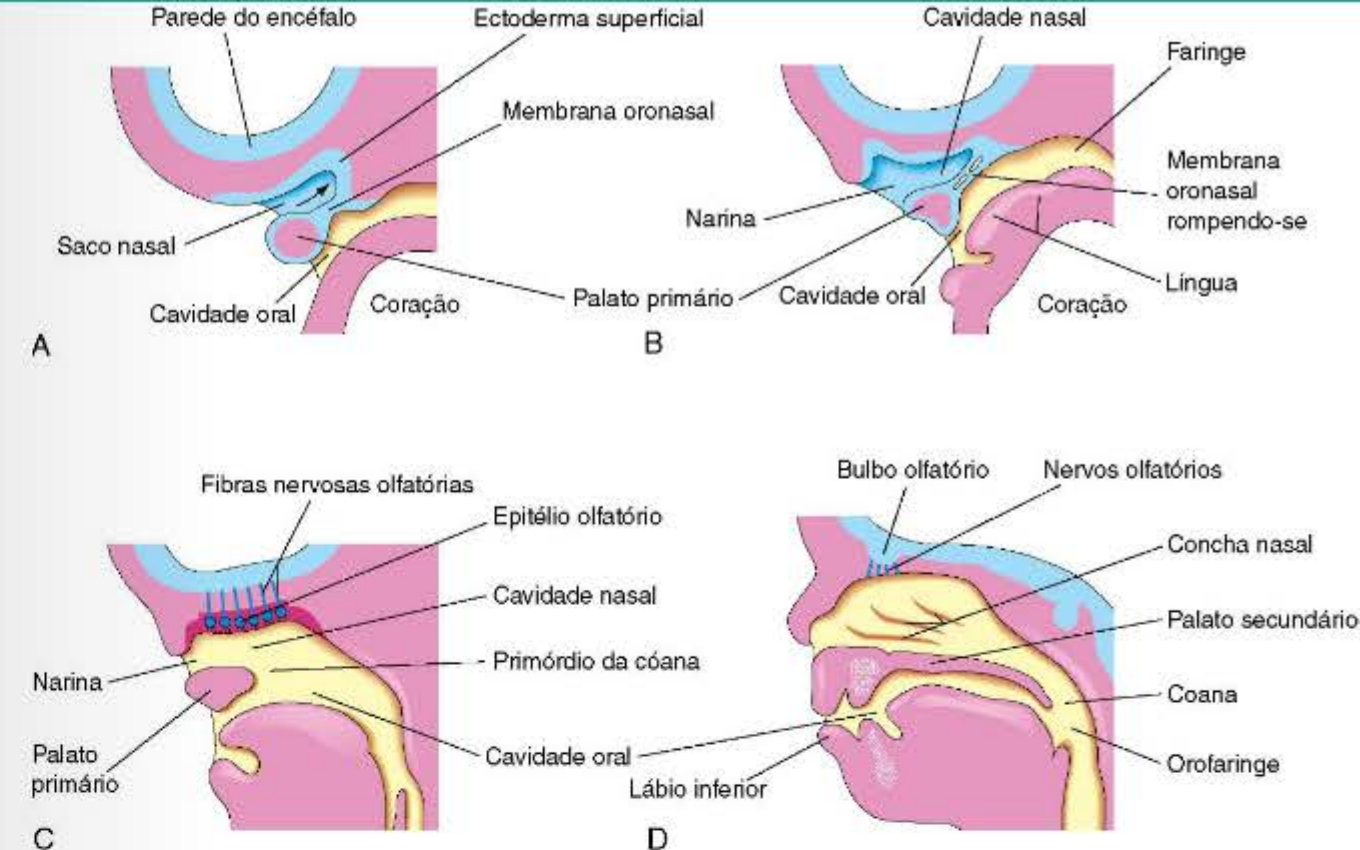


**Figura 10-27** Ilustrações do início do desenvolvimento da maxila, palato e lábio superior. **A**, Vista facial de um embrião com 5 semanas. **B** e **C**, Esboços de cortes horizontais nos níveis mostrados em **A**. As setas indicam o crescimento posterior das proeminências maxilares e nasais mediais em direção ao plano mediano e fusão das proeminências umas com as outras. **D** a **F**, Cortes similares de embriões mais velhos mostrando a fusão das proeminências nasais mediais entre si e com as proeminências maxilares para formar o lábio superior.

inferior das proeminências nasais mediais se posicionam profundamente e são cobertas por extensões mediais das proeminências maxilares para formar o **filtro**. Os lábios e bochechas primitivos são invadidos por mioblastos do segundo par de arcos faríngeos, que se diferenciam nos músculos faciais (Fig. 10-6 e Tabela 10-1). Os mioblastos do primeiro par de arcos diferenciam-se em músculos da mastigação.

## DESENVOLVIMENTO DAS CAVIDADES NASAIS

Conforme a face se desenvolve, os **placóides nasais** tornam-se deprimidos, formando as **fossetas nasais** (Figs. 10-25 e 10-26). A proliferação do mesênquima circundante forma as **proeminências nasais** medial e lateral, resultando em aprofundamento das fossetas nasais e formação do primórdio dos



**Figura 10-28** Cortes sagitais da cabeça, mostrando o desenvolvimento das cavidades nasais. O septo nasal foi removido. **A**, Com 5 semanas. **B**, Com 6 semanas, mostrando a ruptura da membrana oronasal. **C**, Com 7 semanas, mostrando a cavidade nasal em comunicação com a cavidade oral e o desenvolvimento do epitélio olfatório. **D**, Com 12 semanas. O palato e as paredes laterais da cavidade nasal são evidentes.

**sacos nasais**. Cada saco nasal cresce dorsalmente, ventral ao prosencéfalo em desenvolvimento (Fig. 10-28A). Primeiramente, os sacos nasais são separados da cavidade oral da **membrana oronasal**. Essa membrana se rompe até o final da 6ª semana do desenvolvimento, criando uma comunicação entre as cavidades nasal e oral (Fig. 10-28B e C). As regiões de continuidade entre as cavidades nasal e oral são as **cóanas primitivas**, que se encontram posteriormente ao palato primário. Após o desenvolvimento do **palato secundário**, a cóanas estão localizadas na junção da cavidade nasal e da faringe (Fig. 10-28D). Embora essas mudanças estejam acontecendo, as **conchas** médias, superior e inferior desenvolvem-se como elevações das paredes laterais das fossetas nasais (Fig. 10-30D). Ao mesmo tempo, o epitélio ectodérmico no teto de cada cavidade nasal torna-se especializado para formar o **epitélio olfatório**. Algumas células epiteliais se diferenciam em células receptoras olfativas. Os axônios dessas células constituem os **nervos olfatórios**, que crescem nos bulbos olfatórios do cérebro (Fig. 10-28C e D).

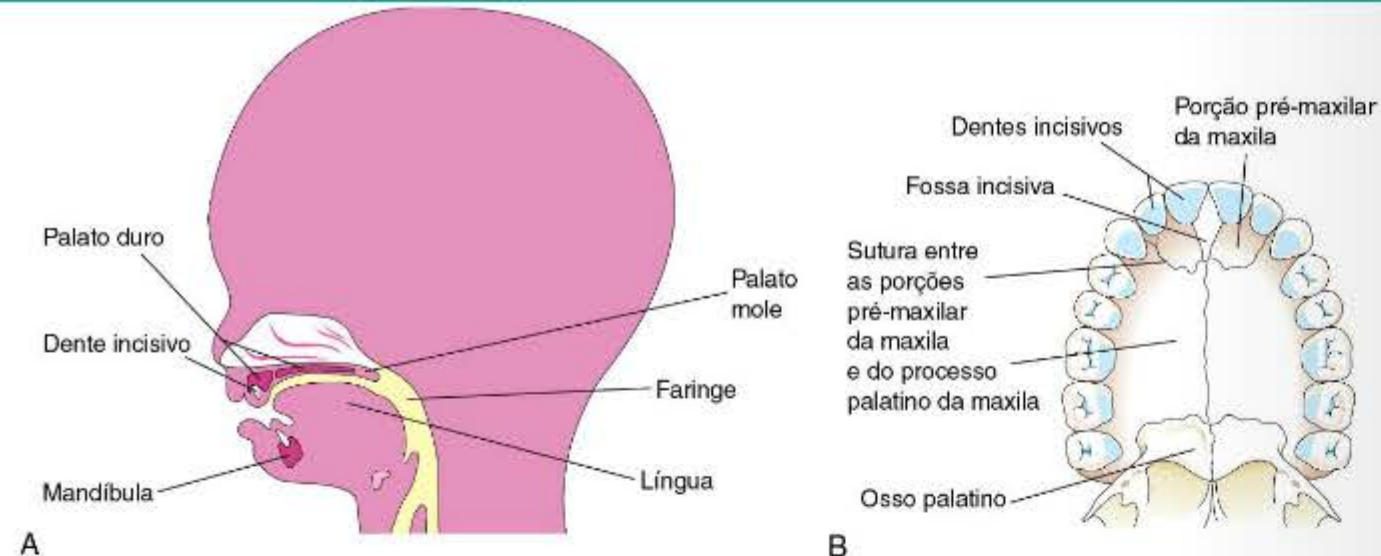
## Seios Paranasais

Alguns seios paranasais, em particular os **seios maxilares**, começam a se desenvolver durante a vida fetal; o restante deles se desenvolve após o nascimento. Eles se formam a partir de protuberâncias (divertículos) das paredes das

## SEIOS PARANASAIS NO DESENVOLVIMENTO NEONATAL E PÓS-NATAL

A maioria dos seios paranasais é rudimentar ou ausente nos recém-nascidos. Os **seios maxilares** são pequenos ao nascimento. Eles crescem lentamente até a puberdade, e não estão totalmente desenvolvidos até todos os dentes permanentes irromperem no início da idade adulta. Nenhum dos seios frontais ou esfenoides está presente ao nascimento. As células etmoides (seios) são pequenas antes dos 2 anos, e não começam a crescer rapidamente até os 6 a 8 anos. Com aproximadamente 2 anos, as duas células etmoides mais anteriores crescem no osso frontal, formando um seio frontal de cada lado. Normalmente, os seios frontais são visíveis em radiografias aos 7 anos. As células etmoides mais posteriores crescem no osso esfenóide, com aproximadamente 2 anos, formando dois seios esfenoides. O crescimento dos seios paranasais é importante na alteração do tamanho e da forma da face durante a infância e na adição de ressonância para a voz durante a adolescência.





**Figura 10-29** A, Corte sagital da cabeça de um feto de 20 semanas, mostrando a localização do palato. B, O palato ósseo e o arco alveolar de um adulto jovem. A sutura entre a porção pré-maxilar da maxila e os processos palatinos de fusão da maxila é normalmente visível no crânio de pessoas jovens.

cavidades nasais, tornando-se extensões pneumáticas (preenchidas por ar) das cavidades nasais nos ossos adjacentes. As aberturas originais dos divertículos persistem como os orifícios dos seios adultos.

## DESENVOLVIMENTO DO PALATO

O palato desenvolve-se a partir de dois primórdios: o palato primário e o palato secundário.

A **palatogênese** começa na 6ª semana, mas não está concluída até a 12ª semana. O período crítico de desenvolvimento do palato é a partir do final da 6ª semana até o início da 9ª semana.

### Palato Primário

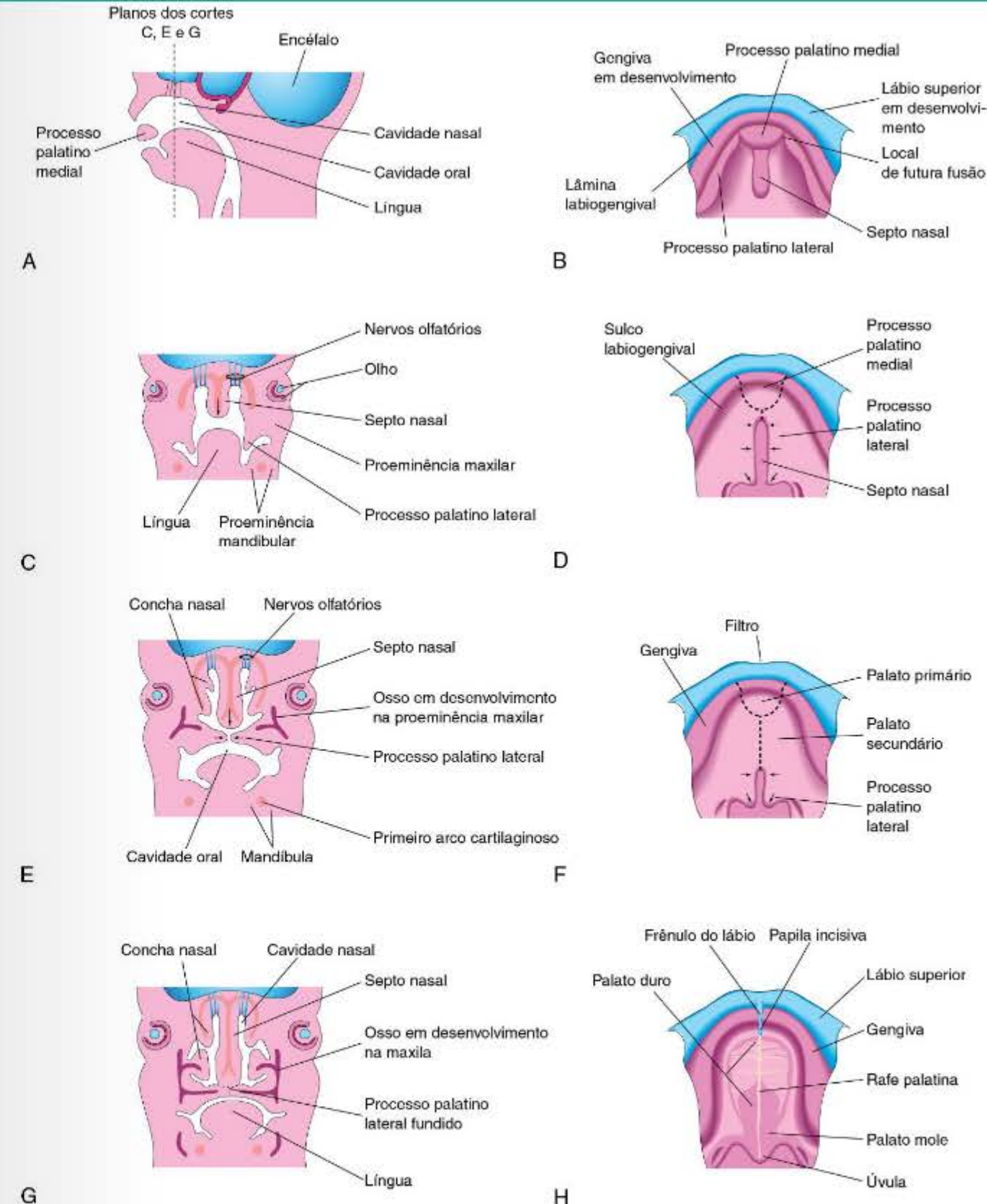
No início da 6ª semana, o palato primário (**processo palatino medial**) começa a se desenvolver a partir da porção profunda do segmento intermaxilar da maxila (Figs. 10-27F e 10-28). Inicialmente, esse segmento é uma massa de mesênquima em forma de cunha entre as superfícies internas das proeminências maxilares da maxila em desenvolvimento. O palato primário forma a **porção pré-maxilar da maxila** (Fig. 10-29B). Ela representa apenas uma pequena parte do palato duro adulto (a porção anterior da fossa incisiva).

### Palato Secundário

O palato secundário é o primórdio das porções duras e moles do palato (Figs. 10-28D e 10-29A e B). O palato secundário começa a se desenvolver no início da 6ª semana

a partir de duas projeções mesenquimais que se estendem dos aspectos internos das proeminências maxilares. Inicialmente, essas estruturas – os **processos palatinos laterais** (projeções palatinas) – projetam-se inferomedialmente em cada lado da língua (Fig. 10-30A a C). À medida que as mandíbulas se desenvolvem, a língua se torna relativamente menor e move-se inferiormente. Durante a 7ª a 8ª semana, os processos palatinos laterais alongam-se e ascendem a uma posição horizontal superior à da língua. Gradualmente, os processos aproximam-se um do outro e se fundem no plano medial (Fig. 10-30D a H). Eles também se fundem com o septo nasal e com a porção posterior do palato primário. Acredita-se que a elevação dos processos palatinos para a posição horizontal é causada por uma força intrínseca que é gerada pela hidratação de ácido hialurônico nas células mesenquimais no interior dos processos palatinos. A sutura epitelial medial nos bordos das prateleiras palatinas se decompõe, permitindo a fusão dos processos palatinos.

O **septo nasal** se desenvolve em um padrão de crescimento para baixo a partir de porções internas das proeminências nasais mediais fundidas (Fig. 10-30C, E e G). A fusão entre o septo nasal e os processos palatinos começa anteriormente durante a 9ª semana e é concluída posteriormente em torno da 12ª semana, superior ao palato duro primitivo (Fig. 10-30D e F). O osso gradualmente se desenvolve por ossificação intramembranosa (Cap. 15) no palato primário, formando a porção pré-maxilar da maxila, que alberga os dentes incisivos (Fig. 10-29B). Ao mesmo tempo, o osso se estende a partir dos ossos maxilares e palatinos nos processos palatinos laterais para formar o **palato duro** (Fig. 10-30E e G). As porções posteriores desses processos não se tornam ossificadas; elas se estendem posteriormente para além



**Figura 10-30** A, Corte sagital da cabeça embrionária no final da 6ª semana, mostrando o processo palatino médio, ou palato primário. B, D, F e H, O teto da boca da 6ª à 12ª semana, mostrando o desenvolvimento do palato. As linhas tracejadas indicam os locais de fusão dos processos palatinos. As setas indicam o crescimento medial e posterior dos processos palatinos laterais. C, E, e G, Cortes frontais da cabeça, mostrando a fusão dos processos palatinos laterais uns com os outros e com o septo nasal, e separação das cavidades nasal e oral.



do septo nasal e se fundem para formar o **palato mole**, incluindo a sua projeção cônica, a **úvula** (Fig. 10-30 D, F e H). A **rafe palatina mediana** indica a linha de fusão dos processos palatinos laterais. Um pequeno **canal nasopalatino** persiste no plano mediano do palato, entre a porção pré-maxilar da maxila e os processos palatinos da

maxila. Este canal é representado no palato duro adulto pela **fossa incisiva** (Fig. 10-29B). Uma sutura irregular percorre da fossa incisiva ao processo alveolar da maxila, entre os incisivos laterais e os dentes caninos em cada lado, indicando onde os palatos embrionários primários e secundários se fundem.

## FENDA NASOLABIAL E FENDA PALATINA

Fendas do lábio superior e palato são comuns. Os defeitos são classificados de acordo com critérios de desenvolvimento, com a fossa e a papila incisiva usadas como marcos de referência (Fig. 10-29B e Fig. 10-34A). A fenda nasolabial e a fenda palatina são especialmente conspícuas porque resultam em um aparência facial anormal e alterações de fala (Fig. 10-31). Dois grandes grupos de fenda nasolabial e fenda palatina são reconhecidos (Figs. 11-32 para 10-34):

**Anomalias de fendas anteriores** incluem a fenda nasolabial, com ou sem fenda da porção alveolar da maxila. Uma anomalia de fenda completa é uma em que a fenda se estende através do lábio e da porção alveolar da maxila até a fossa incisiva, separando as porções anterior e posterior do palato (Fig. 10-34E e F). Anomalias de fendas anteriores resultam de uma deficiência do mesênquima nas proeminências maxilares e no processo palatino mediano (Fig. 10-27D e E).

**Anomalias de fendas posteriores** incluem fendas do palato secundário ou posterior, que se estendem através das regiões do palato mole e duro até a fossa incisiva, separando as porções anterior e posterior do palato (Fig. 10-34G e H). Anomalias de fendas posteriores são causadas por defeitos no desenvolvimento do palato secundário e resultam de distorções do crescimento nos processos palatinos laterais que, por sua vez, impedem a migração medial e fusão destes processos.

**Fendas envolvendo o lábio superior**, com ou sem fenda palatina, ocorrem em cerca de um em cada 1.000 nascimentos; no entanto, a sua frequência varia muito, e 60% a 80% dos indivíduos afetados são meninos. As fendas variam em gravidade, de pequenos sulcos no bordo vermelho do lábio (Fig. 10-33G), até fendas maiores que se estendem até o assoalho da narina e através da porção alveolar da maxila (Figs. 10-32A e 10-34E). *A fenda nasolabial pode ser uni ou bilateral.*

A **fenda nasolabial unilateral** (Fig. 10-32A) resulta da incapacidade da proeminência maxilar do lado afetado de se unir com as proeminências nasais mediais fusionadas (Fig. 10-33A a H), causando um sulco labial persistente. Os tecidos do assoalho do sulco persistente se decompõe. Como resultado, o lábio é dividido em porções medial e lateral. Por vezes, uma ponte de tecido, chamada uma *banda de Simonart*, junta as porções do lábio com a fenda nasolabial.

A **fenda nasolabial bilateral** (Figs. 10-32B e 10-34F) resulta do fracasso das massas mesenquimais nas proeminências maxilares para se encontrar e se unir com as proeminências nasais mediais fusionadas. Quando ocorre uma fissura bilateral completa do lábio e da porção alveolar da maxila, o segmento in-

termaxilar fica suspenso livremente e projeta-se anteriormente. Esses defeitos são especialmente deformantes por causa da perda de continuidade do *músculo orbicular da boca*, que fecha a boca e contorna os lábios.

A **fenda nasolabial medial** é um defeito extremamente raro. Ela decorre da falha parcial ou completa da fusão das proeminências nasais mediais e da formação do segmento intermaxilar. A fenda medial do lábio inferior também é muito rara e é causada por falha de fusão completa das proeminências mandibulares.

O principal ponto de referência para se distinguir entre as anomalias anterior e posterior é a fossa incisiva. As anomalias de fendas anterior e posterior são embriologicamente distintas.

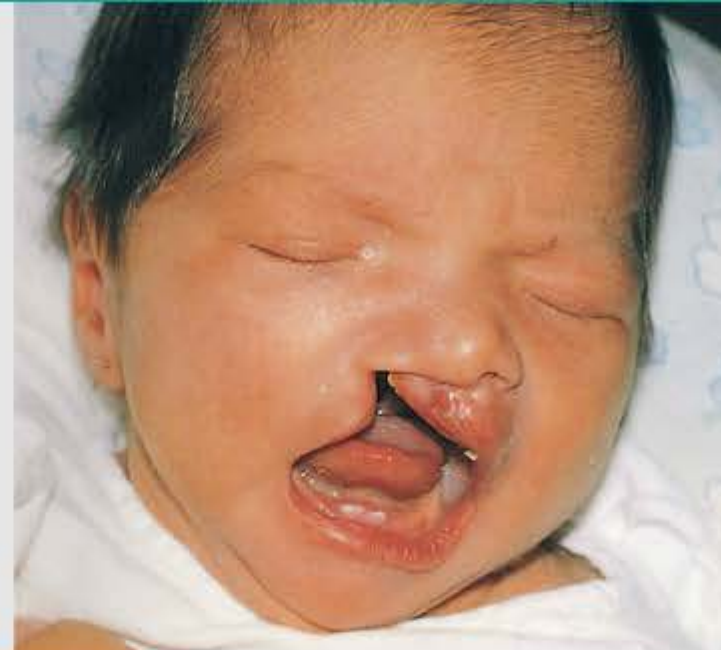A **fenda palatina**, com ou sem fissura de lábio, ocorre em aproximadamente um em cada 2.500 nascimentos e é mais comum em meninas do que em meninos. A fenda pode envolver apenas a úvula, dando-lhe aparência de cauda de peixe (Fig. 10-34B), ou pode estender-se através das regiões mole e dura do palato (Fig. 10-34C e D). Em casos graves associados com fenda nasolabial, a fenda no palato estende-se através da porção alveolar da maxila e dos lábios de ambos lados (Fig. 10-34G e H).

As fissuras uni e bilaterais no palato são classificadas em três grupos:

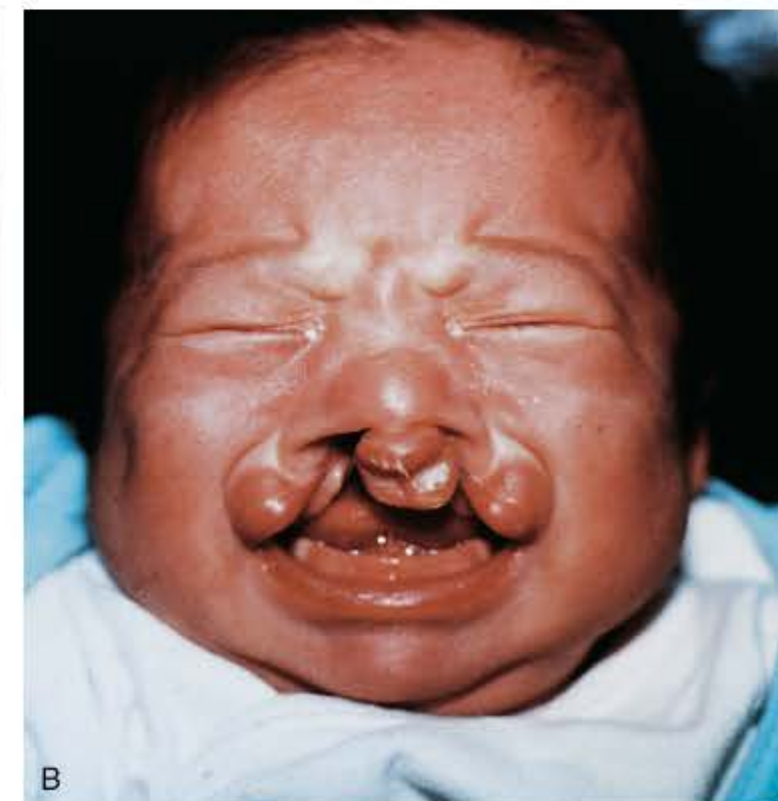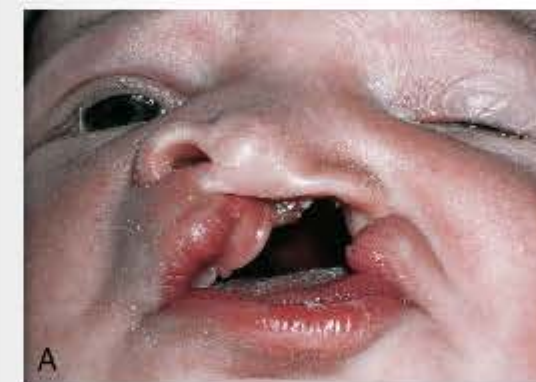- **Fissuras do palato anterior** resultam do fracasso dos processos palatinos laterais de se encontrar e se fundir com o palato primário (Fig. 10-34F).
- **As fendas do palato posterior** resultam do fracasso do processo palatino lateral de se encontrar e se fundir um com o outro e com o septo nasal (Fig. 10-30E).
- **As fendas do palato anterior e posterior** resultam do fracasso dos processos palatinos laterais de se reunir e se fundir com o palato primário, um com o outro e com o septo nasal.

A maioria das fendas nasolabiais e de palato resultam de múltiplos fatores (*herança multifatorial*; Cap. 19). Algumas fendas labiais, palatinas ou ambas aparecem como parte de síndromes determinadas por mutações de genes únicos. Outras fendas são características de síndromes cromossômicas, especialmente a *trissomia do 13*. Alguns casos de fenda nasolabial ou fenda palatina parecem ser causados por agentes teratogênicos (p. ex., anticonvulsivantes). Um irmão de uma criança com fenda palatina tem um risco elevado de apresentar fenda palatina, mas não apresenta aumento do risco de fenda nasolabial. A fenda nasolabial e do processo alveolar da maxila que continua através do palato é geralmente transmitida através de um gene ligado ao sexo masculino

RECURSOS EXTRAS



**Figura 10-31** Bebê com fenda labial unilateral e fenda palatina. As fendas labiais, com ou sem fenda palatina, ocorrem em aproximadamente um a cada 1.000 nascimentos; os indivíduos mais afetados são meninos. (Cortesia de A.E. Chudley, M.D., professor de pediatria e saúde da criança, Children's Hospital and University of Manitoba, Winnipeg, Manitoba, Canadá.)

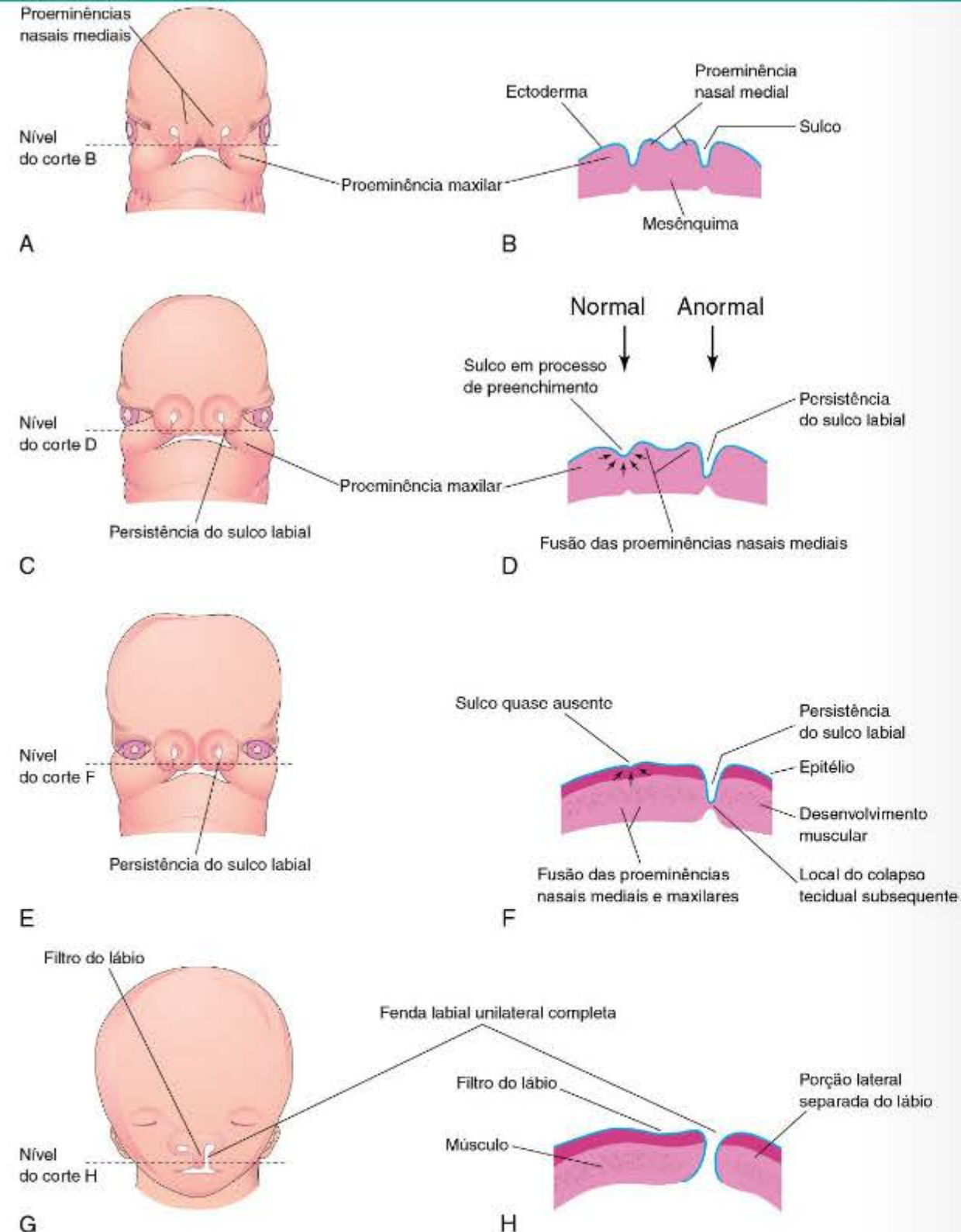


**Figura 10-32** Anomalias congênitas de lábio e palato. **A**, Criança com uma fenda labial unilateral esquerda e fenda palatina. **B**, Criança com fenda labial bilateral e fenda palatina. (Cortesia do Dr. Barry H. Grayson e Dr. Bruno L. Vendittelli, New York University Medical Center, Institute of Reconstructive Plastic Surgery, New York, NY.)

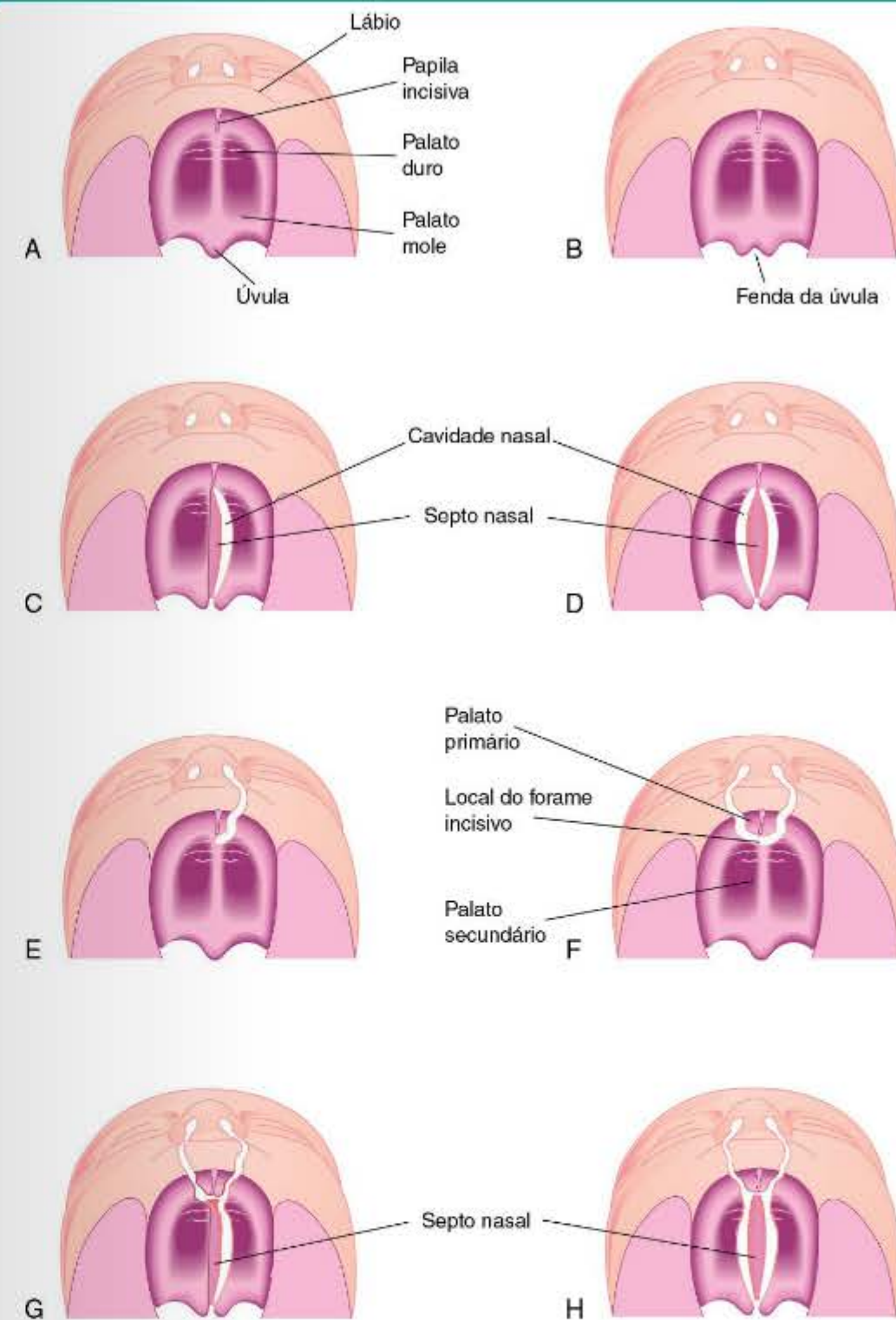
## FENDAS FACIAIS

Vários tipos de fenda facial podem ocorrer, mas elas são extremamente raras. Fendas graves estão geralmente associadas com anomalias graves da cabeça. **Fendas faciais oblíquas** (fendas orbitofaciais) são frequentemente bilaterais e se estendem do lábio superior à margem medial da órbita. Quando isso ocorre, os ductos nasolacrimais são sulcos abertos (sulcos lacrimais persistentes). Fendas faciais oblíquas associadas com fenda nasolabial resultam do fracasso das proeminências maxilares de se fundir com as proeminências nasais lateral e medial. Fendas faciais laterais ou transversais se estendem desde a boca até a orelha. Fendas bilaterais resultam em uma boca muito grande, uma condição chamada *macrostomia*. Em casos graves, as fendas nas bochechas estendem-se quase até as orelhas.





**Figura 10-33** Ilustrações da base embriológica para fenda labial unilateral completa. **A**, Embrião com 5 semanas. **B**, Corte horizontal através da cabeça, mostrando os sulcos entre as proeminências maxilares e proeminências nasais medial fusionadas. **C**, Embrião de 6 semanas, mostrando um sulco labial persistente do lado esquerdo. **D**, Corte horizontal através da cabeça, mostrando o sulco sendo gradualmente preenchido no lado direito após proliferação do mesênquima (setas). **E**, Embrião de 7 semanas. **F**, Corte horizontal através da cabeça, mostrando que o epitélio da direita foi quase empurrado para fora do sulco entre as proeminências maxilares e nasais mediais. **G**, Um feto de 10 semanas com fenda labial unilateral completa. **H**, Corte horizontal através da cabeça após o alongamento do epitélio e degradação dos tecidos no assoalho do sulco labial persistente do lado esquerdo, o que resulta na formação de uma fenda labial unilateral completa.



**Figura 10-34** Vários tipos de fenda labial e fenda palatina. **A**, Lábio e palato normais. **B**, Úvula fendida. **C**, Fenda unilateral do palato posterior ou secundário. **D**, Fenda bilateral do palato posterior. **E**, Fenda unilateral completa dos lábios e do processo alveolar da maxila, com fenda unilateral do palato anterior ou primário. **F**, Fenda bilateral completa dos lábios e dos processos alveolares da maxila, com fenda bilateral do palato anterior. **G**, Fenda bilateral completa do lábio e dos processos alveolares da maxila, com fenda bilateral do palato anterior e fenda unilateral do palato posterior. **H**, Fenda bilateral completa do lábio e dos processos alveolares da maxila, com fenda bilateral completa do palato anterior e posterior.

### QUESTÕES DE ORIENTAÇÃO CLÍNICA

1. Que tipo de defeito labial é o chamado “lábio leporino”? Qual o nome clínico deste defeito congênito?
2. Alguns dizem que os embriões apresentam fendas nasolabiais e que esta anomalia facial comum representa uma persistência desta condição embrionária. Estas afirmações estão corretas?
3. Nem Clare nem seu marido possuem fendas nasolabiais ou fendas palatinas e nenhuma de suas famílias possui ou tem histórico destas anomalias. Quais as suas chances de ter um filho com fenda nasolabial, com ou sem fenda palatina?

4. O filho de Mary apresenta fenda nasolabial e fenda palatina. O irmão dela possui um defeito semelhante envolvendo seu lábio e seu palato. Apesar de Mary não planejar ter mais filhos, seu marido diz que a culpa pelos defeitos de seu filho é de Mary. O defeito foi provavelmente herdado do lado da família de Mary?
5. O filho de um paciente possui anomalias menores envolvendo suas orelhas externas, mas ele não apresenta problemas auditivos ou malformações faciais. As anomalias em suas orelhas podem ser consideradas defeitos faríngeos (branquiais)?

As respostas a estas questões são apresentadas no final do livro.



# Sistema Respiratório

Desenvolvimento da Laringe 129

Desenvolvimento da Traqueia 130

Desenvolvimento dos Brônquios  
e dos Pulmões 130

Maturação dos Pulmões 131

Questões de Orientação Clínica 135

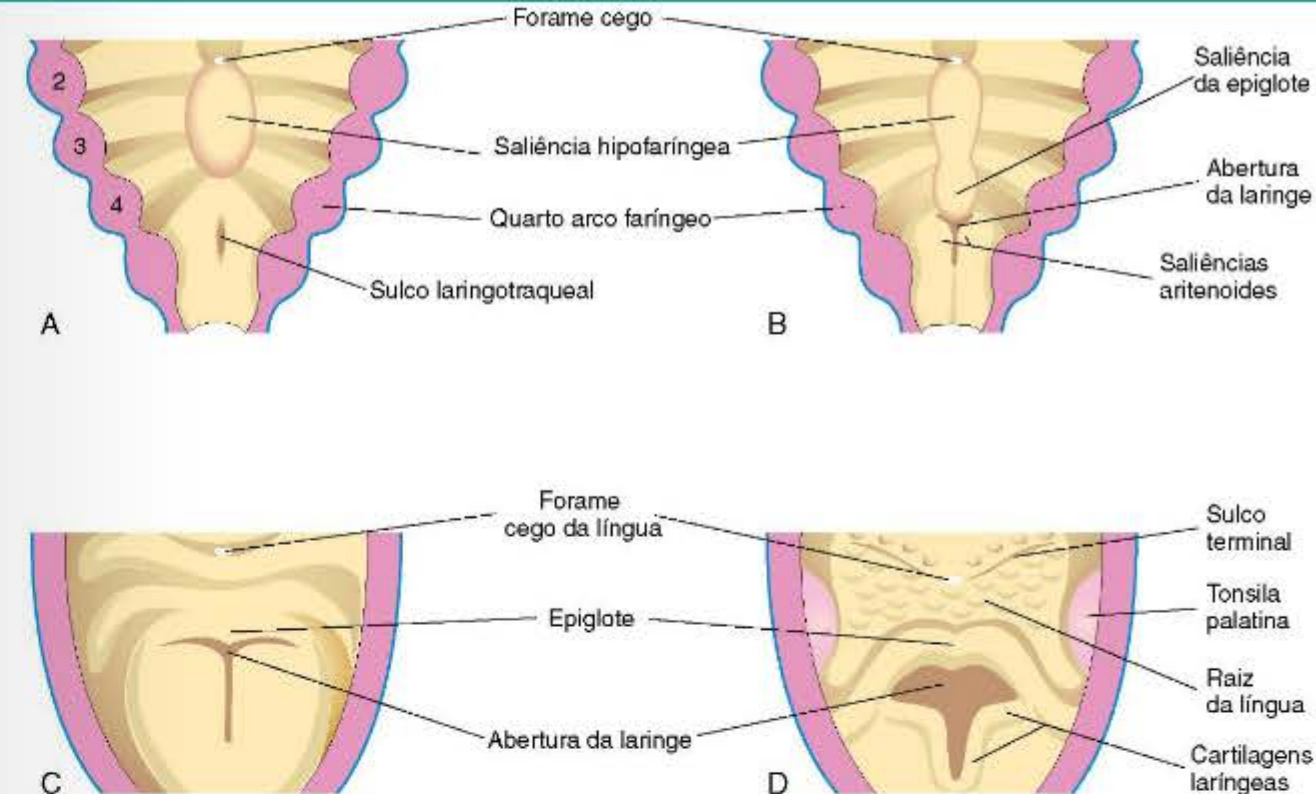
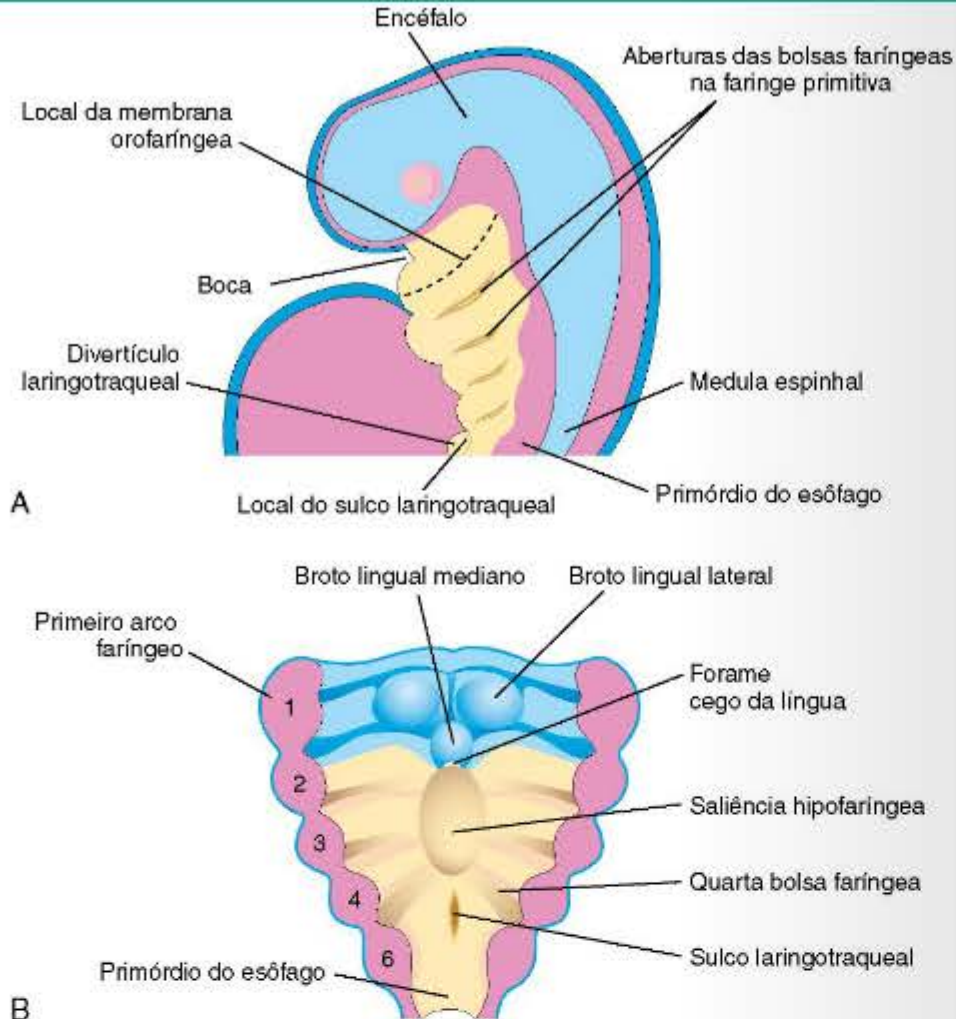
**O**s órgãos respiratórios inferiores (laringe, faringe, brônquios e pulmões) começam a se formar durante a quarta semana. O primórdio do sistema respiratório inferior — o **sulco laringotraqueal** — desenvolve-se caudalmente ao quarto par de bolsas faríngeas (Fig. 11-1A e B). O revestimento endodérmico do sulco laringotraqueal dá origem ao epitélio e às glândulas da laringe, traqueia, brônquios e epitélio pulmonar. O tecido conjuntivo, a cartilagem e o músculo liso nessas estruturas se desenvolvem a partir do mesoderma esplâncnico que rodeia o intestino anterior (Fig. 11-4A). No final da quarta semana, um **divertículo laringotraqueal**, semelhante a uma bolsa, se forma no sulco laringotraqueal (Figs. 11-1A e 11-2A) ventralmente à porção caudal do intestino anterior.

Como o divertículo se alonga, sua extremidade distal se alarga para formar um **broto respiratório** (Fig. 11-2B). O divertículo laringotraqueal logo se separa da **faringe primitiva**, mas mantém comunicação com ele pela entrada da **laringe primitiva** (Fig. 11-2A e C). Como o divertículo se alonga, ele é preenchido com mesoderma esplâncnico (Fig. 11-2B). As dobras traqueoesofágicas longitudinais desenvolvem-se no divertículo laringotraqueal, aproximam um do outro e se fusionam para formar uma divisória — o **septo traqueoesofágico** (Fig. 11-2D e E).

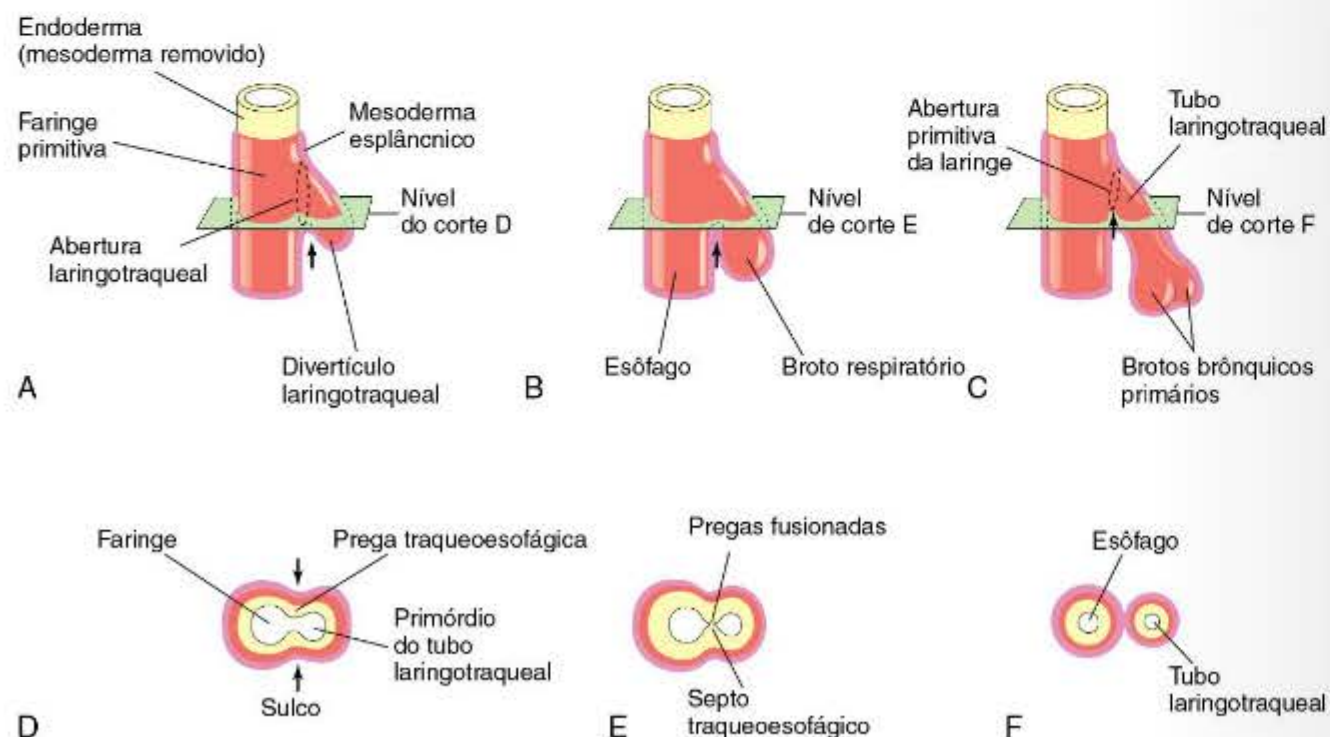
Esse septo divide a porção cranial do intestino anterior em uma *parte ventral*, o **tubo laringotraqueal** (primórdio da laringe, traqueia, brônquios e pulmões), e uma *parte dorsal* (primórdio da orofaringe e do esôfago) (Fig. 11-2F). A abertura do tubo laringotraqueal na faringe torna-se a **abertura primitiva da laringe** (Figs. 11-2F e 11-3C).



**Figura 11-1** A, Corte sagital da metade cranial do embrião. Vista lateral, quatro semanas. B, Corte horizontal do embrião mostrando o assoalho da faringe primitiva e a localização do sulco laringotraqueal.



**Figura 11-3** Estágios sucessivos no desenvolvimento da laringe. A, Com quatro semanas. B, Com cinco semanas. C, Com seis semanas. D, Com 10 semanas. O epitélio que reveste a laringe é de origem endodérmica. As cartilagens e os músculos da laringe provêm do mesênquima no quarto e no sexto pares de arcos faríngeos. Observe que a proliferação do mesênquima que envolve a laringe em desenvolvimento muda o formato da abertura da laringe de uma fenda para uma abertura em T.



**Figura 11-2** Estágios sucessivos do desenvolvimento do septo traqueoesofágico durante a quarta e a quinta semanas de desenvolvimento. A a C, Vistas laterais da porção caudal do primórdio da faringe, mostrando o divertículo laringotraqueal e a compartimentação do intestino anterior para formar o esôfago e o tubo laringotraqueal. D a F, Cortes transversais, mostrando a formação do septo traqueoesofágico e como este divide o intestino anterior no tubo laringotraqueal e no esôfago. As setas representam as alterações celulares resultantes do crescimento.



## DESENVOLVIMENTO DA LARINGE

O revestimento epitelial da laringe origina-se do endoderma da extremidade cranial do tubo laringotraqueal. As cartilagens laringeas originam-se das populações celulares do quarto e do sexto pares de arcos faríngeos (Cap. 10). As **cartilagens laringeas** originam-se do mesênquima, que é derivado das **células da crista neural**. O mesênquima da extremidade cranial do tubo laringotraqueal prolifera rapidamente, produzindo o par de **eminências aritenoides** (Fig. 11-3B). Essas eminências crescem em direção à língua, convertendo a abertura em forma de fenda — a **glote primitiva** — na **abertura laringea**, em forma de T, e reduzindo a luz da laringe em desenvolvimento a uma fenda estreita (Fig. 11-3C e D). O epitélio laringeo prolifera rapidamente, levando a uma **oclusão temporária da luz da laringe**. A recanalização da laringe ocorre na 10ª semana. Os ventrículos laringeos se formam durante o processo de recanalização. Esses recessos são limitados por pregas da membrana mucosa, que se transformam nas **pregas vocais** (cordas) e nas **pregas vestibulares**.

A **epiglote** origina-se da parte caudal da eminência hipofaríngea, produzida pela proliferação do mesênquima das extremidades ventrais do terceiro e do quarto arcos faríngeos (Figs. 10-20 e 11-3B a D). A parte rostral dessa

eminência forma o terço posterior ou a parte faríngea da língua (Fig. 10-20). Por se originarem dos mioblastos do quarto e do sexto pares de arcos faríngeos, os **músculos laringeos** são inervados pelos ramos dos nervos vago (CN X) que suprem esses arcos (Tabela 10-1). O crescimento da laringe e da epiglote é rápido durante os primeiros três anos após o nascimento, no qual a epiglote atinge a forma adulta. Há uma descida gradual de ambas as estruturas durante a fase inicial da infância.

## ATRESIA DA LARINGE

A **atresia da laringe** (obstrução) é uma rara anomalia que resulta na obstrução das vias respiratórias superiores; também conhecida como **síndrome da obstrução congênita das vias respiratórias superiores**. Distalmente à atresia ou estenose (estreitamento), as vias respiratórias tornam-se dilatadas, os pulmões ficam aumentados e ecogênicos (capazes de produzir ecos durante a ultrassonografia, porque estão cheios de líquido), o diafragma também é achatado ou invertido, e há ascite fetal, hidropisia ou ambas (acúmulo de líquido seroso). A ultrassonografia pré-natal possibilita o diagnóstico dessas anomalias.



## ESTENOSE E ATRESIA TRAQUEAL

O estreitamento (estenose) e a obstrução (atresia) da traqueia são anomalias incomuns, usualmente associadas a uma das variedades da FTE. A estenose e a atresia resultam, provavelmente, da separação desigual do intestino anterior em esôfago e traqueia. Em alguns casos, há uma rede de tecido obstruindo o fluxo de ar (*atresia traqueal incompleta*).

e terciários se formam e crescem lateralmente para dentro dos *canais pericardioperitoneais* (Fig. 11-7A). Junto com o mesoderma esplâncnico que os envolve, os brotos brônquicos diferenciam-se em brônquios e em suas ramificações nos pulmões (Fig. 11-7B). No início da quinta semana, a conexão de cada broto brônquico com a traqueia aumenta para formar o primórdio do brônquio principal (Fig. 11-8).

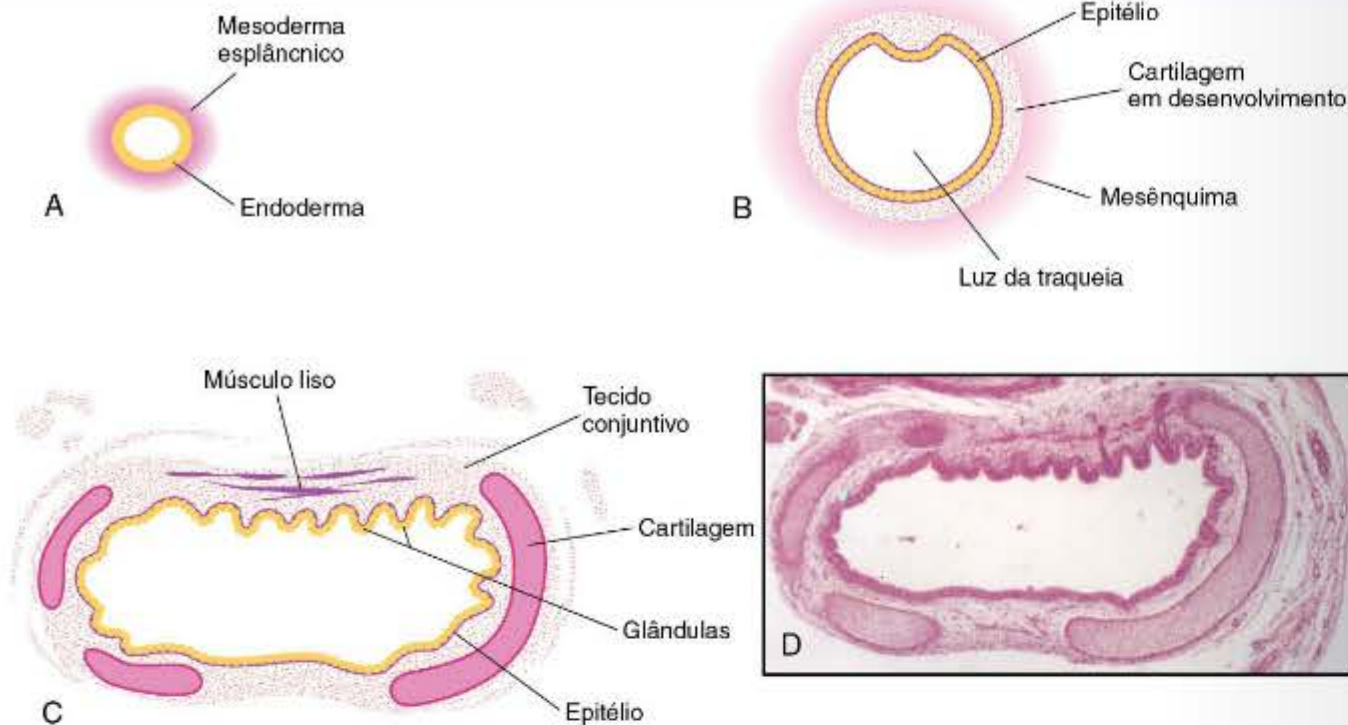
O brônquio principal direito embrionário é ligeiramente maior que o esquerdo e está orientado mais verticalmente. Essa relação embrionária persiste no adulto; conseqüentemente, é mais provável que um corpo estranho entre no brônquio principal direito que no esquerdo. Os brônquios principais subdividem-se em **brônquios secundários que formam os ramos lobar, segmentar e intrassegmentar** (Fig. 11-8). À direita, o brônquio secundário superior supre o lobo superior do pulmão, enquanto o brônquio secundário inferior subdivide-se em dois brônquios, um conectado ao lobo médio do pulmão direito e o outro conectado ao lobo inferior. À esquerda, os dois brônquios secundários suprem os lobos superior e inferior do pulmão. Cada brônquio secundário passa por ramificações progressivas.

Os **brônquios segmentares** — 10 no pulmão direito e oito ou nove no pulmão esquerdo — começam a formar-se na sétima semana. Quando isso ocorre, o mesênquima circundante também se divide. Cada brônquio segmentar, com sua massa de mesênquima circundante, é o primórdio de um **segmento broncopulmonar**. Com 24 semanas, aproximadamente 17 ordens de ramificações e os **bronquíolos respiratórios** se desenvolveram (Fig. 11-9B). Sete ordens adicionais de vias respiratórias se desenvolvem após o nascimento.

Com o desenvolvimento dos brônquios, o mesênquima esplâncnico que os envolve forma as placas de cartilagem. A musculatura lisa e o tecido conjuntivo dos brônquios e capilares se originam também desse mesênquima. Com o desenvolvimento dos pulmões, eles adquirem uma camada de **pleura visceral** a partir do mesênquima esplâncnico (Fig. 11-7). Com a expansão dos pulmões, as cavidades pleurais crescem caudalmente para dentro do mesênquima da parede do corpo e logo se situam perto do coração. A parede corporal torácica é revestida por uma camada de **pleura parietal**, derivada do mesoderma somático (Fig. 11-7B).

## Maturação dos Pulmões

A maturação dos pulmões é dividida em quatro períodos: pseudoglandular, canalicular, do saco terminal e alveolar.



**Figura 11-4** Cortes transversais através do tubo laringotraqueal, mostrando os estágios progressivos no desenvolvimento da traqueia. **A**, Com quatro semanas. **B**, Com 10 semanas. **C**, Com 11 semanas. Observe que o endoderma do tubo dá origem ao epitélio e às glândulas da traqueia e que o mesênquima que envolve o tubo forma o tecido conjuntivo, o músculo e a cartilagem (desenho da micrografia mostrada em **D**). **D**, Fotomicrografia de um corte transversal da traqueia em desenvolvimento com 12 semanas. (De Moore KL, Persaud TVN, Shiota K: *Color Atlas of Clinical Embryology*, 2nd ed. Philadelphia, WB Saunders, 2000.)

## DESENVOLVIMENTO DOS BRÔNQUIOS E DOS PULMÕES

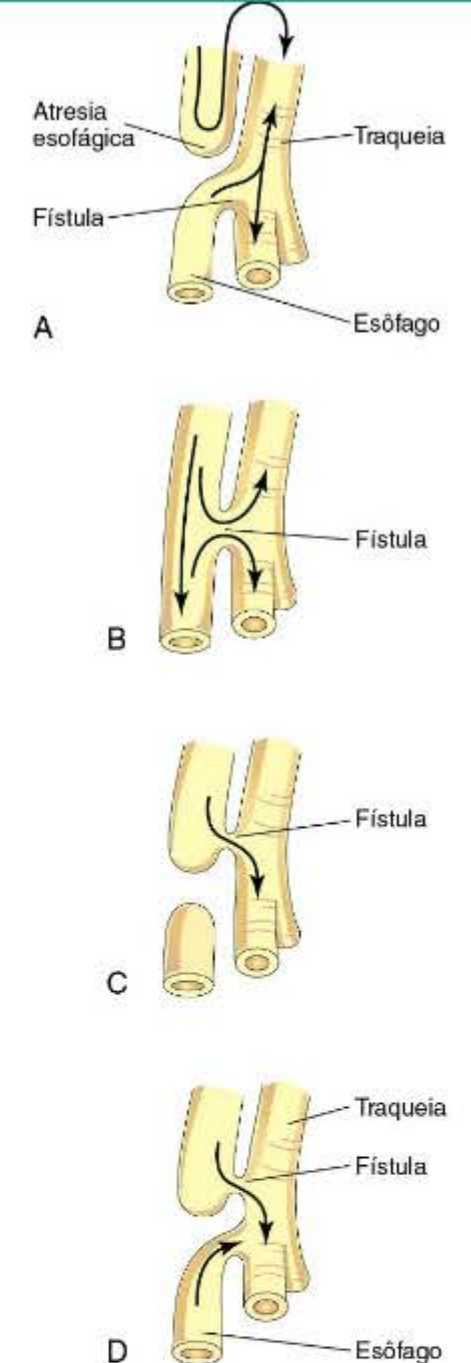
O **broto respiratório** (broto pulmonar) que se desenvolveu na extremidade caudal do divertículo laringotraqueal durante a quarta semana (Fig. 11-2B) logo se divide em duas bolsas chamadas **brotos brônquicos primários** (Figs. 11-2C e 11-7A). Mais tarde, os **brotos brônquicos secundários**

inferior se une à traqueia perto da bifurcação desta (Figs. 11-5A e 11-6B). As crianças com esse tipo de FTE e atresia esofágica tosse e engasgam ao engolir por causa do acúmulo excessivo de saliva na boca e no trato respiratório superior. Ao tentar engolir leite, este enche rapidamente a bolsa esofágica e é regurgitado. O conteúdo gástrico também pode refluir do estômago através da fístula para dentro da traqueia e dos pulmões, o que pode resultar em pneumonia ou pneumonite (inflamação dos pulmões). Outras variedades da FTE são mostradas na Figura 11-5B a D. O **poliídramnio** (Cap. 8) é frequentemente associado à atresia esofágica e à TEF. O excesso de líquido amniótico se acumula porque o fluido não pode passar para o estômago e os intestinos para absorção e transferência subsequente através da placenta para o sangue materno, de onde é removido.

## FÍSTULA TRAQUEOESOFÁGICA

Uma **fístula traqueo-esofágica (FTE)** é uma passagem anormal entre a traqueia e o esôfago (Figs. 11-5 e 11-6A). Ela ocorre cerca de uma vez a cada 3.000 a 4.500 nascimentos e afeta predominantemente as crianças do sexo masculino. Na maioria dos casos, a fístula está associada a **atresia esofágica**. A FTE resulta da divisão incompleta da parte cranial do intestino anterior nas porções respiratória e esofágica durante a quarta semana. A fusão incompleta das pregas traqueo-esofágicas resulta em um **defeito do septo traqueo-esofágico** e da comunicação entre a traqueia e o esôfago.

A FTE é a anomalia mais comum do trato respiratório inferior. Quatro variedades principais de FTE podem se desenvolver. A anomalia mais comum é aquela que a parte superior do esôfago termina em fundo cego (*atresia esofágica*) e a parte

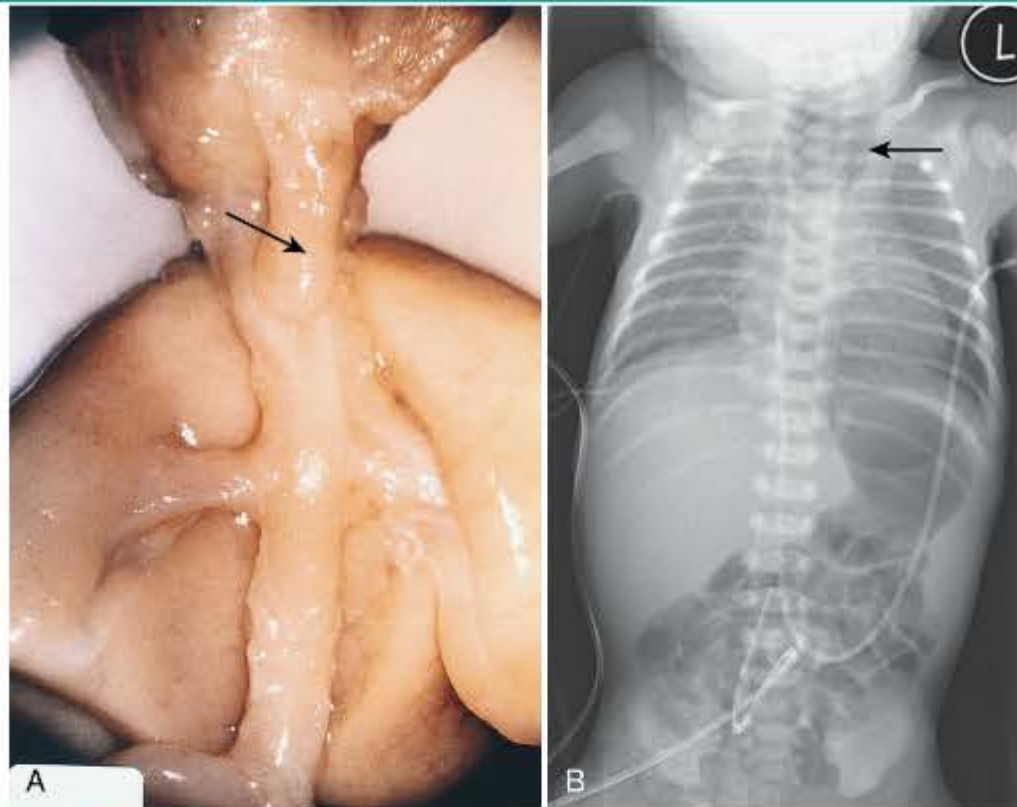


**Figura 11-5** Os principais tipos de fístulas traqueo-esofágicas em ordem de frequência. As direções possíveis do fluxo do conteúdo são indicadas por setas. **A**, A atresia esofágica está associada à fístula traqueo-esofágica em mais de 85% dos casos. **B**, Fístula entre a traqueia e o esôfago; esse tipo de anomalia acontece em aproximadamente 4% dos casos. **C**, A atresia da porção terminal do esôfago na fístula traqueo-esofágica tem um fundo cego. O ar não pode entrar na porção distal do esôfago e do estômago. **D**, A atresia do segmento proximal do esôfago, com fístulas entre a traqueia e ambos os segmentos proximal e distal do esôfago. Todas as crianças nascidas com fístula traqueo-esofágica têm dismotilidade esofágica e provavelmente desenvolvem refluxo.

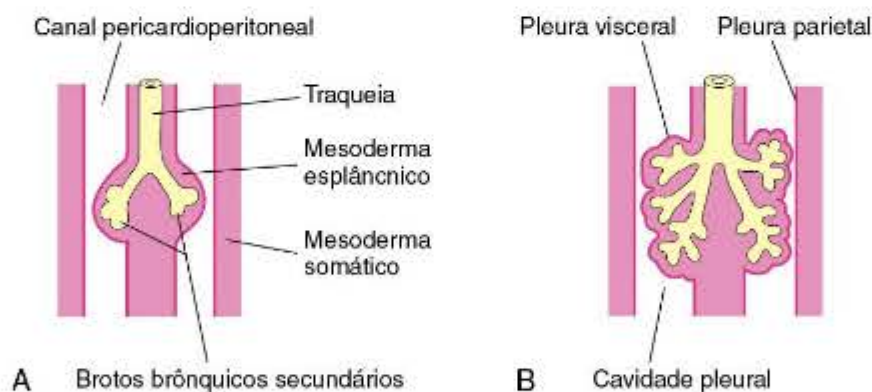
## Período Pseudoglandular (6-16 Semanas)

Os pulmões em desenvolvimento assemelham-se, com base na histologia, a uma glândula exócrina durante o início desse período (Figs. 11-9A). Com 16 semanas, todos os principais elementos do pulmão estão formados, exceto





**Figura 11-6** A, Fístula traqueoesofágica em um feto de 17 semanas. O segmento esofágico superior termina em fundo cego (seta). B, Radiografia de uma criança com atresia esofágica. O ar no trato gastrointestinal indica a presença de uma fístula traqueoesofágica (seta, saco esofágico proximal cego). (A, De Kalousek DK, Fitch N, Paradise BA: *Pathology of the Human Embryo and Prevalent Fetus*. New York, Springer Verlag, 1990. B, Cortesia do Dr. J Been, do Dr. M. Shuurman e do Dr. S. Robben, Maastricht University Medical Centre, Maastricht, Netherlands.)



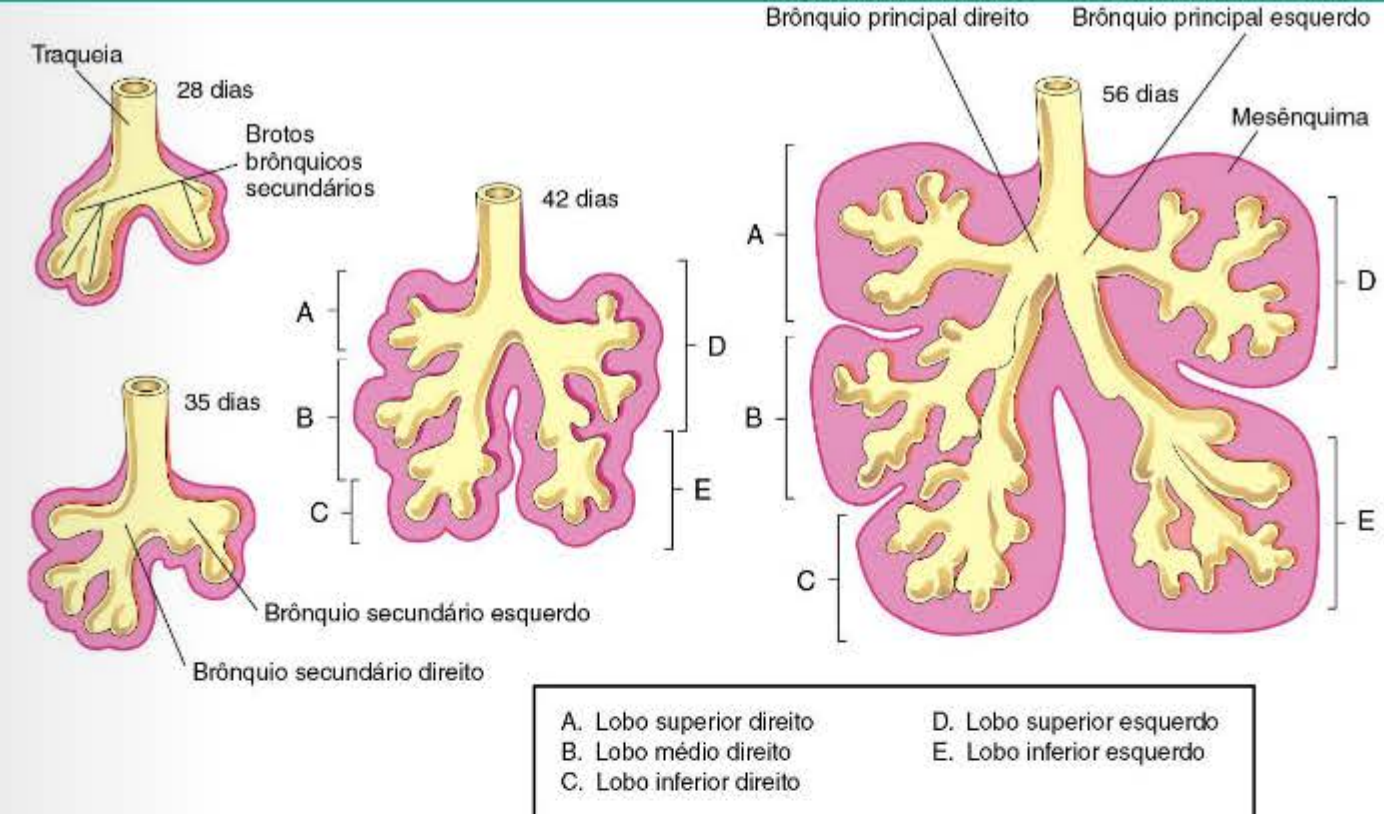
**Figura 11-7** Esquemas do crescimento dos pulmões em desenvolvimento para dentro do mesênquima esplâncnico adjacente às paredes mediais dos canais pericardioperitoneais (cavidades pleurais primitivas). Também é mostrado o desenvolvimento das camadas da pleura. A, Com cinco semanas. B, Com seis semanas.

aqueles envolvidos com as trocas gasosas. A respiração não é possível; portanto, os fetos que nascem durante esse período são incapazes de sobreviver.

#### Período Canalicular (16-26 Semanas)

O período canalicular se sobrepõe ao período pseudo-glandular porque os segmentos craniais dos pulmões amadurecem mais rapidamente que os caudais. Durante o período canalicular, a luz dos brônquios e dos bronquíolos terminais torna-se altamente vascularizada (Fig. 11-9B). Com 24 semanas, cada bronquíolo terminal deu origem

a dois ou mais bronquíolos respiratórios, cada um dos quais, então, se dividindo em três a seis passagens tubulares chamadas ductos alveolares. A respiração é possível ao final do período canalicular porque alguns sacos terminais (alvéolos primordiais) de paredes delgadas já se desenvolveram nas extremidades dos bronquíolos respiratórios, e o tecido pulmonar está bem vascularizado. Apesar de um feto nascido com 24 a 26 semanas poder sobreviver se receber tratamento intensivo, frequentemente morre, porque seu sistema respiratório e outros sistemas ainda estão relativamente imaturos.



**Figura 11-8** Estágios sucessivos do desenvolvimento dos brotos brônquicos, dos brônquios e dos pulmões.

#### Período do Saco Terminal (26 Semanas até o Nascimento)

Durante esse período, desenvolvem-se muito mais sacos terminais, seus epitélios tornam-se mais delgados e os capilares começam a fazer saliência dentro desses alvéolos em desenvolvimento (Figs. 11-9C). O contato íntimo entre as células epiteliais e endoteliais estabelece a **barreira hematoaérea**, possibilitando as trocas gasosas adequadas para a sobrevivência. Com 26 semanas, os sacos terminais são revestidos principalmente por células epiteliais pavimentosas de origem endodérmica — os **pneumócitos tipo I** —, por meio das quais as trocas gasosas acontecem. A rede capilar prolifera no mesênquima em torno dos alvéolos em desenvolvimento, e há um desenvolvimento ativo concomitante dos capilares linfáticos. Dispersas entre as células epiteliais pavimentosas encontram-se as células epiteliais secretoras, arredondadas — os **pneumócitos tipo II** —, que secretam o **surfactante pulmonar**, uma mistura complexa de fosfolipídios e proteínas. O surfactante forma um filme monomolecular sobre as paredes internas dos sacos alveolares e reduz a tensão superficial na interface ar-alvéolo. Isso facilita a expansão dos sacos terminais (alvéolos primitivos).

A maturação das células alveolares tipo II e a produção de surfactante variam amplamente nos fetos de diferentes idades. A *produção de surfactante começa com 20 semanas*, mas o surfactante está presente apenas em pequena quantidade nas crianças prematuras. Ele só atinge níveis adequados no fim do período fetal. O aumento da produção de surfactante induzido por corticosteroides e a terapia de reposição de surfactante pós-natal têm aumentado as taxas de sobrevivência dessas crianças.

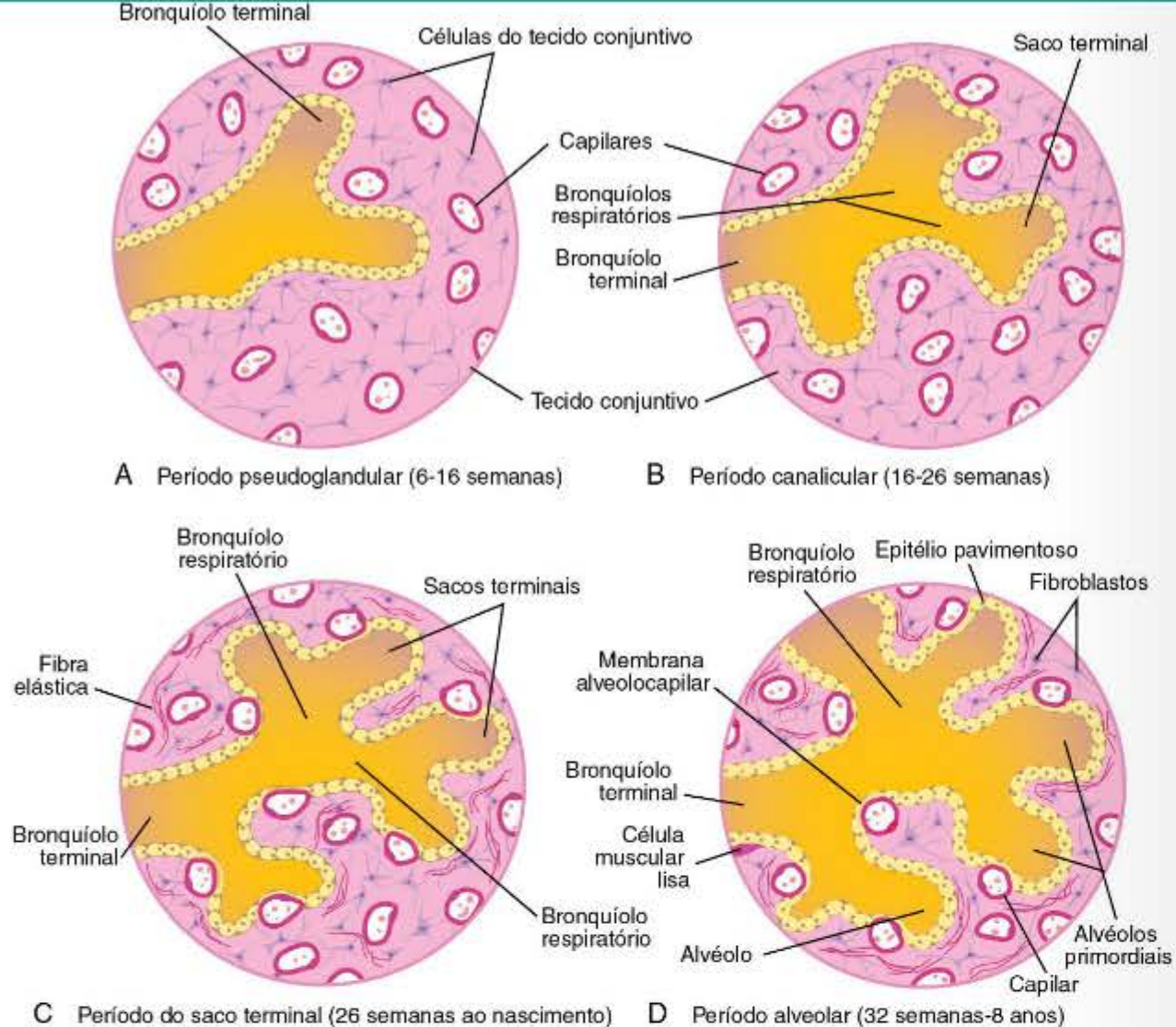
#### Período Alveolar (32 Semanas a Oito Anos)

O momento exato em que o período de saco terminal acaba e o período alveolar começa depende da definição do termo **alvéolo** (Fig. 11-9D). No início do período alveolar, cada bronquíolo respiratório termina em um aglomerado de sacos terminais de paredes delgadas, separados uns dos outros por tecido conjuntivo frouxo. Esses sacos terminais representam os futuros ductos alveolares. A **membrana alveolocapilar** (barreira de difusão pulmonar, ou membrana respiratória) é suficientemente delgada para possibilitar as trocas gasosas. A transição da dependência da placenta por trocas gasosas para a troca autônoma requer as seguintes alterações adaptativas nos pulmões:

- Produção adequada de surfactante nos sacos alveolares
- Transformação dos pulmões em órgãos de trocas gasosas
- Estabelecimento paralelo das circulações pulmonar e sistêmica

Aproximadamente 95% das características dos **alvéolos maduros** desenvolvem-se na vida pós-natal. Antes do nascimento, os alvéolos primitivos aparecem como pequenas protuberâncias nas paredes dos bronquíolos respiratórios e nos sacos terminais (futuros ductos alveolares). Após o nascimento, os alvéolos primitivos alargam-se como os pulmões expandem-se; no entanto, a maior parte do aumento do tamanho resulta do aumento contínuo do número de bronquíolos respiratórios e de alvéolos primitivos, em vez de um aumento no tamanho dos alvéolos. O desenvolvimento alveolar está completo com três anos de idade, mas novos alvéolos podem ser adicionados até





**Figura 11-9** Desenhos esquemáticos dos cortes histológicos, mostrando os estágios progressivos do desenvolvimento pulmonar. **A e B**, Estágios iniciais do desenvolvimento pulmonar. Em **C e D**, observe que a membrana alveolocapilar é delgada e que alguns capilares fazem saliência dentro dos sacos terminais.

aproximadamente oito anos de idade. Diferentemente dos alvéolos maduros, os alvéolos imaturos têm o potencial para a formação de alvéolos adicionais.

Aproximadamente 150 milhões de alvéolos primordiais, metade do número em adultos, estão presentes nos pulmões de um recém-nascido a termo. Pela radiografia do tórax, os pulmões de recém-nascidos aparecem mais densos do que os pulmões de adultos. A complementação com 300 milhões de alvéolos é alcançada entre o terceiro e o oitavo ano.

Três fatores são essenciais para o desenvolvimento normal do pulmão:

- Espaço torácico adequado para o crescimento pulmonar
- Volume adequado de líquido amniótico
- Movimentos respiratórios fetais

Antes do nascimento, ocorrem movimentos respiratórios fetais que exercem força suficiente para causar a aspiração de algum líquido amniótico pelos pulmões. Esses

movimentos respiratórios fetais ocorrem aproximadamente 50% do tempo e somente na fase de rápido movimento dos olhos durante o sono. Esses movimentos estimulam o desenvolvimento pulmonar, possivelmente pela criação de um gradiente de pressão entre os pulmões e o líquido amniótico. Ao nascimento, o feto tem a vantagem de vários meses de exercícios respiratórios. Os movimentos respiratórios fetais aumentam à medida que o parto se aproxima.

Ao nascimento, aproximadamente metade dos pulmões está preenchida com líquido derivado da cavidade amniótica, dos pulmões e das glândulas traqueais. A aeração dos pulmões ao nascimento ocorre não tanto pela insuflação de órgãos vazios colabados, mas principalmente pela rápida substituição do líquido intra-alveolar por ar. O líquido nos pulmões é drenado ao nascimento por três vias:

- Através da boca e do nariz, devido à pressão sobre o tórax durante o parto
- Para os capilares pulmonares e artérias e veias pulmonares
- Para os vasos linfáticos

## OLIGOIDRÂNIO E DESENVOLVIMENTO PULMONAR

Quando o oligoidrânio (uma quantidade insuficiente de líquido amniótico) é grave e crônico (p. ex., devido à perda de líquido amniótico), o desenvolvimento pulmonar é retardado, porque uma restrição do tórax fetal pelas paredes uterinas impede o crescimento pulmonar. A hipoplasia pulmonar ocorre como consequência e pode ser grave.

## SÍNDROME DA ANGÚSTIA RESPIRATÓRIA

A síndrome da angústia respiratória (SAR) afeta aproximadamente 2% das crianças nascidas vivas, e as que nascem prematuramente são as mais suscetíveis. A SAR é também conhecida como *doença da membrana hialina*. As crianças afetadas têm dificuldade em respirar logo após o nascimento. Estima-se que 30% das doenças neonatais resultem da SAR ou de suas complicações. A *deficiência em surfactante* é a principal causa da SAR. Os pulmões são pouco insuflados e os alvéolos contêm líquido de alto conteúdo proteico — *membrana hialina*. Acredita-se que essa membrana origina-se da combinação de substâncias na circulação e do epitélio pulmonar danificado. A asfixia intrauterina prolongada pode produzir alterações irreversíveis nas células alveolares do tipo II, tornando-as incapazes de produzir surfactante. Não foram ainda identificados todos os fatores de crescimento e hormônios que controlam a produção de surfactante, mas *corticosteroides* e a *tiroxina* são potentes estimuladores da produção de surfactante.

## PULMÕES DE RECÉM-NASCIDOS

Os pulmões neonatais saudáveis a fresco sempre contêm certa quantidade de ar; consequentemente, amostras de tecido pulmonar flutuam na água. Ao contrário, um pulmão doente que está parcialmente cheio de líquido não pode flutuar. Tem significado médico-legal o fato de os pulmões de um feto natimorto serem firmes e afundarem quando colocados na água, porque contêm líquido, e não ar.

## HIPOPLASIA PULMONAR

Nas crianças com hérnia diafragmática congênita (Cap. 9), o pulmão é incapaz de se desenvolver normalmente, por estar comprimido pelas vísceras abdominais posicionadas anormalmente. A hipoplasia pulmonar é caracterizada por uma redução acentuada do volume pulmonar. Muitas crianças com hérnia diafragmática congênita morrem de insuficiência pulmonar, mesmo recebendo ótimos cuidados pós-natais, porque seus pulmões são hipoplásicos demais para suportar a vida extrauterina.

## QUESTÕES DE ORIENTAÇÃO CLÍNICA

1. O que estimula a criança a começar a respirar no momento do nascimento? É necessário “dar um tapinha no bumbum”?
2. Uma criança teria morrido aproximadamente 72 horas depois do nascimento dos efeitos da síndrome da angústia respiratória. Que é a síndrome da angústia respiratória? Por qual outro nome essa condição é conhecida? Sua causa é genética ou ambiental?
3. Uma criança nascida com 22 semanas após a fecundação pode sobreviver?

As respostas a estas questões são apresentadas no final do livro.



# Sistema Digestório

## Intestino Anterior 137

- Desenvolvimento do Esôfago 138
- Desenvolvimento do Estômago 138
- Desenvolvimento do Duodeno 141
- Desenvolvimento do Fígado e do Sistema Biliar 142
- Desenvolvimento do Pâncreas 144

## Desenvolvimento do Baço 146

## Intestino Médio 146

- Rotação da Alça do Intestino Médio 146
- Ceco e Apêndice 149

## Intestino Posterior 149

- Cloaca 154
- Canal Anal 155

## Questões de Orientação Clínica 159

O sistema digestório é o trato digestório que se estende desde a boca até o ânus, incluindo todas as suas glândulas e órgãos associados. No início da quarta semana, o **intestino primitivo** está fechado em sua extremidade cranial pela **membrana orofaríngea** (Fig. 12-1B) e em sua extremidade caudal pela **membrana cloacal** (Fig. 12-1). O endoderma do intestino primitivo dá origem à maior parte do epitélio e das glândulas do sistema digestório. O epitélio nas extremidades cranial e caudal do trato digestório é derivado do **estomodeu** e do **proctodeu** (fosseta anal), respectivamente (Fig. 12-1).

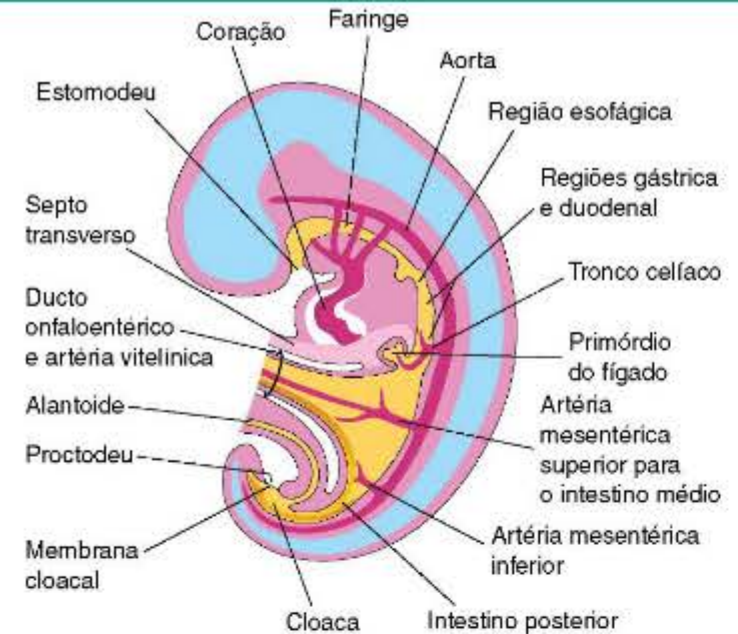Os tecidos muscular e conjuntivo e as outras camadas da parede do trato digestório são derivados do mesênquima esplâncnico que envolve o intestino primitivo. O intestino é dividido em três partes: anterior, médio e posterior. *A diferenciação regional do intestino primitivo é estabelecida pelos genes sonic hedgehog e hedgehog Indiana (Shh e Ihh), que são expressos no endoderma e no mesoderma circundante.* A sinalização endodérmica fornece informações posicionais e temporais para o desenvolvimento do intestino.

## INTESTINO ANTERIOR

Os derivados do intestino anterior são os seguintes:

- A faringe primitiva e seus derivados
- O trato respiratório inferior
- O esôfago e o estômago
- O duodeno, logo abaixo da abertura do ducto biliar
- O fígado, o sistema biliar (ductos hepáticos, vesícula biliar e ducto biliar) e o pâncreas





**Figura 12-1** Corte mediano de um embrião de quatro semanas, mostrando o sistema digestório primitivo e seu suprimento sanguíneo.

Todos os derivados do intestino anterior, exceto a faringe, o trato respiratório e a maior parte do esôfago, são alimentados pelo **tronco celíaco**, a artéria do intestino anterior (Figs. 12-1 e 12-2A).

## Desenvolvimento do Esôfago

O esôfago se alonga rapidamente e alcança seu comprimento relativo final por volta da sétima semana de desenvolvimento. Seu epitélio e suas glândulas são derivados do endoderma. O epitélio prolifera e obstrui parcial ou completamente a luz do esôfago; contudo, a recanalização normalmente ocorre ao final da oitava semana. O músculo estriado do esôfago é derivado do mesênquima do quarto e do sexto arcos faríngeos. O músculo liso, principalmente no terço inferior do esôfago, se desenvolve a partir do mesênquima esplâncnico circundante.

## ATRESIA ESOFÁGICA

O bloqueio do esôfago ocorre em aproximadamente um a cada 3.000 até um a cada 4.500 nascidos vivos. Aproximadamente um terço das crianças afetadas nasce prematuramente. A atresia esofágica está frequentemente associada à **fístula traqueoesofágica** (Figs. 11-5 e 11-6). A atresia esofágica ocorre em decorrência de um desvio do **septo traqueoesofágico** para uma região posterior (Figs. 11-2 e 11-6); consequentemente, a separação do esôfago do tubo laringotraqueal fica incompleta. Em alguns casos, a atresia é resultante de uma **falha na recanalização do esôfago** durante a oitava semana do desenvolvimento. Um feto com atresia esofágica é incapaz de engolir o líquido amniótico, resultando em polidrâmnio.

## ESTENOSE ESOFÁGICA

O estreitamento da luz do esôfago (estenose) pode ocorrer em qualquer ponto ao longo do esôfago, mas geralmente ocorre no terço distal. Este pode se apresentar tanto como uma rede quanto como um longo segmento do esôfago com luz filiforme. A estenose resulta frequentemente da recanalização incompleta do esôfago durante a oitava semana.

## Desenvolvimento do Estômago

Durante a quarta semana, uma dilatação delicada do intestino anterior tubular indica o local do estômago primitivo. Ela aparece primeiramente como uma protuberância fusiforme orientada no plano mediano (Fig. 12-2). O estômago primitivo aumenta e se alarga ventrodorsalmente. Sua borda dorsal cresce mais rapidamente do que a borda ventral. Esse ponto de crescimento acelerado demarca a **grande curvatura do estômago** (Fig. 12-2D).

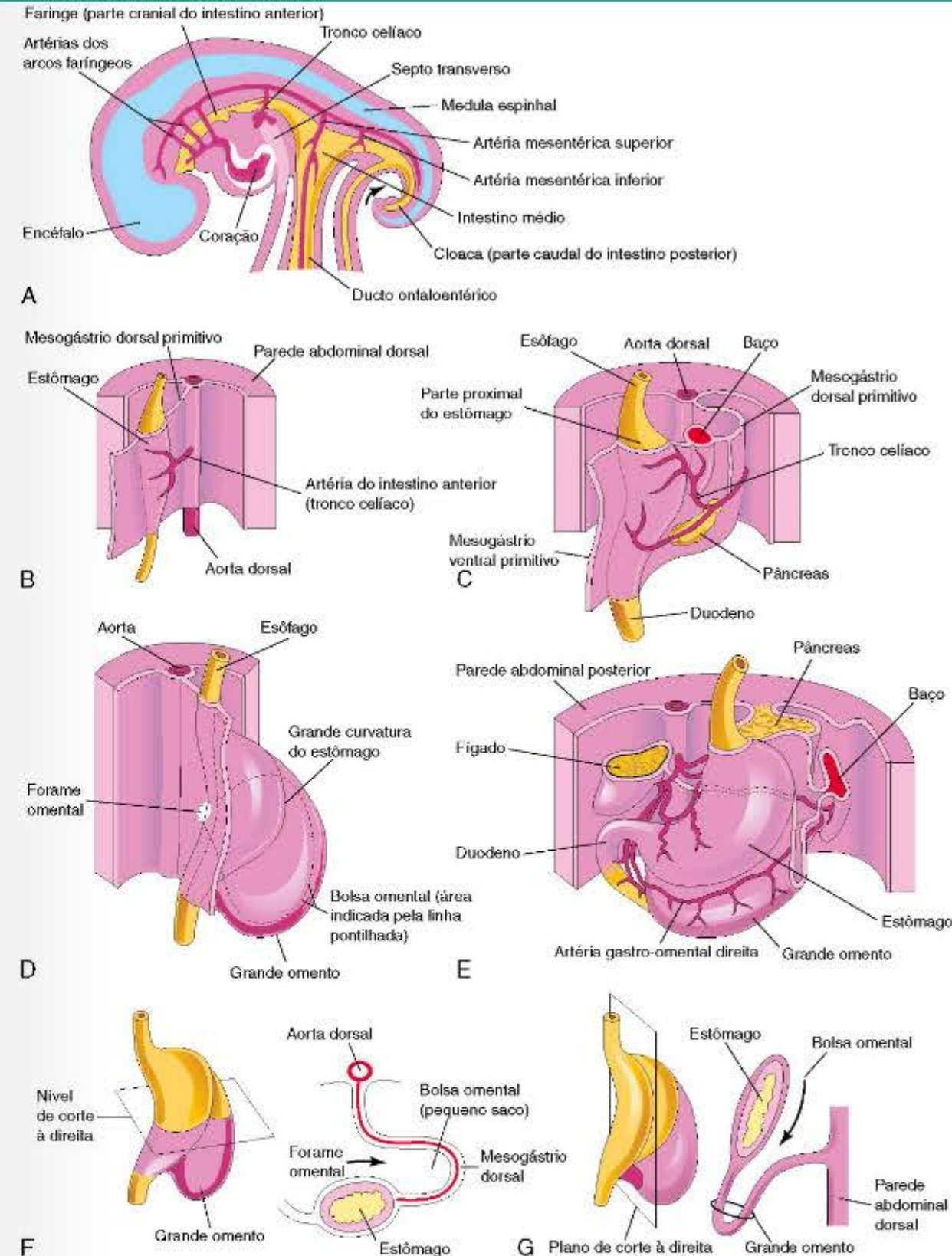
## Rotação do Estômago

Com o aumento do estômago, ele gira 90 graus no sentido horário ao redor de seu próprio eixo. Os efeitos da rotação do estômago são os seguintes (Figs. 12-2 e 12-3):

- A borda ventral (pequena curvatura) se move para a direita e a borda dorsal (grande curvatura) se move para a esquerda (Fig. 12-2C a F).
- Antes da rotação, as extremidades cranial e caudal do estômago estão no plano mediano (Fig. 12-2B).
- Durante a rotação e o crescimento do estômago, sua região cranial se move para a esquerda e levemente para baixo, e sua região caudal se movimenta para a direita e para cima (Fig. 12-2C a E).
- Após a rotação, o estômago assume sua posição final, com seu maior eixo quase transverso ao maior eixo do corpo (Fig. 12-2E). A rotação e o crescimento explicam por que o nervo vago esquerdo supre a parede anterior do estômago adulto e o nervo vago direito inerva sua parede posterior.

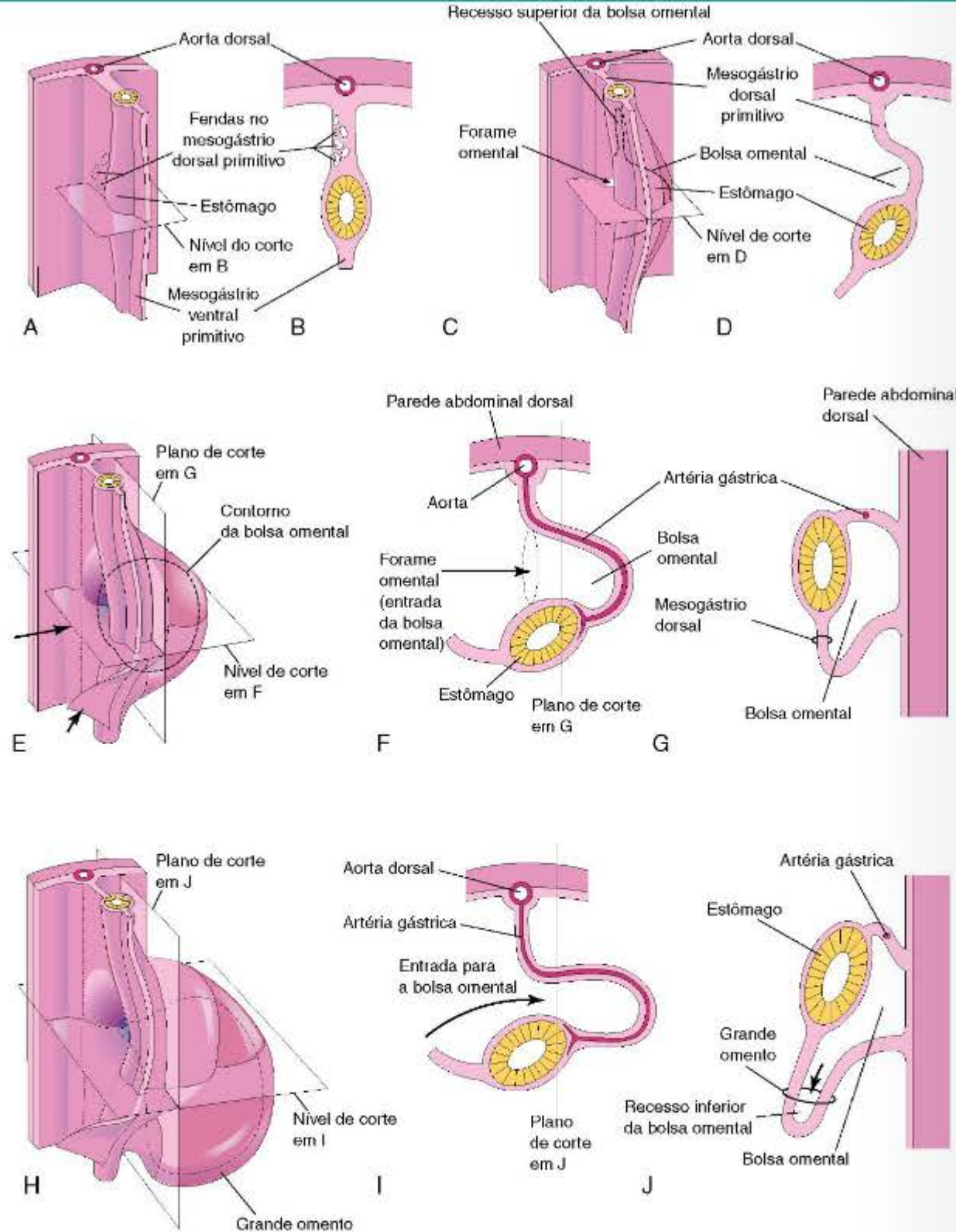
## ESTENOSE PILÓRICA HIPERTRÓFICA CONGÊNITA

As anomalias do estômago são incomuns, exceto a estenose pilórica hipertrófica, que afeta um em cada 150 meninos e uma em cada 750 meninas. As crianças com essa anomalia apresentam **espessamento muscular evidente do piloro**, a região do esfíncter distal do estômago. Os músculos na região pilórica estão hipertrofiados, o que resulta em uma **estenose grave (estreitamento) do canal pilórico** e na obstrução à passagem de alimento. Consequentemente, o estômago se torna bastante distendido e seu conteúdo é expelido com uma força considerável (**vômito projetado**). O alívio cirúrgico da obstrução pilórica é o tratamento de rotina.



**Figura 12-2** Ilustrações do desenvolvimento e da rotação do estômago e formação da bolsa omental e do grande omento. **A**, Corte mediano de um embrião de 28 dias. **B**, Visão anterolateral de um embrião de 28 dias. **C**, Embrião de aproximadamente 35 dias. **D**, Embrião de aproximadamente 40 dias. **E**, Embrião de aproximadamente 48 dias. **F**, Visão lateral do estômago e do grande omento de um embrião de aproximadamente 52 dias. **G**, Corte sagital, mostrando a bolsa omental e o grande omento. A seta em **F** e em **G** indica o local do forame omental.





**Figura 12-3** Ilustrações do desenvolvimento do estômago e de seus mesentérios e a formação da bolsa omental. **A**, Na quinta semana. **B**, Corte transversal mostrando as fendas no mesogástrio dorsal. **C**, Estágio mais avançado, após a coalescência das fendas para formar a bolsa omental. **D**, Seção transversal mostrando a aparência inicial da bolsa omental. **E**, O mesentério dorsal já se alongou e a bolsa omental aumentou de tamanho. **F** e **G**, Cortes transversal e sagital, respectivamente, mostrando o alongamento do mesogástrio dorsal e a expansão da bolsa omental. **H**, Na sexta semana, mostrando o grande omento e a expansão da bolsa omental. **I** e **J**, Cortes transversal e sagital, respectivamente, apresentando o recesso inferior da bolsa omental e o forame omental. As setas em **E**, **F** e **I** indicam o local do forame omental. Em **J**, a seta indica o recesso da bolsa omental.

### Mesentérios do Estômago

O estômago fica suspenso na parede dorsal da cavidade abdominal pelo **mesogástrio dorsal primitivo** (Figs. 12-2B e C e 12-3A a D). Esse mesentério, originalmente localizado no plano mediano, é carreado para a direita durante a rotação do estômago. O **mesogástrio ventral primitivo** adere o estômago e o duodeno ao fígado e à parede abdominal ventral (Figs. 12-2C e 12-3A e B).

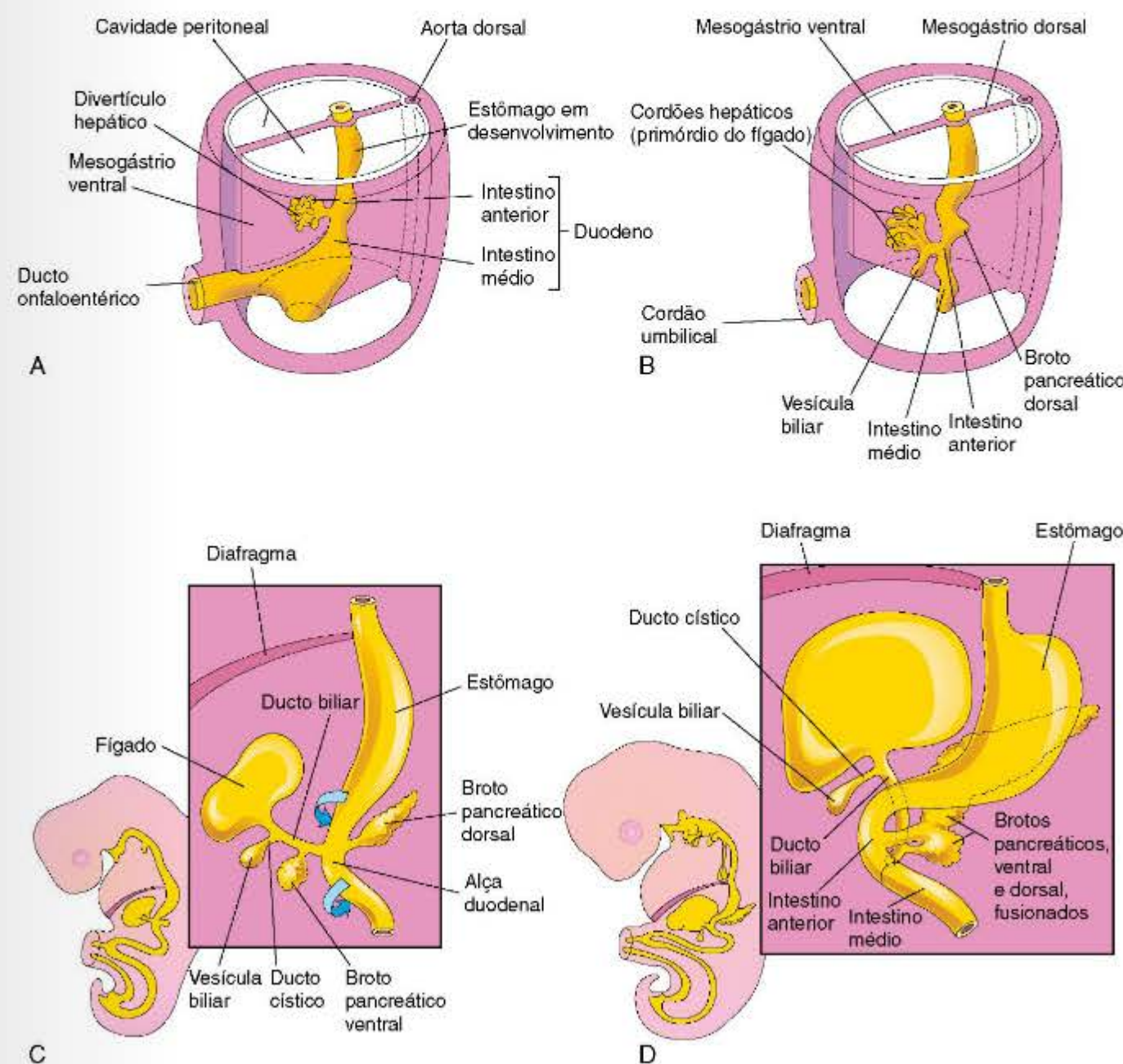
### Bolsa Omental

Fendas isoladas se desenvolvem no mesênquima que forma o mesogástrio dorsal (Fig. 12-3A e B). Essas fendas logo coalescem para formar uma única cavidade: a **bolsa omental** (*pequeno saco peritoneal*), um grande recesso da cavidade peritoneal (Figs. 12-2F e G e 12-3C e D). A rotação do estômago empurra o mesogástrio dorsal para a esquerda, aumentando, assim, a bolsa.

A bolsa omental se localiza entre o estômago e a parede abdominal dorsal. Com o aumento do estômago, ela se expande e paira sobre os intestinos em desenvolvimento. Essa parte da bolsa omental é chamada de **grande omento** (Figs. 12-3G a J e 12-13A). As duas camadas do grande omento se fusionam (Fig. 12-13F). A bolsa omental se comunica com a parte principal da cavidade peritoneal por uma pequena abertura: o **forame omental** (Figs. 12-2D e F e 12-3C e F).

### Desenvolvimento do Duodeno

No início da quarta semana, o duodeno se desenvolve a partir da parte caudal do intestino anterior e da parte cranial do intestino médio (Fig. 12-4A). O duodeno em desenvolvimento se alonga, formando uma alça em forma de “C” que se projeta ventralmente (Fig. 12-4B a D). Com



**Figura 12-4** Ilustrações dos estágios progressivos no desenvolvimento do duodeno, fígado, pâncreas e sistema biliar extra-hepático. **A**, Na quarta semana. **B** e **C**, Na quinta semana. **D**, Na sexta semana.

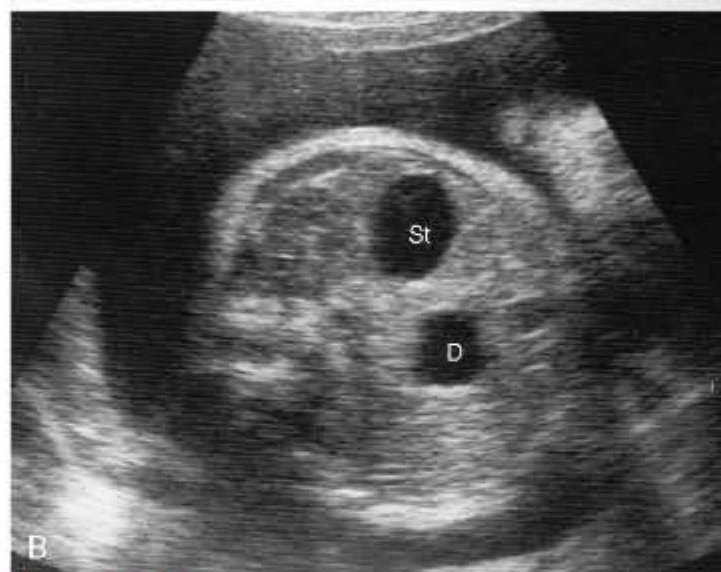
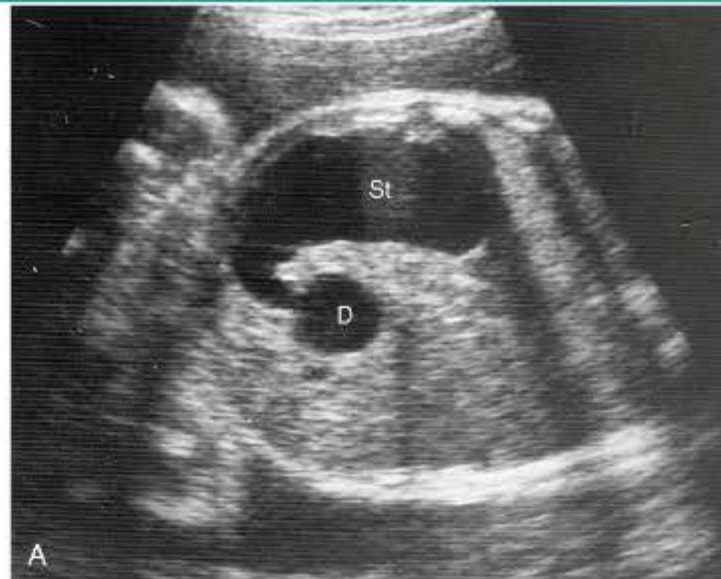
## ESTENOSE DUODENAL

A oclusão parcial da luz duodenal — **estenose duodenal** — é geralmente causada pela recanalização incompleta do duodeno. A maioria das estenoses envolve a parte horizontal (terça parte) ou a parte ascendente (quarta parte) do duodeno, ou ambas. Por causa da oclusão, o conteúdo do estômago é frequentemente expelido em vômitos.

## ATRESIA DUODENAL

A oclusão completa do duodeno — **atresia duodenal** — ocorre em consequência de falha na recanalização da luz (Fig. 12-5B). A maior parte das atresias envolve as partes horizontal e descendente do duodeno e se localiza distalmente à abertura do ducto biliar. Em crianças com atresia duodenal, os episódios de vômito começam poucas horas após o nascimento. O vômito quase sempre contém bile. O **polidrânio** também pode ocorrer, já que a atresia duodenal evita a absorção normal de líquido amniótico pelos intestinos. O diagnóstico de atresia duodenal é sugerido com base na presença de um “sinal da dupla-bolha” nas radiografias planas ou no exame por ultrassom. Esse sinal é causado pelo estômago distendido repleto de gases e pelo duodeno proximal. De 20% e 30% das crianças afetadas apresentam síndrome de Down, e outros 20% são prematuros.



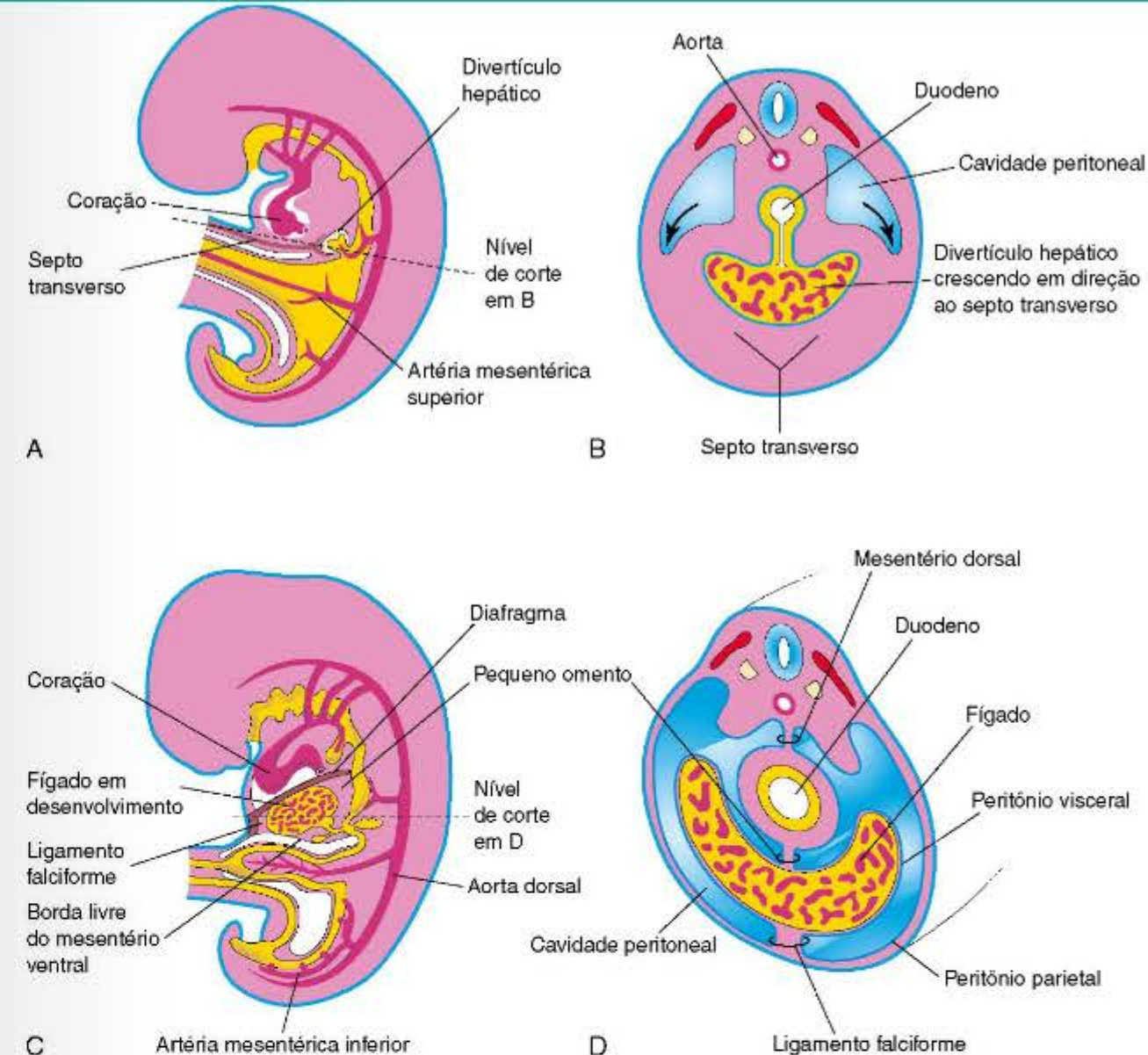
**Figura 12-5** Exame de ultrassonografia de um feto com 33 semanas de gestação (31 semanas após a fecundação), mostrando atresia duodenal. **A**, Um exame oblíquo mostra o estômago dilatado e cheio de líquido (St) entrando no duodeno proximal (D), que também se encontra aumentado devido à atresia (bloqueio) distal a ele. **B**, Exame de ultrassonografia transversal, mostrando a aparência característica de “dupla-bolha” do estômago e do duodeno quando há atresia duodenal. (Cortesia de Dr. Lyndon M. Hill, Magee-Women’s Hospital, Pittsburgh, PA.)

o primórdio dos **sinusoides hepáticos**. Os tecidos fibroso e hematopoético e as células de Kupffer do fígado são derivados do mesênquima do septo transversos.

O fígado cresce rapidamente e preenche grande parte da cavidade abdominal (Figs. 12-4 e 12-6C e D). A **hematopoese** (formação de vários tipos de células sanguíneas e de outros elementos) começa no fígado durante a sexta semana. Por volta da nona semana, o fígado é responsável por aproximadamente 10% do peso total do feto. A **formação da bile** pelas células hepáticas começa durante a 12ª semana.

A porção caudal do divertículo hepático se torna a **vesícula biliar**; a haste forma o **ducto cístico** (Fig. 12-4B e C). Inicialmente, o **sistema biliar extra-hepático** encontra-se

RECURSOS EXTRAS



**Figura 12-6** Ilustrações representativas do modo pelo qual a porção caudal do septo transversos se torna esticada e membranosa enquanto forma o mesentério ventral. **A**, Corte mediano de um embrião de quatro semanas. **B**, Corte transversal do embrião, mostrando uma expansão da cavidade peritoneal (setas). **C**, Corte sagital de um embrião de cinco semanas. **D**, Corte transversal do embrião após a formação dos mesentérios ventral e dorsal.

## ANOMALIAS DO FÍGADO E DOS DUCTOS BILIARES

Variações mínimas da lobulação do fígado são comuns, assim como as variações dos ductos hepáticos, do ducto biliar e do ducto cístico. Por exemplo, **ductos hepáticos acessórios** podem estar presentes, e, em caso de uma cirurgia na região, é importante a ciência da presença de tais ductos. As anomalias congênitas do fígado são raras.

obstruído por células epiteliais. A haste que conecta os ductos hepático e cístico ao duodeno se transforma no **ducto biliar**, que adere ao lado ventral da alça duodenal. Com o crescimento e a rotação do duodeno, a entrada do ducto biliar é carregada para o lado dorsal do duodeno (Fig. 12-4C e D).

## ATRESIA BILIAR EXTRA-HEPÁTICA

A atresia biliar extra-hepática, a anomalia mais grave envolvendo o sistema biliar extra-hepático, é rara. A falha na canalização dos ductos biliares frequentemente resulta da persistência da obstrução do ducto durante seu desenvolvimento. Nesse caso, a icterícia ocorre logo após o nascimento.

### Mesentério Ventral

O **mesentério ventral de duas camadas** (Figs. 12-6C e D e 12-7) dá origem a duas estruturas:

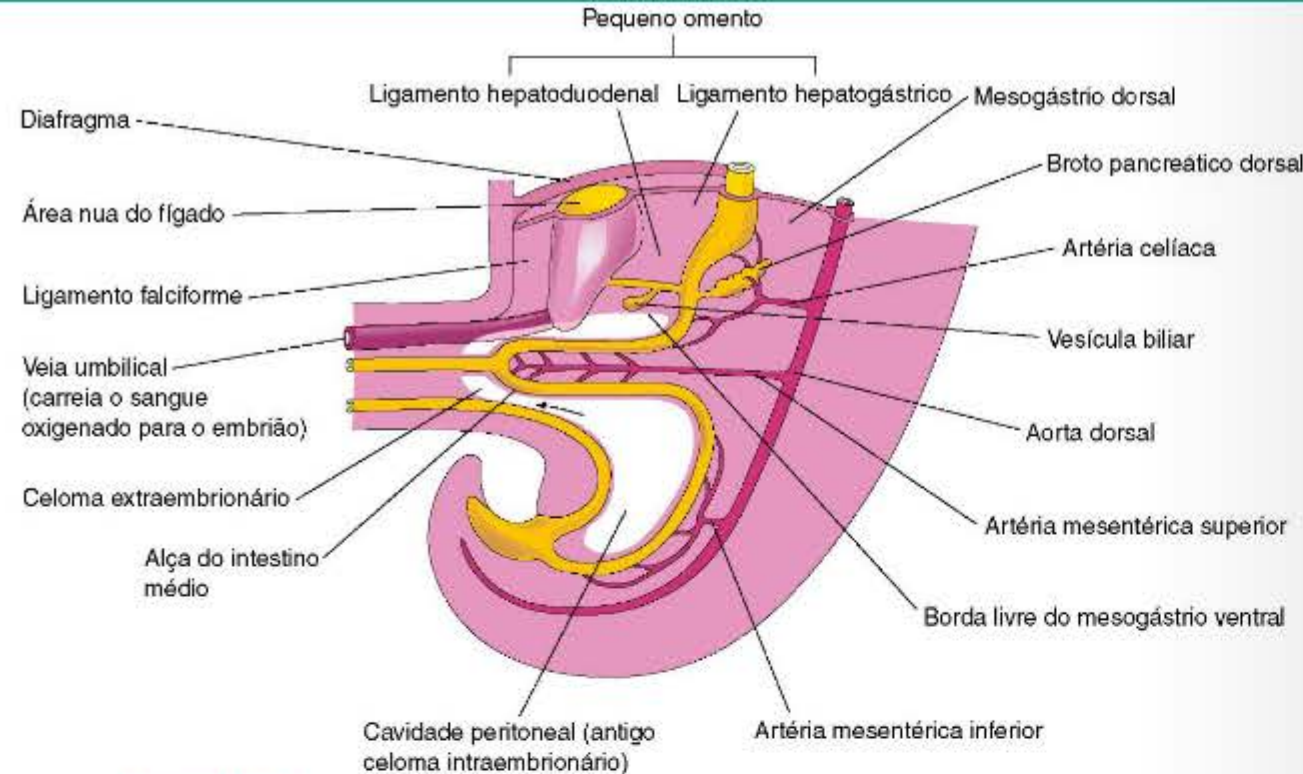
- O pequeno omento, que vai do fígado até a pequena curvatura do estômago (ligamento hepatogástrico) e do fígado até o duodeno (**ligamento hepatoduodenal**)
- O ligamento falciforme, que se estende do fígado para a parede abdominal ventral

a rotação do estômago, a alça duodenal gira para a direita e se posiciona retroperitonealmente (externa ao peritônio). Devido à sua derivação a partir do intestino anterior e do intestino médio, o duodeno é suprido por arcos das artérias tanto celiaca quanto mesentérica superior (Fig. 12-1). A luz do duodeno é temporariamente obstruída por causa da proliferação de suas células epiteliais, mas normalmente se recanaliza ao final do período embrionário.

## Desenvolvimento do Fígado e do Sistema Biliar

O fígado, a vesícula biliar e o sistema de ductos biliares surgem como um ponto ventral de crescimento exagerado — o **divertículo hepático** — a partir da porção caudal do intestino anterior no início da quarta semana (Figs. 12-4A e 12-6A). A **via de sinalização Wnt/ $\beta$ -catenina** está envolvida na indução do divertículo hepático. O divertículo hepático se estende para o septo transversos (Fig. 12-6B), uma massa de mesoderma esplâncnico entre o coração em desenvolvimento e o intestino médio. O divertículo aumenta de tamanho e se divide em duas partes enquanto cresce entre as camadas do **mesogástrio ventral** (Fig. 12-4A). A porção cranial, maior, do divertículo é o **primórdio do fígado**, e a porção caudal, menor, se torna o sistema biliar. As células endodérmicas em proliferação dão origem a cordões entrelaçados de hepatócitos e ao epitélio que reveste a parte intra-hepática do sistema biliar. Os **cordões hepáticos** se anastomosam ao redor dos espaços revestidos por endotélio,





**Figura 12-7** Corte mediano da metade caudal de um embrião na quinta semana, mostrando o fígado e seus ligamentos associados. A seta indica a comunicação da cavidade peritoneal com o celoma extraembrionário. Devido ao rápido crescimento do fígado e da alça do intestino médio, a cavidade abdominal se torna temporariamente pequena demais para conter os intestinos em desenvolvimento; consequentemente, eles entram no celoma extraembrionário na parte proximal do cordão umbilical (Fig. 12-11B).

A **veia umbilical** passa na borda livre do ligamento falciforme no seu caminho do cordão umbilical até o fígado. O mesentério ventral, originado do mesogástrio, também forma o **peritônio visceral do fígado**.

## Desenvolvimento do Pâncreas

O pâncreas se desenvolve entre as camadas de ambos os mesentérios a partir dos **brotos pancreáticos**, dorsal e ventral, que surgem da porção caudal do intestino anterior (Fig. 12-8A). A maior parte do pâncreas deriva do **broto pancreático dorsal**, que aparece primeiro. Ele cresce rapidamente entre as camadas do mesentério dorsal. A **formação do broto pancreático dorsal depende de sinais provenientes da notocorda (activina e fator de crescimento fibroblástico-2) que bloqueiam a expressão do gene sonic hedgehog (Shh) no endoderma. A expressão dos fatores homeobox pancreático e duodenal (PDX-1 e MafA) é crítica para o desenvolvimento do pâncreas.**

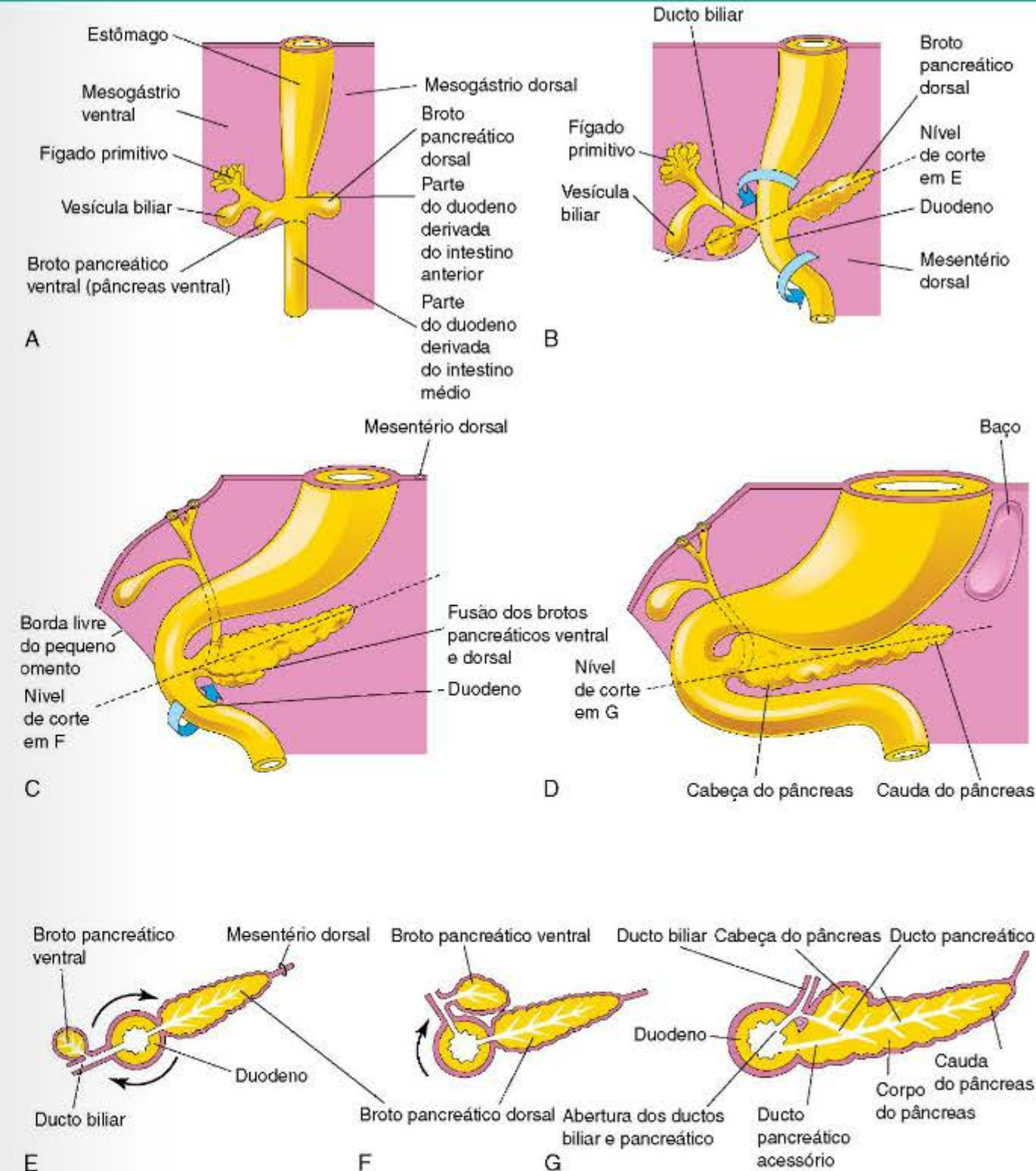
O **broto pancreático ventral** se desenvolve próximo à entrada do ducto biliar no duodeno (Fig. 12-8A e B). O duodeno, ao sofrer uma rotação para a direita e assumir uma forma de “C”, carrega dorsalmente o broto pancreático ventral juntamente como ducto biliar (Fig. 12-8C a F). Este se posiciona posteriormente ao broto pancreático dorsal e depois se funde a ele (Fig. 12-8G). Com a fusão dos brotos pancreáticos, seus ductos se anastomosam.

O broto pancreático ventral forma o **processo uncinado** e parte da **cabeça do pâncreas**. Com a rotação do estômago, do duodeno e do mesentério ventral, o pâncreas acaba se posicionando na parede abdominal dorsal (Fig. 12-8D e G).

O **ducto pancreático** se forma a partir do ducto do broto ventral e da parte distal do ducto do broto dorsal (Fig. 12-8G). Em aproximadamente 9% das pessoas, a parte proximal do ducto do broto dorsal persiste com um **ducto pancreático acessório** que se abre na **papila duodenal menor**. A bainha de tecido conjuntivo e o septo interlobular do pâncreas se desenvolvem a partir do mesênquima esplâncnico circundante. A **secreção de insulina** começa aproximadamente na 10ª semana. As células que armazenam glucagon e somatostatina se desenvolvem antes que a diferenciação das células secretoras de insulina ocorra. Com o aumento da idade fetal, a insulina pancreática total e o conteúdo de glucagon também aumentam.

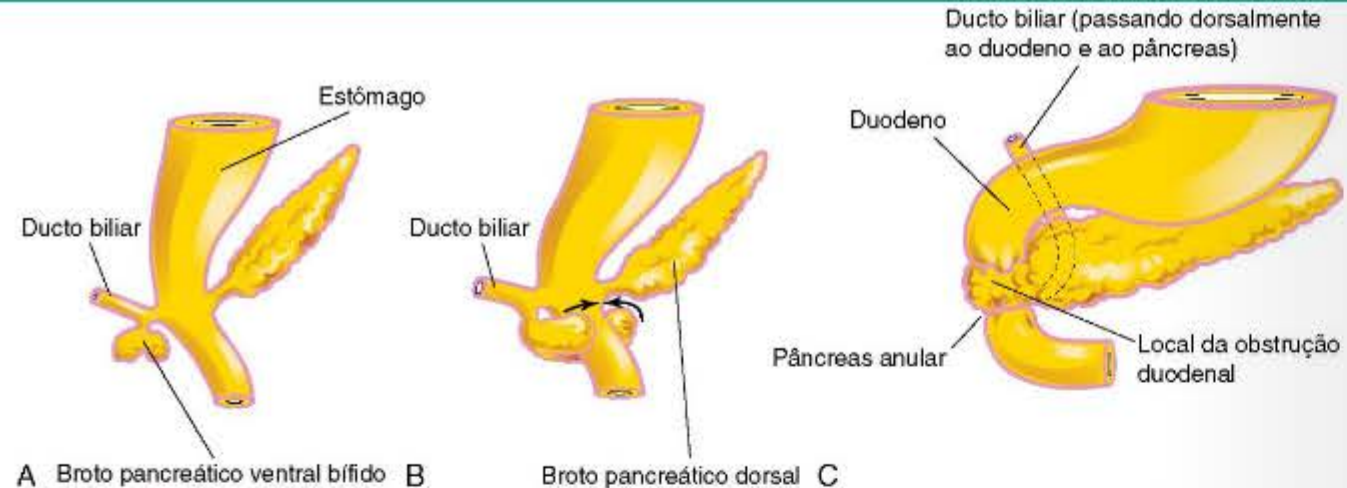
## PÂNCREAS ANULAR

O pâncreas anular é uma anomalia incomum e resulta provavelmente do crescimento de um broto pancreático ventral bifido ao redor do duodeno (Fig. 12-9A a C). As partes do broto ventral bifido então se fusionam com o broto dorsal, formando um anel pancreático. A parte anular do pâncreas consiste em uma banda fina e achatada de tecido pancreático circundando a porção descendente ou segunda parte do duodeno. Um pâncreas anular pode causar obstrução do duodeno logo após o nascimento, mas muitos casos não são diagnosticados até a idade adulta. Os homens são mais frequentemente afetados do que as mulheres.



**Figura 12-8** A a D, Ilustrações dos estágios sucessivos no desenvolvimento do pâncreas da quinta até a oitava semana. E a G, Cortes transversais do duodeno e do pâncreas em desenvolvimento. O crescimento e a rotação (setas) do duodeno movem o broto pancreático ventral em direção ao broto dorsal; os dois se fusionam, subsequentemente. Observe que o ducto biliar inicialmente adere ao lado ventral do duodeno e é carregado para o lado dorsal com a rotação do duodeno. O ducto pancreático é formado pela união da parte distal do ducto pancreático dorsal e de todo o ducto pancreático ventral. A parte proximal do ducto pancreático dorsal geralmente se oblitera, mas ela pode persistir como um ducto pancreático acessório.





**Figura 12-9** A e B, Ilustrações da provável base embriológica do pâncreas anular. C, O pâncreas anular circunda o duodeno. Essa anomalia às vezes leva à obstrução do duodeno.



## DESENVOLVIMENTO DO BAÇO

O baço é derivado de uma massa de células mesenquimais localizadas entre as camadas do mesogástrio dorsal (Fig. 12-10A e B). O baço começa a se desenvolver durante a quinta semana, mas não adquire sua forma característica antes do início do período fetal. Ele é lobulado no feto, mas os lóbulos normalmente desaparecem antes do nascimento. As depressões na borda superior do baço adulto são remanescentes dos sulcos que separavam os lóbulos fetais.

### BAÇOS ACESSÓRIOS

Algumas pequenas massas esplênicas ( poliesplenia) podem se desenvolver (10% da população), geralmente próximo ao hilo do baço ou adjacente à cauda do pâncreas.

## INTESTINO MÉDIO

Os derivados do intestino médio são:

- O intestino delgado, incluindo o duodeno distal à abertura do ducto biliar
- O ceco, o apêndice, o colo ascendente e a metade direita ou os dois terços do colo transverso

Todos esses derivados são alimentados pela **artéria mesentérica superior** (Fig. 12-7). A **alça média** fica suspensa na parede abdominal dorsal pelo mesentério alongado. O intestino médio se alonga e forma uma alça ventral em forma de U que se projeta para a parte proximal do cordão umbilical. Essa projeção do intestino, que ocorre no início da sexta semana, é chamada de **herniação umbilical fisiológica** (Figs. 12-11 e 12-12). A herniação umbilical ocorre porque não há espaço suficiente no abdome para o intestino médio em crescimento acelerado.

A alça do intestino médio se comunica com a vesícula umbilical através do **ducto onfaloentérico** estreito (pedúnculo vitelínico) até a 10ª semana (Fig. 12-11A e C). A porção cranial da alça cresce rapidamente e forma a maior parte do intestino médio. A porção caudal sofre poucas mudanças, exceto pelo desenvolvimento do **divertículo cecal**, que é o primórdio do ceco e do apêndice (Fig. 12-11C a E).

### Rotação da Alça do Intestino Médio

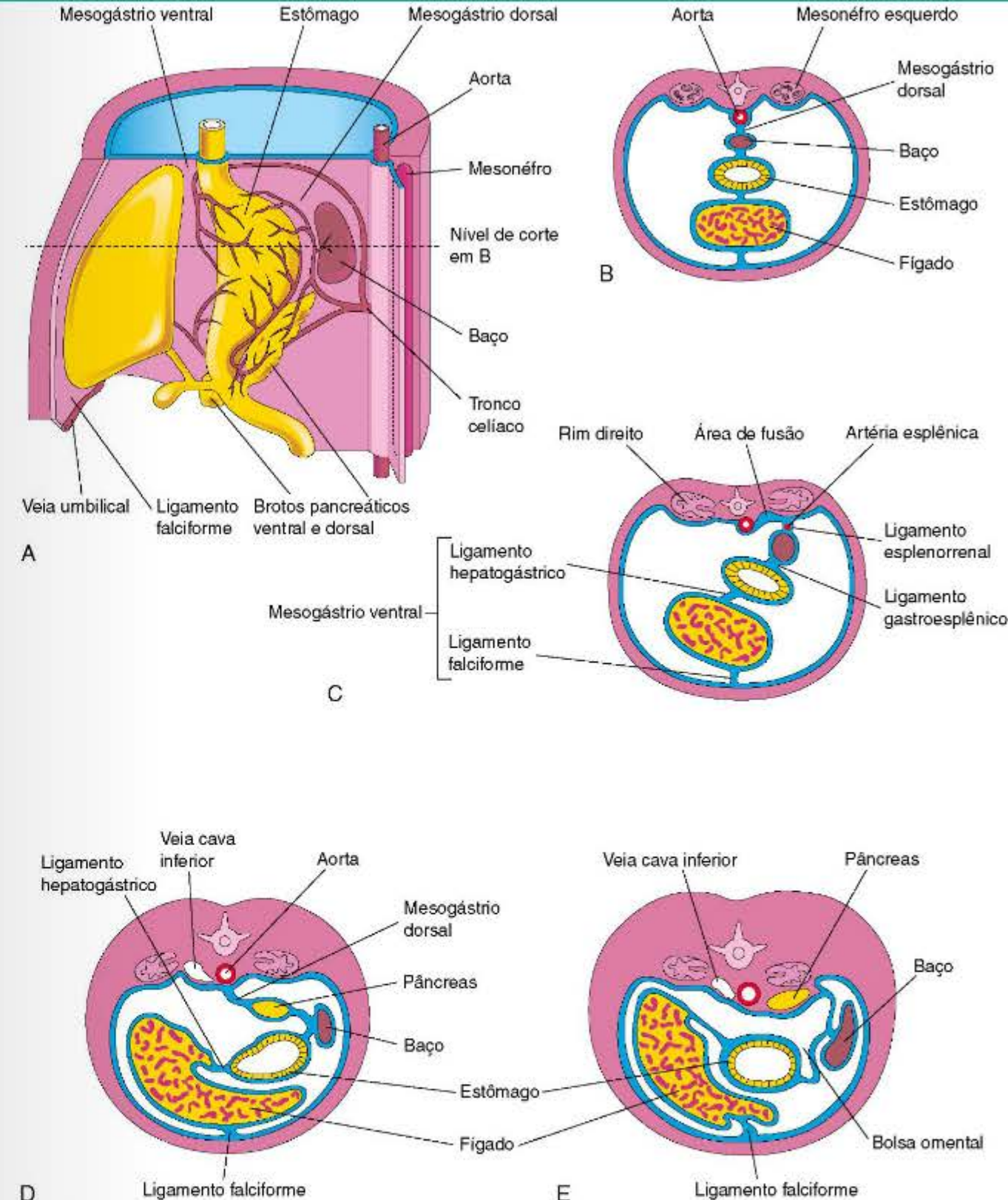
Quando a alça do intestino médio está no cordão umbilical, ela gira 90 graus no sentido anti-horário ao redor do eixo da **artéria mesentérica superior** (Fig. 12-11B). Essa rotação leva a porção cranial (intestino delgado) do intestino médio para a direita, e a porção caudal (intestino grosso), para a esquerda.

### Retorno do Intestino Médio para o Abdome

Durante a 10ª semana, com o aumento da cavidade abdominal, os intestinos retornam ao abdome (**redução da hérnia fisiológica do intestino médio**) (Fig. 12-11C e D). O intestino delgado retorna primeiro, passando posteriormente à **artéria mesentérica superior** e ocupando a parte central do abdome. Quando o intestino grosso retorna, ele sofre uma rotação adicional de 180 graus em sentido anti-horário (Fig. 12-11C e D). Posteriormente, ele vem a ocupar o lado direito do abdome. O colo ascendente se torna reconhecível conforme a parede abdominal posterior se alonga (Figs. 12-11E e 12-13A).

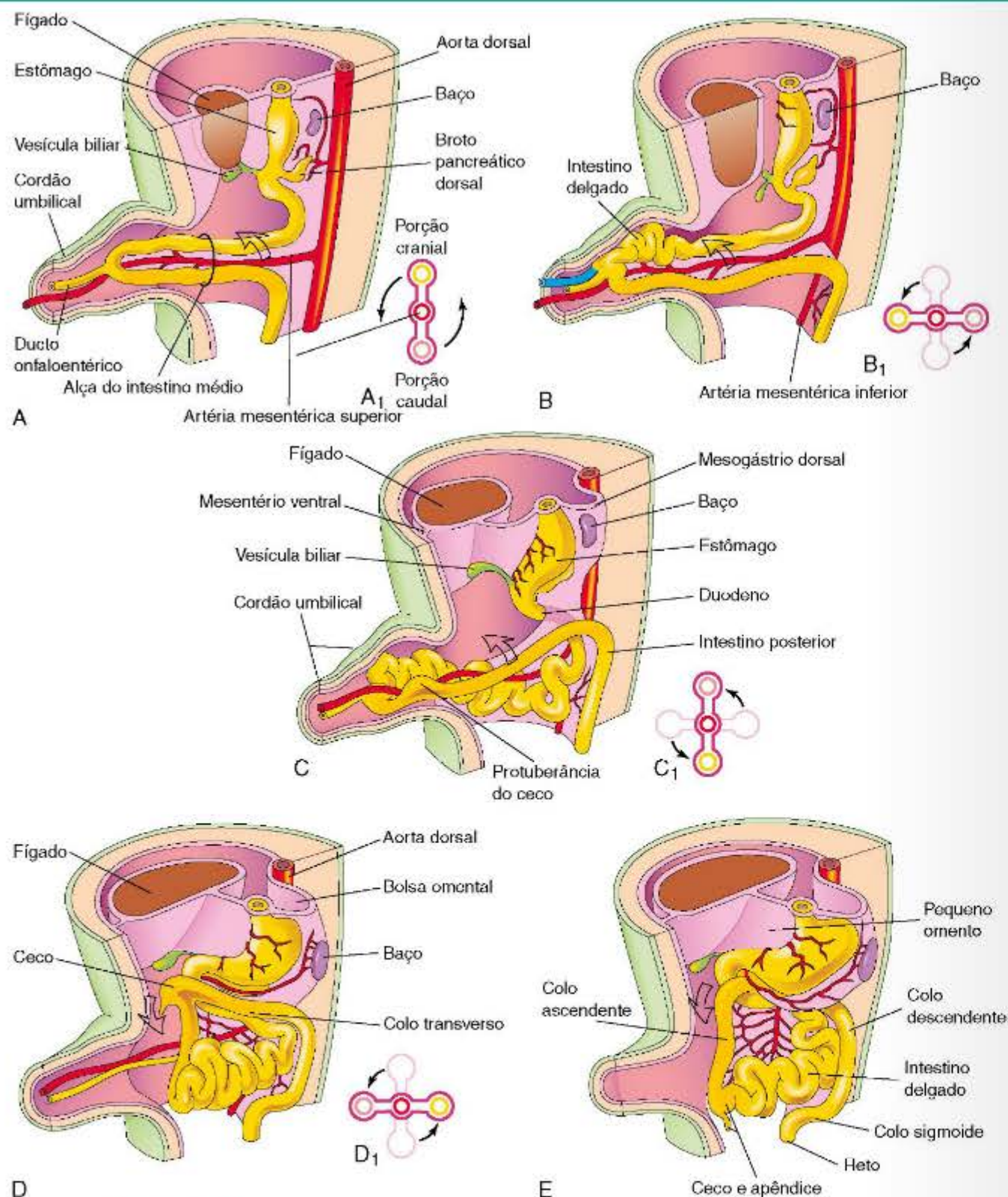
### Fixação dos Intestinos

A rotação do estômago e do duodeno faz com que o duodeno e o pâncreas se movam para a direita, onde são pressionados contra a parede abdominal posterior pelo colo. As camadas adjacentes do peritônio se fundem e subsequentemente desaparecem (Fig. 12-13C e F); consequentemente, a maior parte do duodeno e a cabeça do pâncreas se tornam retroperitoneais (posteriores ao peritônio). O mesentério do colo ascendente se funde com o peritônio parietal na parede abdominal posterior. O mesentério do

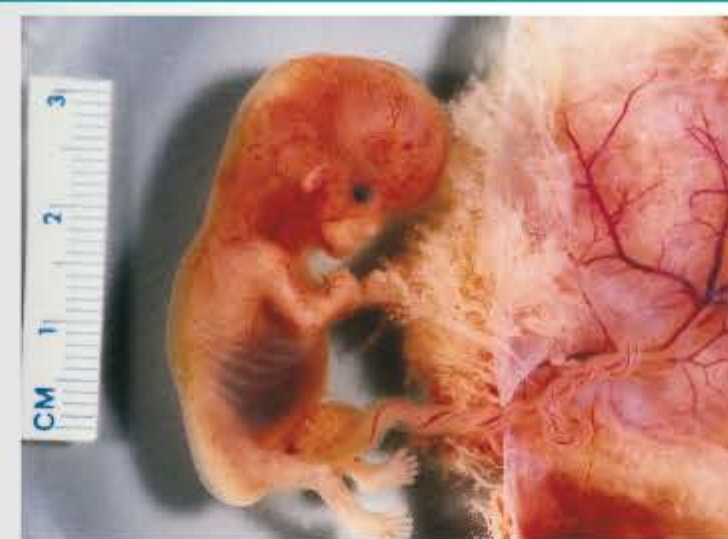


**Figura 12-10** A, O lado esquerdo do estômago e suas estruturas associadas ao final da quinta semana. Observe que o pâncreas, o baço e o tronco celiaco estão localizados entre as camadas do mesogástrio dorsal. B, Corte transversal do fígado, do estômago e do baço no nível mostrado em A, apresentando suas relações com os mesentérios dorsal e ventral. C, Corte transversal de um feto, mostrando a fusão do mesogástrio dorsal com o peritônio na parede abdominal posterior. D e E, Cortes similares, mostrando o movimento do fígado para a direita e a rotação do estômago. Observe a fusão do mesogástrio dorsal com a parede abdominal dorsal, o que faz com que o pâncreas assuma uma posição retroperitoneal.





**Figura 12-11** Ilustrações da rotação da alça do intestino médio (visão lateral esquerda). **A**, Durante a sexta semana, a alça do intestino médio está posicionada na parte proximal do cordão umbilical. **A<sub>1</sub>**, Corte transversal através do intestino médio, mostrando a relação inicial das porções (cranial e caudal) do intestino médio com a artéria mesentérica superior. **B**, Um estágio posterior, apresentando o início da rotação do intestino médio. **B<sub>1</sub>**, Ilustração da rotação em 90 graus no sentido anti-horário que leva a porção cranial do intestino médio para a direita. **C**, Por volta da 10ª semana, os intestinos retornam ao abdome. **C<sub>1</sub>**, Ilustração de uma rotação adicional de 90 graus do intestino. **D**, Por volta da 11ª semana, todos os intestinos já retornaram ao abdome. **D<sub>1</sub>**, Outra rotação de 90 graus do intestino médio, totalizando 270 graus de rotação. **E**, Fase posterior no período fetal, mostrando o ceco girando para sua posição normal no quadrante inferior direito do abdome.



**Figura 12-12** Hérnia fisiológica em um embrião de 58 dias aderido a seu saco coriônico. Observe o intestino herniado derivado da alça do intestino médio na parte proximal do cordão umbilical. (Cortesia do Dr. D.K. Kalousek, Department of Pathology, University of British Columbia, Children's Hospital, Vancouver, British Columbia, Canadá.)

colo ascendente se torna retroperitoneal (Fig. 12-13B e E). Os outros derivados da alça do intestino médio retêm seus mesentérios.



### Ceco e Apêndice

O primórdio do ceco e do apêndice aparece na sexta semana como uma protuberância na borda antimesentérica da porção caudal da alça do intestino médio (Figs. 12-11C a E e 12-14A). Inicialmente, o apêndice é um pequeno divertículo do ceco. Posteriormente, ele aumenta rapidamente de tamanho, de modo que ao nascimento já se apresenta como um tubo longo que se origina da extremidade distal do ceco (Fig. 12-14D). Após o nascimento, o crescimento desigual das paredes do ceco faz com que o apêndice entre no seu lado medial (Fig. 12-14E). O apêndice está sujeito a variações consideráveis em seu posicionamento. Com o alongamento do colo ascendente, o apêndice pode assumir uma posição posterior ao ceco (*apêndice retrocecal*) ou ao colo (*apêndice retrocólico*).

### ONFALOCELE CONGÊNITA

A onfalocele congênita resulta na persistência da herniação do conteúdo abdominal na parte proximal do cordão umbilical (Figs. 12-15 e 12-16). Isso ocorre em consequência de uma falha na fusão das paredes abdominais na região do anel umbilical, devido a um crescimento defeituoso do mesênquima. A herniação dos intestinos ocorre em aproximadamente um em cada 5.000 nascimentos; a herniação do fígado e dos intestinos ocorre menos frequentemente (um em cada 10.000 nascimentos). O tamanho da hérnia depende de seu conteúdo. A cavidade abdominal é proporcionalmente menor quando ocorre uma onfalocele, porque o estímulo para seu crescimento está ausente.

### HÉRNIA UMBILICAL

Quando os intestinos herniam através de um umbigo que não está completamente fechado, uma hérnia umbilical se forma. Esse tipo comum de hérnia difere de uma onfalocele. Nas hérnias umbilicais, a massa saliente (geralmente consistindo em parte do grande omento e do intestino delgado) se encontra revestida por tecido subcutâneo e pele. A hérnia se projeta para fora durante o choro, o esforço físico e a tosse.

### INTESTINO POSTERIOR

Os derivados do intestino posterior são:

- Do terço esquerdo à metade do colo transverso, o colo descendente e o colo sigmoide, o reto e a parte superior do canal anal.
- O epitélio da bexiga urinária e a maior parte da uretra.

Todos esses derivados são alimentados pela **artéria mesentérica inferior** (Fig. 12-7). O colo descendente se torna retroperitoneal após a fusão do mesentério com o peritônio na parede abdominal posterior esquerda (Fig. 12-13B e E). O mesentério do colo sigmoide é mantido.

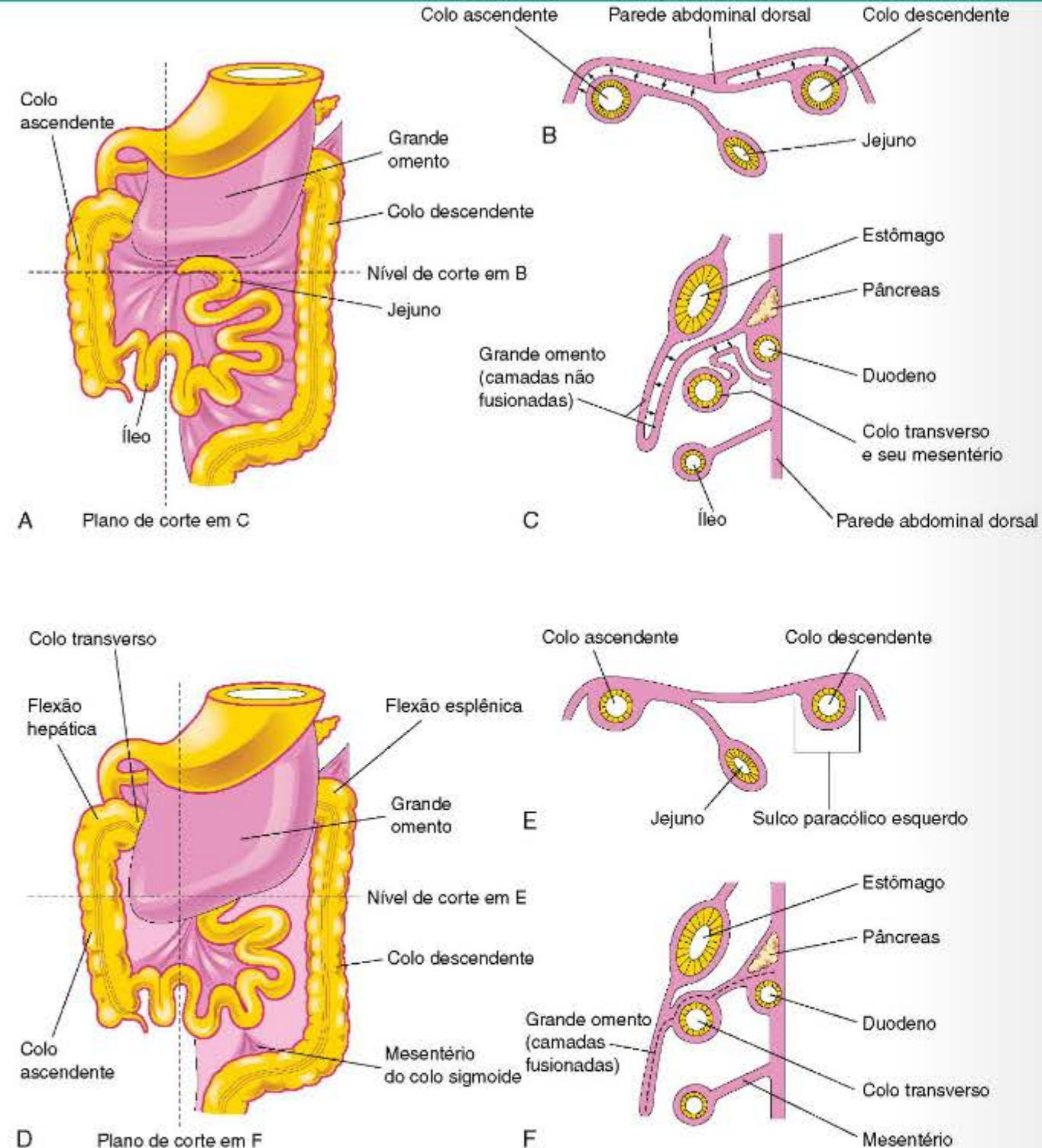
### GASTROQUISE E HÉRNIA EPIGÁSTRICA CONGÊNITA

A gastrosquise ocorre em consequência de um defeito próximo ao plano mediano da parede abdominal (Fig. 12-17). As vísceras são projetadas para a cavidade amniótica e são banhadas pelo líquido amniótico. O termo *gastrosquise*, que significa literalmente “estômago partido”, é um termo impróprio, pois é a parede abdominal anterior, e não o estômago, que está partido. O defeito geralmente ocorre no lado direito, lateral ao plano mediano, e é mais comum em meninos do que em meninas. A anomalia resulta do fechamento incompleto das dobras laterais durante a quarta semana do desenvolvimento (Cap. 6).

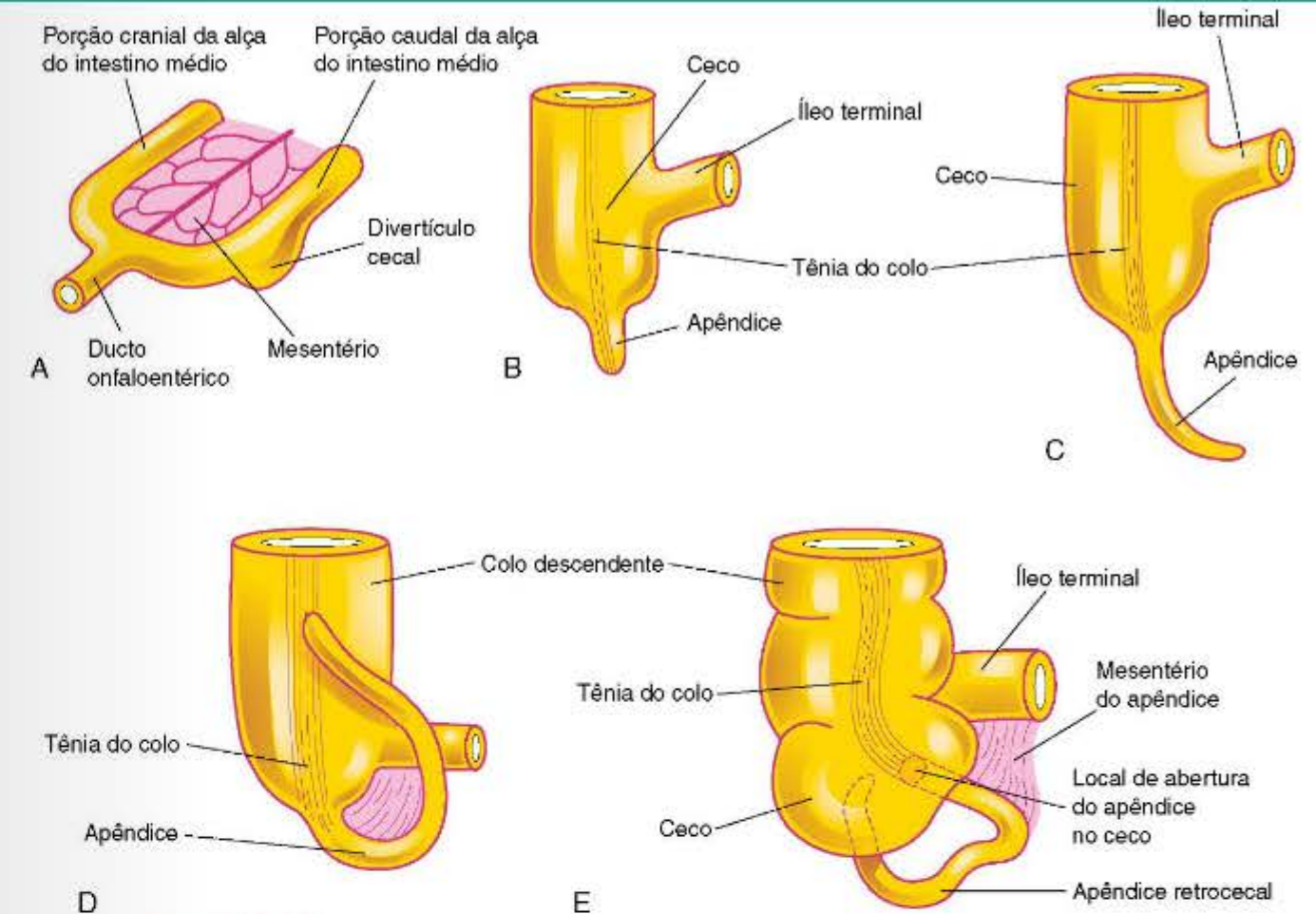
### NÃO ROTAÇÃO DO INTESTINO MÉDIO

A não rotação intestinal (colo esquerdo) é uma condição relativamente comum (Fig. 12-18A e B) que faz com que a porção caudal da alça do intestino médio retorne para o abdome primeiro. O intestino delgado se posiciona, então, no lado direito do abdome, e o intestino grosso inteiro se localiza no lado esquerdo. Embora os pacientes geralmente sejam assintomáticos, se ocorrer um **vólvulo** (torção), a artéria mesentérica superior pode ser obstruída, resultando em infarto e gangrena do intestino associado.





**Figura 12-13** Fixação dos intestinos. **A**, Visão ventral dos intestinos antes de sua fixação. **B**, Corte transversal no nível mostrado em **A**. As setas indicam as áreas de fusão subsequentes. **C**, Corte sagital no plano mostrado em **A**, ilustrando o grande omento se sobrepondo ao colo transverso. As setas indicam as áreas de fusão subsequentes. **D**, Visão ventral dos intestinos após sua fixação. **E**, Corte transversal no nível mostrado em **D** após o desaparecimento do mesentério dos colos ascendente e descendente. **F**, Corte sagital no plano mostrado em **D**, ilustrando a fusão do grande omento com o mesentério do colo transverso e a fusão das camadas do grande omento.



**Figura 12-14** Estágios sucessivos no desenvolvimento do ceco e do apêndice. **A**, Na sexta semana. **B**, Na oitava semana. **C**, Na 12ª semana. **D**, Ao nascimento. Observe que o apêndice é relativamente longo e é contínuo com o ápice do ceco. **E**, Adulto. Observe que o apêndice é curto e está localizado posteriormente ao ceco.

### ROTAÇÃO E VÓLVULO MISTOS

Com a rotação e o vólvulo mistos, o ceco se localiza logo abaixo do piloro do estômago e está fixado à parede abdominal posterior pelas bandas peritoneais que passam sobre o duodeno (Fig. 12-18B). Essas bandas e o vólvulo geralmente causam uma **obstrução duodenal**. Esse tipo de má rotação ocorre em decorrência de uma rotação incompleta da alça intestinal na última rotação de 90 graus (Fig. 12-11D); consequentemente, a parte terminal do íleo retorna ao abdome primeiro.

### CECO E APÊNDICE SUB-HEPÁTICOS

Se o ceco aderir à superfície inferior do fígado quando ele retorna ao abdome (Fig. 12-11D), ele é levado para cima juntamente com o fígado. Como resultado, o ceco permanece na sua posição fetal (Fig. 12-18D). O ceco e o apêndice sub-hepáticos são mais comuns em homens do que em mulheres. O ceco sub-hepático não é comum em adultos; quando ele ocorre, pode criar problemas no diagnóstico e na remoção cirúrgica do apêndice.

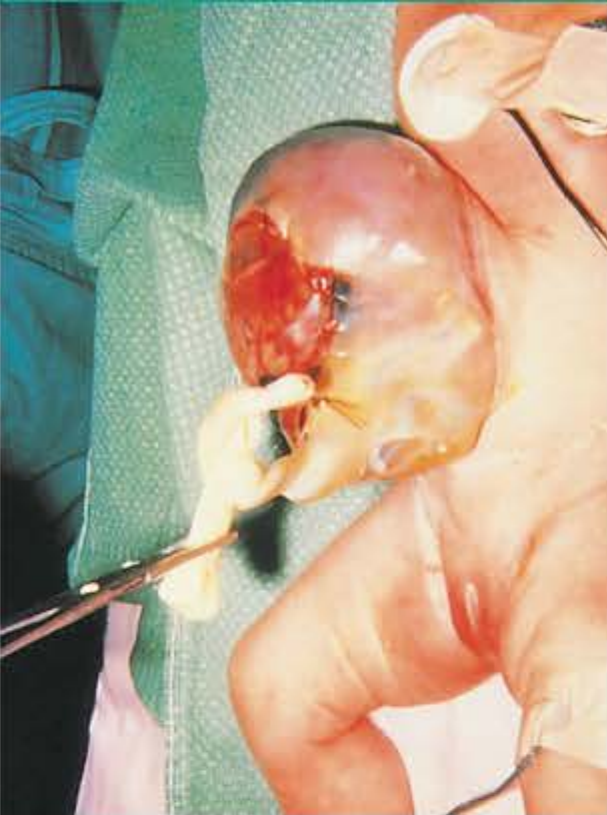### ROTAÇÃO INVERSA

Em casos muito raros, a alça do intestino médio gira no sentido horário, em vez de girar no sentido anti-horário (Fig. 12-18C). Como resultado, o duodeno se posiciona anteriormente à artéria mesentérica superior, em vez de posteriormente, e o colo transverso se encontra posterior à artéria mesentérica superior, em vez de anterior a ela. Nessas crianças, o colo transverso pode ser obstruído pela pressão da artéria mesentérica superior.

### HÉRNIA INTERNA

No caso da hérnia interna, o intestino delgado passa pelo mesentério em direção à alça do intestino médio durante o retorno dos intestinos ao abdome (Fig. 12-18E). Como resultado, é constituído um saco em forma de hérnia. Essa condição bastante rara geralmente não produz sintomas e é frequentemente detectada na autópsia ou durante dissecação anatômica.





**Figura 12-15** Uma criança com onfalocele. O defeito resultou na herniação de estruturas intra-abdominais (fígado e intestino) para a parte proximal do cordão umbilical. A onfalocele está coberta por uma membrana composta de peritônio e âmnio. (Cortesia de Dr. N.E. Wiseman, Department of Surgery, Children's Hospital, Winnipeg, Manitoba, Canadá.)

## VÓLVULO DO INTESTINO MÉDIO

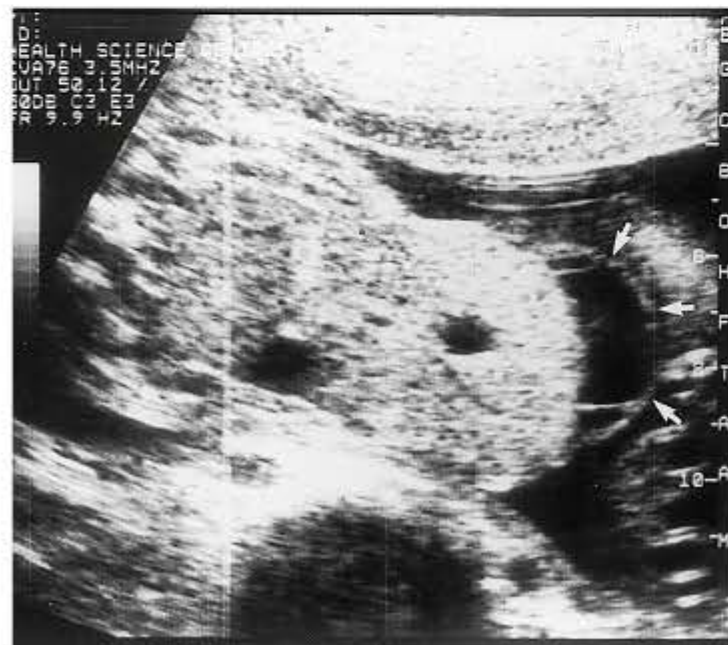O vólvulo do intestino médio é uma anomalia na qual o intestino delgado não entra na cavidade abdominal e o mesentério não passa por uma fixação normal. Como consequência, ocorre uma torção (vólvulo) dos intestinos (Fig. 12-18F). Somente duas partes do intestino — o duodeno e o colo proximal — estão aderidas à parede abdominal posterior. O intestino delgado fica suspenso por um pedúnculo estreito que contém a artéria e a veia mesentéricas superiores. Esses vasos geralmente estão entrelaçados no pedúnculo e se tornam obstruídos na junção duodenojejunal ou próximo a ela. A circulação do intestino torcido é frequentemente restrita; se os vasos estiverem completamente obstruídos, ocorre necrose.

## ESTENOSE E ATRESIA DO INTESTINO

A oclusão parcial (estenose) e a oclusão completa (atresia) da luz intestinal (Fig. 12-5) são responsáveis por aproximadamente um terço dos casos de obstrução intestinal. A lesão obstrutiva ocorre mais frequentemente no íleo (50%) e no duodeno (25%). *Essas anomalias resultam de uma falha na recanalização do intestino.* A maior parte das atresias do íleo é causada provavelmente por infarto do intestino fetal como resultado de um enfraquecimento no suprimento sanguíneo secundário ao vólvulo. O enfraquecimento ocorre provavelmente durante a 10ª semana, quando os intestinos retornam ao abdome.

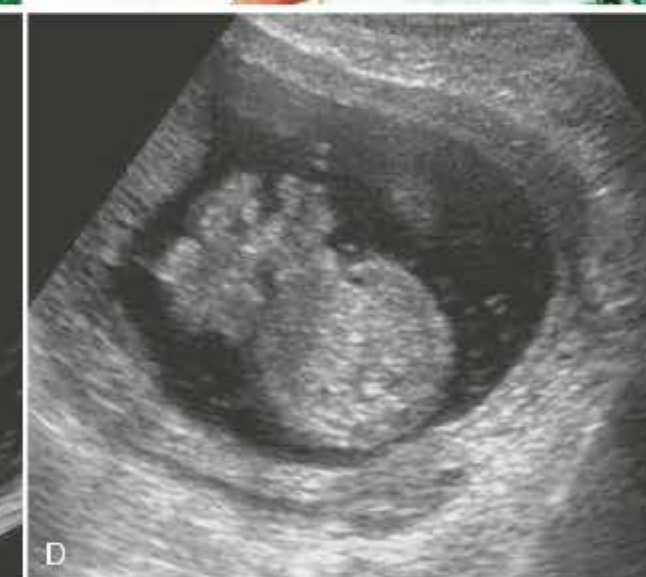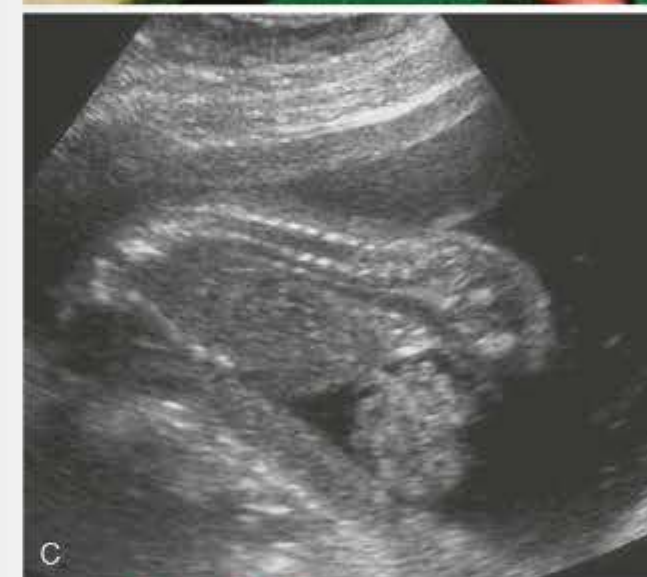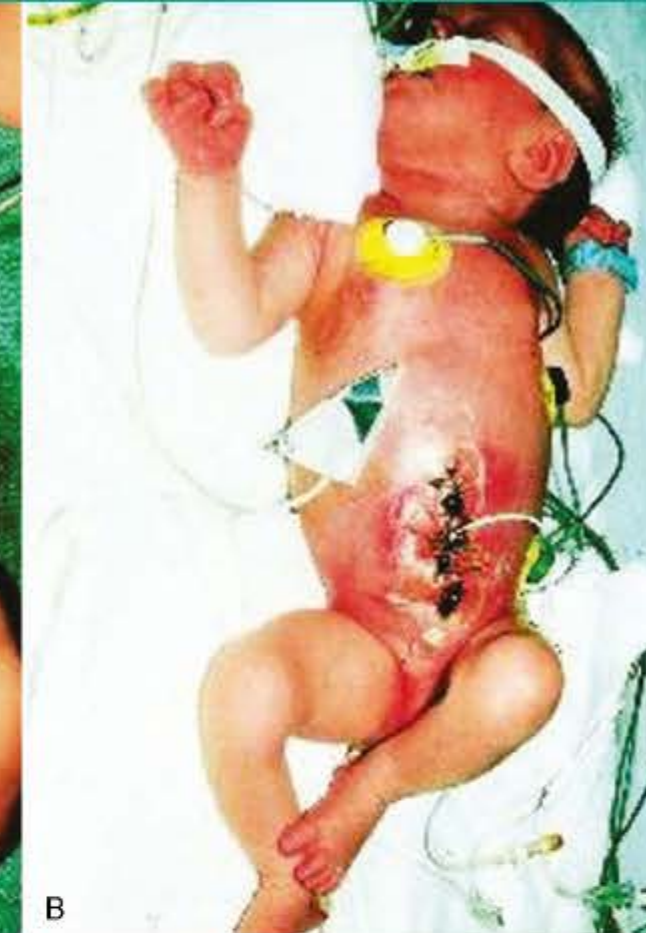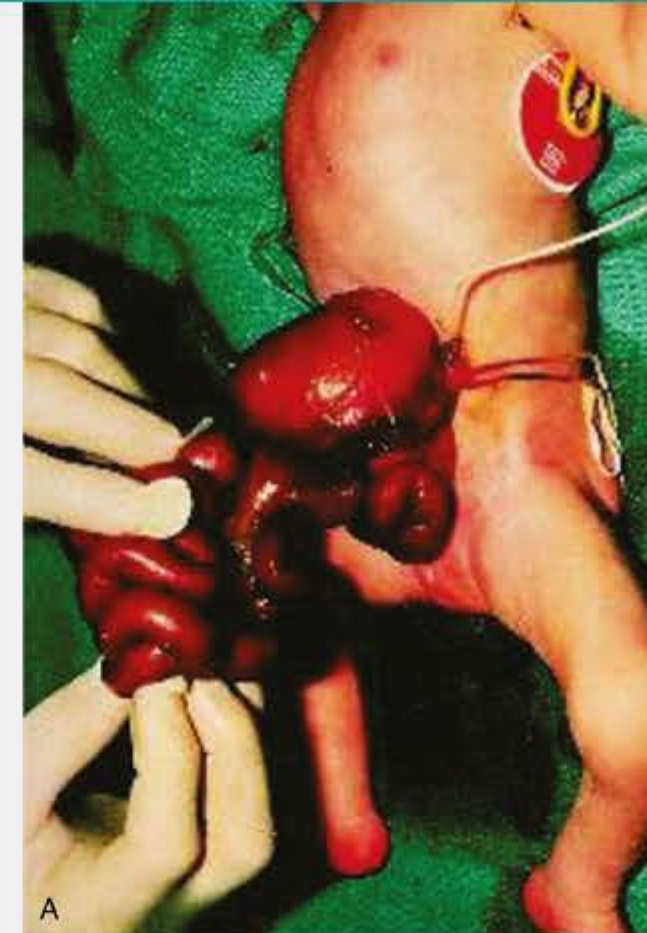## DIVERTÍCULO ILEAL E OUTROS REMANESCENTES DO DUCTO ONFALOENTÉRICO

Um **divertículo ileal** congênito (divertículo de Meckel) (Fig. 12-19) ocorre em 2% a 4% das crianças e é de três a cinco vezes mais frequente em homens do que em mulheres. Ele representa um remanescente da porção proximal do ducto onfaloentérico. Aparece tipicamente como uma bolsa digitiforme de aproximadamente 3 a 6 cm de comprimento que surge a partir da *borda antimesentérica do íleo*, de 40 a 50 cm de distância da junção íleocecal. *Um divertículo ileal é importante clinicamente porque pode inflamar e causar sintomas que mimetizam uma apendicite.* A parede do divertículo contém todas as camadas do íleo e também podem conter pequenos pedaços de tecido gástrico e pancreático. A mucosa gástrica frequentemente secreta ácido, produzindo ulceração e sangramento (Fig. 12-20A a C). Um divertículo ileal pode estar conectado ao umbigo por um cordão fibroso ou uma **fístula onfaloentérica** (Fig. 12-20B e C); outros possíveis remanescentes do ducto onfaloentérico são mostrados na Figura 12-20D a F.



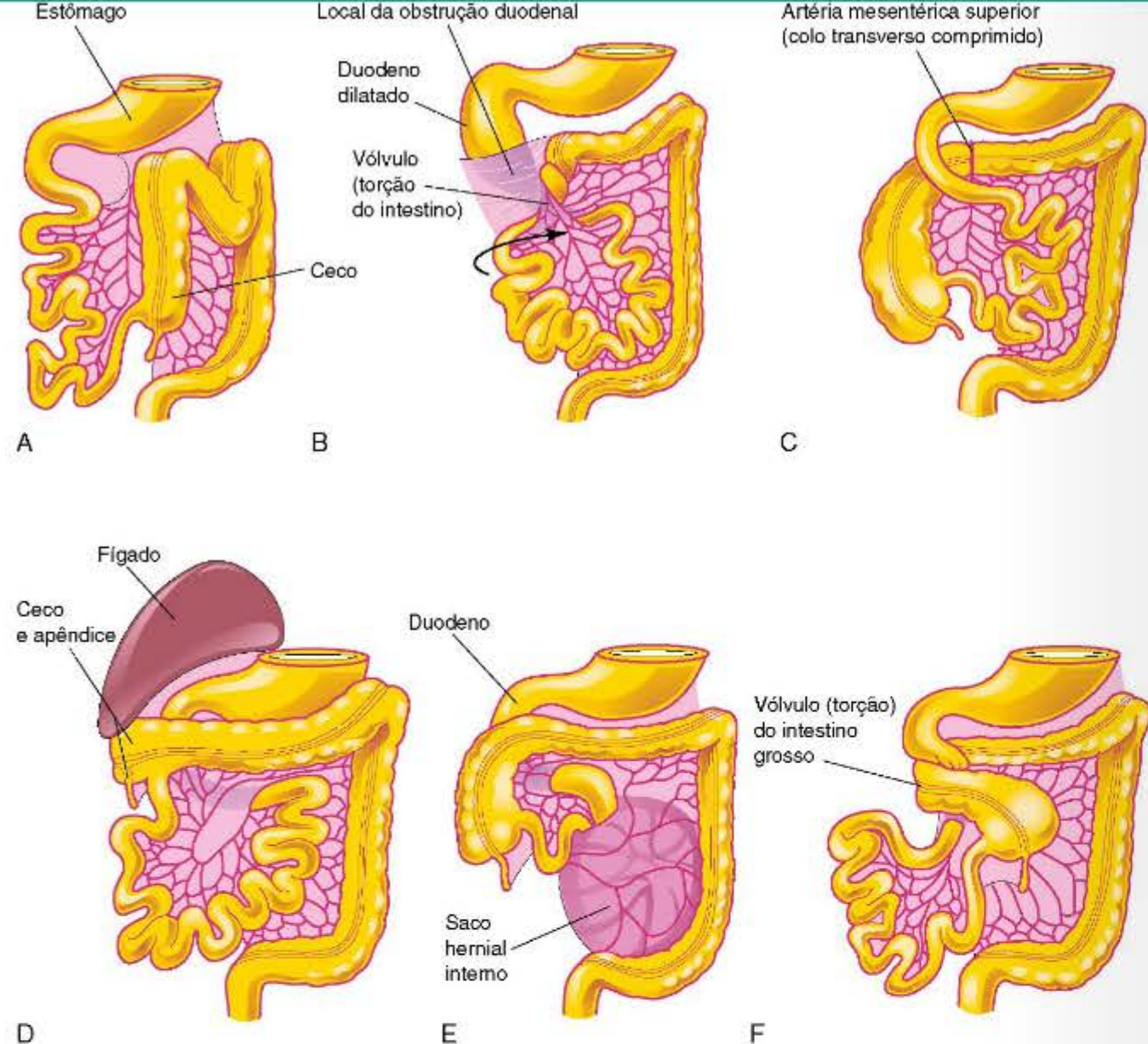
**Figura 12-16** A ultrassonografia do abdome de um feto (28 semanas de gestação), mostrando uma grande onfalocele com a maior parte do fígado se projetando a partir da parede abdominal. A massa também contém um pequeno saco coberto por membrana (setas). O cordão umbilical foi integralmente envolvido nessa anomalia. (Cortesia de Dr. C.R. Harman, Department of Obstetrics, Gynecology and Reproductive Sciences, Women's Hospital and University of Maryland, Baltimore, MD.)

RECURSOS EXTRAS



**Figura 12-17** **A**, Uma criança recém-nascida com defeito na parede abdominal anterior — gastrosquise. O defeito é relativamente pequeno (2-4 cm de comprimento) e envolve todas as camadas da parede abdominal. Ele está localizado à direita do umbigo. **B**, A mesma criança após as vísceras terem sido recolocadas no abdome e o defeito ter sido cirurgicamente fechado. **C** e **D**, Ultrassonografia de um feto de 18 semanas com gastrosquise. As alças intestinais podem ser vistas no líquido amniótico ventral ao feto na imagem sagital (**C**) e na imagem axial (**D**) do abdome fetal. (Cortesia de A.E. Chudley, M.D., Section of Genetics and Metabolism, Department of Pediatrics and Child Health, Children's Hospital, Winnipeg, Manitoba, Canadá. Cortesia de Dr. E.A. Lyons, Professor of Radiology, Obstetrics and Gynecology, and Anatomy, Health Sciences Centre, University of Manitoba, Winnipeg, Manitoba, Canadá.)





**Figura 12-18** Várias anormalidades da rotação do intestino médio. **A**, Não rotação. **B**, Rotação e vólvulo mistos. A seta indica a torção do intestino. **C**, Rotação inversa. **D**, Ceco e apêndice sub-hepáticos. **E**, Hérnia intestinal. **F**, Vólvulo do intestino médio com obstrução duodenal.



## Cloaca

A parte terminal expandida do intestino posterior, a **cloaca**, é uma câmara revestida por endoderma que está em contato com a superfície ectodérmica da membrana cloacal (Fig. 12-21A e B). Essa membrana é composta de endoderma da cloaca e de ectoderma do proctodeu (Fig. 12-21C e D). A cloaca recebe o alantoide ventralmente (Fig. 12-21A).

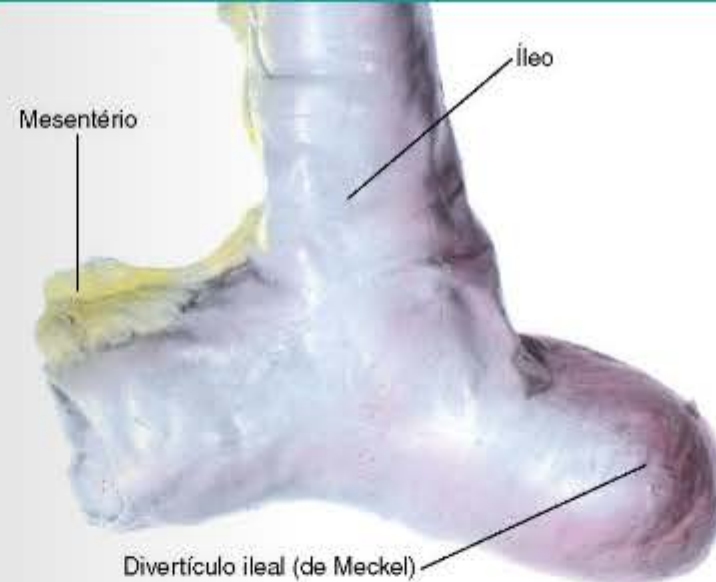
## Divisão da Cloaca

A cloaca é dividida em partes dorsal e ventral pelo mesênquima — o **septourorretal** —, que se desenvolve no ângulo entre o alantoide e o intestino posterior (Fig. 12-21C e D). Com o crescimento do septo em direção à membrana cloacal, ele desenvolve extensões em forma de “garfo” que produzem invaginações das paredes laterais da cloaca

(Fig. 12-21B<sub>1</sub>). Essas invaginações crescem em direção uma à outra e se fusionam, formando uma parede divisória que separa a cloaca em duas partes (Fig. 12-21D a F<sub>1</sub>): o reto e a parte cranial do **canal anal** dorsalmente e o **seio urogenital** ventralmente.

Por volta da sétima semana de gestação, o septo urorretal já se fusionou com a membrana cloacal, dividindo-a em uma **membrana anal** dorsal menor e uma membrana urogenital ventral maior (Fig. 12-21E e F). A área de fusão do septo urorretal com a membrana cloacal é representada no adulto pelo **corpo perineal**, o centro tendinoso do períneo.

Proliferações mesenquimais produzem elevações do ectoderma de superfície ao redor da **membrana anal**. Como consequência, essa membrana logo se encontra posicionada no fundo da depressão ectodérmica: o **proctodeu** (Fig. 12-21F).



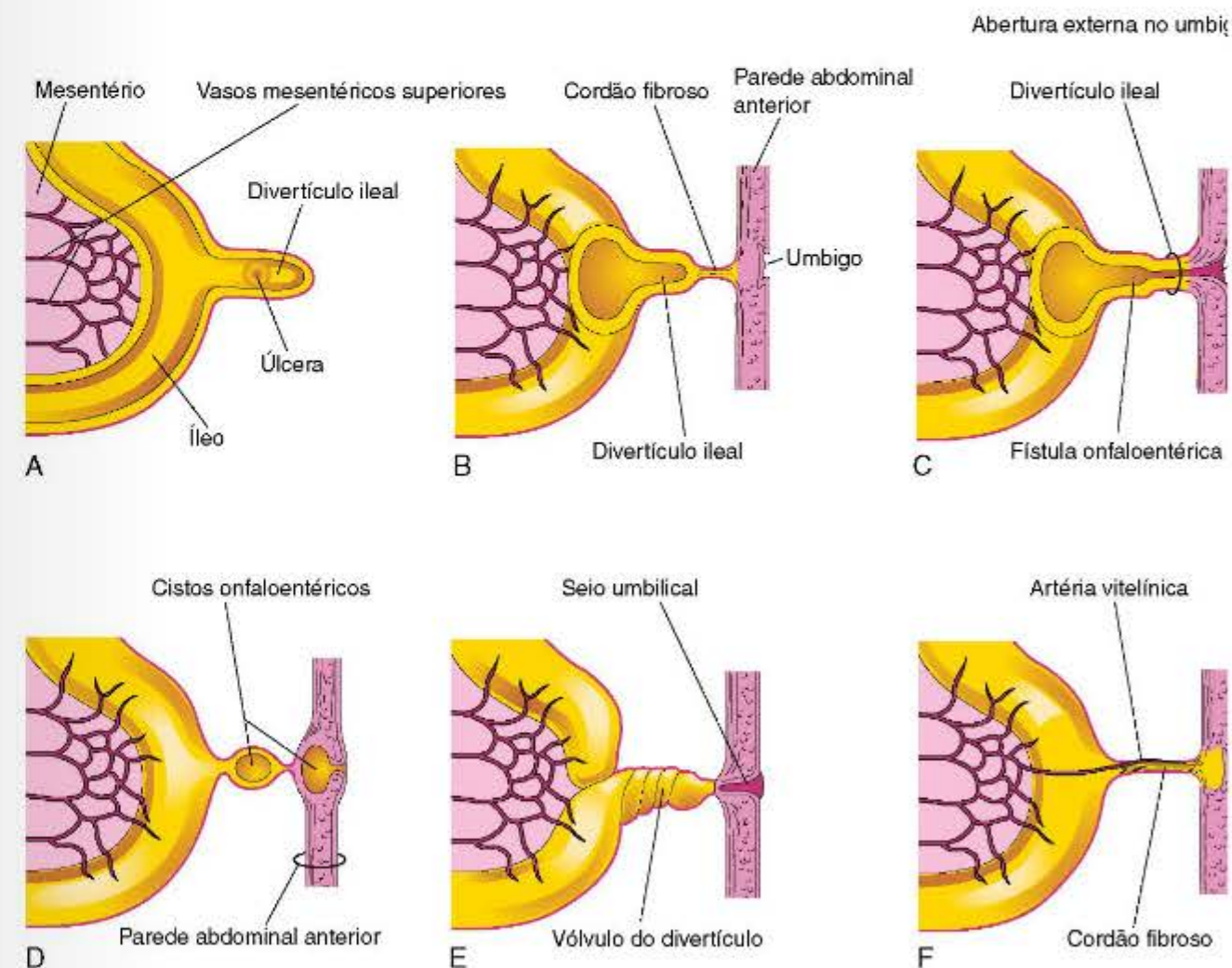
**Figura 12-19** Um típico divertículo ileal (espécime cadavérico), comumente conhecido como divertículo de Meckel. (De Moore KL, Persaud TVN, Shiota K: *Color Atlas of Clinical Embryology*, 2nd ed. Philadelphia, WB Saunders, 2000.)

A membrana anal geralmente se rompe ao final da oitava semana de desenvolvimento.

## Canal Anal

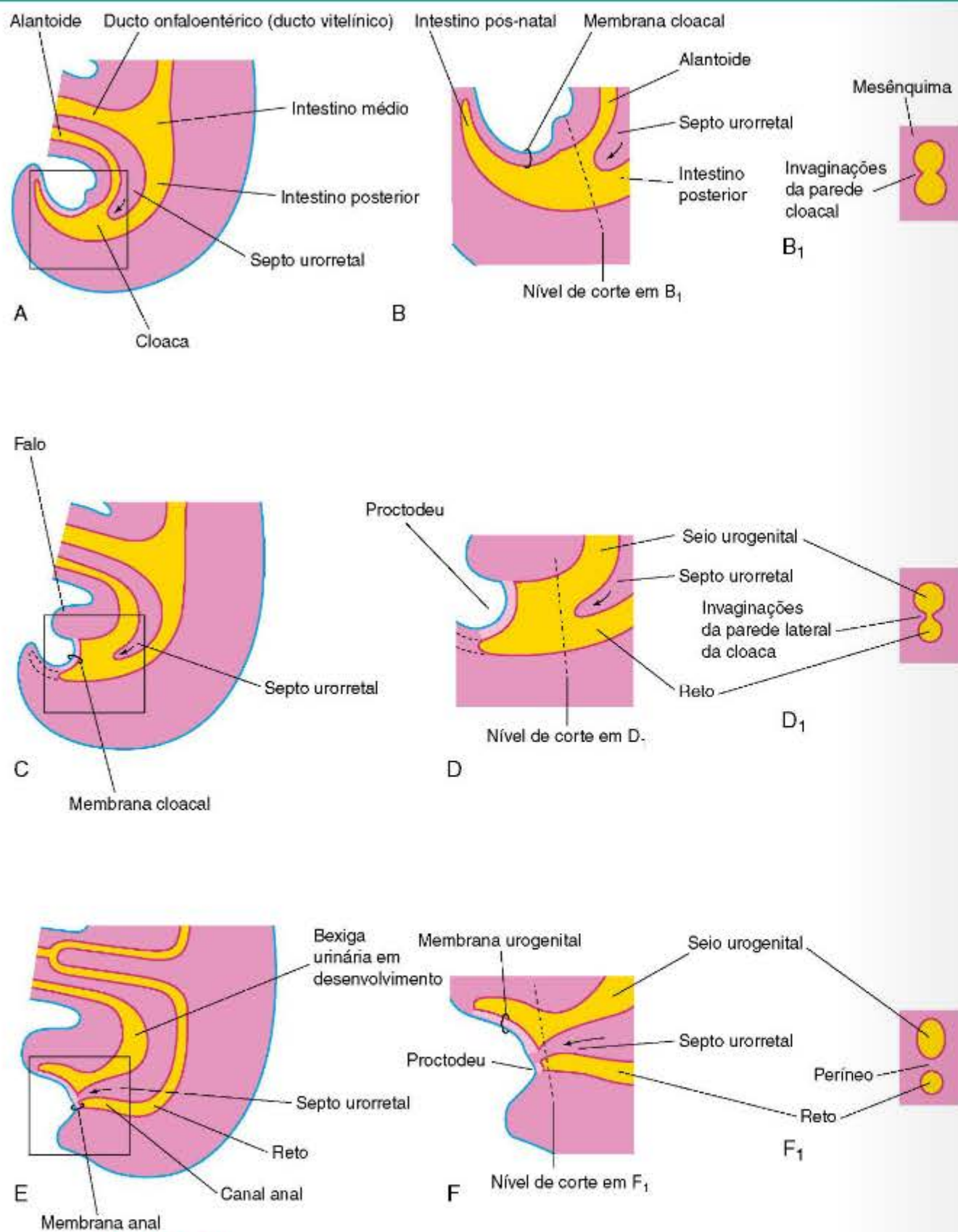
Os dois terços superiores do canal anal adulto são derivados do **intestino posterior**; o terço inferior se desenvolve a partir do **proctodeu** (Fig. 12-22). A junção do epitélio que deriva do ectoderma do proctodeu e do epitélio derivado do endoderma do intestino posterior é indicada grosseiramente por uma **linha pectínea** irregular localizada no limite inferior das válvulas anais (Fig. 12-22). Essa linha também indica o antigo local aproximado da membrana anal. No ânus, o epitélio é queratinizado e contínuo com a pele ao seu redor. As outras camadas da parede do canal anal são derivadas do mesênquima esplâncnico.

Devido à origem do intestino posterior, os dois terços superiores do canal anal são supridos principalmente pela **artéria retal superior**, a continuação da **artéria mesentérica superior**. Seus nervos são originados do sistema nervoso autônomo. O terço inferior do canal anal, devido à sua



**Figura 12-20** Divertículos ileais e outros remanescentes do ducto onfaloentérico. **A**, Corte do íleo e do divertículo com uma úlcera. **B**, Um divertículo conectado ao umbigo por cordão fibroso. **C**, Fístula onfaloentérica resultante da persistência de toda a porção intra-abdominal do ducto onfaloentérico. **D**, Cistos onfaloentéricos no umbigo e um remanescente fibroso do ducto onfaloentérico. **E**, Seio umbilical resultante da persistência do ducto onfaloentérico próximo ao umbigo. **F**, O ducto onfaloentérico persistiu como um cordão fibroso conectando o íleo ao umbigo. Uma artéria vitelínica persistente se estende ao longo do cordão fibroso até o umbigo.

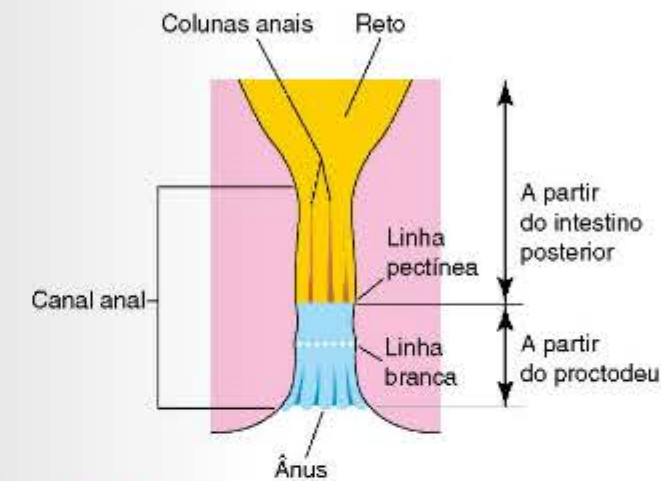




**Figura 12-21** Ilustrações dos estágios sucessivos na divisão da cloaca em reto e seio urogenital pelo septo urorretal. **A, C e E,** Visões a partir do lado esquerdo na quarta, sexta e sétima semana de desenvolvimento, respectivamente. **B, D e F,** Aumento da região cloacal. **B<sub>1</sub>, D<sub>1</sub> e F<sub>1</sub>,** Cortes transversais da cloaca nos níveis mostrados em **B, D e F,** respectivamente. Observe que o intestino pós-natal, ou intestino caudal (mostrado em **B**), degenera e desaparece com a formação do reto a partir da porção dorsal da cloaca (mostrado em **C**). As setas indicam o crescimento do septo urorretal.

origem a partir do proctodeu, é alimentado principalmente pelas **artérias retais inferiores**, ramos da artéria pudenda interna. A parte inferior do canal anal é suprida pelo nervo retal inferior e é sensível a dor, temperatura, toque e pressão.

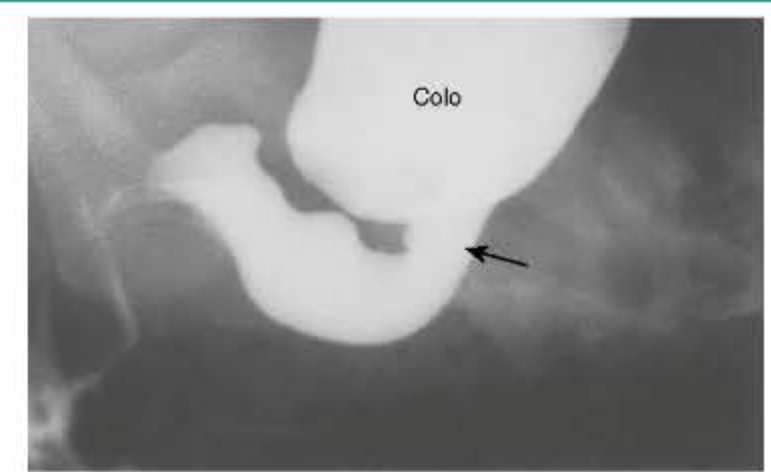
As diferenças no suprimento sanguíneo, no suprimento nervoso e nos sistemas de drenagem venoso e linfático das duas partes do canal anal são clinicamente importantes, porque as características dos carcinomas envolvidos nessa região também são diferentes. Os tumores na parte superior são indolores e surgem do epitélio cilíndrico, enquanto aqueles que surgem na parte inferior são dolorosos e se originam do epitélio pavimentoso.



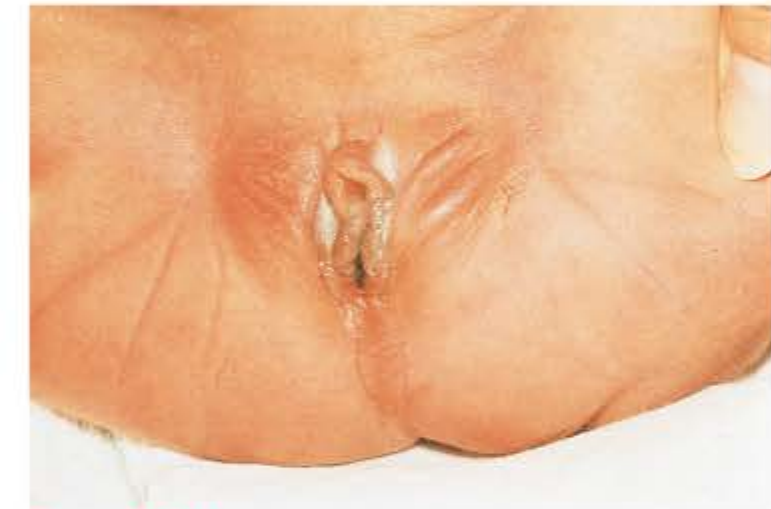**Figura 12-22** O reto e o canal anal, mostrando suas origens de desenvolvimento. Observe que os dois terços superiores são derivados do intestino posterior, enquanto o terço inferior do canal anal deriva do proctodeu. Devido ao fato de suas origens embriológicas serem diferentes, as porções superior e inferior do canal anal são supridas por artérias e nervos diferentes e têm drenagens venosas e linfáticas distintas.

## MEGACOLO CONGÊNITO

Em crianças com megacolo congênito, ou **doença de Hirschsprung** (Fig. 12-23), uma parte do colo está dilatada devido à **ausência de células ganglionares autônomas** no plexo mioentérico distal do segmento dilatado do colo. O colo aumentado — **megacolo** — apresenta um número normal de células ganglionares. A dilatação é resultante de falha na peristalse do segmento aganglionar, o que impede o movimento do conteúdo intestinal. Os homens são mais afetados que as mulheres (proporção de 4:1). O megacolo congênito resulta de falha na migração das células da crista neural para a parede do colo durante o período que vai da quinta à sétima semana de desenvolvimento. Dos genes envolvidos na patogênese da doença de Hirschsprung, o **proto-oncogene RET** é o responsável pela maioria dos casos.



**Figura 12-23** Radiografia do colo, após um enema de bário, em uma criança com um mês de idade apresentando megacolo (doença de Hirschsprung). O segmento aganglionar distal é estreito, com um colo proximal dilatado repleto de material fecal. Observe a zona de transição (seta). (Cortesia do Dr. Martin H. Reed, Department of Radiology, University of Manitoba and Children's Hospital, Winnipeg, Manitoba, Canadá.)



**Figura 12-24** Menina recém-nascida com atresia anal membranosa (ânus imperfurado). Na maioria dos casos de atresia anal, uma fina camada de tecidos separa o canal anal do exterior. (Cortesia de A.E. Chudley, M.D., Section of Genetics and Metabolism, Department of Pediatrics and Child Health, Children's Hospital, Winnipeg, Manitoba, Canadá.)

## ÂNUS IMPERFURADO E ANOMALIAS ANORRETAIS

O ânus imperfurado ocorre em aproximadamente uma em cada 5.000 crianças recém-nascidas e é mais comum em meninos (Figs. 12-24 e 12-25C). A **maior parte das anomalias anorretais resulta de um desenvolvimento anormal do septo urorretal**, levando a uma separação incompleta da cloaca nas partes urogenital e anorretal (Fig. 12-25A). As lesões são classificadas como alta ou baixa, dependendo se o reto termina superior ou inferiormente aos músculos puborretais.



## ANOMALIAS ANORRETAIS SUPERIORES

## AGENESIA ANORRETAL, COM OU SEM FÍSTULA

Na agenesia anorretal, o reto termina superiormente ao músculo puborretal. Esse é o tipo mais comum de anomalia anorretal e é responsável por aproximadamente dois terços dos defeitos anorretais. Embora o reto termine cegamente, geralmente há uma fístula para a bexiga (fístula retovesical) ou para a uretra (fístula retouretral) nos homens. Nas mulheres, há uma fístula para a vagina (fístula retovaginal) ou para o vestibulo da vagina (fístula retovestibular) (Fig. 12-25F e G). A agenesia anorretal com uma fístula é

o resultado da separação incompleta da cloaca pelo septo uroretal.

## ATRESIA RETAL

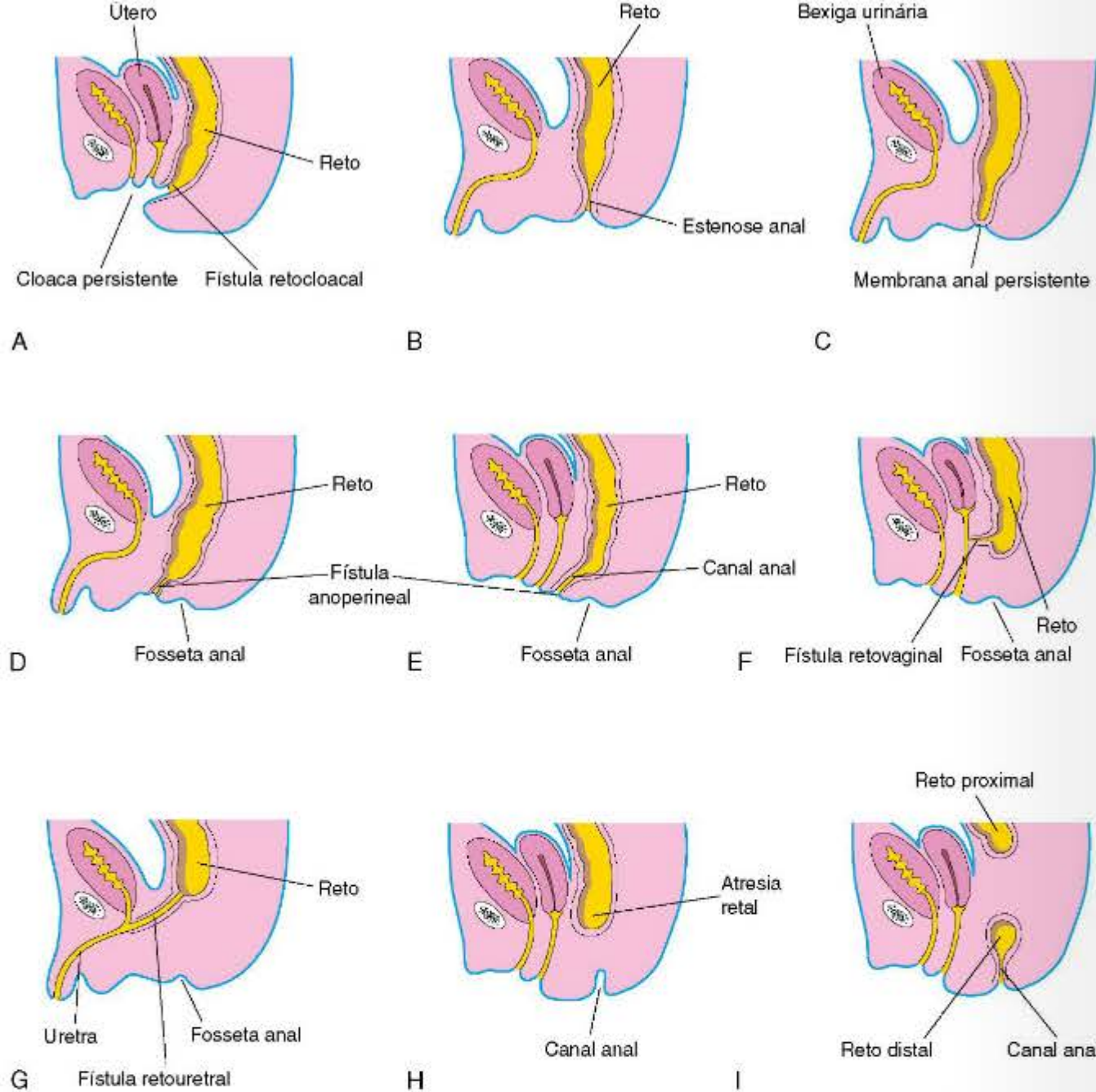
Na atresia retal, o canal anal e o reto estão presentes, mas separados (Fig. 12-25H e I). Algumas vezes, os dois segmentos do intestino estão conectados por um cordão fibroso, o remanescente da porção atrésica do reto. A causa da atresia retal pode ser a recanalização anormal do colo ou, mais provavelmente, um suporte sanguíneo defeituoso.

## QUESTÕES DE ORIENTAÇÃO CLÍNICA

1. Cerca de duas semanas após o nascimento, uma criança começou a vomitar logo após a alimentação. A cada vez, o vômito era propelido a aproximadamente 60 cm. O médico falou para a mãe que a criança tinha um crescimento benigno obstrutor que causava estreitamento na saída do estômago. Existe uma base embriológica para essa anomalia?
2. As crianças com síndrome de Down apresentam incidência elevada de atresia duodenal? Essa condição pode ser corrigida?
3. Um homem afirmou que seu apêndice se localizava em seu lado esquerdo. Isso é possível? Se sim, como pôde acontecer?

4. Uma paciente relatou que tinha dois apêndices e que realizou duas cirurgias separadas para retirá-los. As pessoas normalmente têm dois apêndices?
5. O que é a doença de Hirschsprung? Algumas fontes afirmam que é uma condição congênita resultante da obstrução do intestino grosso. Isso está correto? Se sim, qual é sua base embriológica?
6. Uma enfermeira observou que um bebê estava, aparentemente, eliminando fezes através do umbigo. Como isso poderia acontecer? Qual condição clínica poderia estar ocorrendo?

As respostas a estas questões são apresentadas no final do livro.



**Figura 12-25** Ilustrações de vários tipos de anomalias anorretais. **A**, Cloaca persistente. Observe as saídas anormais dos tratos intestinal, urinário e reprodutivo. **B**, Estenose anal. **C**, Atresia anal membranosa. **D** e **E**, Agenesia anal com uma fístula perineal. **F**, Agenesia anorretal com uma fístula retovaginal. **G**, Agenesia anorretal com uma fístula retouretral. **H** e **I**, Atresia retal.

## ANOMALIAS RETAIS INFERIORES

## AGENESIA ANAL, COM OU SEM FÍSTULA

O canal anal pode ter uma extremidade cega ou pode haver um ânus ectópico ou uma fístula anoperineal que se abrem no períneo (Fig. 12-15D e E). O canal anormal pode, no entanto, se abrir na vagina ou na uretra masculina (Fig. 12-25F e G). A maioria das anomalias anorretais inferiores está associada a uma fístula externa. A **agenesia anal com uma fístula** resulta da separação incompleta da cloaca pelo septo uroretal.

## ESTENOSE ANAL

Na estenose anal, o ânus encontra-se em sua posição normal, mas ele e o canal anal são estreitos (Fig. 12-25B). Essa anomalia

provavelmente é causada por um desvio levemente dorsal do septo uroretal quando ele cresce caudalmente para se fundir com a membrana cloacal.

## ATRESIA MEMBRANOSA DO ÂNUS

Na atresia membranosa do ânus, este encontra-se em uma posição normal, mas uma fina camada de tecido separa o canal anal do exterior (Figs. 12-24 e 12-25C). A membrana do canal anal é fina o bastante para inchar durante o esforço. Essa anomalia resulta de falha da perfuração da membrana anal ao final da oitava semana de desenvolvimento.



## Sistema Urogenital

### Desenvolvimento do Sistema Urinário 161

Desenvolvimento dos Rins e Ureteres 161

Mudanças Posicionais dos Rins 163

Mudanças no Suprimento Sanguíneo dos Rins 163

Desenvolvimento da Bexiga Urinária 167

Desenvolvimento da Uretra 169

### Desenvolvimento das Glândulas

Suprarrenais 169

### Desenvolvimento do Sistema Genital 171

Desenvolvimento das Gônadas 171

Desenvolvimentos dos Ductos Genitais 176

Desenvolvimento da Genitália Externa 177

### Desenvolvimentos dos Canais

Inguinais 184

Descida dos Testículos 187

Descida dos Ovários 187

Questões de Orientação Clínica 188

O sistema urogenital está dividido funcionalmente em sistema urinário e sistema genital. Embriologicamente, esses sistemas estão intimamente associados, especialmente durante seus estágios iniciais de desenvolvimento.

O sistema urogenital desenvolve-se a partir do mesênquima intermediário derivado da parede dorsal do embrião (Fig. 13-1A e B). Durante o dobramento do embrião no plano horizontal (Cap. 6), o mesênquima intermediário (tecido conjuntivo embrionário no mesoderma) é deslocado ventralmente e perde sua conexão com os somitos (Fig. 13-1C e D). Uma elevação longitudinal do mesênquima – a **crista urogenital** – se forma em cada lado da aorta dorsal (Fig. 13-1F). A parte da crista urogenital que origina o sistema urinário é o **cordão nefrogênico** (Fig. 13-1C a F); a parte que dá origem ao sistema genital é a **crista gonadal** (Fig. 13-18C).

### DESENVOLVIMENTO DO SISTEMA URINÁRIO

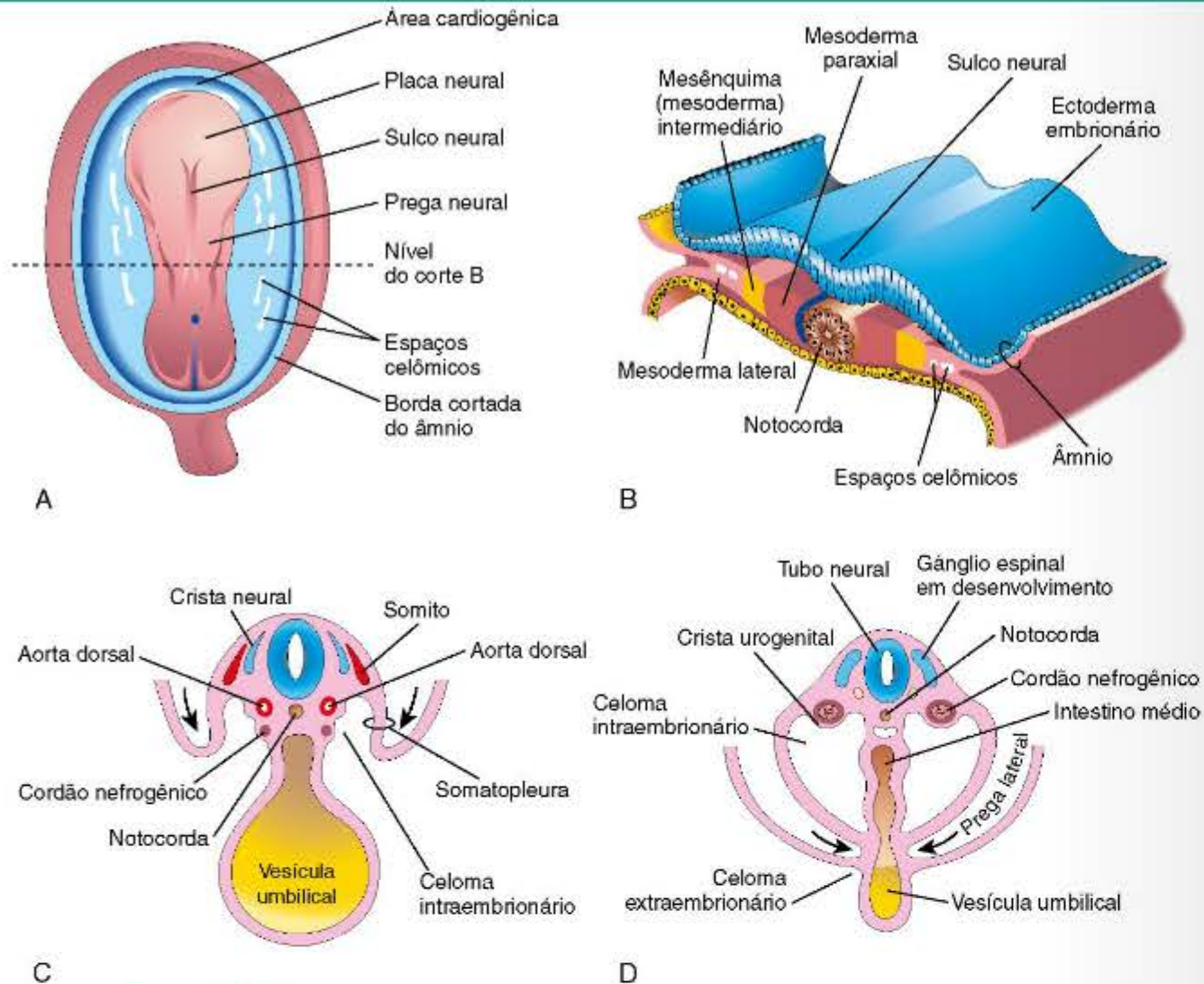
O sistema urinário começa a se desenvolver antes do sistema genital; é formado por rins, ureteres, bexiga urinária e uretra.



#### Desenvolvimento dos Rins e Ureteres

Três conjuntos de órgãos excretores, ou rins, se desenvolvem nos embriões humanos. O primeiro conjunto – o *pronefro* – é rudimentar e não funcional. O segundo conjunto – o *mesonefro* – é bem desenvolvido e funciona por um breve período. O terceiro conjunto – o *metanefro* – torna-se os rins permanentes.





**Figura 13-1** A, Vista dorsal de um embrião durante a 3ª semana (aproximadamente 18 dias). B, Corte transversal de um embrião, mostrando a posição do mesoderma intermediário antes do dobramento lateral. C, Corte transversal de um embrião após o início do dobramento. D, Corte transversal de um embrião, mostrando as pregas laterais encontrando-se ventralmente.

### Pronefro

O pronefro transitório aparece no início da 4ª semana de desenvolvimento. Ele é representado por poucos grupos de células na região do pescoço (Fig. 13-2A). Os ductos pronéfricos dirigem-se caudalmente e se abrem na **cloaca** (Fig. 13-2B). O pronefro se degenera, porém a maioria dos ductos pronéfricos persiste e é utilizada pelo próximo conjunto de rins.

### Mesonefro

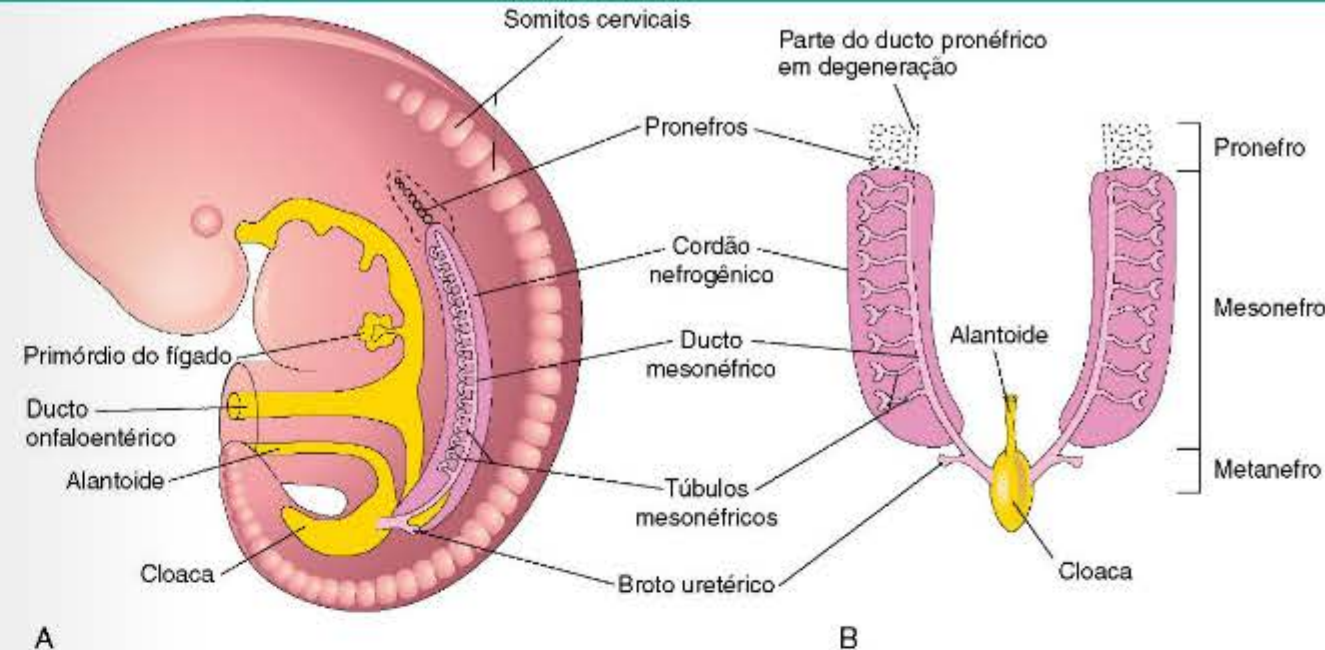
O grande mesonefro aparece no final da 4ª semana caudalmente ao pronefro (Fig. 13-2) e funciona como rins provisórios até que os rins permanentes se desenvolvam (Fig. 13-3). O mesonefro é formado por **glomérulos** e **túbulos mesonéfricos** (Fig. 13-3C a F). Os túbulos se abrem nos **ductos mesonéfricos**, originalmente ductos pronéfricos. Os ductos mesonéfricos se abrem na cloaca. O mesonefro degenera-se no final do primeiro trimestre; no entanto, seus túbulos tornam-se os ductos eferentes dos testículos, e os ductos mesonéfricos originam vários derivados adultos nos homens (Tabela 13-1).

### Metanefro

O metanefro – **primórdio dos rins permanentes** – começa a se desenvolver no início da 5ª semana e a funcionar cerca de 4 semanas mais tarde. A formação da urina continua ao longo de toda a vida fetal. A urina é excretada na cavidade amniótica e mistura-se com o líquido amniótico. Os rins permanentes se desenvolvem a partir de duas fontes de origem mesodérmica (Fig. 13-4A):

- O broto uretérico
- O blastema metanéfrico.

O **broto uretérico** é uma evaginação do ducto mesonéfrico, próximo à sua entrada na cloaca, e é o primórdio do ureter, pelve renal, cálices e túbulos coletores (Fig. 13-4B a E). O alongamento do broto penetra o **blastema metanefrogênico** – uma massa de células derivada do cordão nefrogênico – que forma os néfrons (Fig. 13-4B). O pedículo do broto uretérico torna-se o **ureter**, e a parte cranial do



**Figura 13-2** Os três conjuntos de órgãos excretores em um embrião durante a 5ª semana. A, Vista lateral. B, Vista ventral. Neste esquema, os túbulos mesonéfricos foram tracionados lateralmente; sua posição normal é mostrada em A.

divertículo sofre repetidas ramificações. Os ramos formam os **túbulos coletores** (Figs. 13-4C a E e 13-5).

Os **túbulos coletores retos** sofrem repetidas ramificações, formando sucessivas gerações de túbulos coletores. As quatro primeiras gerações de túbulos aumentam e confluem para formar os **cálices maiores** (Fig. 13-4C a E). As quatro gerações seguintes confluem para formar os **cálices menores**. A extremidade de cada **túbulo coletor arqueado** induz grupos de células mesenquimais do blastema metanefrogênico a formar pequenas **vesículas metanéfricas** (Fig. 13-5A). Essas vesículas se alongam e tornam-se os **túbulos renais** (Fig. 13-5B e C). As extremidades proximais desses túbulos são invaginadas pelos **glomérulos**. O corpúsculo renal (glomérulo e cápsula glomerular) e seu túbulo contorcido proximal, a **alça do néfron** (de Henle), e o túbulo contorcido distal constituem um **néfron** (Fig. 13-5D). Cada túbulo contorcido distal entra em contato com um túbulo coletor arqueado. Os túbulos tornam-se confluentes, formando um **túbulo urinífero**.

A ramificação do divertículo metanéfrico depende de um sinal indutor vindo do mesoderma metanéfrico – a diferenciação dos néfrons depende da indução pelos túbulos coletores. Os **aspectos moleculares** das interações recíprocas entre o mesênquima metanéfrico e os túbulos coletores são mostrados na Figura 13-6.

Os **rins fetais** são subdivididos em lobos. A lobulação geralmente desaparece durante a infância conforme os néfrons aumentam e crescem. Ao termo, a formação dos néfrons está completa – cada rim contendo aproximadamente dois milhões de néfrons. A maturação funcional dos rins ocorre após o nascimento.



### Mudanças Posicionais dos Rins

Os rins metanéfricos encontram-se próximos um ao outro na pelve (Fig. 13-7A). Conforme o abdome e a pelve crescem, os rins gradualmente se posicionam no abdome e se afastam um do outro (Fig. 13-7B e C). A parte caudal do

### ARTÉRIAS RENAIS ACESSÓRIAS

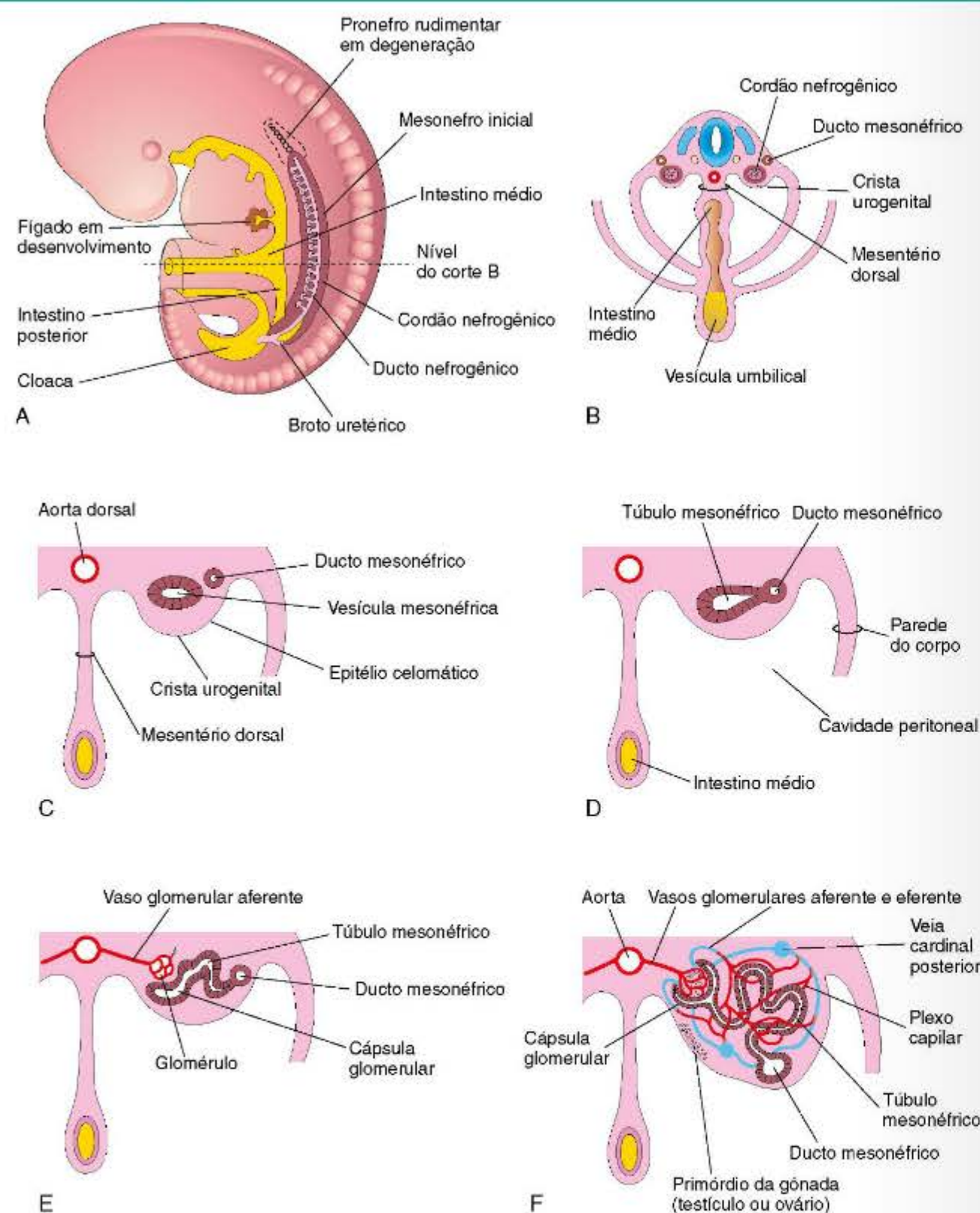
As variações comuns no suprimento sanguíneo dos rins refletem a maneira em que o suprimento sanguíneo se modifica continuamente durante a vida embrionária e o início da vida fetal (Fig. 13-7). Aproximadamente 25% dos rins adultos apresentam **artérias renais acessórias** (supranumerárias), geralmente surgindo da aorta, superior ou inferior à artéria renal principal (Fig. 13-8A e B). Uma artéria acessória dirigida ao polo inferior (artéria renal polar) pode cruzar o ureter anteriormente e obstruí-lo, causando **hidronefrose**, ou distensão da pelve e dos cálices com urina (Fig. 13-18B). As artérias renais são artérias terminais; consequentemente, se uma artéria acessória é lesada ou ligada, a parte do rim suprida por ela se tornará isquêmica. As artérias acessórias são cerca de duas vezes mais comuns do que as veias acessórias.

embrião cresce se distanciando dos rins, que desse modo ocupam progressivamente níveis mais craniais. Enquanto os rins mudam suas posições “ascendendo”, eles giram medialmente quase 90 graus. Na 9ª semana, os rins entram em contato com as glândulas suprarrenais, quando atingem sua posição adulta (Fig. 13-7C e D).

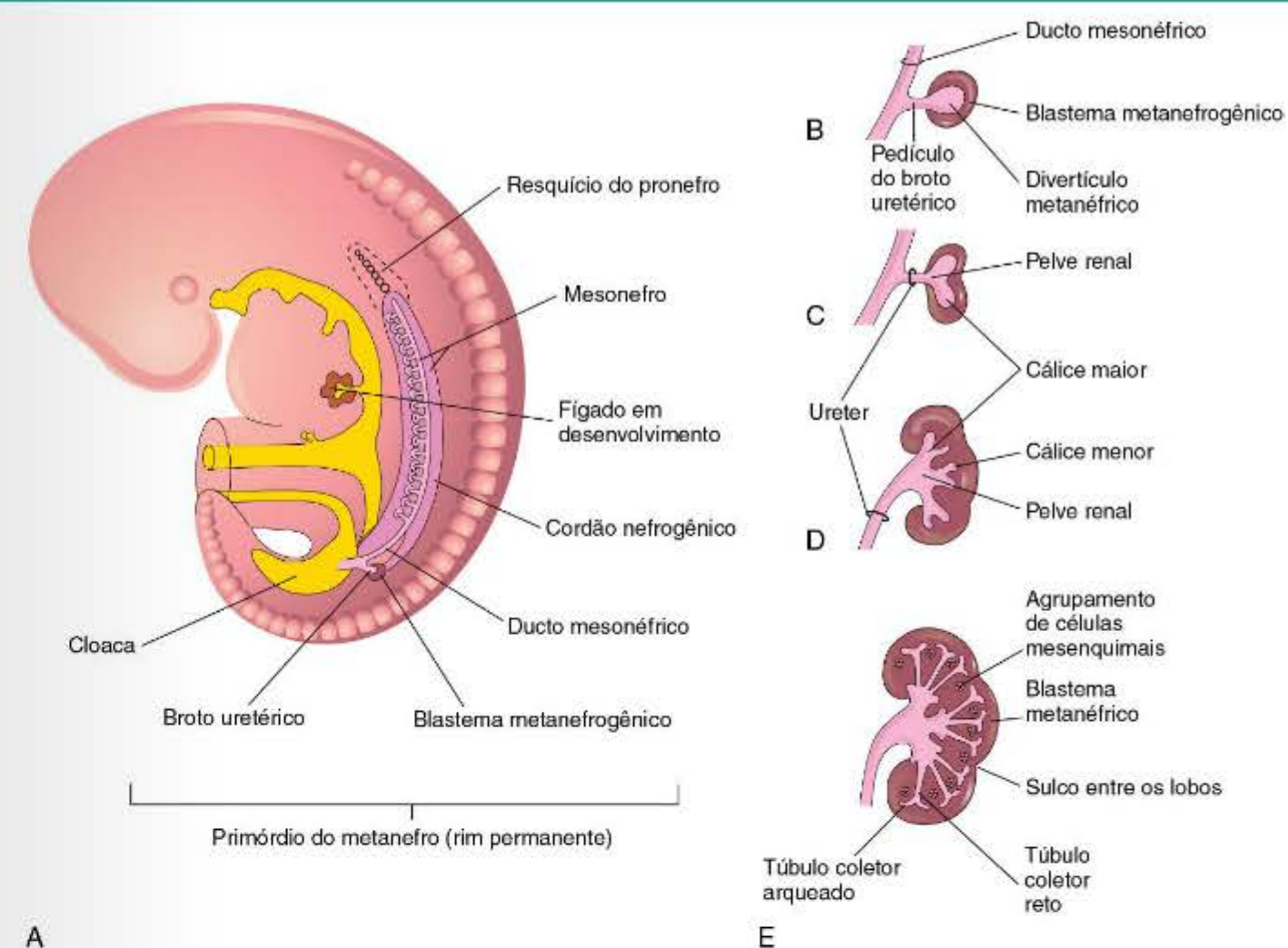
### Mudanças no Suprimento Sanguíneo dos Rins

Inicialmente, as artérias renais são ramos das artérias ilíacas comuns (Fig. 13-7A e B). Mais tarde, os rins recebem seu suprimento sanguíneo da extremidade distal da aorta (Fig. 13-7C). Os rins recebem seus ramos arteriais mais craniais da aorta abdominal que se tornam as artérias renais. Normalmente, os ramos primordiais caudais sofrem involução e desaparecem.





**Figura 13-3** A, Vista lateral de um embrião de 5 semanas, mostrando a extensão do mesonefro e o primórdio do metanefro – rim permanente. B, Corte transversal de um embrião mostrando os cordões nefrogênicos a partir dos quais os túbulos mesonéfricos se desenvolvem. C a F, Cortes transversais mostrando estágios sucessivos no desenvolvimento de túbulo mesonéfrico entre a 5ª e a 11ª semana. Note em C que o agrupamento de células mesenquimais no cordão nefrogênico desenvolve uma luz, formando assim uma vesícula mesonéfrica. A vesícula logo se torna um túbulo mesonéfrico em forma de S e se estende lateralmente para se unir ao ducto mesonéfrico. A extremidade medial expandida do túbulo mesonéfrico é invaginada por vasos sanguíneos para formar a cápsula glomerular. O agrupamento de capilares que se projeta para dentro da cápsula é o glomérulo.



**Figura 13-4** Desenvolvimento do metanefro, o primórdio do rim permanente. A, Vista lateral de um embrião de 5 semanas, mostrando o primórdio do metanefro. B a E, Estágios sucessivos do desenvolvimento do broto uretérico (5ª a 8ª semana). Observe o desenvolvimento do ureter, da pelve renal, dos cálices e dos túbulos coletores.

## ANOMALIAS CONGÊNTAS DOS RINS E URETERES

A **agenesia renal unilateral** ocorre em aproximadamente um em cada 1.000 nascimentos (Fig. 13-9A). Os homens são afetados mais frequentemente do que as mulheres, e geralmente o rim esquerdo é o ausente. O outro rim normalmente sofre hipertrofia compensatória e realiza a função do rim ausente.

A **agenesia renal bilateral** está associada ao **oligodrâmnio** (pequena quantidade de líquido amniótico) devido a pouca ou nenhuma urina excretada na cavidade amniótica. Essa condição ocorre em aproximadamente um em cada 3.000 nascimentos, sendo três vezes mais comum em homens, e incompatível com a vida pós-natal. Essas crianças também apresentam hipoplasia pulmonar. A falha na penetração do divertículo metanefrico no blastema metanefrico resulta na ausência do desenvolvimento renal, porque nenhum néfron é induzido pelos túbulos coletores a se desenvolver a partir do blastema metanefrico.

## ROTAÇÃO ANORMAL DOS RINS

Se os rins não sofrem rotação, o hilo fica posicionado anteriormente (posição embrionária) (Figs. 13-7 e 13-9C). Se o hilo se posiciona posteriormente, então a rotação foi excessiva; se ele se posiciona lateralmente, ocorreu uma rotação medial. A rotação anormal dos rins está frequentemente associada aos rins ectópicos.

### RINS ECTÓPICOS

Um ou ambos os rins podem estar em uma posição anormal (Fig. 13-9B e E). A maioria dos rins ectópicos está localizada na pelve, mas alguns ficam na parte inferior do abdome. Os rins pélvicos e outras formas de ectopia resultam da falha na “ascensão” dos rins.



HOMEM	ESTRUTURA EMBRIONÁRIA	MULHER
<i>Testículo</i>	Gônada indiferenciada	<i>Ovário</i>
<i>Túbulos seminíferos</i>	Córtex	<i>Folículos ovarianos</i>
<i>Rede testicular</i>	Medula	Rede ovariana
Gubernáculo	Gubernáculo	<i>Ligamento ovariano</i> <i>Ligamento redondo do útero</i>
<i>Dúctulos eferentes do testículo</i>	Túbulos mesonéfricos	Epoóforo
Paradídimo		Paro-óforo
Apêndice do epidídimo	Ducto mesonéfrico	Apêndice vesiculoso
<i>Ducto do epidídimo</i>		Ducto do epoóforo
<i>Ducto deferente</i>		Ducto longitudinal, ducto de Gartner
<i>Ureter, pelve, cálices e túbulos coletores</i>		<i>Ureter, pelve, cálices e túbulos coletores</i>
<i>Ducto ejaculatório e vesícula seminal</i>		
Apêndice do testículo	Ducto paramesonéfrico	Hidátide (de Morgagni) <i>Tuba uterina</i> <i>Útero</i>
<i>Bexiga urinária</i>	Seio urogenital	<i>Bexiga urinária</i>
<i>Uretra (exceto fossa navicular)</i>		<i>Uretra</i>
Utrículo prostático		<i>Vagina</i>
<i>Próstata</i>		<i>Uretra e glândulas parauretrais</i>
<i>Glândulas bulbouretrais</i>		<i>Glândulas vestibulares maiores</i>
Colículos seminais	Tubérculo do seio	<i>Hímen</i>
<i>Pênis</i>	<b>Falo</b>	<i>Clitóris</i>
<i>Glande do pênis</i>		<i>Glande do clitoris</i>
<i>Corpo cavernoso do pênis</i>		<i>Corpo cavernoso do clitóris</i>
<i>Corpo esponjoso do pênis</i>		<i>Bulbo do vestibulo</i>
<i>Aspecto ventral do pênis</i>	Pregas urogenitais	<i>Pequenos lábios</i>
<i>Escroto</i>	Saliências labioescrotais	<i>Grandes lábios</i>

\*Derivados funcionais são mostrados em itálico.

## ANOMALIAS DE FUSÃO

### ECTOPIA RENAL CRUZADA

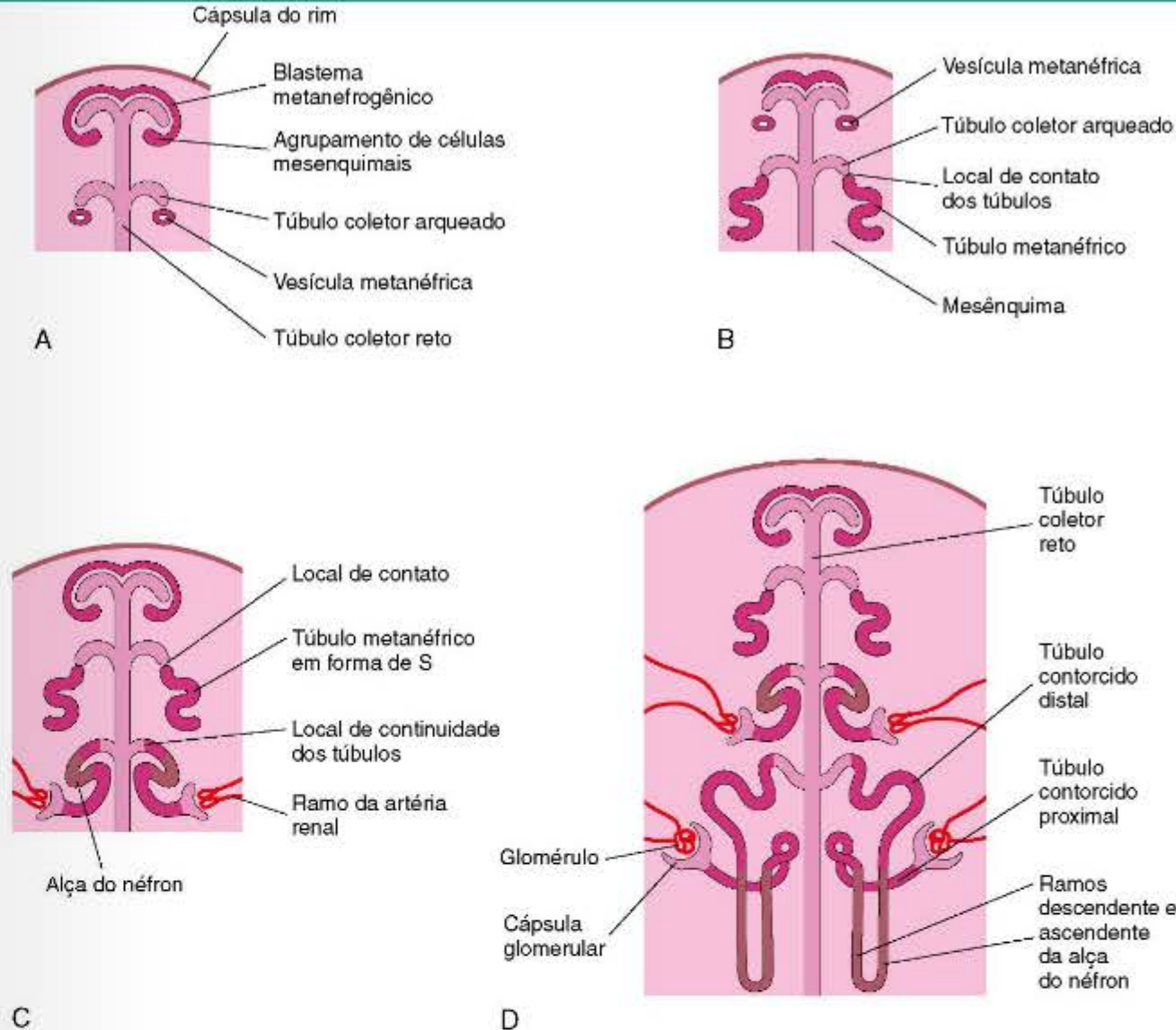
Algumas vezes, um rim cruza para o outro lado, resultando em uma ectopia renal cruzada, com ou sem fusão. Uma anormalidade renal rara são os rins fundidos unilateralmente (Fig. 13-9D). Em alguns casos, os rins em desenvolvimento se fundem enquanto estão na pelve, e um rim ascende para sua posição normal, carregando o outro consigo.

### RIM EM FERRADURA

Em aproximadamente uma em cada 500 pessoas, os polos dos rins são fusionados (geralmente os polos inferiores) (Fig. 13-10). A ascensão normal dos rins fusionados é impedida porque eles ficam presos pela raiz da artéria mesentérica inferior. A fusão desses rins é preservada e cada um apresenta um ureter e um suprimento sanguíneo normal.

## DUPLICAÇÕES DO TRATO URINÁRIO

Duplicações da parte abdominal do ureter e da pelve renal são comuns, mas um rim excedente (**rim supranumerário**) é raro (Fig. 13-9C e F). Essas duplicações resultam da divisão do divertículo metanéfrico. A divisão incompleta do primórdio uretérico resulta em um rim dividido com um ureter bífido (Fig. 13-9B). A divisão completa resulta em um rim duplo com um ureter bífido ou ureteres separados (Fig. 13-11). Um rim supranumerário com seu próprio ureter provavelmente resulta da formação de dois divertículos metanéfricos.



**Figura 13-5** Ilustrações dos estágios da nefrogênese – o desenvolvimento dos néfrons. **A**, Nefrogênese começa aproximadamente no início da 8ª semana. **B e C**, Note que os túbulos mesonéfricos, os primórdios dos néfrons, tornam-se contínuos com os túbulos coletores formando os túbulos uriníferos. **D**, O número de néfrons mais do que dobra de 20 a 38 semanas. Observe que os néfrons são derivados da massa metanéfrica de mesoderma e que os túbulos coletores são derivados do divertículo metanéfrico.



## Desenvolvimento da Bexiga Urinária

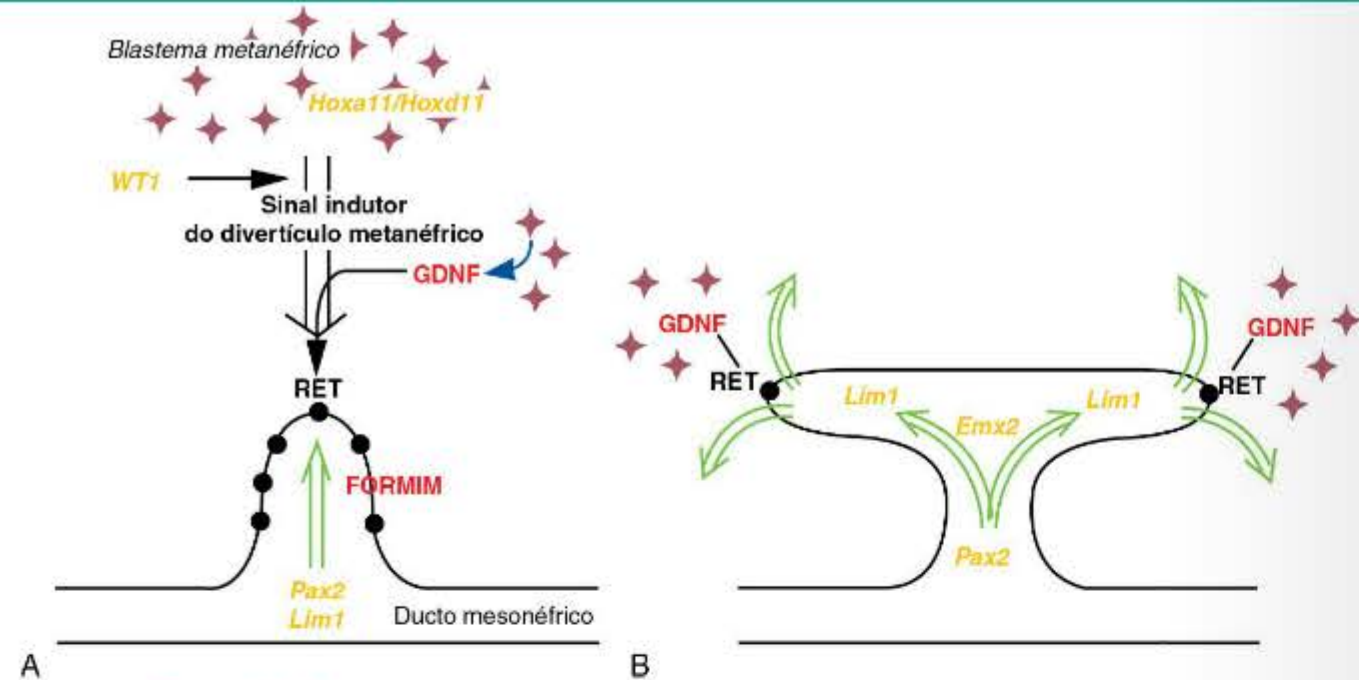
A divisão da cloaca pelo **septo uorretal** em um reto dorsal e um **seio urogenital** ventral é descrita no Capítulo 12. Para propósitos descritivos, o seio urogenital é dividido em três partes (Fig. 13-11A e C):

- Uma **parte vesical** cranial que forma a maior parte da bexiga e é contínua com o alantoide.
- Uma **parte pélvica** mediana que se torna a uretra no colo da bexiga, e a parte prostática da uretra nos homens, e toda uretra nas mulheres.
- Uma **parte fálica** caudal que cresce em direção ao tubérculo genital – o primórdio do pênis ou do clitóris.

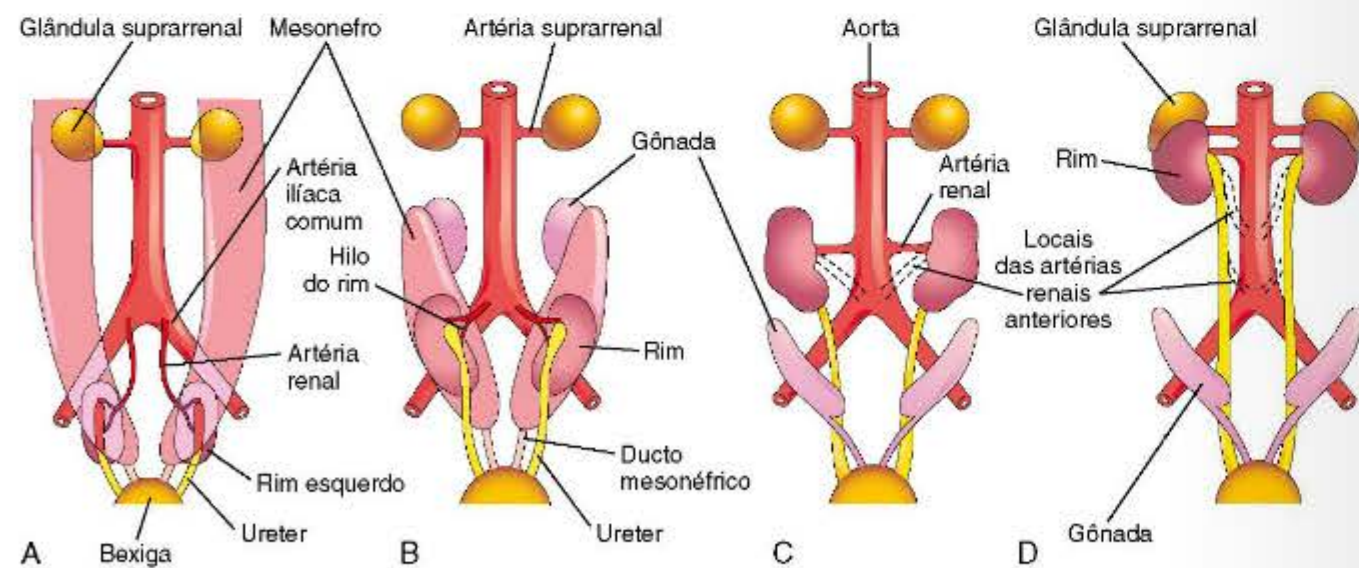
Inicialmente, a bexiga é contínua com o **alantoide** (Fig. 13-11C). O alantoide logo sofre constrição e torna-se

um cordão fibroso e espesso, o **úraco** (Fig. 13-11G). Nos adultos, o úraco é representado pelo **ligamento umbilical mediano**. Conforme a bexiga aumenta, as partes distais dos ductos mesonéfricos são incorporadas à sua parede dorsal (Fig. 13-11B a H) e contribuem para a formação do tecido conjuntivo do **trígono da bexiga**. O epitélio de toda a bexiga é derivado do endoderma do seio urogenital. As outras camadas da parede da bexiga desenvolvem-se a partir do mesênquima esplâncnico adjacente. Conforme os ductos mesonéfricos são absorvidos, os ureteres passam a se abrir separadamente na bexiga urinária (Fig. 13-11C a H). Nos homens, os orifícios dos ductos mesonéfricos movem-se e penetram na parte protástica da uretra, à medida que as extremidades caudais desses ductos tornam-se os **ductos ejaculatórios**. Nas mulheres, as extremidades distais dos ductos mesonéfricos degeneram-se.

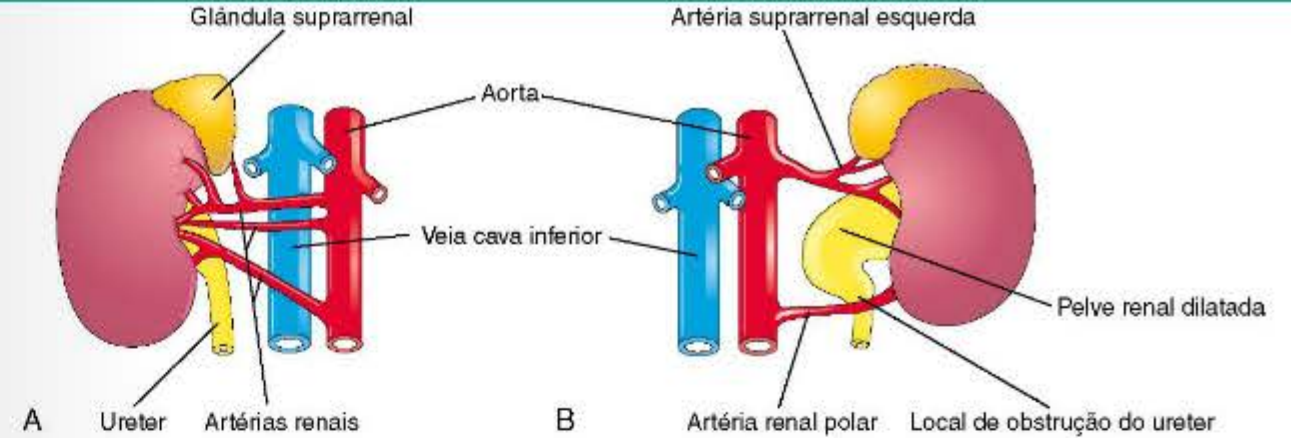




**Figura 13-6** Controle molecular do desenvolvimento do rim. **A**, A formação do divertículo metanéfrico requer sinais indutores do blastema metanéfrico sob o controle de fatores de transcrição (texto em amarelo), tais como WT1 e moléculas sinalizadoras (texto em vermelho), incluindo o GDNF e seu receptor epitéliais, RET. O divertículo metanéfrico normal responde a estes sinais indutores que estão sob o controle de fatores de transcrição, tais como Pax2, Pax8, Lim1 e do gene FORMIN. **B**, A ramificação do divertículo metanéfrico é iniciada e mantida pela interação com o mesênquima sob a regulação de genes, tais como Emx2 e expressão específica do GDNF e RET na ponta do divertículo metanéfrico invasor. (De Piscione TD, Rosenblum ND: *The malformed Kidney: disruption of the glomerular and tubular development*. Clin Genet 56:342, 1999.)



**Figura 13-7** Vistas ventrais da região abdominopélvica de embriões e fetos (6ª a 9ª semana), mostrando a rotação medial e "ascensão" dos rins da pelve para o abdome. **A** e **B**. Observe também a regressão do tamanho do mesonefro. **C** e **D**. Note que, conforme os rins "ascendem", eles são supridos por artérias em níveis sucessivamente mais elevados, e que o hilo do rim (onde os vasos e nervos entram) é direcionado anteromedialmente.



**Figura 13-8** Variações comuns dos vasos renais. **A** e **B**, Artérias renais múltiplas. A artéria renal polar mostrada em **B** obstruiu o ureter e causou dilatação da pelve renal.

## URETER ECTÓPICO

Nos homens, um ureter ectópico pode se abrir no colo da bexiga, na parte prostática da uretra, nos ductos deferentes, no utrículo da próstata ou na vesícula seminal. Nas mulheres, um ureter ectópico pode penetrar no colo da bexiga, na uretra, na vagina ou no vestibulo da vagina. Um ureter ectópico ocorre quando este é carregado caudalmente com o ducto mesonéfrico e é incorporado na porção caudal da parte vesical do seio urogenital.

## ANOMALIAS DO ÚRACO

Um remanescente da luz geralmente persiste na parte inferior do úraco nas crianças. Em aproximadamente 50% dos casos, a luz é contínua com a cavidade da bexiga. Remanescentes do revestimento epitéliais do úraco podem originar os cistos do úraco (Fig. 13-12A). A extremidade inferior patente do úraco pode se dilatar para formar um seio do úraco que se abre na bexiga. A luz na parte superior do úraco pode também permanecer e formar um seio do úraco que se abre no umbigo (Fig. 13-12B). Muito raramente, todo o úraco permanece aberto e forma uma fístula do úraco que possibilita o escape da urina pelo orifício umbilical (Fig. 13-12C).

## EXTROFIA DA BEXIGA

A extrofia da bexiga é uma anomalia severa que ocorre em aproximadamente um em cada 10.000 a 40.000 nascimentos, afetando predominantemente os homens (Fig. 13-13). A *exposição e a protrusão da superfície da mucosa da parede posterior da bexiga* caracterizam essa anomalia congênita. O trígono da bexiga e os orifícios uretéricos ficam expostos, e a urina goteja intermitentemente da bexiga evertida.

As epispádias, em que a uretra se abre no dorso do pênis, e a ampla separação dos ossos púbicos estão associadas à extrofia completa da bexiga. Em alguns casos, o pênis é dividido em duas partes, e o escroto é bífido (dividido). Acredita-se que a extrofia da bexiga é causada pela falha das células mesenquimais em migrarem entre o ectoderma e o endoderma da parede infra-abdominal (membrana cloacal) durante a 4ª semana (Fig. 13-14B e C). Como resultado, nenhum músculo ou tecido conjuntivo se forma na parede abdominal sobre a bexiga urinária. A ruptura da frágil membrana cloacal resulta em uma ampla comunicação entre o exterior e a membrana mucosa da bexiga. A ruptura da membrana antes da divisão da cloaca pelo septo uroretal leva à extrofia da cloaca, resultando na exposição da bexiga e do intestino posterior.



## Desenvolvimento da Uretra

O epitélio da maior parte da uretra masculina e toda a uretra feminina é derivado do endoderma do seio urogenital (Figs. 13-11 e 13-15). A parte distal da uretra na glândula do pênis é derivada de um cordão sólido de células ectodérmicas que cresce a partir da extremidade da glândula para encontrar a uretra esponjosa derivada da parte fálica do seio urogenital (Fig. 13-15A a C). O cordão ectodérmico se canaliza e se une ao restante da uretra esponjosa; consequentemente, o epitélio da parte terminal da uretra

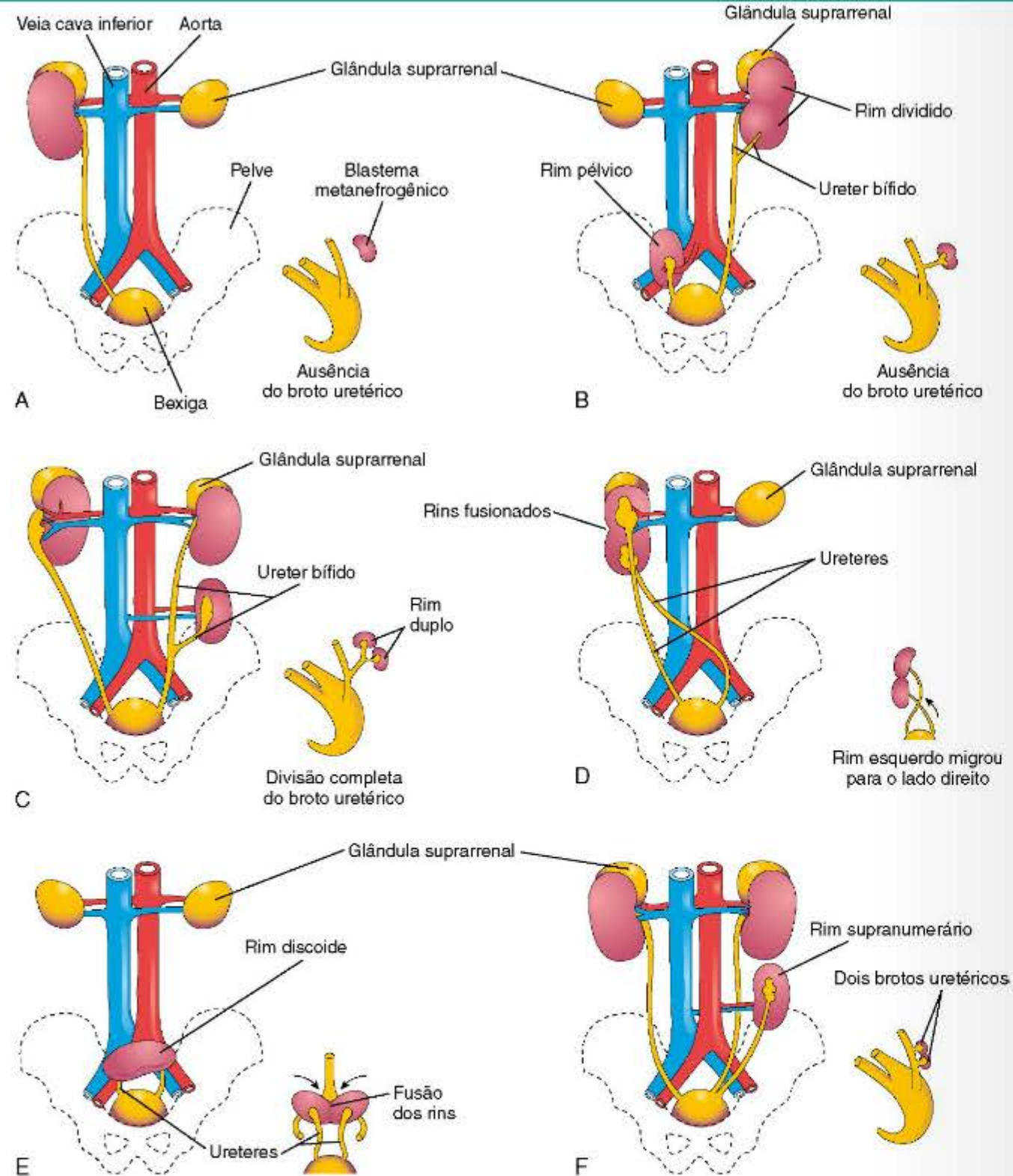
é derivado do ectoderma superficial. O tecido conjuntivo e o músculo liso da uretra em ambos os sexos são derivados do mesênquima esplâncnico.

## DESENVOLVIMENTO DAS GLÂNDULAS SUPRARRENAIS

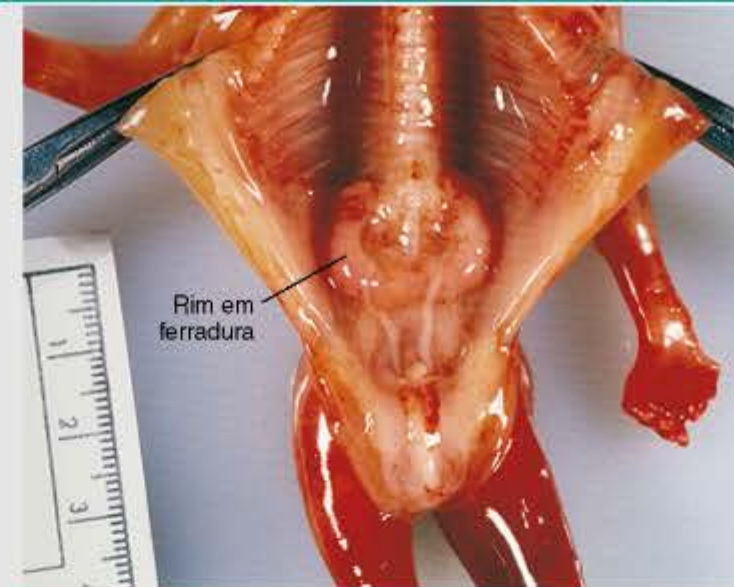O córtex das glândulas suprarrenais (adrenais) se desenvolve a partir do revestimento mesenquimal da parede abdominal posterior, enquanto a medula se diferencia do







**Figura 13-9** Várias anomalias do sistema urinário. O pequeno esquema à direita, na parte inferior de cada desenho, mostra a provável base embriológica da anomalia. **A**, Agenesia renal unilateral. **B**, Lado direito, um rim pélvico; lado esquerdo, um rim dividido com ureter bífido. **C**, Lado direito, má rotação do rim; lado esquerdo, ureter bífido e rim supranumerário. **D**, Ectopia renal fundida e cruzada. O rim esquerdo cruzou para o lado direito e se fundiu com o rim direito. **E**, Rim discoide resultante da fusão dos rins enquanto eles estavam na pelve. **F**, Rim esquerdo supranumerário resultante do desenvolvimento de dois divertículos metanefríticos.



**Figura 13-10** Rim em ferradura em um feto feminino (13 semanas). Essa anomalia resultou da fusão dos polos inferiores dos rins enquanto eles estavam na pelve. (Cortesia de Dr. D.K. Kalousek, Department of Pathology, University of British Columbia, Children's Hospital, Vancouver, British Columbia, Canada.)

gânglio simpático adjacente derivado das células da crista neural (Fig. 13-16A e B). Essas células se diferenciam em células secretoras da medula da suprarrenal. O córtex está evidente durante a 6ª semana como uma agregação de células mesenquimais vista bilateralmente entre a raiz do mesentério dorsal e a gônada em desenvolvimento (Fig. 13-18C). A diferenciação das zonas corticais características da suprarrenal se inicia durante o final do período fetal (Fig. 13-16C a E). A *zona glomerulosa* e a *zona fasciculada* estão presentes ao nascimento, porém a *zona reticulada* não é reconhecível até o final do terceiro ano (Fig. 13-16H). Em relação ao peso corporal, as glândulas suprarrenais fetais são 10 a 20 vezes maiores do que as glândulas dos adultos, devido ao extenso tamanho do córtex fetal. A medula da suprarrenal permanece pequena até após o nascimento (Fig. 13-16F). As glândulas suprarrenais rapidamente se tornam menores, conforme o córtex regride durante o primeiro ano da infância (Fig. 13-16G).

## DESENVOLVIMENTO DO SISTEMA GENITAL

Os sistemas genitais iniciais nos dois sexos são similares; por essa razão, o período inicial do desenvolvimento genital é referido como *estágio indiferenciado do desenvolvimento sexual*.



### Desenvolvimento das Gônadas

As gônadas (testículos e ovários) são derivadas de três fontes (Fig. 13-18):

- O mesotélio (epitélio mesodérmico) que reveste a parede abdominal posterior
- O mesênquima subjacente
- As células germinativas primordiais

## HIPERPLASIA ADRENAL CONGÊNITA: SÍNDROME ADRENOGENITAL

A hiperplasia adrenal congênita representa um grupo de *distúrbios autossômicos recessivos* no qual um aumento anormal nas células do córtex da suprarrenal resulta em uma produção excessiva de andrógenos durante o período fetal. Nas crianças do sexo feminino, isso geralmente causa a masculinização da genitália externa e o aumento do clitóris (Fig. 13-17). As crianças do sexo masculino afetadas apresentam uma genitália externa normal e podem permanecer não diagnosticadas no início da infância. Mais tarde, ainda na infância, em ambos os sexos, o excesso de androgênios leva a um rápido crescimento e acelera a maturação esquelética. A hiperplasia adrenal congênita (HAC) é normalmente causada por uma mutação determinada geneticamente no gene citocromo P450c 21-esteróide hidroxilase-21, que resulta em uma deficiência das enzimas do córtex da suprarrenal. Essas enzimas são necessárias para a biossíntese de vários hormônios esteróides. A produção reduzida de hormônios resulta em um aumento da liberação do hormônio adrenocorticotrófico pela hipófise anterior, que causa a HAC e a superprodução de androgênios pelas glândulas suprarrenais hiperplásicas.

### Gônadas Indiferenciadas

O desenvolvimento gonadal se inicia na 5ª semana, quando uma área espessada de mesotélio se desenvolve no lado medial dos mesonefros (Fig. 13-18A a C). A proliferação desse epitélio e do mesênquima subjacente produz uma saliência no lado medial dos mesonefros — a *crista gonadal* (Fig. 13-18A e C). Cordões epiteliais digitiformes — *cordões gonadais* — logo crescem para dentro do mesênquima subjacente (Fig. 13-18D). As *gônadas indiferenciadas* agora consistem em um córtex externo e uma medula interna. Nos embriões com um complexo cromossômico sexual XX, o córtex da gônada se diferencia em um ovário e a medula regride. Nos embriões com um complexo cromossômico sexual XY, a medula se diferencia em um testículo e o córtex regride, com exceção de remanescentes vestigiais (Tabela 13-1).

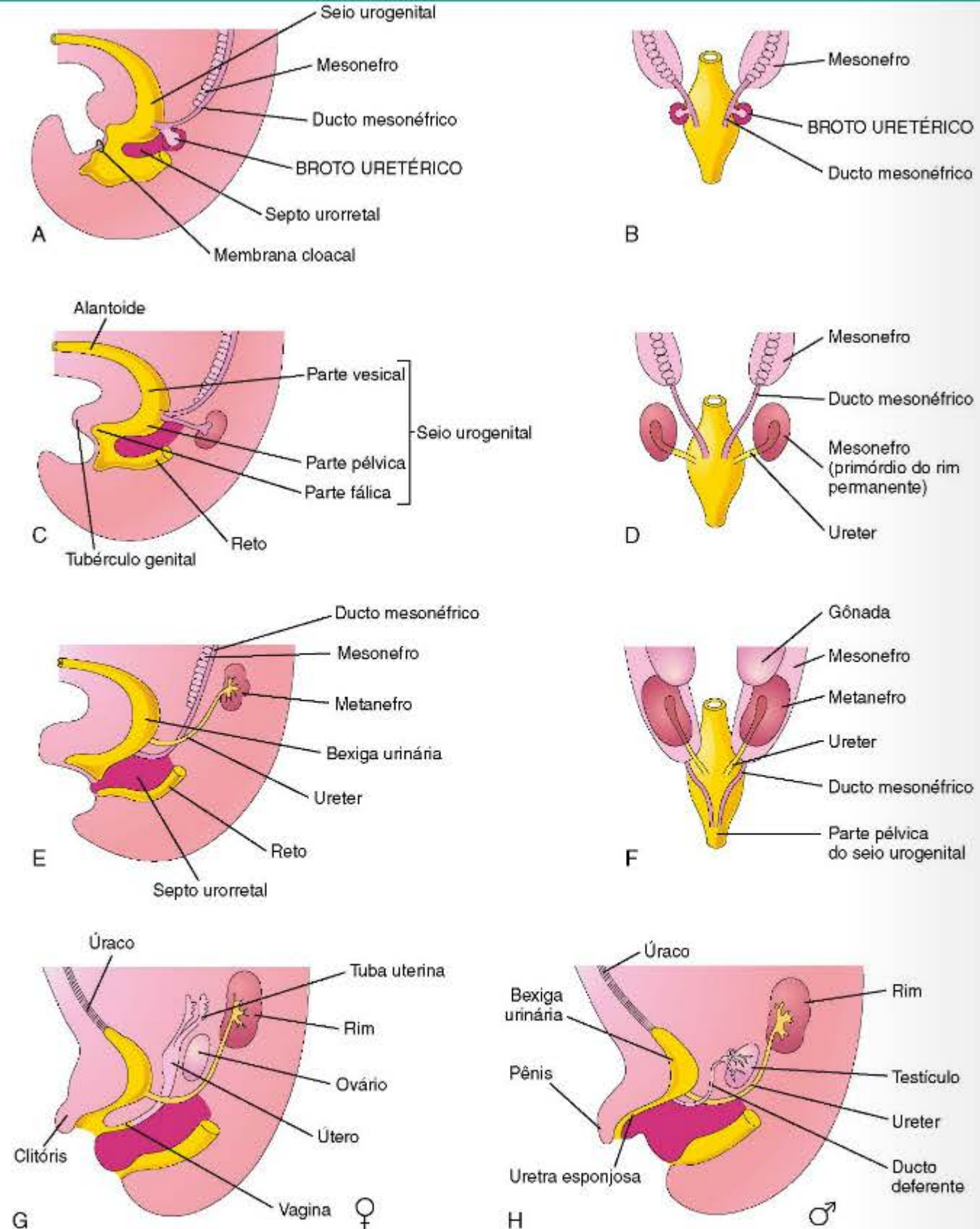
### Células Germinativas Primordiais

As células germinativas primordiais se originam na parede da vesícula umbilical e migram ao longo do mesentério dorsal do intestino para as cristas gonadais (Fig. 13-18A). Durante a 6ª semana, as células germinativas primordiais penetram no mesênquima subjacente e são incorporadas aos *cordões gonadais* (Fig. 13-18D e E). Elas se diferenciam em oócitos ou espermatozoides.

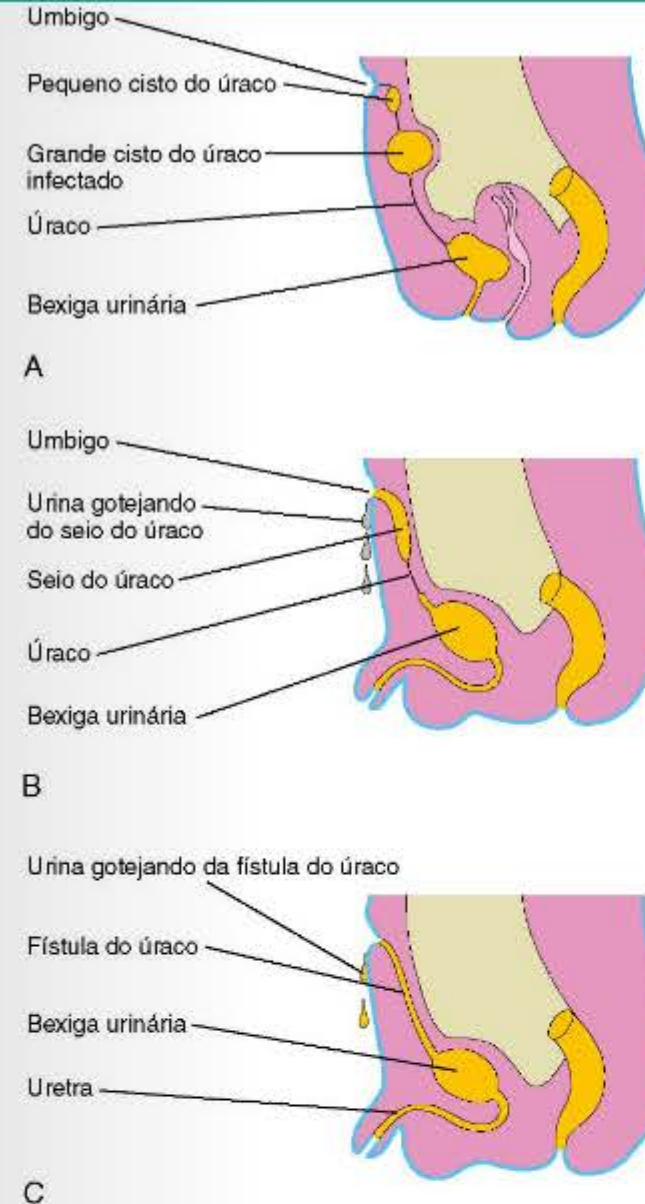
### Determinação do Sexo

O sexo cromossômico e genético, estabelecido na fecundação, depende de se um espermatozoide contendo um cromossomo X ou Y fertiliza um oócito que contém um cromossomo X. O tipo de gônadas que se desenvolve é determinado pelo complexo cromossômico sexual do embrião (XX ou XY). Antes da 7ª semana, as gônadas de ambos os sexos são idênticas em aparência e são chamadas de *gônadas indiferenciadas* (Fig. 13-19).





**Figura 13-11** Divisão da cloaca em seio urogenital e reto; absorção dos ductos mesonéfricos; desenvolvimento da bexiga urinária, uretra e úraco; e mudanças na localização dos ureteres. **A**, Vista lateral da metade caudal do embrião de 5 semanas. **B**, **D** e **F**, Vistas dorsais. **C**, **E**, **G**, e **H**, Vistas laterais. Os estágios mostrados em **G** e **H** são alcançados na 12ª semana de desenvolvimento.

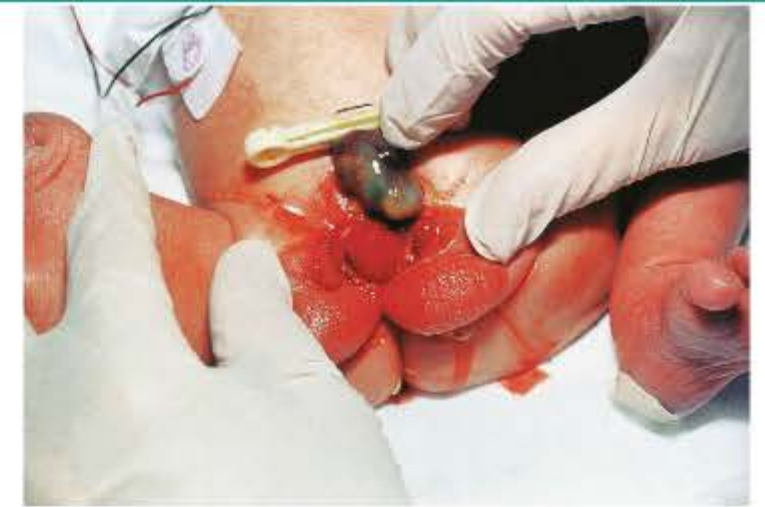

**Figura 13-12** Anomalias do úraco. **A**, Cistos do úraco. O local mais comum para estes cistos é na extremidade superior do úraco, logo abaixo do umbigo. **B**, Dois tipos de seios do úraco são mostrados: um que se abre na bexiga e outro que se abre no umbigo. **C**, Úraco patente ou fístula do úraco, conectando a bexiga ao umbigo.

O desenvolvimento do fenótipo masculino requer um cromossomo Y. Os dois cromossomos X são requeridos para o desenvolvimento do fenótipo feminino.

### Desenvolvimento dos Testículos

Uma sequência coordenada de genes induz o desenvolvimento dos testículos. O gene SRY para o fator determinante do testículo (FDT), no braço curto do cromossomo Y, atua como uma chave que dirige o desenvolvimento da gônada indiferenciada em um testículo. A expressão do fator de transcrição SOX9 também é essencial para a determinação testicular. O FDT induz os cordões gonadais a se condensar e se estender para dentro da medula da gônada indiferenciada, onde eles se ramificam e se anastomosam para formar a rede testicular (Fig. 13-19). A conexão dos cordões gonadais proeminentes – os cordões seminíferos – com o epitélio de superfície é perdida quando a túnica



**Figura 13-13** Um menino com extrofia da bexiga. Devido ao fechamento defeituoso da parte inferior da parede abdominal anterior e da parede anterior da bexiga, a bexiga urinária parece uma massa protuberante evertida abaixo do umbigo. (Cortesia de A.E. Chudley, MD, Department of Pediatrics and Child Health, University of Manitoba, Children's Hospital, Winnipeg, Manitoba, Canada.)

### COMPLEXOS CROMOSSÔMICOS SEXUAIS ANORMAIS

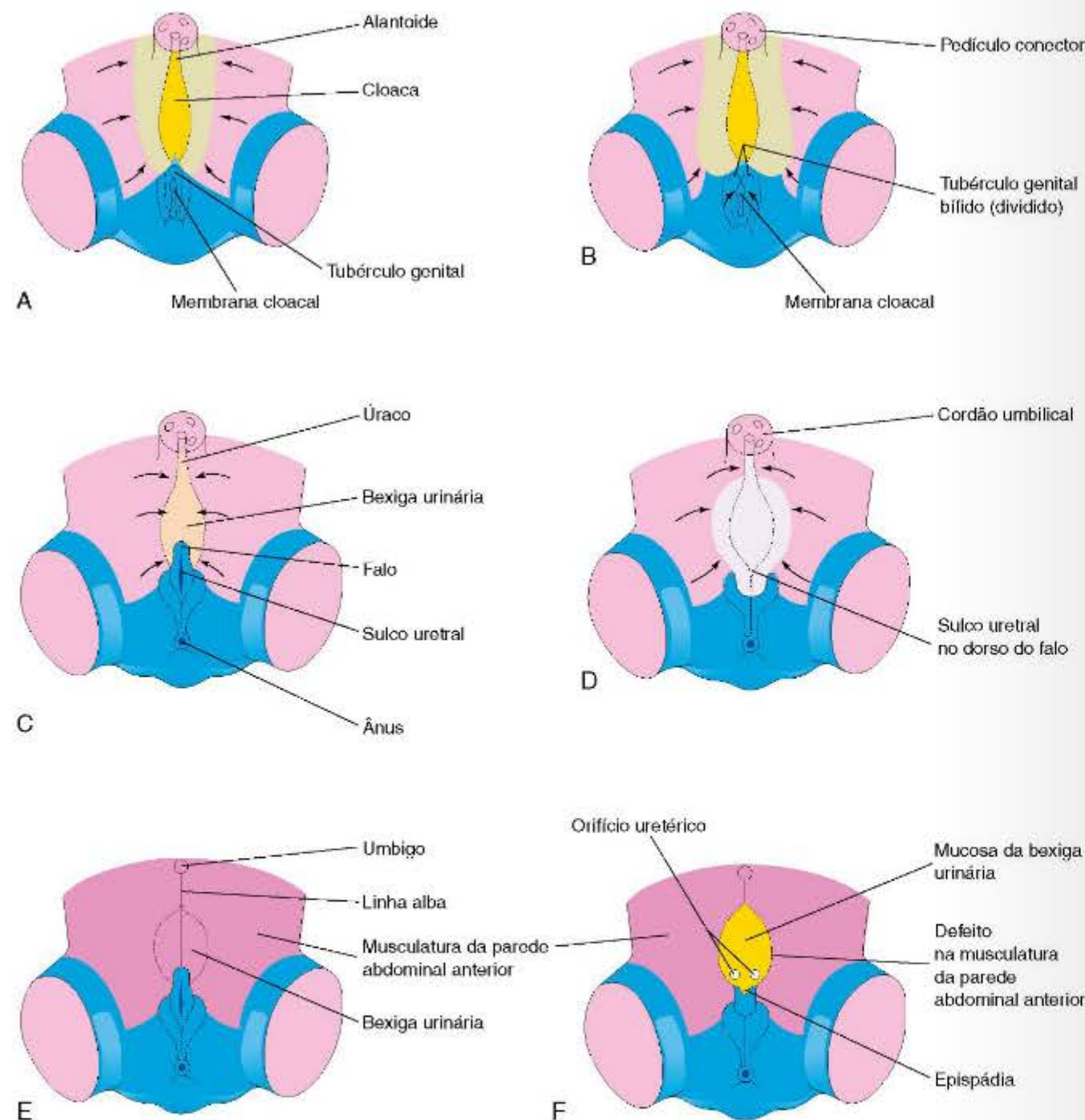
Em embriões com complexos cromossômicos sexuais anormais, tais como XXX ou XXY, o número de cromossomos X parece não ser importante na determinação do sexo. Se um cromossomo Y normal está presente, o embrião se desenvolve como homem. Se não houver o cromossomo Y ou se a região determinante do testículo do cromossomo Y estiver ausente, ocorre um desenvolvimento feminino. A perda de um cromossomo X não parece interferir na migração das células germinativas primordiais para as cristas gonadais, pois algumas células germinativas foram observadas nas gônadas fetais de mulheres 45X com síndrome de Turner. Entretanto, são necessários dois cromossomos X para que ocorra um desenvolvimento ovariano completo.

**albugínea** se desenvolve. Essa túnica densa, uma cápsula fibrosa e espessa, é um componente característico do desenvolvimento testicular. Gradualmente, o testículo se separa do mesonefro em degeneração e torna-se suspenso pelo seu próprio mesentério, o **mesórquio**. Os cordões seminíferos desenvolvem-se em túbulos seminíferos, túbulos retos (*tubuli recti*) e rede testicular.

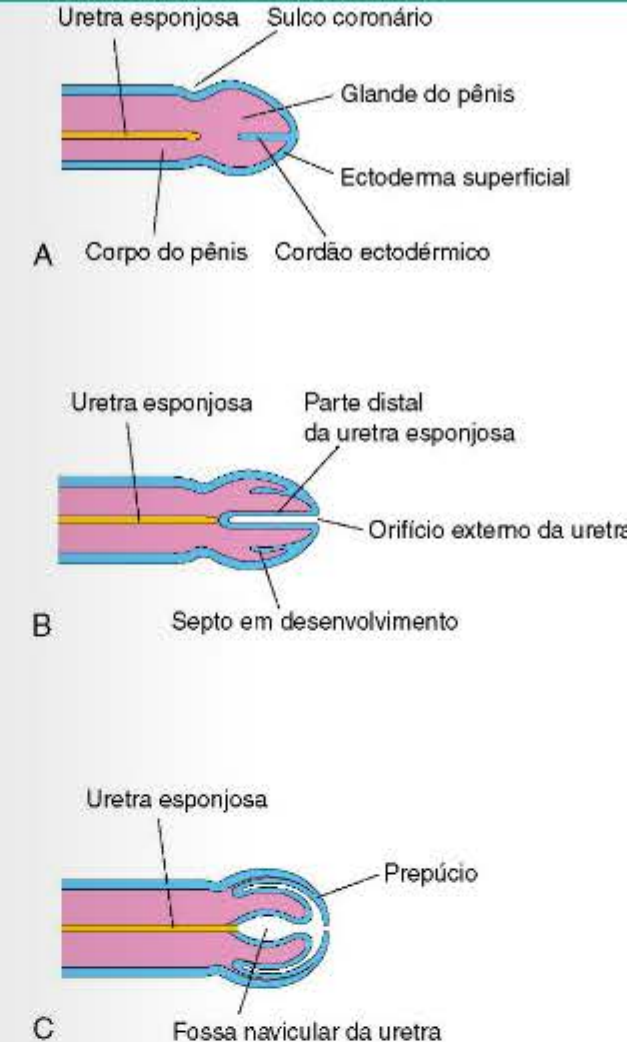
Os **túbulos seminíferos** são separados pelo mesênquima, que dá origem às **células intersticiais** (de Leydig). Por volta da 8ª semana, essas células secretam **hormônios androgênicos** – **testosterona** e **androstenediona** – que induzem a diferenciação masculina dos ductos mesonéfricos e da genitália externa. A produção de testosterona é estimulada pela **gonadotrofina coriônica humana**, que atinge valores de pico da 8ª à 12ª semana do período de desenvolvimento embrionário e fetal. O testículo fetal também produz uma glicoproteína conhecida como **substância inibidora**



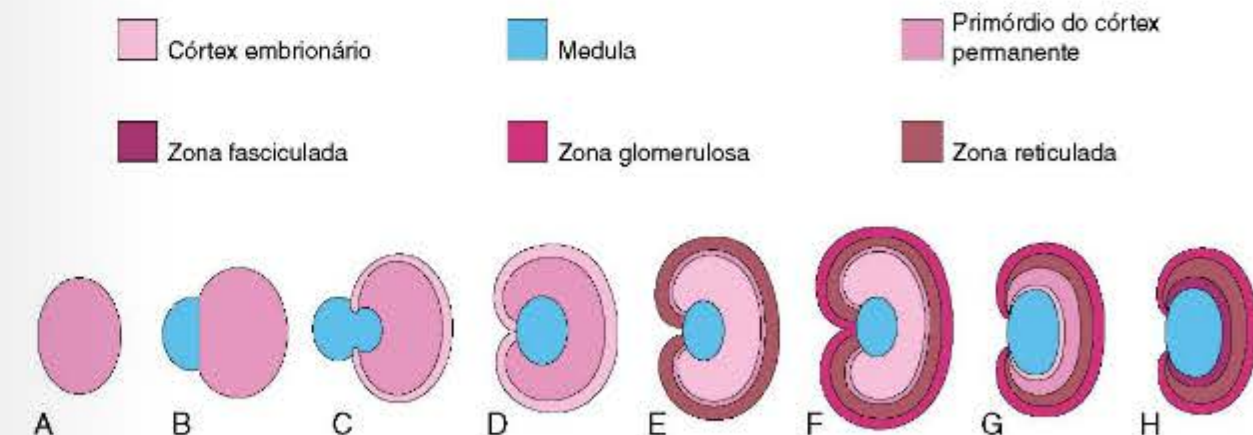
Ectoderma Mesoderma Musculatura Endoderma



**Figura 13-14** A, C e E, Estágios normais do desenvolvimento da parede infraumbilical e do pênis da 4ª à 8ª semana. Note que o mesoderma e (mais tarde) o músculo reforçam o ectoderma da parede abdominal anterior em desenvolvimento. B, D e F, Prováveis estágios no desenvolvimento da extrofia da bexiga e epispádia. B e D, Note que o mesênquima (tecido conjunto embrionário) não se estende para dentro da parede abdominal, anterior à bexiga urinária. Note também que o tubérculo genital está localizado em uma posição mais caudal que a usual, e que o sulco da uretra se formou na superfície dorsal do pênis. F, O ectoderma da superfície e a parede anterior da bexiga se romperam, resultando na exposição da parede posterior da bexiga. Note que a musculatura da parede abdominal posterior está presente em cada lado do defeito. (Adaptada de Patten BM, Barry A: *The Genesis of exstrophy of the bladder and epispadias*. *Am J Anat* 90:35, 1952.)



**Figura 13-15** Cortes longitudinais esquemáticos da parte distal do pênis em desenvolvimento, ilustrando o desenvolvimento do prepúcio e da parte distal da uretra esponjosa. A, Com 11 semanas. B, Com 12 semanas. C, Com 14 semanas.



**Figura 13-16** Ilustrações do desenvolvimento das glândulas suprarrenais. A, Com 6 semanas, mostrando o primórdio mesodérmico do córtex fetal. B, Com 7 semanas, mostrando a adição das células da crista neural. C, Com 8 semanas, mostrando o córtex fetal e o córtex permanente inicial começando a envolver a medula. D e E, Estágios posteriores do envolvimento da medula pelo córtex. F, Período neonatal, mostrando o córtex fetal e duas zonas do córtex permanente. G, Com 1 ano de idade. Note que o córtex fetal quase desapareceu. H, Com 4 anos de idade. Note o padrão adulto das zonas corticais. Observe que o córtex fetal desapareceu e que a glândula é menor do que ao nascimento (F).

mülleriana (SIM) ou hormônio antimülleriano. A SIM é produzida pelas células de sustentação (de Sertoli) até a puberdade, período no qual os níveis de SIM diminuem. A SIM suprime o desenvolvimento dos ductos paramesonéfricos, que formam o útero e as tubas uterinas. Os túbulos seminíferos permanecem maciços até a puberdade (*i. e.*, sem luz), quando a luz começa a se desenvolver. As paredes dos túbulos seminíferos são compostas de dois tipos celulares (Fig. 13-19):

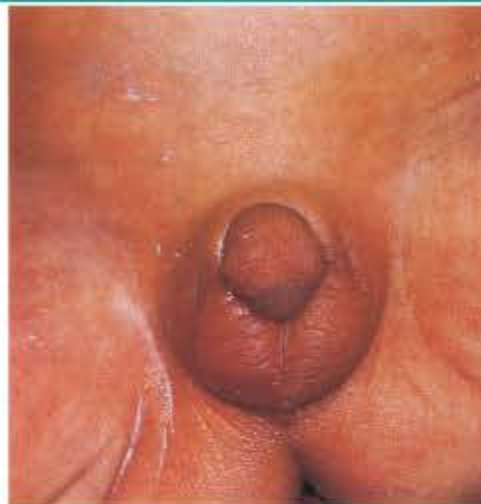- Células de Sertoli, sustentando as células derivadas do epitélio da superfície do testículo
- Espermatogônias, células espermáticas primordiais derivadas das células germinativas primordiais

As células de Sertoli constituem a maior parte do epitélio seminífero no testículo fetal (Fig. 13-19). A rede testicular torna-se contínua com 15 a 20 túbulos mesonéfricos que se tornam os ductos eferentes. Esses ductos são conectados ao ducto mesonéfrico, que se torna o ducto do epidídimo (Figs. 13-19 e 13-20A).

### Desenvolvimento dos Ovários

Os cromossomos X possuem os genes para o desenvolvimento ovariano; genes autossômicos também parecem desempenhar um papel na organogênese ovariana. O ovário não é identificável pelo exame histológico até aproximadamente a 10ª semana de desenvolvimento. Os cordões gonadais se estendem para a medula do ovário e formam uma rede ovariana rudimentar (Figs. 13-18D e 13-19). A rede ovariana normalmente degenera-se. Os cordões corticais se estendem do epitélio da superfície do ovário em desenvolvimento para dentro do mesênquima subjacente durante o início do período fetal. Conforme os cordões corticais crescem em tamanho, as células germinativas primordiais são incorporadas neles. Com aproximadamente 16 semanas, esses





**Figura 13-17** Genitália externa de uma menina recém-nascida com hiperplasia adrenal congênita (HAC). A virilização foi causada pela produção excessiva de androgênios pelas glândulas suprarrenais durante o período fetal. Note o clitóris aumentado e a fusão dos grandes lábios formando um escroto. (Cortesia do Dr. Heather Dean, Department of Pediatrics and Child Health, University of Manitoba, Winnipeg, Manitoba, Canada.)

cordões corticais começam a se romper em grupos de células isoladas – os **folículos primordiais** – cada um formado por uma **ovogônia** (derivada de uma célula germinativa primordial), rodeada por uma única camada de células foliculares derivada do epitélio da superfície (Fig. 13-19). A mitose ativa produz muitas ovogônias durante a vida fetal.

*Não se formam ovogônias após o nascimento.* Embora muitas ovogônias degenerem-se antes do nascimento, os dois milhões ou mais se tornam os **ovócitos primários** antes do nascimento. Após o nascimento, o epitélio da superfície do ovário se achata em uma única camada de células que é contínua com o mesotélio do peritônio no hilo do ovário. O epitélio da superfície torna-se separado dos folículos do córtex por uma fina cápsula fibrosa, a **túnica albugínea**. À medida que o ovário se separa dos mesonefros em regressão, este fica suspenso pelo seu mesentério, o **mesovário**.



## Desenvolvimento dos Ductos Genitais

Tanto os embriões masculinos quanto os femininos apresentam dois pares de ductos genitais: os **ductos mesonéfricos** (ductos wolffianos) e os **ductos paramesonéfricos** (ductos müllerianos) (Fig. 13-21A).

Os ductos mesonéfricos desempenham um importante papel no desenvolvimento do sistema reprodutor masculino (Fig. 13-20A), enquanto os ductos paramesonéfricos são essenciais no desenvolvimento do sistema reprodutor feminino (Tabela 13-1 e Fig. 13-20B e C). Durante a conversão dos ductos mesonéfricos e paramesonéfricos em estruturas adultas, algumas partes desses ductos permanecem como estruturas vestigiais. Esses vestígios raramente são vistos, a menos que mudanças patológicas se desenvolvam neles.

### Desenvolvimento dos Ductos Genitais Masculinos

Os testículos fetais produzem testosterona e a substância inibidora mülleriana (SIM). A **testosterona** estimula os ductos mesonéfricos a formar os ductos genitais masculinos; a **SIM**

causa o desaparecimento dos ductos paramesonéfricos por uma transformação epiteliomesenquimal. Conforme os mesonefros degeneram-se, alguns túbulos mesonéfricos persistem e são transformados em **ductulos eferentes** (Fig. 13-20A). Esses ductulos se abrem no ducto mesonéfrico, que se transformou no **ducto do epidídimo** nesta região. Distal ao epidídimo, o ducto mesonéfrico adquire um revestimento espesso de músculo liso e torna-se o **ducto deferente**. A parte do ducto mesonéfrico entre o ducto desta glândula e a uretra torna-se o **ducto ejaculatório**.

**Glândulas Seminal** Uma evaginação lateral a partir da extremidade caudal de cada ducto mesonéfrico origina a **glândula seminal** (vesícula). As secreções deste par de glândulas nutrem os espermatozoides.

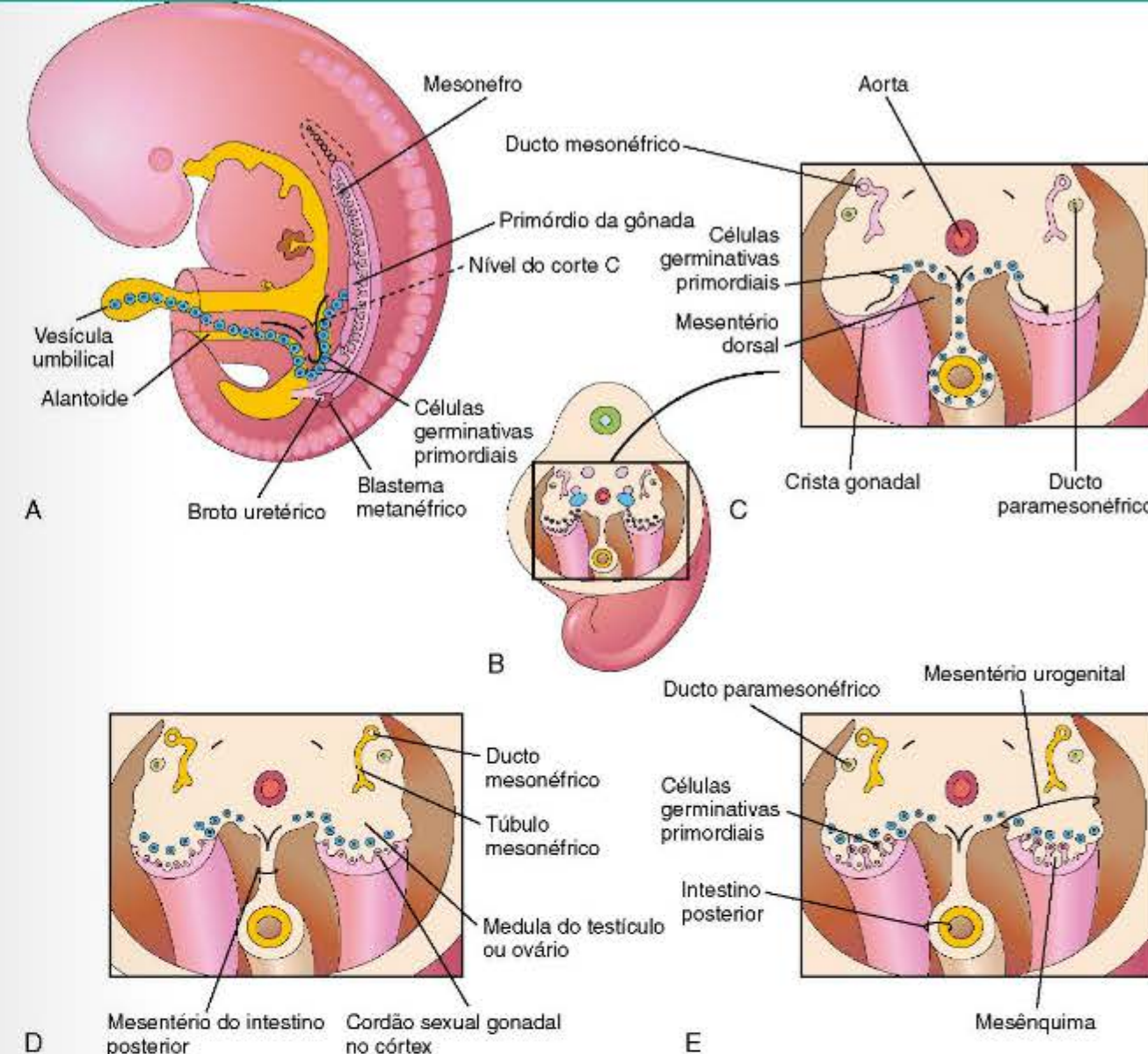
**Próstata** Múltiplas evaginações endodérmicas surgem da parte prostática da uretra e crescem para o interior do mesênquima circundante (Fig. 13-22). O epitélio glandular da próstata se diferencia a partir dessas células endodérmicas e o mesênquima associado se diferencia em um denso estroma e no músculo liso da próstata. As secreções da próstata compõem uma porção do líquido ejaculado.

**Glândulas Bulbouretrais** As glândulas bulbouretrais são estruturas do tamanho de uma ervilha que se desenvolvem de evaginações pareadas a partir da parte esponjosa da uretra (Fig. 13-20A). As fibras de músculo liso e o estroma se diferenciam a partir do mesênquima adjacente. As secreções dessas glândulas e da próstata se misturam com os espermatozoides para formar o sêmen (ejaculado).

### Desenvolvimento dos Ductos Genitais Femininos e Glândulas

Nos embriões femininos, os ductos mesonéfricos regredem por causa da ausência de testosterona, e os ductos paramesonéfricos se desenvolvem devido à ausência da SIM. O desenvolvimento sexual feminino não depende da presença dos ovários ou hormônios. Os **ductos paramesonéfricos** formam a maior parte do trato genital feminino. As **tubas uterinas** desenvolvem-se a partir das partes craniais não fundidas dos ductos paramesonéfricos (Fig. 13-20B e C). As porções caudais fundidas desses ductos formam o **primórdio uterovaginal**, que origina o útero e a parte superior da vagina (Fig. 13-21). A *expressão dos genes Hox nos ductos paramesonéfricos regula o desenvolvimento dos ductos genitais femininos*. O estroma endometrial e o miométrio são derivados do mesênquima esplâncnico. A fusão dos ductos paramesonéfricos também une duas dobras peritoneais que formam os **ligamentos largos** direito e esquerdo e dois compartimentos peritoneais, a **bolsa retouterina** e a **bolsa vesicouterina** (Fig. 13-23B a D).

**Desenvolvimento da Vagina** O epitélio vaginal é derivado do endoderma do seio urogenital. A parede fibromuscular da vagina desenvolve-se a partir do mesênquima circundante. O contato do **primórdio uterovaginal** com o seio urogenital, formando o **tubérculo do seio** (Fig. 13-21B), induz a formação de um par de projeções endodérmicas – os



**Figura 13-18** A, Um embrião de 5 semanas mostrando a migração das células germinativas primordiais da vesícula umbilical para o embrião. B, Esquema tridimensional da região caudal de um embrião de 5 semanas, mostrando a localização e a extensão das cristas gonadais. C, Corte transversal mostrando as cristas gonadais e a migração das células germinativas primordiais para as gônadas em desenvolvimento. D, Corte transversal de um embrião de 6 semanas mostrando os cordões gonadais. E, Corte semelhante em um estágio posterior mostrando as gônadas indiferenciadas e os ductos paramesonéfricos.

**bulbos sinovaginais** (Fig. 13-23A). Eles se estendem do seio urogenital até a extremidade caudal do primórdio uterovaginal. Os bulbos sinovaginais fusionam-se para formar a **placa vaginal** (Fig. 13-20B). As células centrais dessa placa se desintegram, formando a luz da vagina. As células periféricas da placa formam o epitélio vaginal ou o revestimento interno (Fig. 13-20C). Até o final da vida fetal, a luz da vagina é separada da cavidade do seio urogenital por uma membrana – o **hímen** (Fig. 13-24H; Fig. 13-20C). O hímen é formado pela invaginação da parede posterior do seio urogenital.

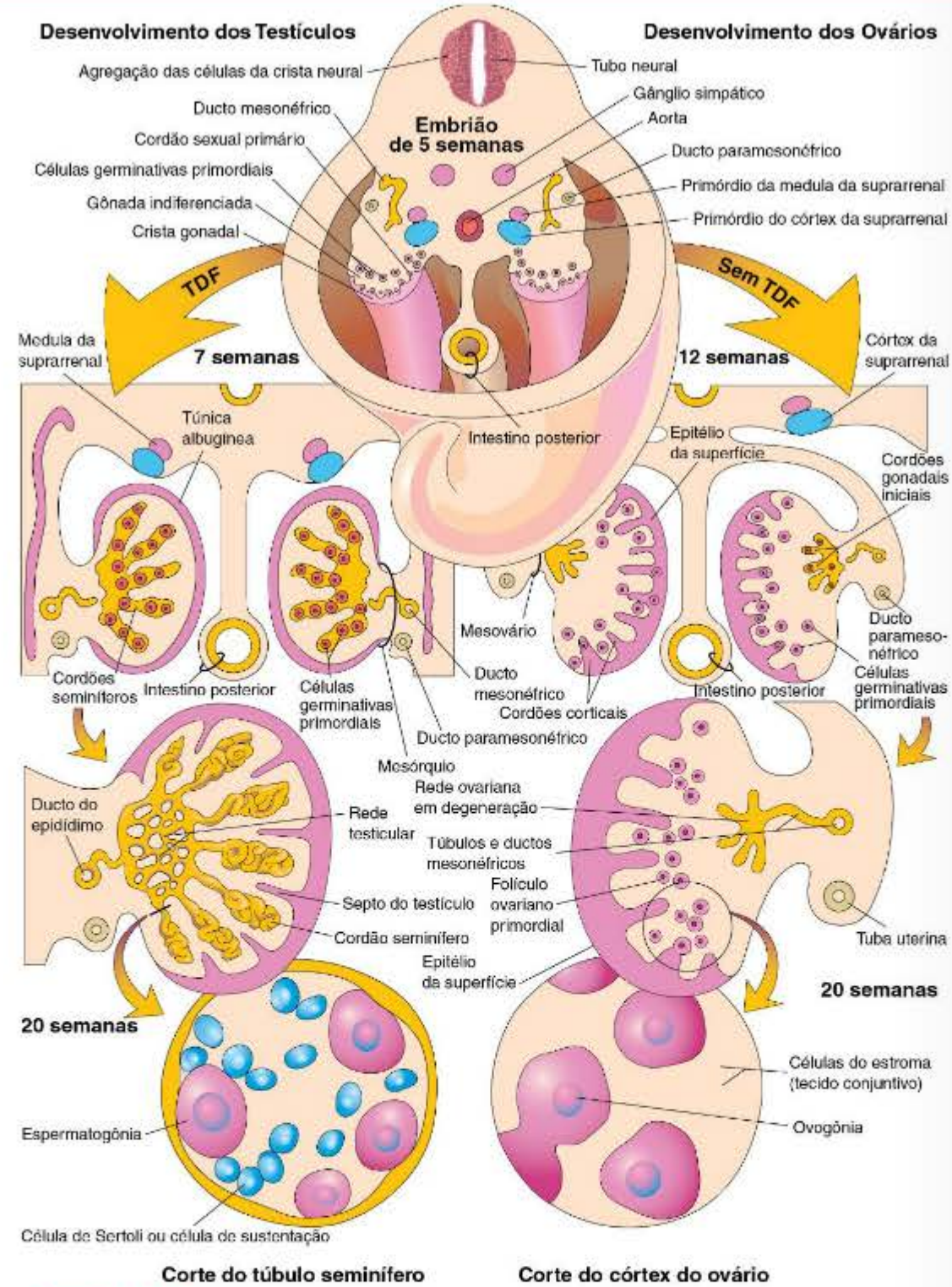
**Glândulas Genitais Auxiliares Femininas** Brotos crescem da uretra penetrando no mesênquima circundante, formando as **glândulas parauretrais** e **uretrais** secretoras de muco (Fig. 13-20B). Evaginações do seio urogenital

formam bilateralmente as **glândulas vestibulares maiores** (de Bartholin) na terça parte inferior dos grandes lábios. Essas glândulas tubuloalveolares também secretam muco (Tabela 13-1).

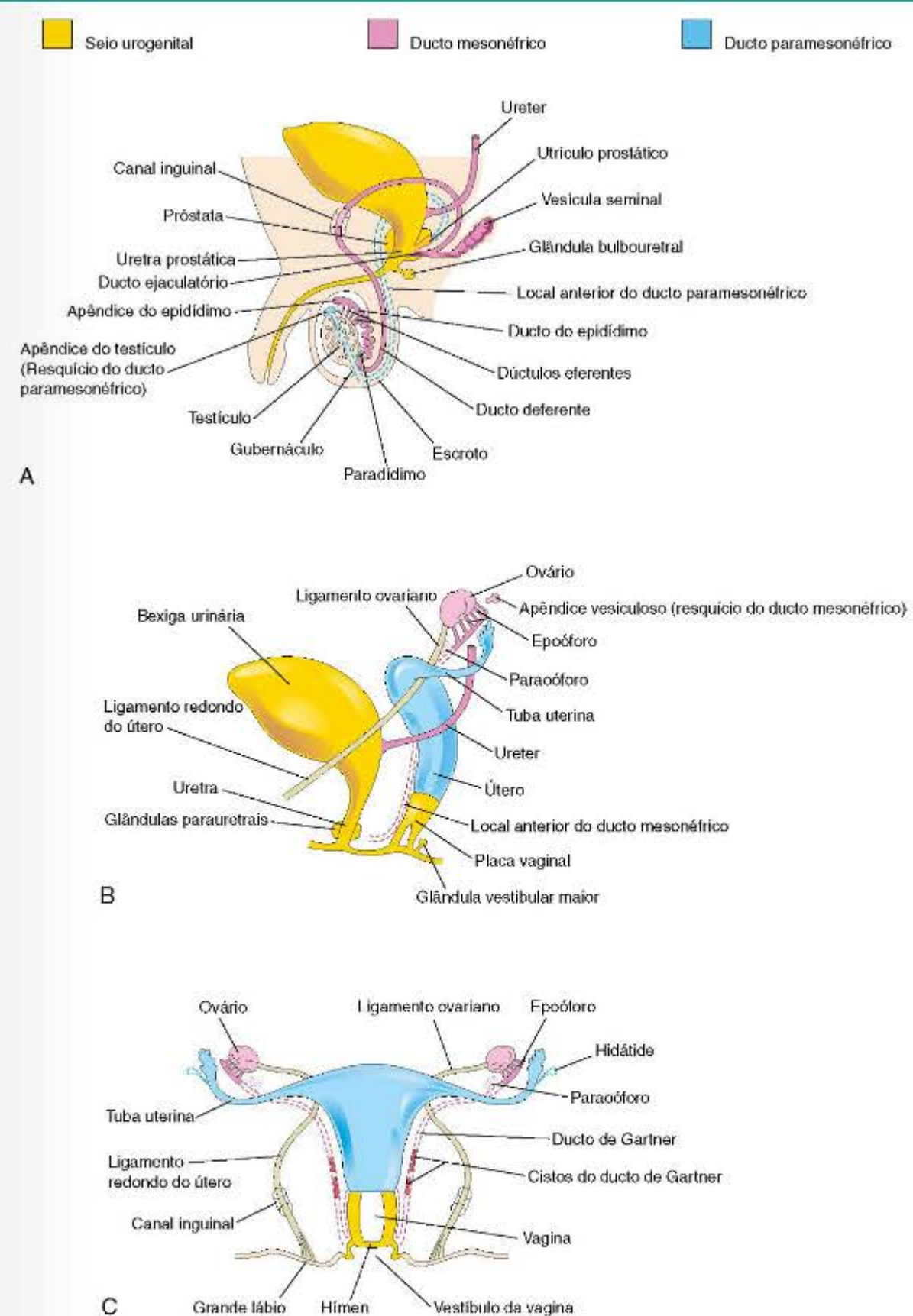
### Desenvolvimento da Genitália Externa

Da 4ª até o início da 7ª semana, as genitálias externas são indiferenciadas sexualmente (Fig. 13-24A e B). As características sexuais distintas começam a aparecer durante a 9ª semana, mas as genitálias externas não são totalmente diferenciadas até a 12ª semana. No início da 4ª semana, o mesênquima em proliferação produz um **tubérculo genital**, em ambos os sexos, na extremidade cranial da membrana cloacal. O *Fgf8* está envolvido nas vias de sinalização do desenvolvimento inicial da genitália externa. As **saliências**



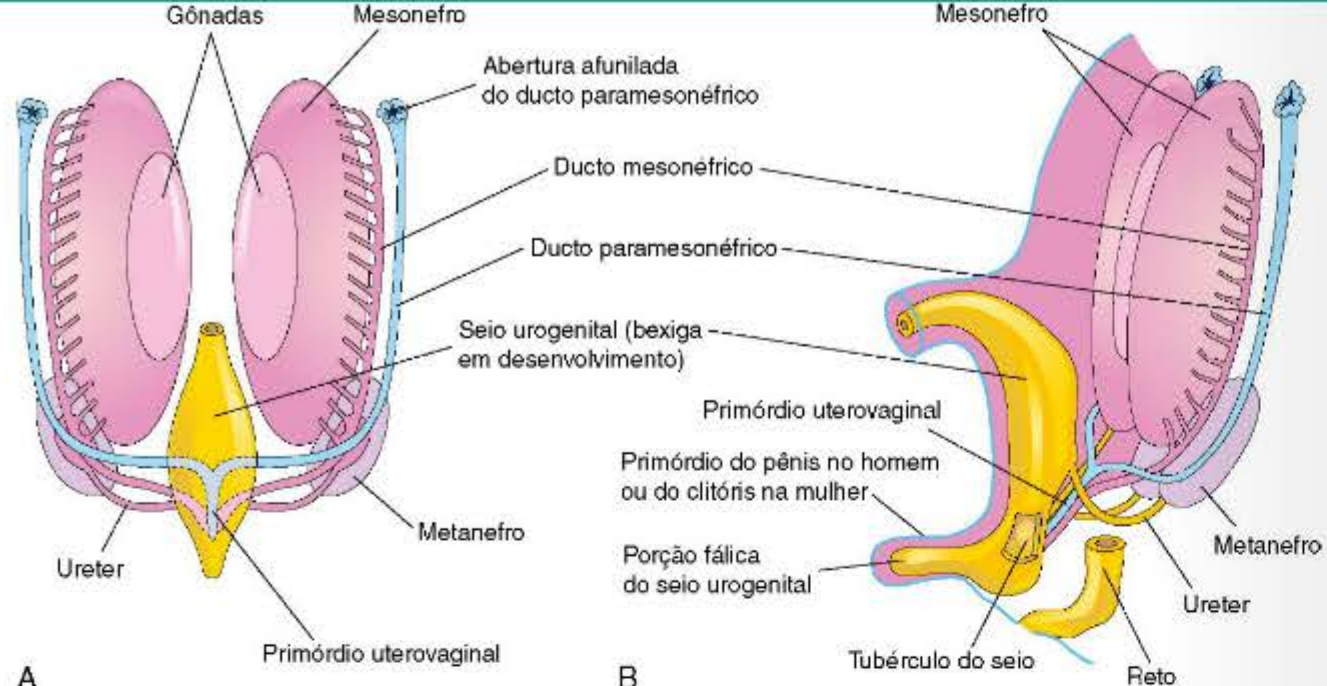


**Figura 13-19** Diferenciação das gônadas indiferenciadas de um embrião de 5 semanas (topo) em ovários ou testículos. O lado esquerdo do desenho mostra o desenvolvimento dos testículos resultante dos efeitos do fator determinante do testículo (FDT), localizado no cromossomo Y. Note que os cordões gonadais tornam-se os cordões seminíferos, os primórdios dos túbulos seminíferos. As porções dos cordões gonadais que penetram na medula do testículo formam a rede testicular. No corte do testículo, na parte inferior esquerda, observe que há dois tipos de células: espermatogônias, derivadas das células germinativas primordiais e as células de Sertoli, derivadas do mesênquima. O lado direito mostra o desenvolvimento dos ovários na ausência do FDT. Os cordões corticais estenderam-se a partir do epitélio superficial da gônada, sendo penetrados pelas células germinativas primordiais. Elas são os primórdios das ovogônias. As células foliculares são derivadas do epitélio superficial do ovário. As setas indicam as mudanças que ocorrem conforme as gônadas (testículos e ovários) se desenvolvem.



**Figura 13-20** Desenvolvimento dos sistemas reprodutivos masculino e feminino a partir dos ductos genitais e do seio urogenital. Estruturas vestigiais também são mostradas. **A**, Sistema reprodutor de um menino recém-nascido. **B**, Sistema reprodutor feminino em um feto de 12 semanas. **C**, Sistema reprodutor de uma menina recém-nascida.





**Figura 13-21** A, Vista ventral de um embrião de 7 semanas, mostrando os dois pares de ductos genitais que estão presentes durante o estágio indiferenciado do desenvolvimento sexual. B, Vista lateral de um feto de 9 semanas, mostrando o tubérculo do seio na parede posterior do seio urogenital. Este se torna o hímen nas mulheres (Fig. 13-20C) e o colículo seminal nos homens.

## DETERMINAÇÃO DO SEXO FETAL

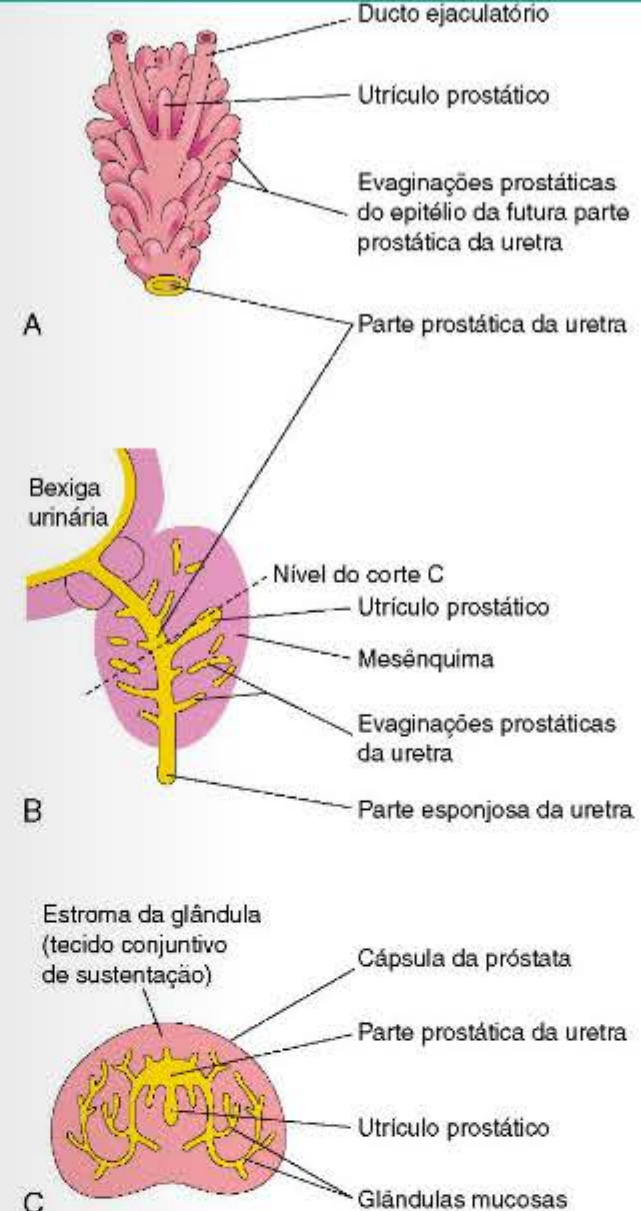
A avaliação do sexo fetal pelo ultrassom transabdominal é importante para certas decisões, especialmente, em gestações com risco de sérias anormalidades ligadas ao X. A avaliação é baseada na visualização direta da genitália externa. Na 12ª semana de gestação, o tubérculo genital já se diferenciou para formar o pênis. Vários estudos indicam que a determinação do sexo é altamente precisa na maioria dos casos (99%–100%) após 13 semanas de gestação, indicando que a genitália externa não está malformada. A precisão do diagnóstico aumenta com a idade gestacional e depende da experiência do ultrassonografista, do equipamento, da posição do feto e da quantidade de líquido amniótico.

labioescrotais e as pregas urogenitais logo se desenvolvem em cada lado da membrana cloacal. O tubérculo genital se alonga para formar o **falo primordial** (Fig. 13-24B). Quando o septo uroretal se funde com a membrana cloacal no final da 6ª semana, este divide a membrana cloacal em uma membrana anal dorsal e uma membrana urogenital ventral. A **membrana uretral** situa-se no assoalho de uma fenda mediana, o **sulco uretral**, limitado pelas pregas urogenitais (Fig. 13-24C e D). As membranas anal e urogenital se rompem aproximadamente 1 semana depois, formando o ânus e o **orifício urogenital**, respectivamente. No feto

feminino, a uretra e a vagina se abrem em uma cavidade comum, o **vestíbulo da vagina**.

## Desenvolvimento da Genitália Externa Masculina

A masculinização da genitália externa indiferenciada é induzida pela **di-hidrotestosterona** (Fig. 13-24C, E e G). À medida que o falo primordial cresce e se alonga para se tornar o pênis, as pregas urogenitais formam as paredes laterais do **sulco uretral** na superfície ventral do pênis. Esse sulco é revestido por uma proliferação de células endodérmicas, a **placa uretral** (Fig. 13-24C), que se estende a partir da porção fálica do seio urogenital. As **pregas uretrais** fundem-se uma com a outra ao longo da superfície ventral do pênis para formar a **uretra esponjosa** (Fig. 13-24E, a E<sub>3</sub>). O ectoderma da superfície funde-se no plano mediano do pênis, formando a **rafe peniana** e confinando a uretra esponjosa dentro do pênis. Na extremidade da **glande do pênis**, uma invaginação ectodérmica forma um cordão ectodérmico celular, que se estende em direção à raiz do pênis para encontrar a uretra esponjosa (Fig. 13-15A). Esse cordão se canaliza e se une à uretra esponjosa previamente formada (Fig. 13-15B). Esta junção completa a parte terminal da uretra e desloca o orifício uretral externo para a extremidade da glande do pênis (Fig. 13-15C). Durante a 12ª semana, uma invaginação circular de ectoderma forma-se na periferia da glande peniana (Fig. 13-15B). Quando esta invaginação se rompe, ela forma o **prepúcio** (Fig. 13-15C). Os **corpos cavernosos** e o **corpo esponjoso** do pênis se desenvolvem a partir do mesênquima do falo. As **saliências labioescrotais** crescem uma em direção à outra e se fundem formando o **escroto** (Fig. 13-24E).



**Figura 13-22** A, Vista dorsal da próstata em desenvolvimento em um feto de 11 semanas. B, Corte mediano da uretra e da próstata em desenvolvimento. C, Corte da próstata (com 16 semanas) ao nível mostrado em B.

A linha de fusão dessas pregas é claramente visível como a **rafe escrotal** (Fig. 13-24G).

## Desenvolvimento da Genitália Externa Feminina

O crescimento do falo primordial nos fetos do sexo feminino gradualmente diminui e este se torna o **clitóris** (Fig. 13-24D, F e H). O clitóris se desenvolve da mesma maneira que o pênis, porém as pregas urogenitais não se fundem, exceto posteriormente, onde elas se unem para formar o **frênulo dos pequenos lábios**. As partes não fundidas das pregas urogenitais formam os **pequenos lábios**. As pregas labioescrotais se fundem posteriormente para formar a **comissura labial posterior** e anteriormente formando a **comissura labial anterior** e o **monte pubiano**. A maior parte das **pregas labioescrotais** permanece não fusionada e forma duas grandes pregas de pele, os **grandes lábios**.

## DISTÚRBIOS INTERSEXUAIS

Os avanços na genética molecular levaram a um melhor entendimento do desenvolvimento sexual anormal e da genitália ambígua. Devido ao estigma psicossocial e a fim de promover uma melhor conduta clínica para os recém-nascidos com constituição cromossômica ou gônadas atípicas, uma nova nomenclatura foi introduzida para descrever essas condições, que são agora chamadas de **distúrbios do desenvolvimento sexual (DDS)**. A nova classificação evita o uso do termo “hermafrodita”. (Lee PA, Houk CP, Ahmed SF, Hughes IA: Consensus statement on management of intersex disorders. *Pediatrics* 118:e488, 2006.)

## DDS OVOTESTICULARIDADE (HERMAFRODITISMO VERDADEIRO)

Pessoas com essa condição intersexual extremamente rara de DDS ovotesticularidade (hermafroditismo verdadeiro) geralmente apresentam uma constituição cromossômica sexual 46, XX. O DDS ovotesticularidade resulta de um erro na determinação sexual, e esses indivíduos apresentam ambos os tecidos, testicular e ovariano. O fenótipo pode ser masculino ou feminino, mas as genitálias externas são sempre ambíguas.

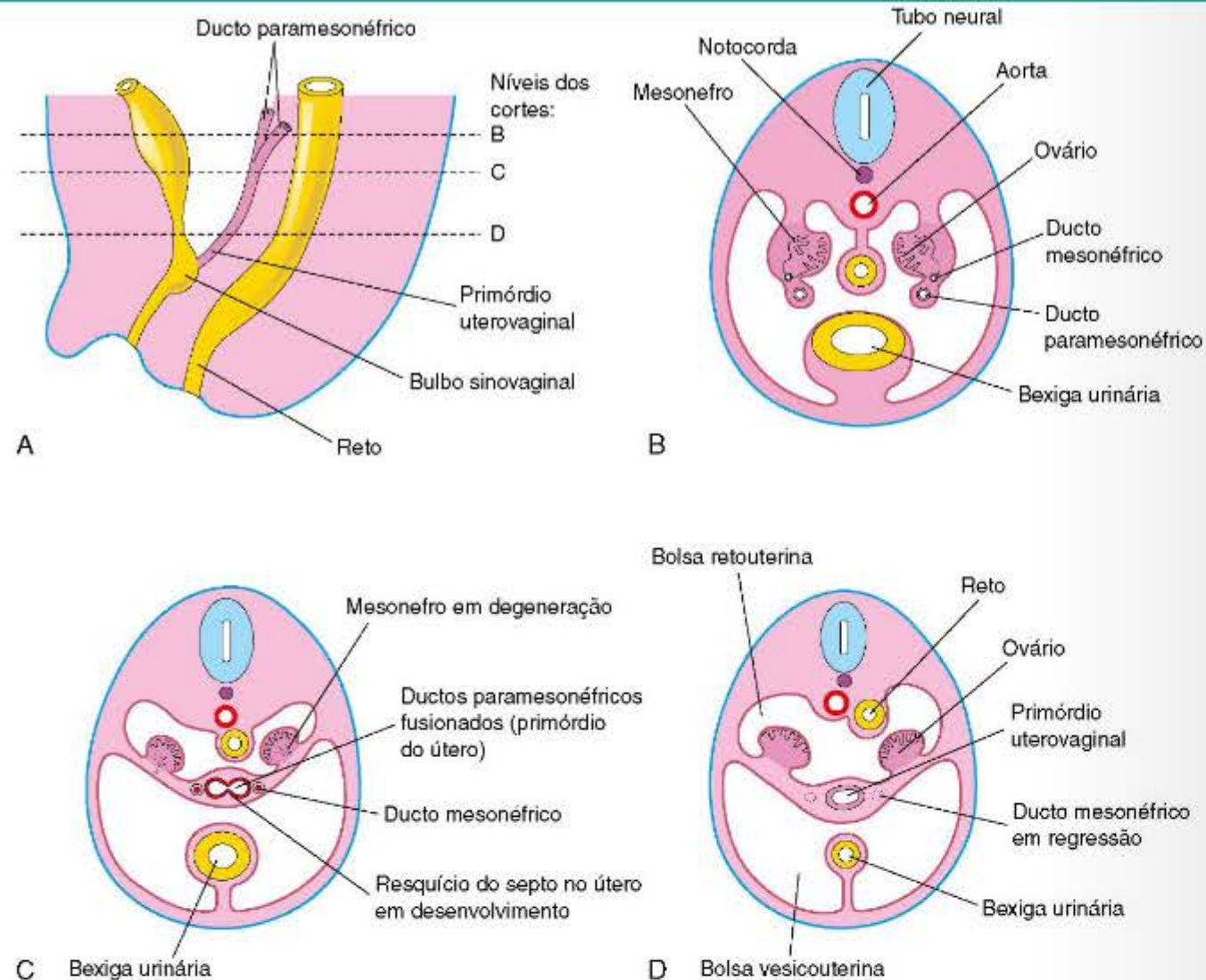
## DDS 46, XX (PSEUDO-HERMAFRODITISMO FEMININO)

As mulheres com DDS 46, XX (pseudo-hermafroditismo feminino) resultam da exposição do feto do sexo feminino a um excesso de androgênios, sendo o efeito principal a virilização da genitália externa (Fig. 13-25). As pessoas com esta condição intersexual apresentam **núcleos cromatina-positivos** e uma constituição cromossômica 46, XX. A causa comum do DDS 46, XX é a **hiperplasia adrenal congênita**. Não há anormalidade ovariana, mas a produção excessiva de androgênios pela glândula suprarrenal fetal causa a masculinização da genitália externa, variando desde o aumento do clitóris até uma genitália quase masculina. Normalmente, na **hipertrofia do clitóris** são notados uma fusão parcial dos grandes lábios e um seio urogenital persistente.

## DDS 46, XY (PSEUDO-HERMAFRODITISMO MASCULINO)

Os homens com o DDS 46, XY (pseudo-hermafroditismo masculino) apresentam **núcleos cromatina sexual-negativos** e uma constituição cromossômica 46, XY. As genitálias interna e externa são variáveis, devido aos vários graus de desenvolvimento. Essas anomalias são causadas pela produção inadequada de testosterona e da SIM pelos testículos fetais. O desenvolvimento testicular varia do rudimentar ao normal.





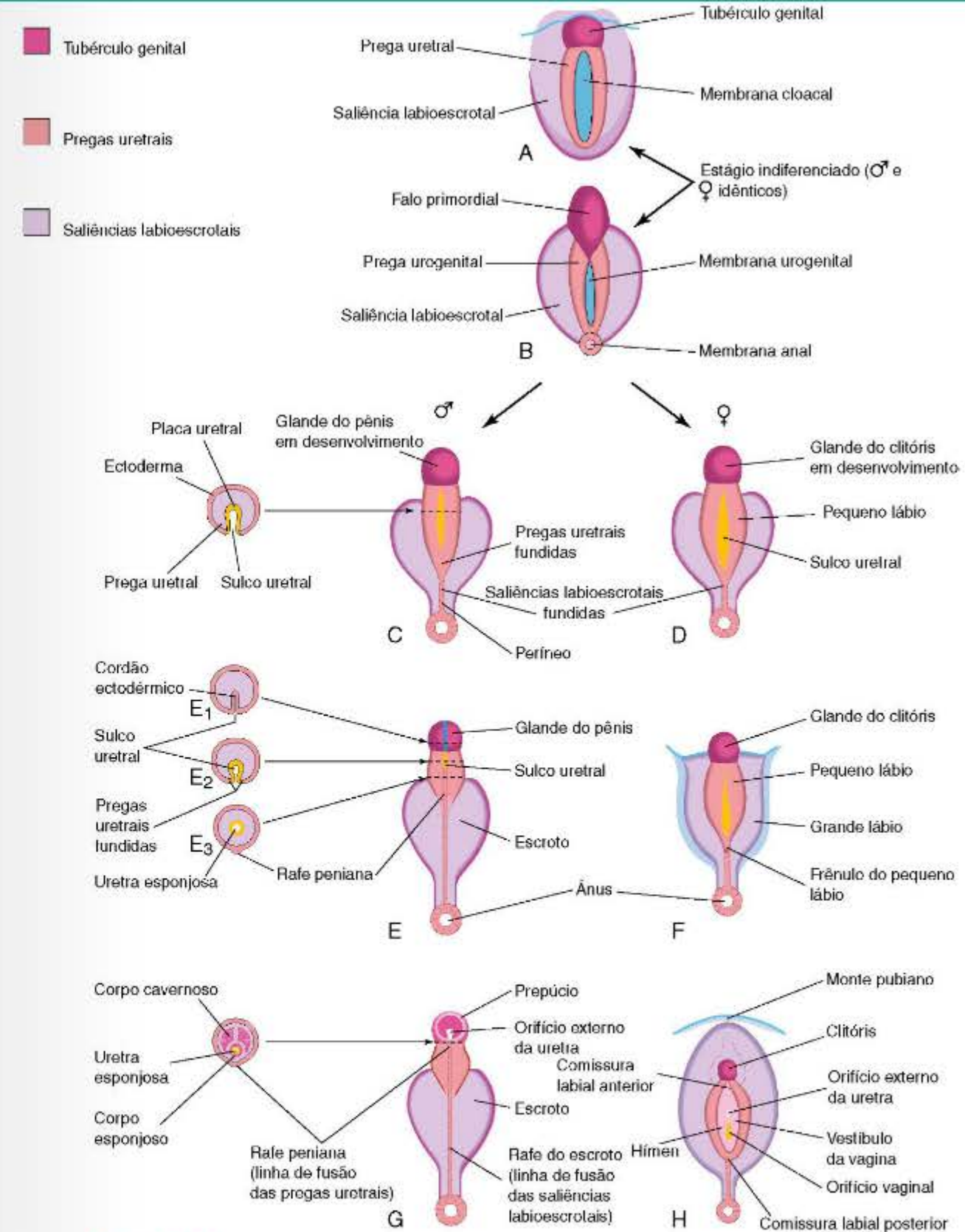
**Figura 13-23** Desenvolvimento inicial dos ovários e útero. **A**, Corte sagital da região caudal de um embrião feminino de 8 semanas. **B**, Corte transversal, mostrando os ductos paramesonéfricos aproximando-se um do outro. **C**, Corte semelhante em um nível mais caudal, mostrando a fusão dos ductos paramesonéfricos. **D**, Corte semelhante, mostrando o primórdio uterovaginal, o ligamento largo, e as bolsas na cavidade pélvica.

## SÍNDROME DA INSENSIBILIDADE ANDROGÊNICA

A síndrome da insensibilidade androgênica (SAI) – também denominada **síndrome da feminilização testicular** – ocorre em um a cada 20.000 nascimentos vivos. Os indivíduos com essa condição incomum são geralmente mulheres de aparência normal, apesar da presença dos testículos e de uma constituição cromossômica XY. A genitália externa é feminina, mas a vagina normalmente termina em uma bolsa de fundo cego, e o útero e as tubas uterinas estão ausentes ou são rudimentares. Na puberdade, ocorre o desenvolvimento normal das mamas e das características femininas, mas a menstruação não ocorre e os pelos pubianos são escassos ou ausentes. Em alguns casos, a genitália externa é anormal (p. ex., clitóris aumentado e uma estrutura semelhante ao escroto; Fig. 13-25). A ausência de masculinização nesses indivíduos resulta da resistência à ação da testosterona ao nível celular no tubérculo genital e nas pregas labioescrotais e urogenitais.

## HIPOSPÁDIAS

Existem quatro tipos de hipospádias: hipospádia da glândula, peniana, pênis-escrotal, e perineal. A hipospádia é a anomalia mais frequente envolvendo o pênis e é observada em uma em cada 125 crianças do sexo masculino. Na **hipospádia da glândula**, o orifício externo da uretra está na superfície ventral da glândula do pênis. Na **hipospádia peniana**, o orifício externo da uretra está na superfície ventral do corpo do pênis. A hipospádia da glândula e a peniana são os tipos mais comuns (Fig. 13-26). Na **hipospádia pênis-escrotal**, o orifício da uretra está na junção do pênis com o escroto. Na **hipospádia perineal**, o orifício externo da uretra está localizado entre as metades não fusionadas do escroto. A hipospádia resulta da produção inadequada de androgênios pelos testículos fetais. Acredita-se que fatores ambientais possam interromper a expressão gênica relacionada à testosterona.

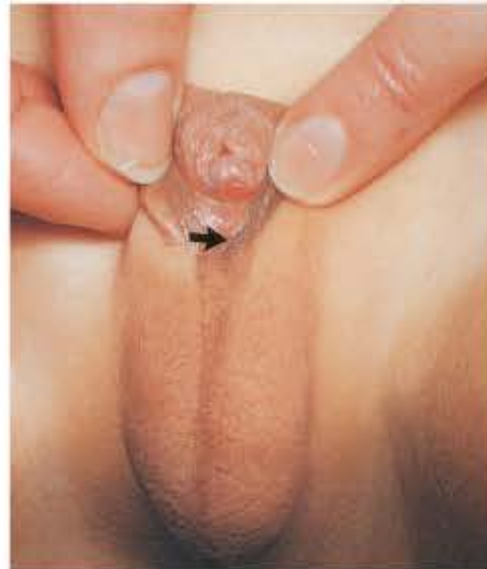

**Figura 13-24** Desenvolvimento da genitália externa. **A** e **B**, Aparência da genitália durante o estágio indiferenciado (4ª a 7ª semana). **C**, **E** e **G**, Estágios no desenvolvimento da genitália externa masculina na 9ª, na 11ª e na 12ª semana, respectivamente. No lado esquerdo são esquematizados os cortes transversais do pênis em desenvolvimento, mostrando a formação da uretra esponjosa e do escroto. **D**, **F** e **H**, Estágios no desenvolvimento da genitália externa feminina na 9ª, na 11ª e na 12ª semana, respectivamente.



## EPISPÁDIA

Em uma rara condição conhecida como **epispádia**, a uretra se abre na superfície dorsal do pênis. Está *frequentemente associada à extrofia da bexiga* (Fig. 13-13). A epispádia pode resultar de interações ectodérmicas-mesenquimais inadequadas durante o desenvolvimento do tubérculo genital. Como consequência, o tubérculo genital se desenvolve mais dorsalmente do que nos embriões normais. Logo, quando a membrana urogenital se rompe, o seio urogenital se abre na superfície dorsal do pênis. A urina é expelida na raiz do pênis malformado.



**Figura 13-25** Genitália externa de uma menina de 6 anos, mostrando um clitóris aumentado e uma estrutura semelhante ao escroto formada pela fusão dos grandes lábios. A seta indica a abertura do seio urogenital (Fig. 13-11C). Esta masculinização extrema é resultante da hiperplasia adrenal congênita. (Cortesia do Dr. Heather Dean, Department of Pediatrics and Child Health, University of Manitoba, Winnipeg, Manitoba, Canada.)

## ANOMALIAS DO TRATO GENITAL FEMININO

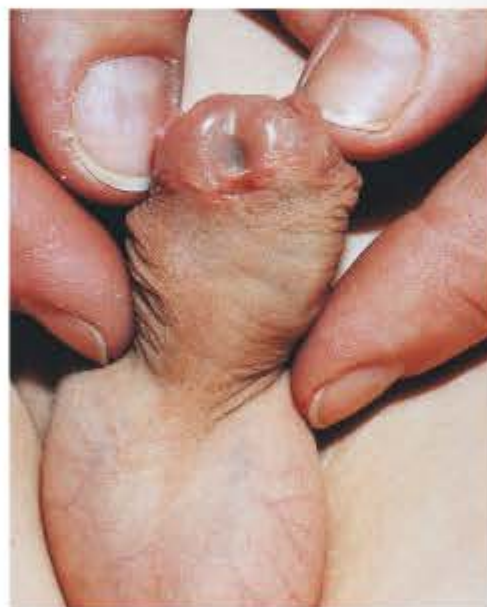Vários tipos de duplicações uterinas e anomalias vaginais resultam de interrupções no desenvolvimento do primórdio uterovaginal durante a 8ª semana de desenvolvimento (Fig. 13-27B a G). As principais anomalias de desenvolvimento são:

- Fusão incompleta dos ductos paramesonéfricos
- Desenvolvimento incompleto de um ou de ambos os ductos paramesonéfricos
- Não desenvolvimento de um ou de ambos os ductos paramesonéfricos
- Canalização incompleta da placa vaginal que forma a vagina

Em alguns casos, o útero é dividido internamente por um septo (Fig. 13-27F). Se a duplicação envolve somente a parte superior do corpo do útero, a condição é denominada **útero bicórneo** (Fig. 13-27D e E). Se o crescimento de um ducto paramesonéfrico é retardado e não se funde com o outro, um **útero bicórneo com um corno rudimentar** se desenvolve (Fig. 13-27E). O corno rudimentar pode não se comunicar com a cavidade uterina. Um **útero unicórneo** se desenvolve quando um ducto paramesonéfrico não se forma, resultando em um útero com uma tuba uterina (Fig. 13-27G). Em muitos casos, os indivíduos são férteis, mas podem apresentar maior incidência de parto prematuro.

O **útero duplo** (*uterus didelphys*) resulta da não fusão das partes inferiores dos ductos paramesonéfricos. Ele pode estar associado a uma vagina dupla ou única (Fig. 13-27B e C).

A **agenesia da vagina** resulta do não desenvolvimento dos bulbos sinovaginais para formar a placa vaginal (Fig. 13-20B). Quando a vagina está ausente, o útero usualmente também está ausente, pois o útero em desenvolvimento (primórdio uterovaginal) induz a formação dos bulbos sinovaginais, que se fusionam para formar a placa vaginal. A falha na canalização da placa vaginal resulta em uma vagina bloqueada. A não perfuração da extremidade inferior da placa vaginal resulta em um **himen imperfurado** (Fig. 13-20C).

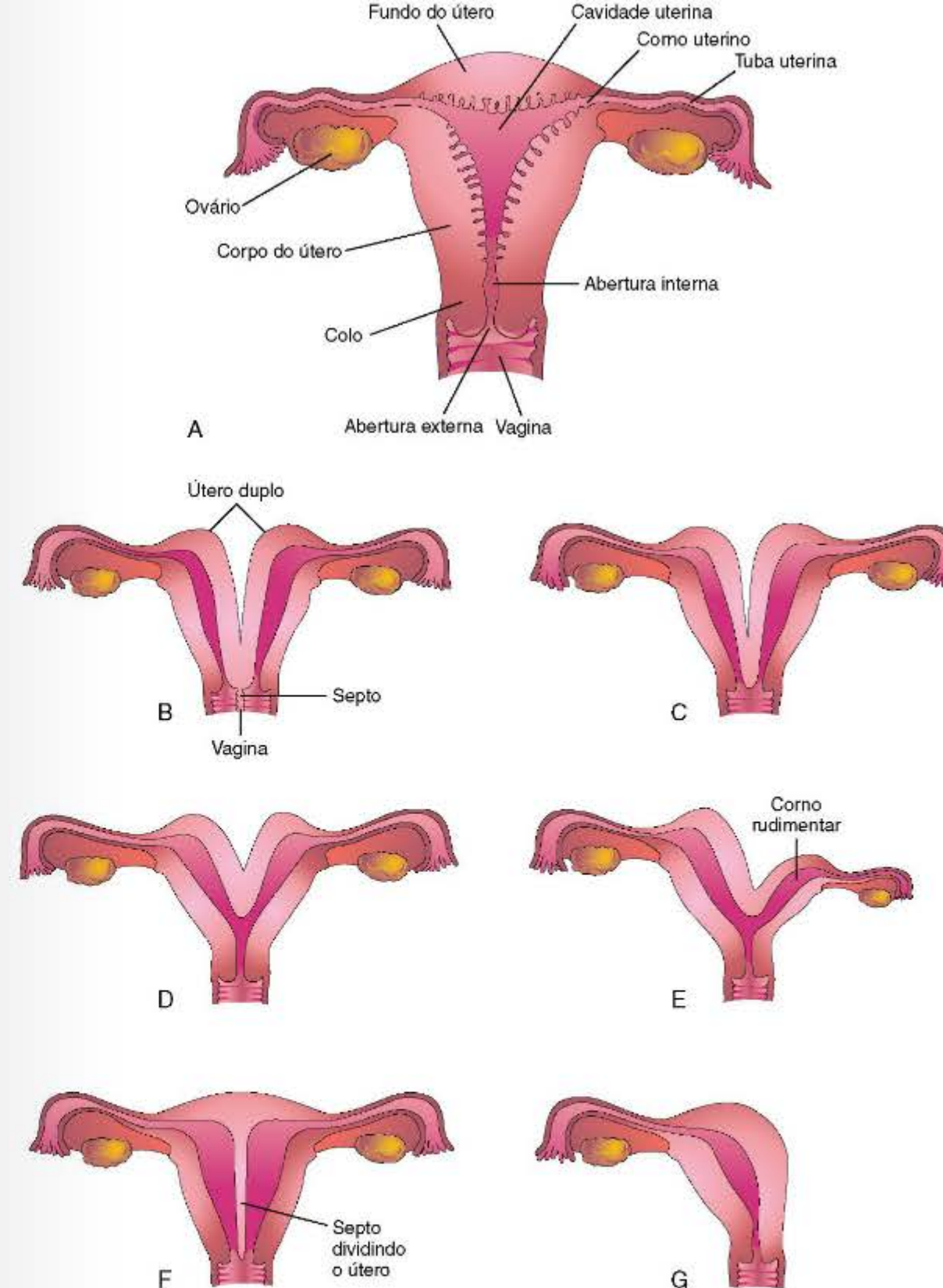


**Figura 13-26** Hipospádia da glândula em um menino. Há um sulco superficial na glândula do pênis no local habitual do orifício da uretra. (Cortesia de A.E. Chudley, M.D., Department of Pediatrics and Child Health, University of Manitoba, Children's Hospital, Winnipeg, Manitoba, Canada.)

## DESENVOLVIMENTO DOS CANAIS INGUINAIS

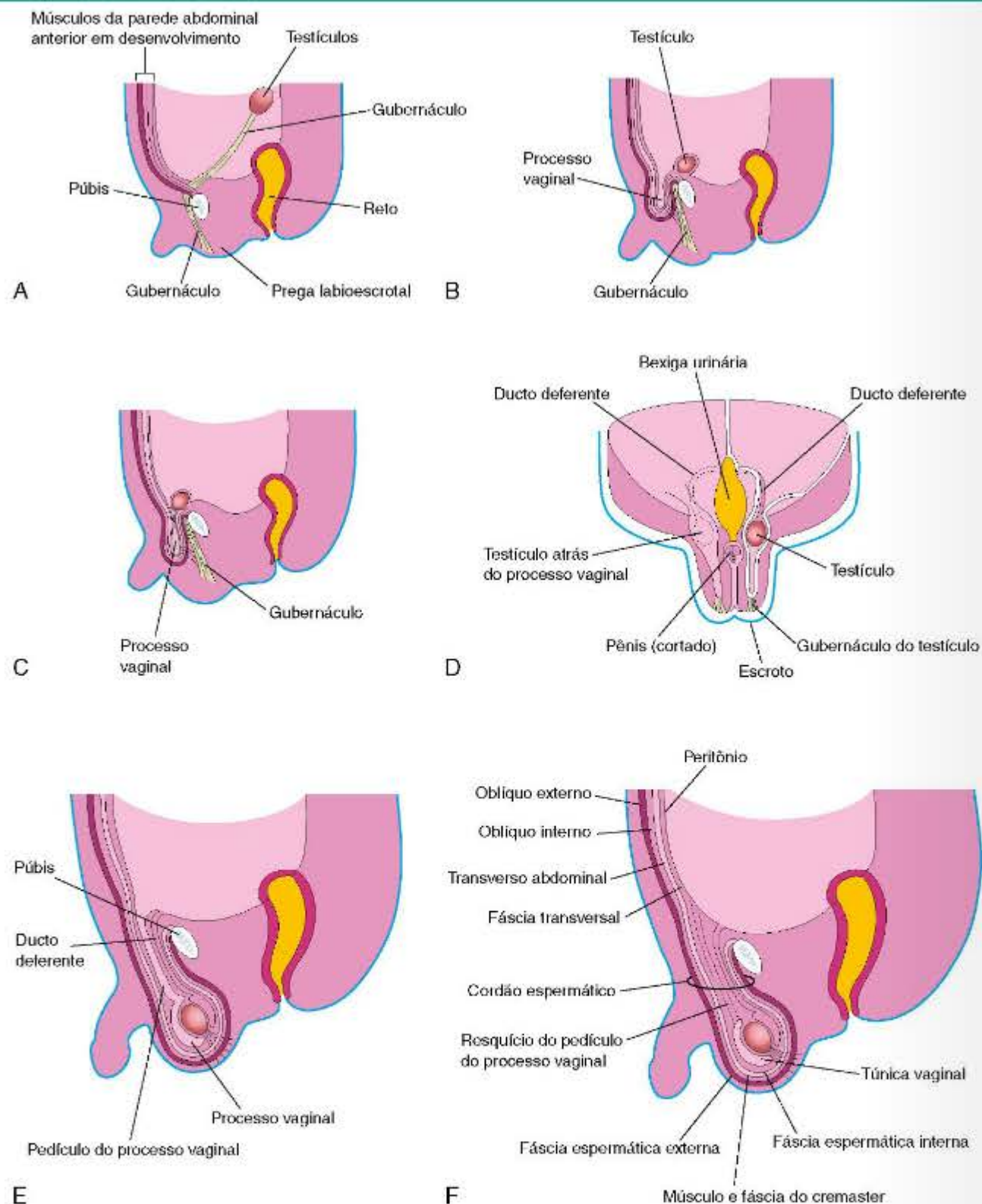
Os canais inguiniais formam as vias para a descida dos testículos da sua posição intra-abdominal, através da parede abdominal anterior, para o escroto. *Os canais inguiniais se desenvolvem em ambos os sexos*, devido ao estágio morfológicamente indiferenciado do desenvolvimento sexual. Conforme os mesonefros se degeneram, um ligamento chamado **gubernáculo** se desenvolve em cada lado do abdome a partir do polo inferior da gônada (Fig. 13-28A).

RECURSOS EXTRAS



**Figura 13-27** Vários tipos de anomalias uterinas congênitas. **A**, Útero e vagina normais. **B**, Útero duplo (*uterus didelphys*) e vagina dupla. Note o septo dividindo a vagina. **C**, Útero duplo com uma única vagina. **D**, Útero bicórneo (dois cornos uterinos). **E**, Útero bicórneo com um corno esquerdo rudimentar. **F**, Útero septado. Note o septo dividindo o útero. **G**, Útero unicórneo. Note que existe apenas metade do útero.





**Figura 13-28** Formação dos canais inguinais e descida dos testículos. **A**, Corte sagital de um embrião de 7 semanas, mostrando o testículo adjacente à parede abdominal dorsal. **B** e **C**, Cortes semelhantes, com aproximadamente 28 semanas, mostrando o processo vaginal e o testículo começando a passar pelo canal inguinal. Note que o processo vaginal traz as camadas da fáscia da parede abdominal à sua frente. **D**, Corte frontal de um feto aproximadamente 3 dias mais tarde, mostrando a descida do testículo posteriormente ao processo vaginal. O processo vaginal foi cortado no lado esquerdo para mostrar o testículo e o ducto deferente. **E**, Corte sagital de um menino recém-nascido, mostrando o processo vaginal comunicando-se com a cavidade peritoneal por um pedículo estreito. **F**, Corte semelhante de um menino de 1 mês, após obliteração do pedículo do processo vaginal. Note que as camadas distendidas da fáscia da parede abdominal agora formam as coberturas do cordão espermático.

O gubernáculo passa obliquamente através da parede abdominal anterior em desenvolvimento, no local do futuro canal inguinal. O gubernáculo prende-se caudalmente à superfície interna das **saliências labioescrotais**.

O **processo vaginal**, uma invaginação do peritônio, desenvolve-se ventralmente ao gubernáculo e forma uma hérnia através da parede abdominal, ao longo do trajeto formado pelo gubernáculo (Fig. 13-28B e E). O processo vaginal carrega extensões das camadas da parede abdominal, as quais formam as paredes do canal inguinal. Nos homens, essas camadas também formam os envoltórios do cordão espermático e dos testículos (Fig. 13-28E e F). A abertura na fáscia transversal produzida pelo processo vaginal torna-se o **anel inguinal profundo**, e a abertura criada na aponeurose oblíqua externa forma o **anel inguinal superficial**.

### Descida dos Testículos

Com 26 semanas, os testículos já descenderam retroperitonealmente da parede abdominal posterior para os anéis inguinais profundos (Fig. 13-28B e C). Essa mudança na posição ocorre à medida que a pelve fetal aumenta e o tronco do embrião se alonga. O movimento transabdominal dos testículos é, em grande parte, um movimento relativo que resulta do crescimento da parte cranial do abdome a partir da futura região pélvica.

A descida dos testículos pelos canais inguinais até o escroto é controlada por andrógenos (p. ex., testosterona) produzidos pelos testículos fetais. O gubernáculo parece guiar os testículos durante sua descida. A descida dos testículos pelos canais inguinais até o escroto geralmente começa durante a 26ª semana e leva de 2 a 3 dias. Quando o testículo desce, carrega com ele seu ducto deferente e seus vasos. Conforme o testículo e o ducto deferente descem, eles são embainhados por extensões de fáscias da parede abdominal (Fig. 13-28F):

- A extensão da fáscia transversal torna-se a fáscia espermática interna.

### CRIPTORQUIDISMO

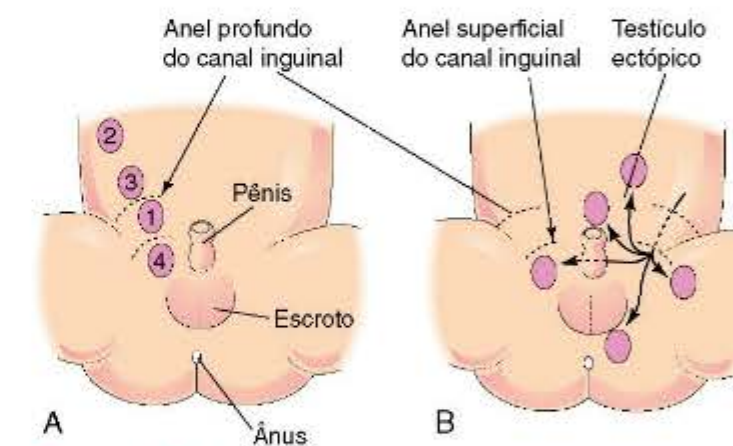
O criptorquidismo (testículos não descidos) ocorre em até 30% dos meninos prematuros e em aproximadamente 3% a 4% dos meninos a termo. O criptorquidismo pode ser uni ou bilateral. Na maioria dos casos, os testículos descem para o escroto até o final do 1º ano. Se ambos os testículos permanecerem dentro ou apenas fora da cavidade abdominal, eles não amadurecem e a esterilidade é comum. Se não forem corrigidos, há um risco significativamente maior de estes homens desenvolverem tumores de células germinativas, especialmente nos casos de criptorquidismo abdominal. Os testículos criptorquídicos podem estar na cavidade abdominal ou em qualquer lugar ao longo da via de descida usual do testículo, mas geralmente eles ficam no canal inguinal. (Fig. 13-29A). A causa da maioria dos casos de criptorquidismo é desconhecida, mas a deficiência na produção de androgênios pelos testículos fetais é um fator importante.

- As extensões do músculo oblíquo interno e da sua fáscia tornam-se o músculo e a fáscia do cremaster.
- A extensão da aponeurose oblíqua externa torna-se a fáscia espermática externa.

Dentro do escroto, o testículo se projeta para a extremidade distal do processo vaginal. Durante o período perinatal, o pedículo de conexão desse processo é geralmente obliterado, isolando a **túnica vaginal** como um saco peritoneal associado ao testículo (Fig. 13-28F).

### Descida dos Ovários

Os ovários também descem da parede abdominal posterior para a pelve, exatamente inferior à borda da pelve. O gubernáculo está preso ao útero próximo à ligação da tuba uterina. A parte cranial do gubernáculo torna-se o **ligamento ovariano**, e a parte caudal forma o **ligamento redondo** do útero (Fig. 13-20C). Os ligamentos redondos passam pelos canais inguinais e terminam nos grandes lábios. O processo vaginal, relativamente pequeno nas mulheres, em geral é obliterado e desaparece muito antes do nascimento.



**Figura 13-29** Possíveis locais de testículos criptorquídicos e ectópicos. **A**, Posições de testículos criptorquídicos, numerados de 1 a 4 na ordem de maior frequência. **B**, Locais usuais de testículos ectópicos.

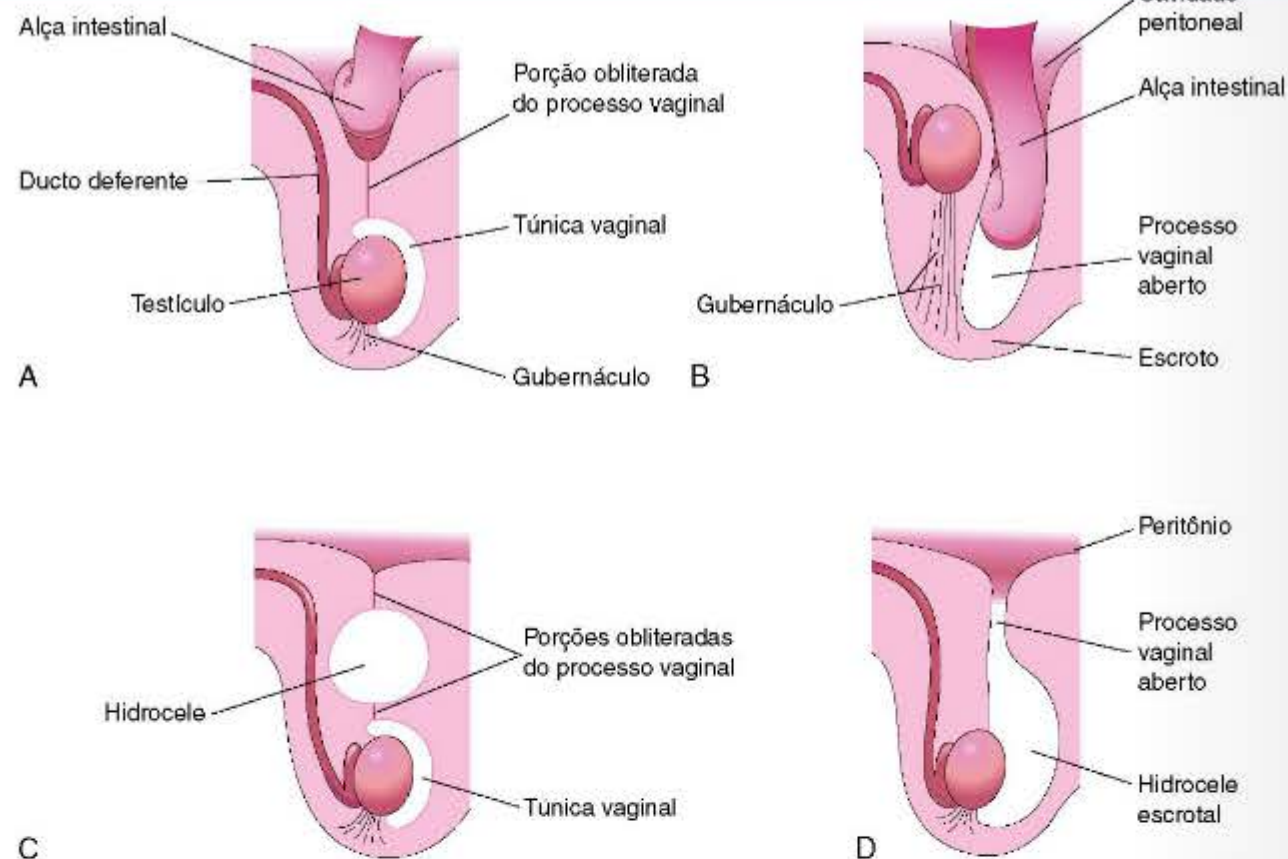
### TESTÍCULOS ECTÓPICOS

Após atravessar o canal inguinal, os testículos podem se desviar da sua via usual de descida e se alojar em vários locais anormais (Fig. 13-29B):

- Intersticial (externamente à aponeurose do músculo oblíquo externo)
- Na parte proximal-média da coxa
- Dorsalmente ao pênis
- No lado oposto (ectopia cruzada).

Todos os tipos de testículos ectópicos são raros, mas a ectopia intersticial ocorre mais frequentemente. O testículo ectópico ocorre quando uma parte do gubernáculo passa para uma localização anormal e o testículo o acompanha.





**Figura 13-30** Cortes sagitais mostrando as condições resultantes da falha de fechamento do processo vaginal. **A**, Hérnia inguinal congênita incompleta resultante da persistência da parte proximal do processo vaginal. **B**, Hérnia inguinal congênita completa penetrando no processo vaginal aberto no escroto. O criptorquidismo, uma condição comumente associada, é também mostrado. **C**, Grande hidrocele que surge de uma porção não obliterada do processo vaginal. **D**, Hidrocele do testículo e cordão espermático, resultante da passagem do líquido peritoneal por um processo vaginal aberto.

### HÉRNIA INGUINAL CONGÊNITA

Se a comunicação entre a túnica vaginal e a cavidade peritoneal não se fecha, ocorre um **processo vaginal persistente**. Uma alça do intestino pode formar uma hérnia através dele, para dentro do escroto ou do grande lábio (Fig. 13-30A e B). Remanescentes embrionários assemelhando-se ao ducto deferente ou ao epidídimo são frequentemente achados nos sacos de hérnias inguinais. A hérnia inguinal congênita é muito mais comum nos homens do que nas mulheres e frequentemente está associada ao criptorquismo e, nas mulheres, à síndrome da insensibilidade androgênica.

### HIDROCELE

Ocasionalmente, a extremidade abdominal do processo vaginal permanece aberta, mas é muito pequena para permitir a formação de uma hérnia do intestino (Fig. 13-30D). Em alguns casos, o líquido peritoneal passa pelo processo vaginal aberto e forma uma **hidrocele do testículo**. Se a parte média do processo vaginal permanecer aberta, o líquido pode se acumular e originar uma **hidrocele do cordão espermático** (Fig. 13-30C).

### QUESTÕES DE ORIENTAÇÃO CLÍNICA

1. Um rim em ferradura usualmente funciona normalmente? Quais os problemas que podem ocorrer com esta anormalidade e como eles podem ser corrigidos?
2. Um paciente disse que possuía dois rins de um lado e nenhum do outro. Como esta anormalidade provavelmente ocorreu? Existe a probabilidade de outros problemas estarem associados a esta condição?
3. Os indivíduos com DDS ovotesticularidade (hermafroditas verdadeiros) são sempre férteis?
4. Quando uma criança nasce com uma genitália externa ambígua, quanto tempo leva para se determinar o sexo apropriado? O que os médicos dizem aos pais? Como é determinado o sexo correto?
5. Qual é o tipo mais comum de distúrbio que produz uma genitália externa ambígua? Hormônios masculinizantes ou androgênios dados durante o período fetal de desenvolvimento podem causar a ambiguidade da genitália externa nos fetos femininos?

As respostas a estas questões são apresentadas no final do livro.

## Sistema Cardiovascular

### Desenvolvimento Inicial do Coração e dos Vasos Sanguíneos 190

- Desenvolvimento das Veias Embrionárias Associadas ao Coração 190
- Arcos Aórticos e Outros Ramos da Aorta Dorsal 191
- Destino das Artérias Vitelínicas e Umbilical 191

### Término do Desenvolvimento do Coração 191

- Circulação através do Coração Primitivo 194
- Septação do Coração Primitivo 196
- Mudanças no Seio Venoso 200
- Veia Pulmonar Primitiva e Formação do Átrio Esquerdo 202
- Septação do Ventrículo Primitivo 202
- Septação do Bulbo Cardíaco e do Tronco Arterial 203
- Desenvolvimento das Válvulas Cardíacas 203
- Sistema de Condução do Coração 205

### Anomalias do Coração e dos Grandes Vasos 205

#### Derivados dos Arcos Aórticos 211

- Derivados do Primeiro Par de Arcos Aórticos 211
- Derivados do Segundo Par de Arcos Aórticos 211
- Derivados do Terceiro Par de Arcos Aórticos 211
- Derivados do Quarto Par de Arcos Aórticos 212
- Derivados do Quinto Par de Arcos Aórticos 212
- Derivados do Sexto Par de Arcos Aórticos 212

#### Anomalias dos Arcos Aórticos 213

#### Circulação Neonatal e Fetal 215

- Circulação Fetal 215
- Circulação Neonatal Transitória 216
- Derivados das Estruturas Vasculares Fetais 217

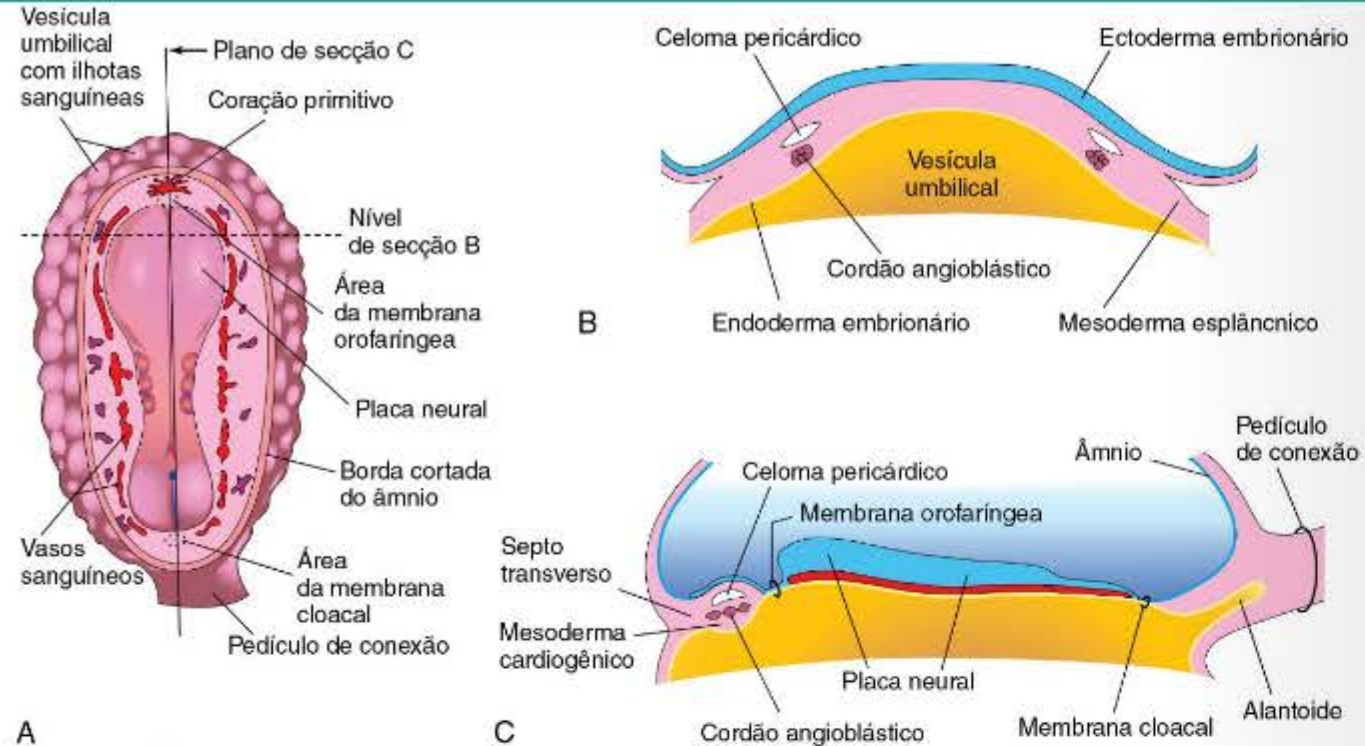
#### Desenvolvimento do Sistema Linfático 220

- Desenvolvimento dos Linfonodos 222
- Desenvolvimento do Baço e das Tonsilas 222

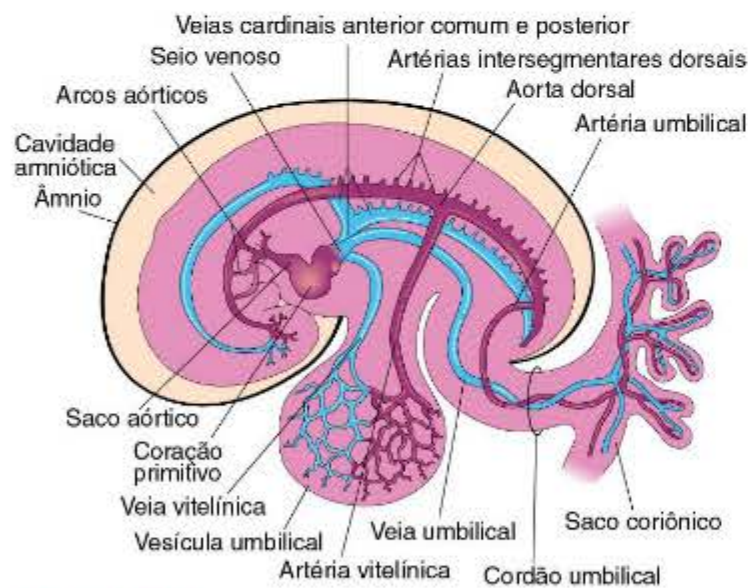
#### Questões de Orientação Clínica 222

O sistema cardiovascular é o primeiro sistema importante a funcionar no embrião. O coração primitivo e o sistema vascular aparecem em meados da terceira semana do desenvolvimento embrionário (Fig. 14-1). O coração começa a bater com 22 a 23 dias (Fig. 14-2). O desenvolvimento precoce é necessário, porque, com o embrião crescendo rapidamente, sua oxigenação e necessidades nutricionais não serão satisfeitas apenas por difusão.





**Figura 14-1** Desenvolvimento inicial do coração. **A**, Vista dorsal de um embrião (cerca de 18 dias). **B**, Corte transversal do embrião, mostrando cordões angioblásticos e sua relação com o celoma pericárdico. **C**, Corte longitudinal através do embrião, mostrando a relação dos cordões angioblásticos com a membrana orofaríngea, o celoma pericárdico e o septo transversal.



**Figura 14-2** O sistema cardiovascular embrionário (cerca de 26 dias), mostrando somente os vasos no lado esquerdo. A veia umbilical transporta o sangue oxigenado e nutrientes do córion (parte embrionária da placenta) para o embrião. As artérias umbilicais transportam o sangue pobremente oxigenado e produtos residuais do embrião para o saco coriônico.

## DESENVOLVIMENTO INICIAL DO CORAÇÃO E DOS VASOS SANGÜÍNEOS

Um par de cordões endoteliais — **cordões angioblásticos** — aparece no mesoderma cardiogênico durante a terceira semana do desenvolvimento (Fig. 14-1B e C). Esses cordões se canalizam para formar os **tubos cardíacos**, que logo se

fundem para formar um **tubo cardíaco** único na terceira semana (Fig. 14-5). Uma influência indutora do endoderma anterior estimula a formação inicial do coração. A morfogênese cardíaca é controlada por uma cascata de *genes reguladores e fatores de transcrição*.

## Desenvolvimento das Veias Embrionárias Associadas ao Coração

Três pares de veias drenam o coração tubular de um embrião de quatro semanas (Fig. 14-2):

- **Veias vitelínicas** levam sangue pouco oxigenado a partir da vesícula umbilical.
- **Veias umbilicais** levam sangue oxigenado a partir do saco coriônico (primórdio da placenta); apenas as veias umbilicais esquerdas persistem.
- **Veias cardinais comuns** levam o sangue pouco oxigenado do corpo do embrião para o coração.

As **veias vitelínicas** entram no **seio venoso** do coração primitivo (Figs. 14-2 a 14-4A e B). Como o primórdio do fígado cresce para o interior do septo transversal, os cordões hepáticos se anastomosam ao redor de espaços preexistentes revestidos por endotélio. Esses espaços, o primórdio dos sinusoides hepáticos, posteriormente se ligam às veias vitelínicas. As **veias hepáticas** se formam dos remanescentes da veia vitelínica direita na região do fígado em desenvolvimento. A **veia porta** se desenvolve de uma rede anastomótica formada pelas veias vitelínicas ao redor do duodeno (Fig. 14-4B). O destino das veias umbilicais pode ser resumido da seguinte maneira (Fig. 14-4B):

- A veia umbilical direita e a parte cranial da veia umbilical esquerda entre o fígado e o seio venoso degeneram.
- A parte caudal persistente da veia umbilical esquerda se transforma na veia umbilical, que transporta o sangue oxigenado da placenta para o embrião.
- Um grande desvio venoso — o **ducto venoso** — se desenvolve dentro do fígado e se conecta à veia umbilical com a veia cava inferior (VCI).

As **veias cardinais** (Figs. 14-2 e 14-3A) constituem o principal sistema de drenagem venosa do embrião. As veias cardinais anterior e posterior drenam as partes cefálica e caudal do embrião, respectivamente (Fig. 14-3A). Estas se unem às **veias cardinais comuns**, que entram no **seio venoso** (Fig. 14-4A). Durante a oitava semana, as **veias cardinais anterior** estão conectadas por uma anastomose oblíqua (Fig. 14-4B), que desvia o sangue da veia cardinal anterior esquerda para a direita. Esse desvio torna-se a **veia braquiocéfálica esquerda**, quando a parte caudal da veia cardinal anterior esquerda degenera (Figs. 14-3D e 14-4C). A **veia cava superior (VCS)** se forma a partir da veia cardinal anterior direita e da veia cardinal comum direita. Os únicos derivados adultos das veias cardinais posteriores são a base das veias ázigos e das veias ilíacas comuns.

As veias subcardinais e supracardinais gradativamente substituem as veias cardinais posteriores. As **veias subcardinais** aparecem primeiro (Fig. 14-3A) e constituem a origem da veia renal esquerda, as veias suprarrenais, as veias gonadais (testicular e ovariana) e um segmento da veia cava inferior (Fig. 14-3D). As **veias supracardinais** se desfazem na região dos rins (Fig. 14-3C). Na região mais cranial, elas se unem por uma anastomose que forma as veias ázigos e **hemiazigos** (Figs. 14-3D e 14-4C). Caudalmente aos rins, a veia supracardinal esquerda degenera, mas a veia supracardinal direita torna-se a parte inferior da VCI (Fig. 14-3D). A VCI se forma quando o retorno do sangue da parte caudal do embrião é transferido do lado esquerdo do corpo para o direito.

## Arcos Aórticos e Outros Ramos da Aorta Dorsal

Quando os **arcos faríngeos** se formam durante a quarta e a quinta semanas do desenvolvimento, eles são supridos pelos **arcos aórticos**, que se originam do **saco aórtico** e terminam na **aorta dorsal** (Fig. 14-2). Inicialmente, o par de aortas dorsais corre por toda a extensão do embrião. Por fim, as porções caudais do par de aortas dorsais se fundem, formando uma aorta abdominal/torácica única mais baixa. O remanescente da aorta dorsal direita regride, e o da esquerda torna-se a aorta primitiva.

## Artérias Intersegmentares

Cerca de 30 ramos da aorta dorsal, coletivamente conhecidos como **artérias intersegmentares**, passam entre os somitos e seus derivados e levam o sangue para eles (Fig. 14-2). As artérias intersegmentares no pescoço se unem para formar as **artérias vertebrais**. A maioria das conexões originais das artérias intersegmentares com a aorta dorsal finalmente desaparece. No tórax, as artérias

## ANOMALIAS DAS VEIAS CAVAS

A anomalia mais comum das veias cavas é uma VCS esquerda persistente. A anomalia mais comum da VCI é a interrupção do seu curso abdominal; como resultado, a drenagem do sangue dos membros inferiores e da pelve para o coração ocorre através do sistema de veias ázigos.

intersegmentares persistem como **artérias intercostais**. A maioria das artérias intersegmentares no abdome torna-se **artérias lombares**; entretanto, o quinto par de artérias intersegmentares lombares permanece como **artérias ilíacas comuns**. Na região sacral, as artérias intersegmentares formam as **artérias sacrais laterais**. A extremidade caudal da aorta dorsal torna-se a **artéria sacral mediana**.

## Destino das Artérias Vitelínica e Umbilical

Os ramos ventrais únicos da aorta dorsal suprem a vesícula umbilical, o alantoide e o córion (Fig. 14-2). As **artérias vitelínicas** suprem a vesícula umbilical e, posteriormente, o intestino primitivo, que se forma a partir da parte incorporada da vesícula umbilical. Apenas três artérias vitelínicas permanecem: o **tronco celíaco** para o intestino anterior; a **artéria mesentérica superior** para o intestino médio; e a **artéria mesentérica inferior** para o intestino posterior.

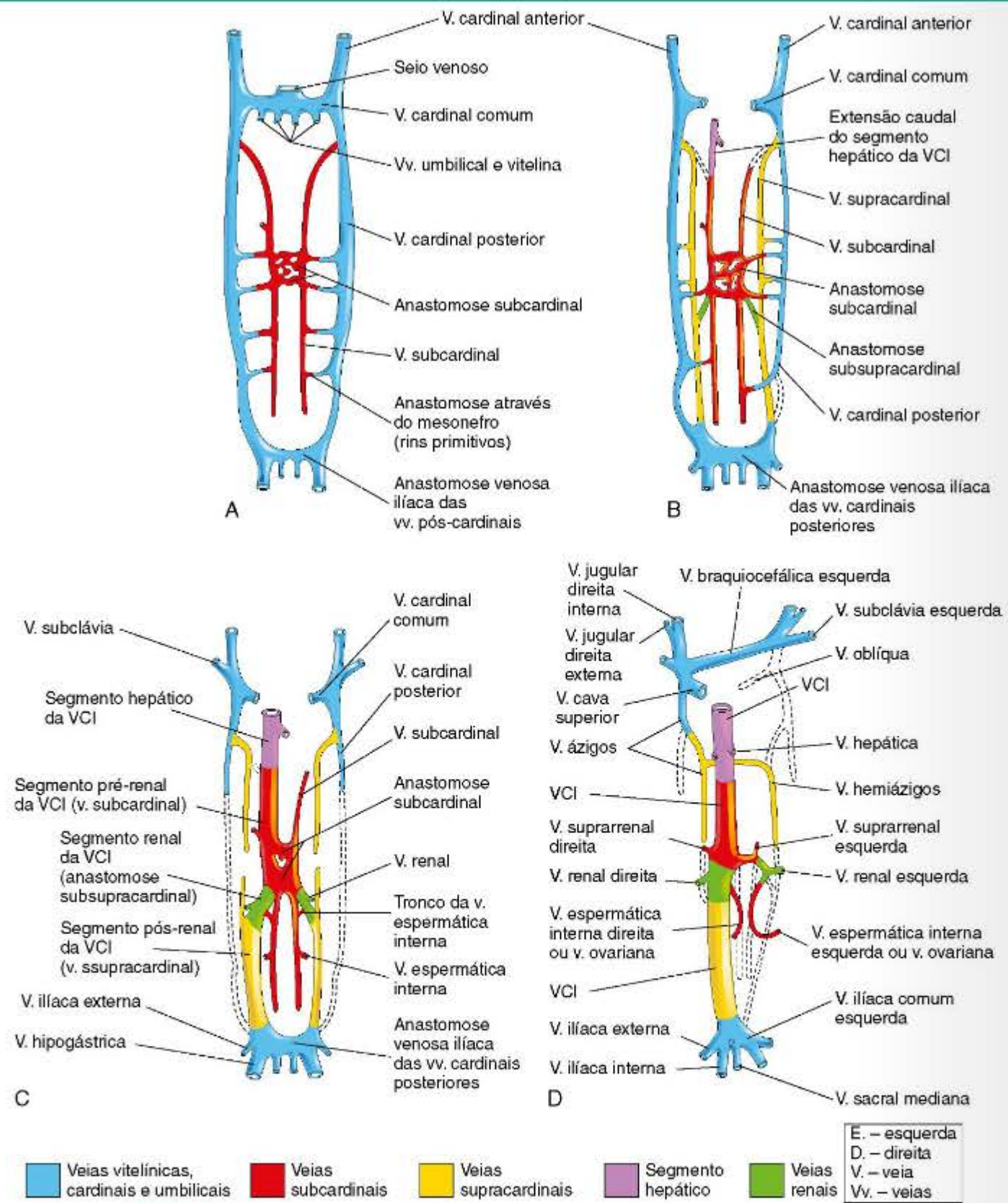
O par de **artérias umbilicais** passa pelo pedículo de conexão (cordão umbilical primitivo) e se une aos vasos do córion. As artérias umbilicais transportam sangue fetal pobremente oxigenado para a placenta (Fig. 14-2). As partes proximais dessas artérias tornam-se as artérias ilíacas internas e as artérias vesicais superiores, enquanto as partes distais se obliteram após o nascimento e tornam-se os ligamentos umbilicais medianos.

## TÉRMINO DO DESENVOLVIMENTO DO CORAÇÃO

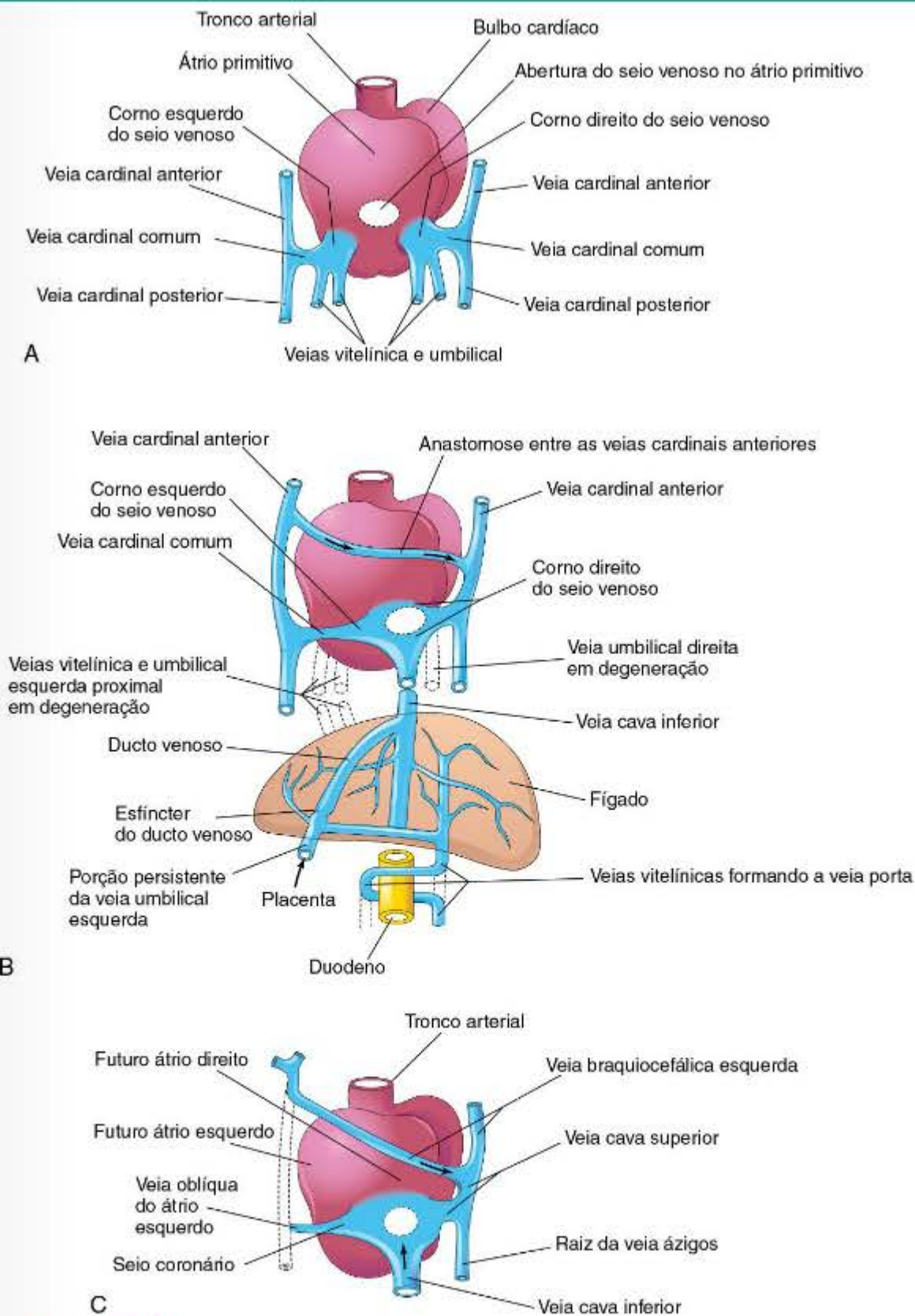
Quando os tubos cardíacos se fundem, a camada externa do coração embrionário, o **miocárdio primitivo**, é formada do mesoderma esplâncnico que circunda o **celoma pericárdico** (Figs. 14-5 e 14-6B e C). Nesse estágio, o coração em desenvolvimento é composto de um tubo fino, separado de um miocárdio primitivo por um tecido conjuntivo gelatinoso chamado **geleia cardíaca** (Fig. 14-6C e D). O tubo endotelial torna-se o revestimento endotelial interno do coração, o **endocárdio**, e o miocárdio primitivo torna-se a parede muscular do coração, o **miocárdio**. O **epicárdio** é derivado das células mesoteliais, que se originam da superfície externa do seio venoso (Fig. 14-6F).

Quando ocorre o dobramento da região cefálica, o coração e a cavidade pericárdica passam a se localizar ventralmente ao intestino anterior e caudalmente à membrana orofaríngea (Fig. 14-7A a C). Concomitantemente, o coração tubular se alonga e desenvolve dilatações e constrições alternadas (Fig. 14-5C a E): o **bulbo cardíaco** (composto do **tronco arterial**, do cone arterial e do cone cardíaco), o ventrículo, o átrio e o seio venoso.



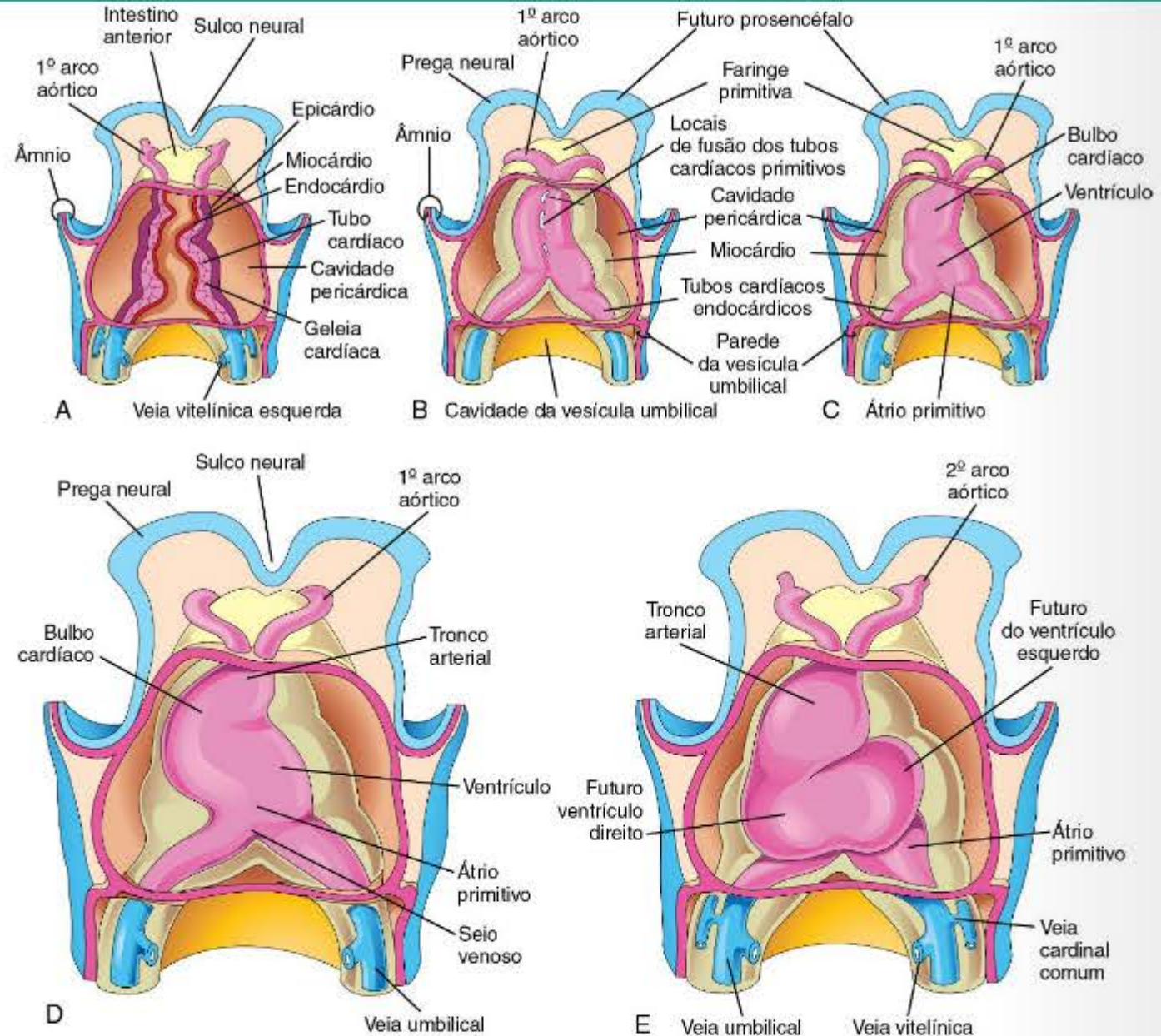


**Figura 14-3** Desenhos ilustrando as veias primitivas do tronco do embrião humano (vistas ventrais). Inicialmente, três sistemas de veias estão presentes: as veias umbilicais vindas do saco coriônico, as veias vitelínicas, vindas da vesícula umbilical, e as veias cardinais, vindas do corpo do embrião. Em seguida, as veias subcardinais aparecem e finalmente as veias supracardinais se desenvolvem. **A**, Com seis semanas. **B**, Com sete semanas. **C**, Com oito semanas. **D**, Adulto, ilustrando as transformações que produzem o padrão venoso do adulto. (Modificada de Arey LB: *Development Anatomy*, rev. 7th ed. Philadelphia, WB Saunders, 1974.)



**Figura 14-4** Vistas dorsais do coração em desenvolvimento. **A**, Durante a quarta semana (cerca de 24 dias); o átrio primitivo e o seio venoso, assim como as veias drenando para eles, são evidentes. **B**, Com sete semanas, mostrando o corno direito do seio venoso aumentado e a circulação venosa através do fígado estabelecida. (Os órgãos não estão desenhados em escala.) **C**, Com oito semanas, mostrando os derivados adultos das veias cardinais. Setas indicam o fluxo sanguíneo.





**Figura 14-5** A a C, Vistas ventrais do coração em desenvolvimento e da região pericárdica (22-35 dias). A parede pericárdica ventral foi removida para mostrar o miocárdio em desenvolvimento e a fusão dos dois tubos cardíacos para formar um tubo cardíaco único. A fusão começa na extremidade cranial dos tubos e se estende caudalmente até que um coração tubular único seja formado. D e E, Como o tubo cardíaco se alonga, ele se dobra sobre si mesmo, formando um coração em forma de S.

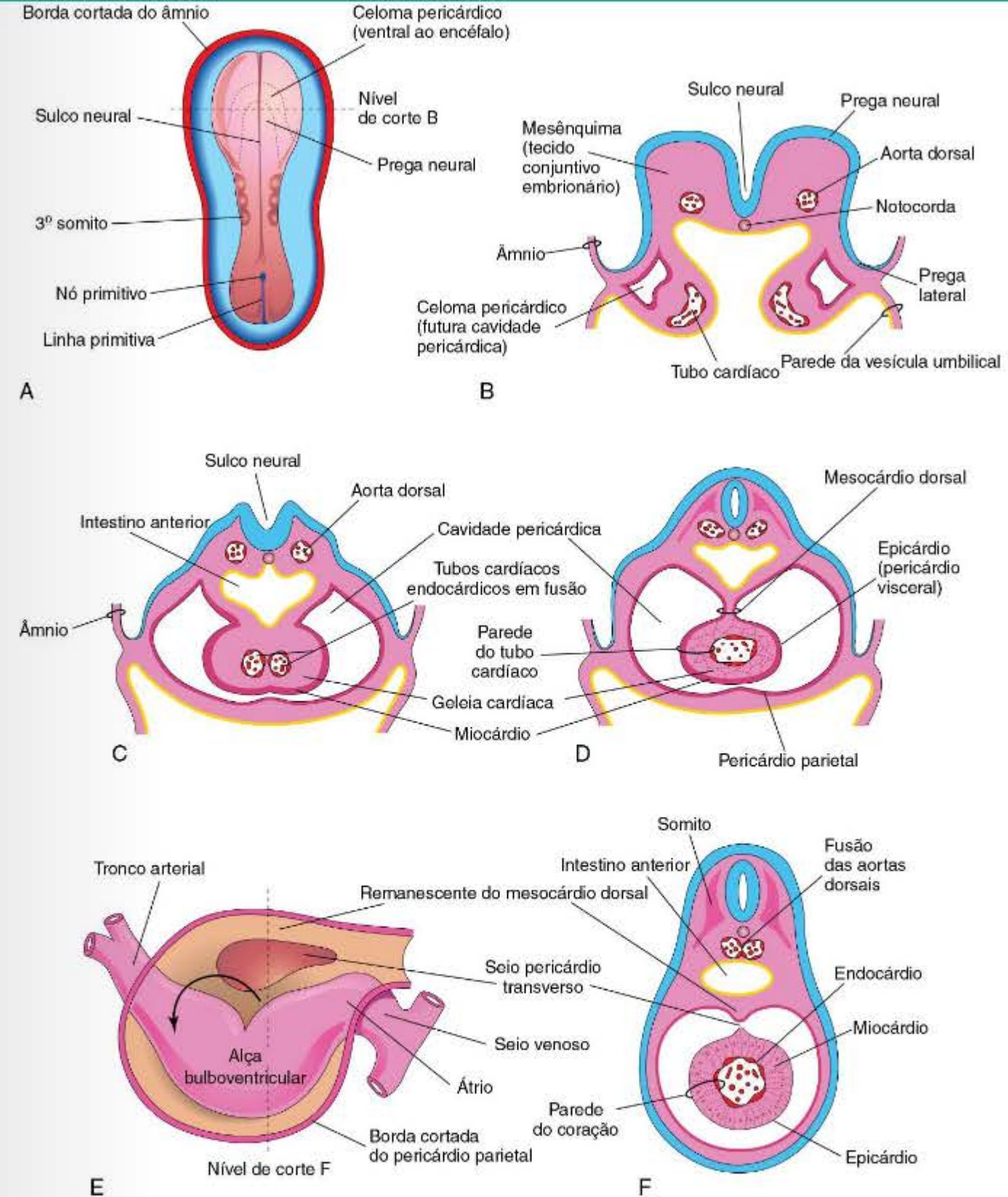
O **tronco arterial (TA)** tubular é contínuo cefalicamente ao saco aórtico (Fig. 14-8A), do qual se originam os arcos aórticos. O **seio venoso** recebe as veias umbilicais, vitelínicas e cardinais comuns do córion, da vesícula umbilical e do embrião, respectivamente (Fig. 14-4A). As extremidades venosa e arterial do coração estão fixadas respectivamente pelos arcos faríngeos e pelo septo transvers. Por causa do crescimento do **bulbo cardíaco** e do ventrículo em relação às outras regiões, o coração se dobra sobre si próprio, formando uma **alça bulboventricular** em forma de U (Fig. 14-6E). O **fator de crescimento transformante  $\beta$  nodal** está envolvido no dobramento do tubo cardíaco. Como o coração primitivo se curva, o átrio e o seio venoso passam a se localizar dorsalmente às regiões do tronco arterial, do bulbo cardíaco e do ventrículo (Fig. 14-8A e B). Nesse estágio, o seio venoso já desenvolveu expansões laterais, os **cornos direito e esquerdo do seio venoso**.

À medida que o coração se desenvolve, gradualmente ele se invagina para a **cavidade pericárdica** (Figs. 14-6C e D e 14-7C). Inicialmente, o coração está suspenso na parede dorsal por um mesentério, o **mesocárdio dorsal**. Entretanto, a parte central desse mesentério degenera, formando uma comunicação — o **seio pericárdico transverso** — entre os lados direito e esquerdo da cavidade pericárdica (Fig. 14-6E e F). Nesse estágio, o coração está preso apenas por suas extremidades cranial e caudal.

### Circulação através do Coração Primitivo

O sangue entra pelo seio venoso (Figs. 14-8A e 14-4A) vindo:

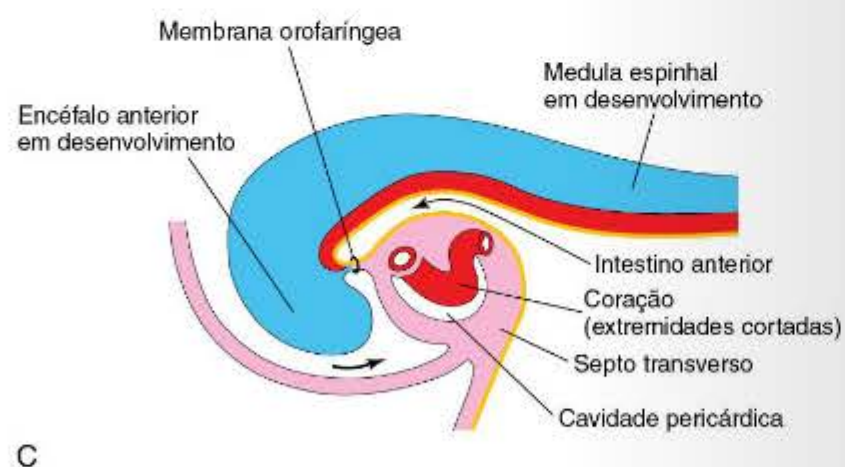
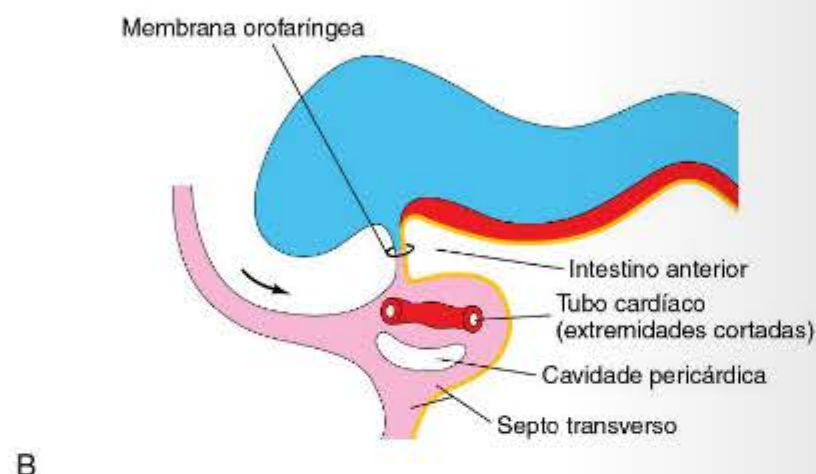
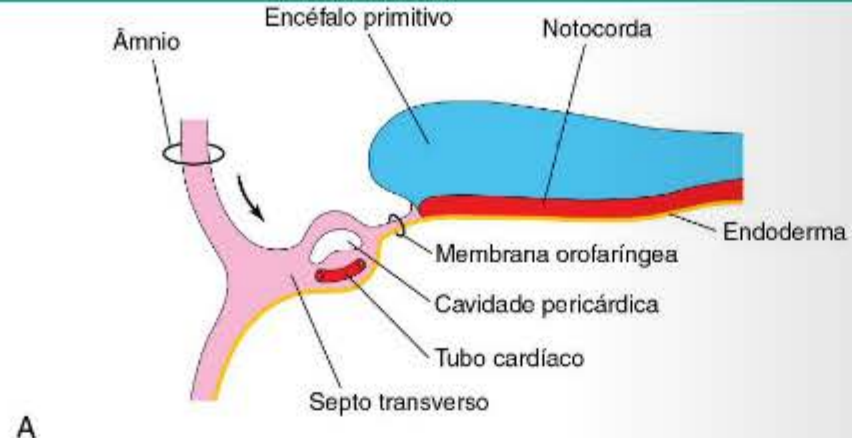
- Do embrião através das veias cardinais comuns
- Da placenta em desenvolvimento através das veias umbilicais
- Da vesícula umbilical através das veias vitelínicas.



**Figura 14-6** A, Vista dorsal de um embrião (cerca de 20 dias). B, Corte transversal esquemático da região do coração do embrião ilustrado em A, mostrando os dois tubos cardíacos endocárdicos e as pregas laterais do corpo. C, Corte transversal de um embrião ligeiramente mais velho, mostrando a formação da cavidade pericárdica e os tubos cardíacos fusionados. D, Corte similar (cerca de 22 dias), mostrando o tubo cardíaco único suspenso pelo mesocárdio dorsal. E, Desenho esquemático do coração (cerca de 28 dias), mostrando a degeneração da parte central do mesocárdio dorsal e a formação do seio transverso do pericárdio. A seta mostra dobramento do coração primitivo. F, Corte transversal do embrião no nível visto em E, mostrando as camadas da parede do coração.



**Figura 14-7** Cortes longitudinais através da metade cranial dos embriões humanos durante a quarta semana do desenvolvimento. O efeito da prega cefálica (setas) na posição do coração e em outras estruturas é demonstrado. **A e B,** Com o desenvolvimento da prega cefálica, o tubo cardíaco e a cavidade pericárdica vão se localizar ventralmente ao intestino anterior e caudalmente à membrana orofaríngea. **C,** Note que as posições da cavidade pericárdica e o septo transversal se invertem entre si. O septo transversal agora se localiza posteriormente à cavidade pericárdica, onde ele formará o tendão central do diafragma.



O sangue do seio venoso entra no átrio primitivo; o seu fluxo é controlado pelas **válvulas sinuatriais** (Fig. 14-8A). Então, o sangue passa através do canal atrioventricular para o **ventrículo primitivo**. Quando o ventrículo se contrai, o sangue é bombeado através do **bulbo cardíaco** e do **tronco arterioso** dentro do **saco aórtico**, de onde é distribuído para os **arcos aórticos** (Fig. 14-8B). Em seguida, o sangue passa pela **aorta dorsal** para ser distribuído para o embrião, a vesícula umbilical e a placenta.

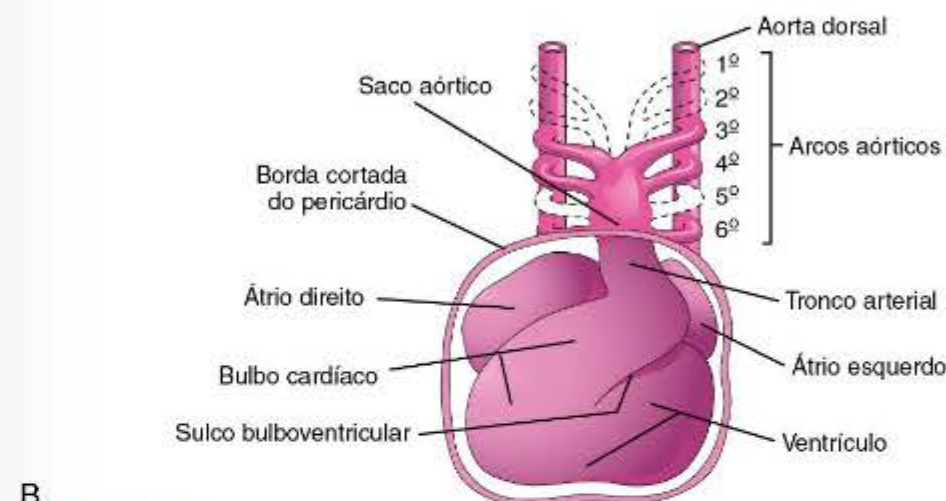
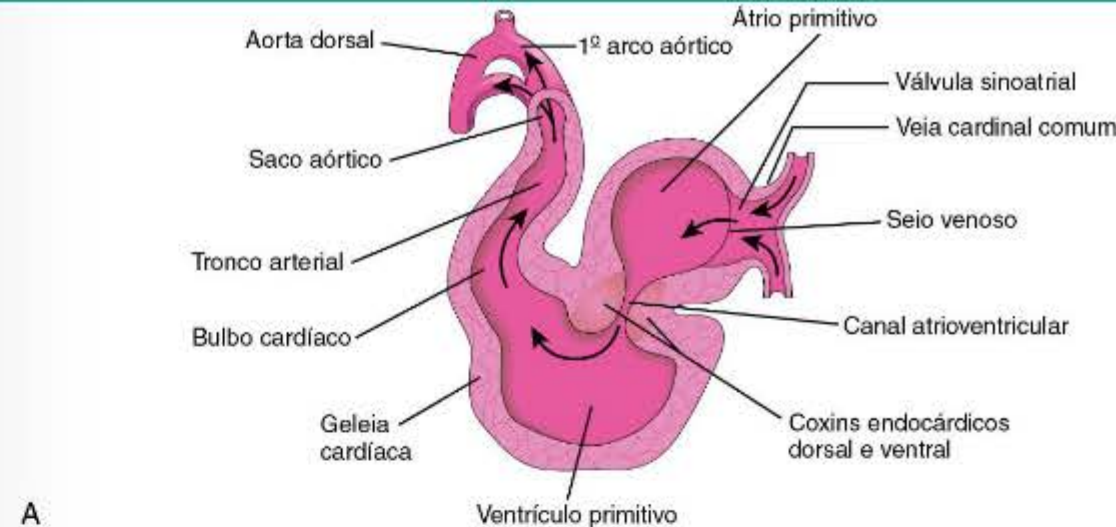
### Septação do Coração Primitivo

A septação do canal atrioventricular (AV), do átrio primitivo e do ventrículo primitivo se inicia em torno da metade da quarta semana e é completada no final da oitava semana.

No final da quarta semana, os **coxins endocárdicos** se formam nas paredes dorsal e ventral do canal AV (Fig. 14-8A). Esses coxins se aproximam uns dos outros e se fusionam, dividindo o canal AV em canais direito e esquerdo (Fig. 14-9B).



RECURSOS EXTRAS



**Figura 14-8** **A,** Corte sagital do coração primitivo (cerca de 24 dias), mostrando o sangue fluindo através dele (setas). **B,** Vista ventral do coração e dos arcos aórticos (cerca de 35 dias). A parede ventral do saco pericárdico foi removida para mostrar o coração na cavidade pericárdica.

Esses canais separam parcialmente o átrio primitivo do ventrículo primitivo, e os coxins funcionam como as válvulas AV. Os coxins endocárdicos se desenvolvem de uma matriz extracelular especializada relacionada com o miocárdio. Sua formação está associada à expressão do fator de crescimento transformante  $\beta 2$  e fatores morfogênicos ósseos 2A e 4.

### Septação do Átrio Primitivo

O átrio primitivo está dividido em átrio direito e esquerdo, pela formação e subsequente modificação e fusão de dois septos, o **septo primum** e o **septo secundum** (Figs. 14-9A a E e 14-10).

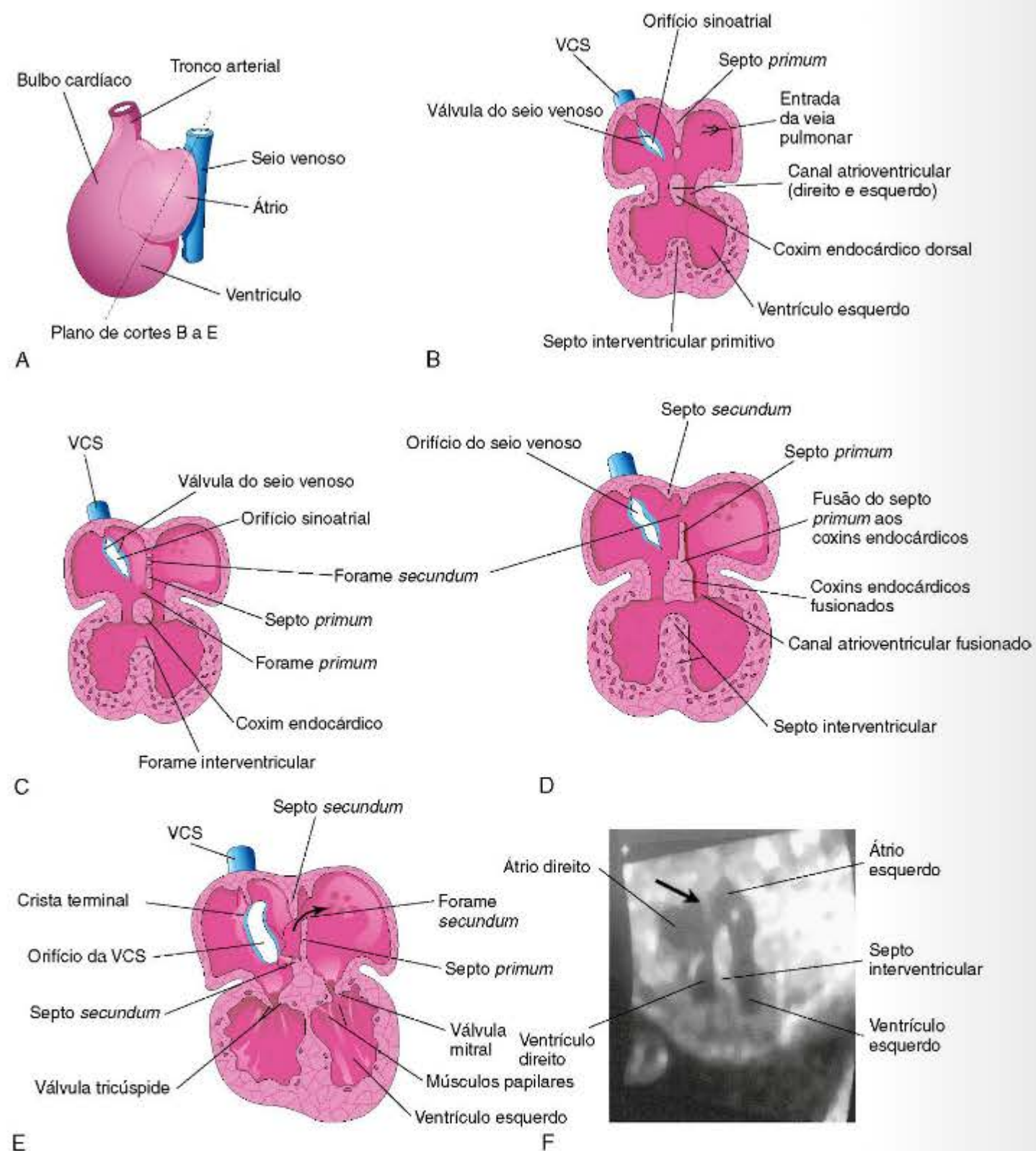
O **septo primum** cresce a partir do teto do átrio primitivo em direção aos coxins endocárdicos fusionados dividindo parcialmente o átrio em metades direita e esquerda. À medida que esse septo cresce como uma cortina, uma grande abertura — o **forame primum** — se forma entre a sua borda livre e os coxins endocárdicos (Figs. 14-9C e 14-10A a C). O forame permite o desvio do sangue oxigenado do átrio direito para o átrio esquerdo. O forame torna-se progressivamente menor e desaparece, enquanto o septo

**primum** se funde com os coxins endocárdicos fusionados para formar o **septo AV primitivo** (Fig. 14-10D e D<sub>1</sub>).

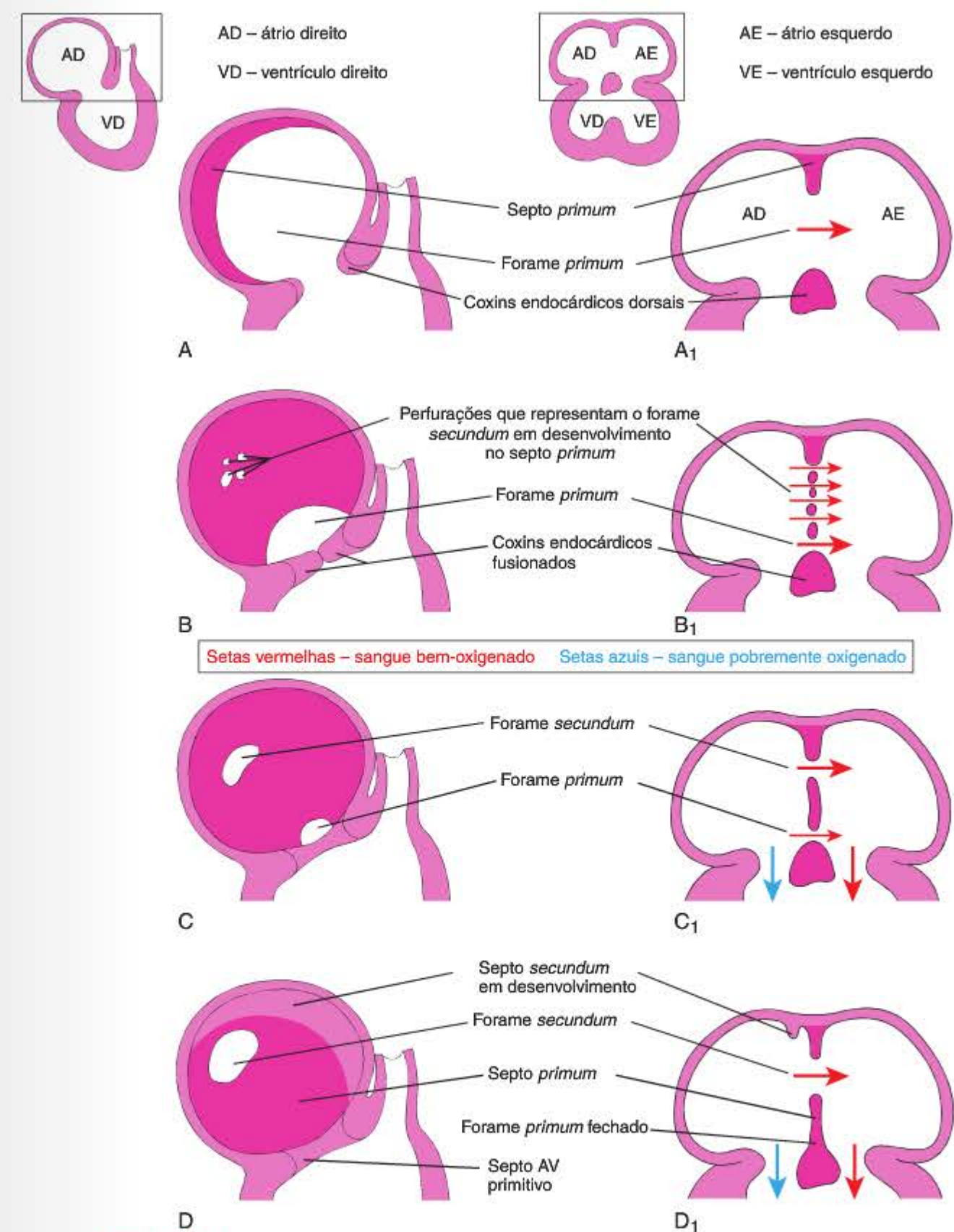
Antes que o forame desapareça, surgem perfurações produzidas por **apoptose** (morte celular programada) na parte central do **septo primum**. À medida que a margem livre do **septo primum** se funde com o lado esquerdo dos coxins endocárdicos fusionados, obliterando o forame **primum** (Figs. 14-9D e 14-10D), as perfurações coalescem para formar outra abertura: o **forame secundum** (Fig. 14-10C). O forame **secundum** garante uma corrente contínua de sangue oxigenado do átrio direito para o esquerdo.

O **septo secundum** cresce da parede ventrocranial do átrio, imediatamente à direita do **septo primum** (Fig. 14-10D<sub>1</sub>). Quando esse septo muscular em forma de lua crescente cresce durante a quinta e a sexta semana semanas do desenvolvimento, ele gradualmente se sobrepõe ao forame **secundum** no **septo primum** (Fig. 14-10E e F). O **septo secundum** forma uma divisão incompleta entre o átrio; a abertura no forame **secundum** é chamada de **forame oval** (L. *foramen ovale*). A parte cranial do septo



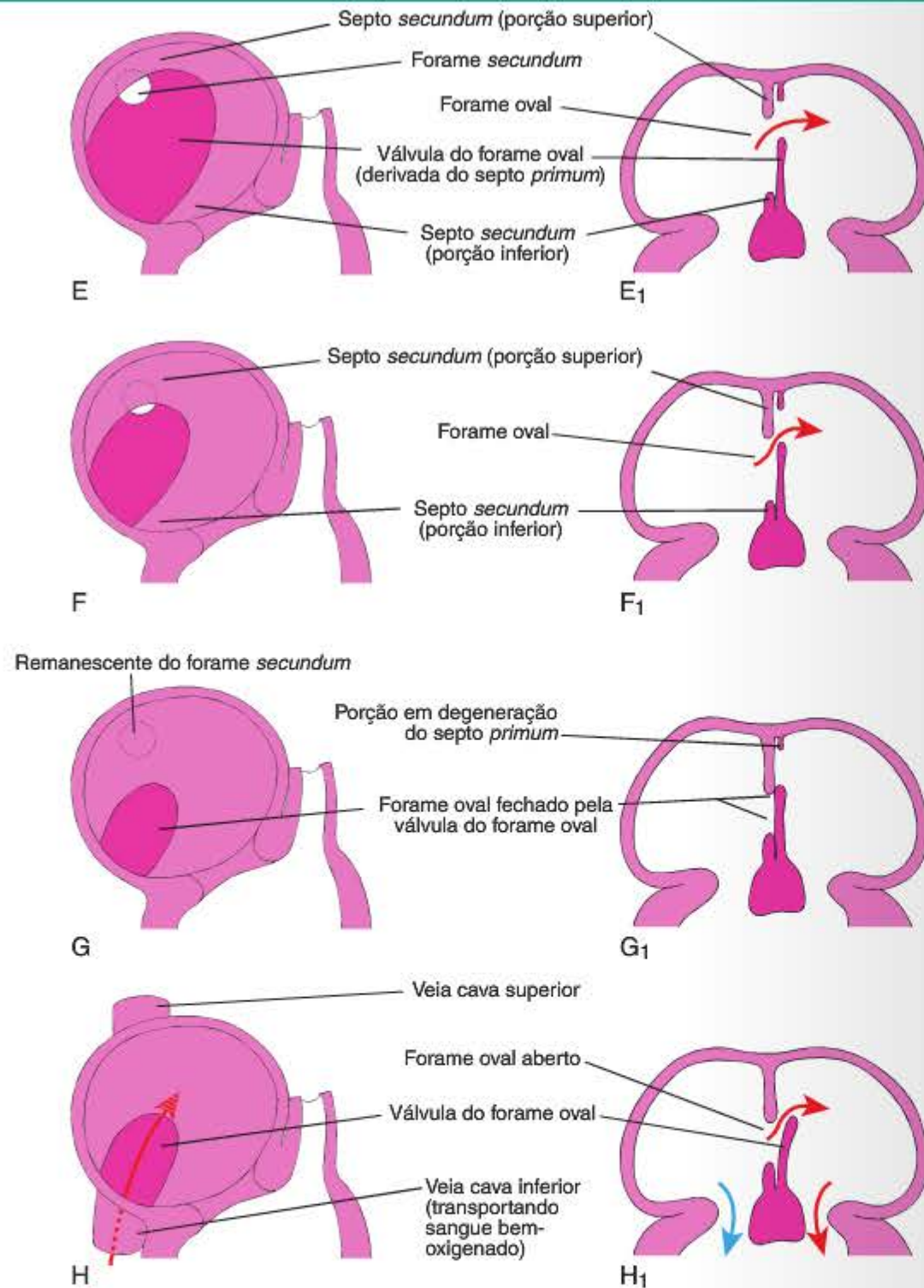


**Figura 14-9** O coração em desenvolvimento, mostrando a septação do canal atrioventricular, o átrio primitivo e o ventrículo. **A**, O plano de cortes **B** a **E**. **B**, Na quarta semana (cerca de 28 dias), mostrando a aparência inicial do septo primum, o septo interventricular e o coxim endocárdico dorsal. **C**, Corte frontal do coração (cerca de 32 dias), mostrando a parte dorsal do septo primum. **D**, Corte frontal do coração (cerca de 35 dias), mostrando o forame secundum. **E**, Com cerca de oito semanas, o coração é septado em quatro câmaras. A seta indica o fluxo do sangue bem-oxigenado do átrio direito para o átrio esquerdo. **F**, Ultrassonografia de um feto no segundo trimestre, mostrando as quatro câmaras do coração. Note o septo secundum (seta) e a aorta descendente. (**F**, Cortesia de Dr. G.J. Reid, Department of Obstetrics, Gynecology and Reproductive Science, University of Manitoba, Women's Hospital, Winnipeg, Manitoba, Canada.)



**Figura 14-10** Estágios progressivos na septação do átrio primitivo. **A** a **H**, Vistas do septo interatrial em desenvolvimento, como visto do lado direito. **A1** a **H1**, Cortes frontais do septo interatrial em desenvolvimento. Quando o septo secundum cresce, note que ele se sobrepõe à abertura (forame secundum) no septo primum. Observe a válvula do forame oval em **G1** e **H1**. (continua)





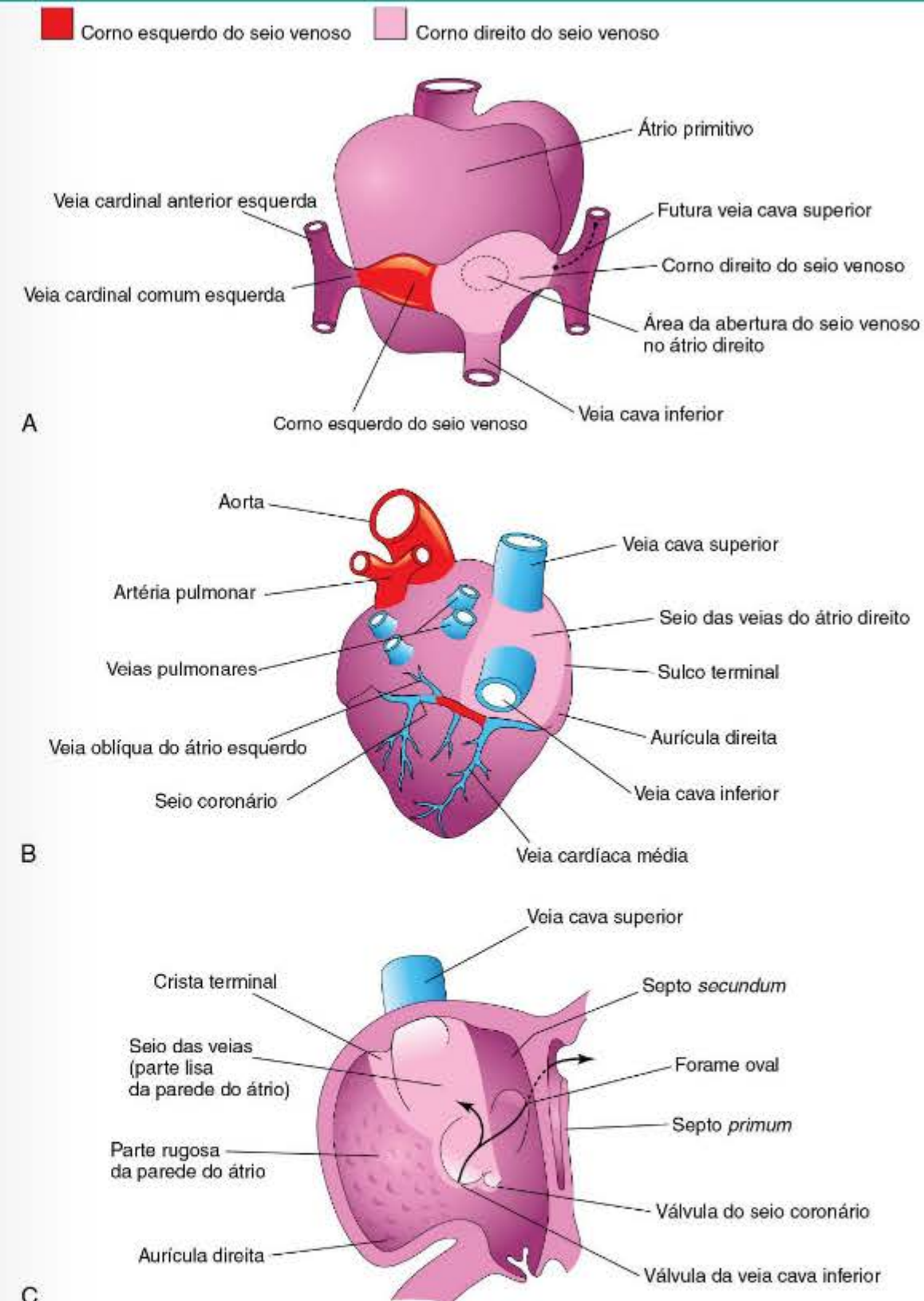
*primum* gradualmente desaparece (Fig. 14-10G<sub>1</sub>). A parte remanescente do septo *primum*, ligada aos coxins endocárdicos, forma a **válvula do forame oval**.

Antes do nascimento, o forame oval permite que a maior parte do sangue oxigenado que entra no átrio direito pela VCI passe para o átrio esquerdo (Fig. 14-10H<sub>1</sub>). Ele também impede a passagem do sangue na direção oposta — o septo *primum* se fecharia contra o septo *secundum* relativamente rígido (Fig. 14-10G<sub>1</sub>). Após o nascimento, o forame oval se fecha funcionalmente devido à pressão mais alta no átrio esquerdo, e a válvula do forame oval se funde com o septo *secundum*, formando a fossa oval (L. *fossa ovalis*). Como resultado, o septo interatrial se torna uma divisão incompleta entre os átrios.

### Mudanças no Seio Venoso

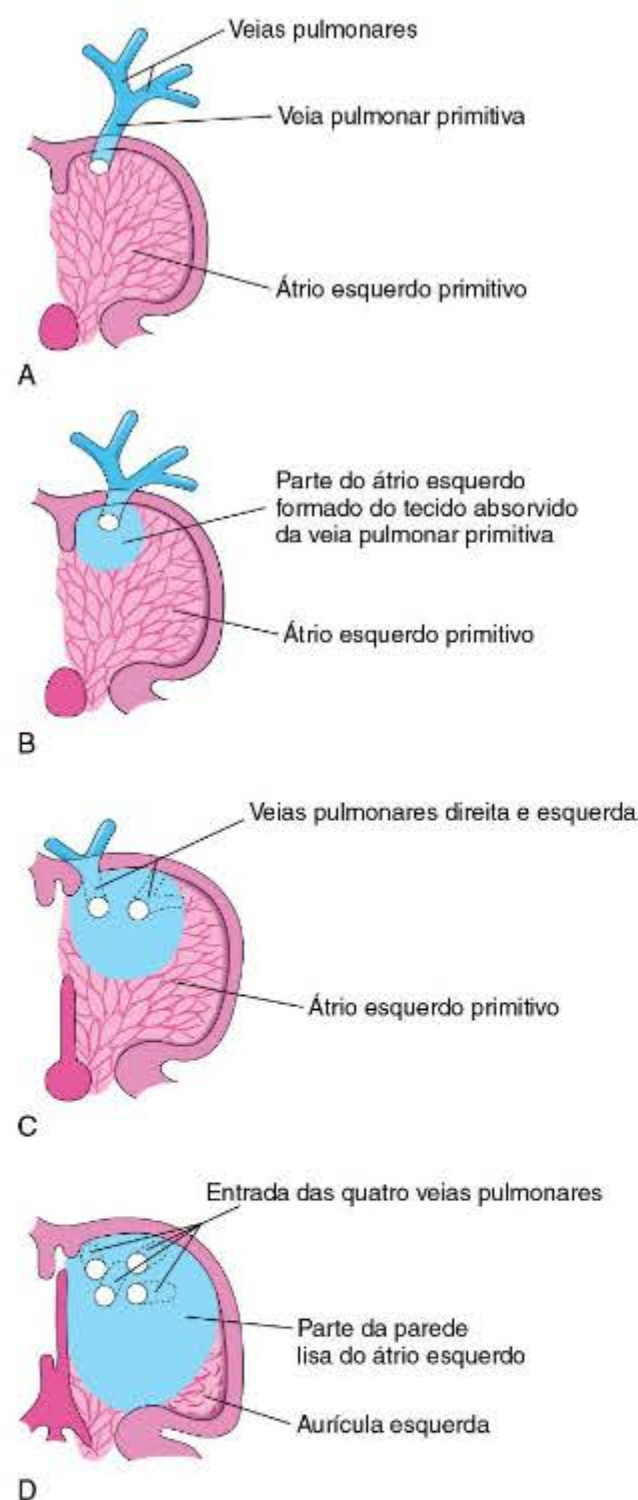
Inicialmente, o seio venoso se abre na parede posterior do átrio primitivo (orifício sinoatrial). Aproximadamente no final da quarta semana do desenvolvimento, o seu corno direito torna-se maior do que o seu corno esquerdo (Fig. 14-11A e B). Quando isso ocorre, o orifício sinoatrial se move para a direita e se abre na parte do átrio primitivo que se tornará o átrio direito no adulto (Fig. 14-12C). Quando o corno direito se alarga, ele recebe todo o sangue da cabeça e do pescoço através da VCS e da placenta e das regiões caudal do corpo através da VCI.

O corno esquerdo do seio venoso torna-se o **seio coronário**, e o corno direito do seio venoso é incorporado



**Figura 14-11** Diagramas ilustrando o destino do seio venoso. **A**, Vista dorsal do coração (cerca de 26 dias), mostrando o átrio primitivo e o seio venoso. **B**, Vista dorsal na oitava semana, após a incorporação do corno direito do seio venoso dentro do átrio direito. O corno esquerdo do seio venoso torna-se o seio coronário. **C**, Vista interna do átrio direito fetal, mostrando a parte lisa da parede do átrio direito (seio das veias, L. *sinus venarum*), derivado do corno direito do seio venoso. A crista terminal e as válvulas da veia cava inferior e do seio coronário, derivadas da válvula sinoatrial direita, também são ilustradas. O átrio direito primitivo torna-se a aurícula direita, uma bolsa muscular cônica. Setas indicam o fluxo de sangue.





**Figura 14-12** Desenhos esquemáticos da absorção da veia pulmonar pelo átrio esquerdo. **A**, Na quinta semana, mostrando a veia pulmonar primitiva aberta no átrio esquerdo primitivo. **B**, Estágio final, mostrando a absorção parcial da veia pulmonar primitiva. **C**, Na sexta semana, mostrando as aberturas das duas veias pulmonares no átrio esquerdo como resultado da absorção da veia pulmonar primitiva. **D**, Na oitava semana, mostrando as quatro veias pulmonares com os orifícios atriais separados. O átrio esquerdo primitivo torna-se a aurícula esquerda, uma bolsa tubular do átrio. A maior parte do átrio esquerdo é formada pela absorção da veia pulmonar primitiva e seus ramos.

pela parede do átrio direito (Fig. 14-11B e C) e torna-se a parte lisa da parede interna do átrio direito, chamada de **seio das veias** (*L. sinus venarum*) (Fig. 14-11B e C). O remanescente da superfície interna anterior da parede do átrio direito, assim como o da aurícula, tem uma aparência rugosa e trabeculada. A parte lisa e a parte rugosa são demarcadas internamente no átrio direito por uma crista vertical, denominada **crista terminal** (Fig. 14-11C), e externamente por um sulco raso, o **sulco terminal** (Fig. 14-11B). A crista terminal representa a parte cranial da **válvula sinoatrial** direita (Fig. 14-11C); a parte caudal dessa válvula forma as válvulas da VCI e o seio coronário. A válvula sinoatrial esquerda se funde com o **septo secundum** e é incorporada ao **septo interatrial**.

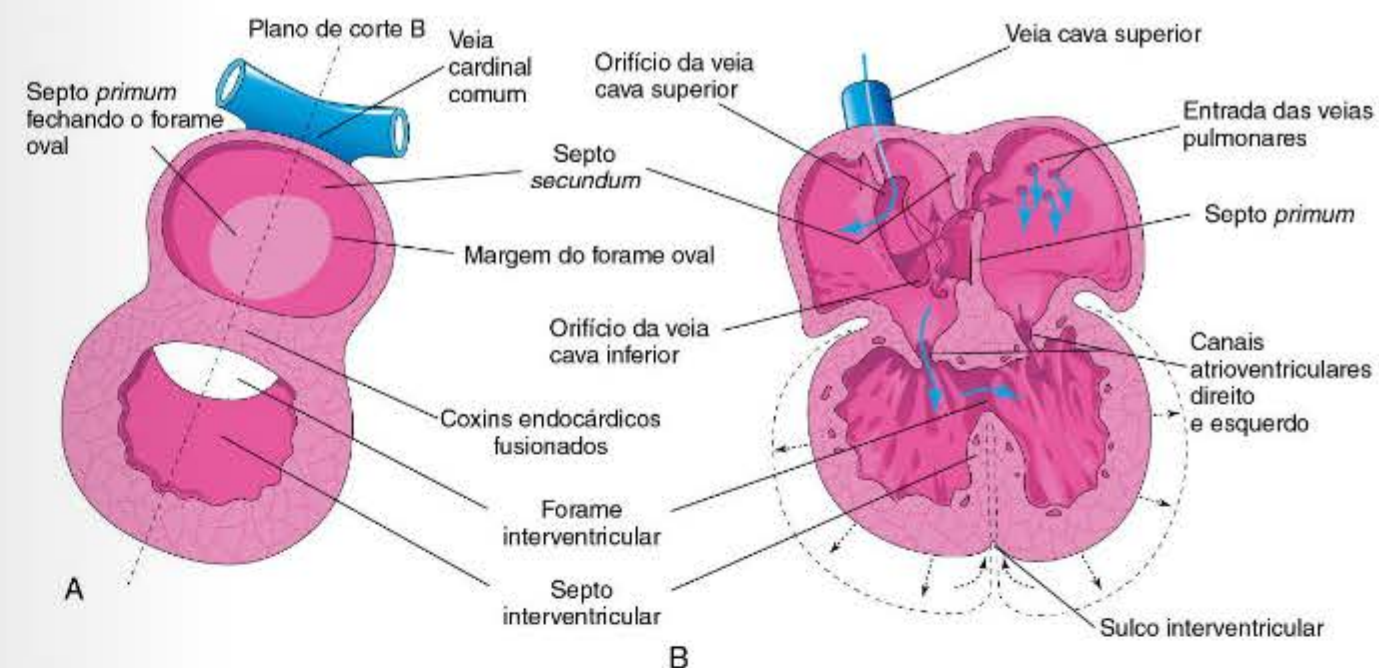
### Veia Pulmonar Primitiva e Formação do Átrio Esquerdo

A maior parte da parede do átrio esquerdo é lisa, porque é formada pela incorporação da veia pulmonar primitiva (Fig. 14-12A). Essa veia se desenvolve como um brotamento da parede do átrio dorsal, junto ao lado esquerdo do **septo primum**. Como o átrio se expande, a veia pulmonar primitiva e seus ramos principais são gradualmente incorporados na parede do átrio esquerdo (Fig. 14-12B). Como resultado, as quatro veias pulmonares são formadas (Fig. 14-12C e D). A pequena aurícula esquerda é derivada do átrio primitivo; sua superfície interna tem uma aparência rugosa e trabeculada.

### Septação do Ventrículo Primitivo

A divisão do ventrículo primitivo em dois ventrículos é a primeira indicada por uma crista mediana — o **septo interventricular muscular (IV)** — no assoalho do ventrículo, próximo do seu ápice (Fig. 14-9B). Essa dobra possui uma margem superior livre e côncava (Fig. 14-13A). Inicialmente, a maior parte desse crescimento em tamanho resulta da dilatação dos ventrículos em cada lado do septo muscular IV (Fig. 14-13B). Os miócitos de ambos os ventrículos primitivos direito e esquerdo contribuem para a formação da **parte muscular do septo IV**. Até a sétima semana, existe uma abertura na forma de crescente (**forame IV**) entre as margens livres do septo IV e os coxins fusionados. O forame IV permite a comunicação entre os ventrículos direito e esquerdo (Figs. 14-13B e 14-14B). O forame IV geralmente se fecha no final da sétima semana, quando uma crista bulbar se funde com o coxim endocárdico (Fig. 14-4C a E). O **fechamento do forame IV** e a formação da parte membranácea do septo IV resultam da fusão dos tecidos de três fontes: a crista bulbar direita, a crista bulbar esquerda e o coxim endocárdico.

A **parte membranácea do septo IV** é derivada de uma extensão de tecidos desde o lado direito do coxim endocárdico até a porção muscular do septo IV. Esse tecido emerge com o **septo aortopulmonar** e a parte muscular e espessa do septo IV (Fig. 14-15B). O fechamento do forame IV e a formação da parte membranácea do septo IV resultam da comunicação do tronco pulmonar com



**Figura 14-13** Desenhos esquemáticos da septação do coração primitivo. **A**, Corte sagital no final da quinta semana, mostrando o septo e o forame cardíacos. **B**, Corte frontal em um estágio um pouco posterior, mostrando as direções do fluxo do sangue através do coração (setas azuis) e a expansão dos ventrículos (setas pontilhadas).

o ventrículo direito, e a aorta se comunica com o ventrículo esquerdo (Fig. 14-14E). Um processo de cavitação nas paredes ventriculares forma uma massa esponjosa de feixes musculares. Alguns feixes permanecem como as **trabéculas cárneas**. Outros feixes tornam-se os **músculos papilares** e as **cordas tendíneas** (*L. chordae tendineae*). As cordas tendíneas seguem dos músculos papilares até as válvulas AV (Fig. 14-15B).

### Septação do Bulbo Cardíaco e do Tronco Arterial

Durante a quinta semana, a proliferação ativa das células mesenquimais nas paredes do bulbo cardíaco resulta na formação das **cristas bulbares** (Figs. 14-14C e D e 14-16B e C). Cristas similares se formam no tronco arterial; estas são contínuas com as cristas bulbares. As **cristas do tronco e bulbares** são derivadas principalmente do mesênquima da crista neural. *Proteínas morfogênicas ósseas e outros sistemas de sinalização, tais como Wnt e fator de crescimento de fibroblastos, foram relacionados na indução e na migração das células da crista neural através dos arcos faríngeos e da faringe primitiva.* Concomitantemente, as cristas bulbares e do tronco se submetem a uma espiralização de 180 graus. A orientação em espiral das cristas bulbares e do tronco é possivelmente causada em parte pela corrente de sangue vinda dos ventrículos, resultando na formação do **septo aortopulmonar** quando as cristas se fundem (Fig. 14-16D a G). Esse septo divide o bulbo cardíaco e o tronco arterial em dois canais arteriais: a **aorta** e o **tronco pulmonar**. Por causa dessa espiralização do septo aortopulmonar, o tronco pulmonar se torce ao redor da aorta ascendente (Fig. 14-16H).

### ULTRASSONOGRAFIA CARDÍACA FETAL

O ecocardiograma e a ultrassonografia Doppler têm tornado possível para os sonografistas reconhecer a anatomia cardíaca fetal normal e anormal. A maioria dos estudos é realizada entre 18 e 22 semanas de gestação, quando o coração é suficientemente grande para ser facilmente examinado; entretanto, as imagens de ultrassom em tempo real do coração fetal podem ser obtidas com 16 semanas.

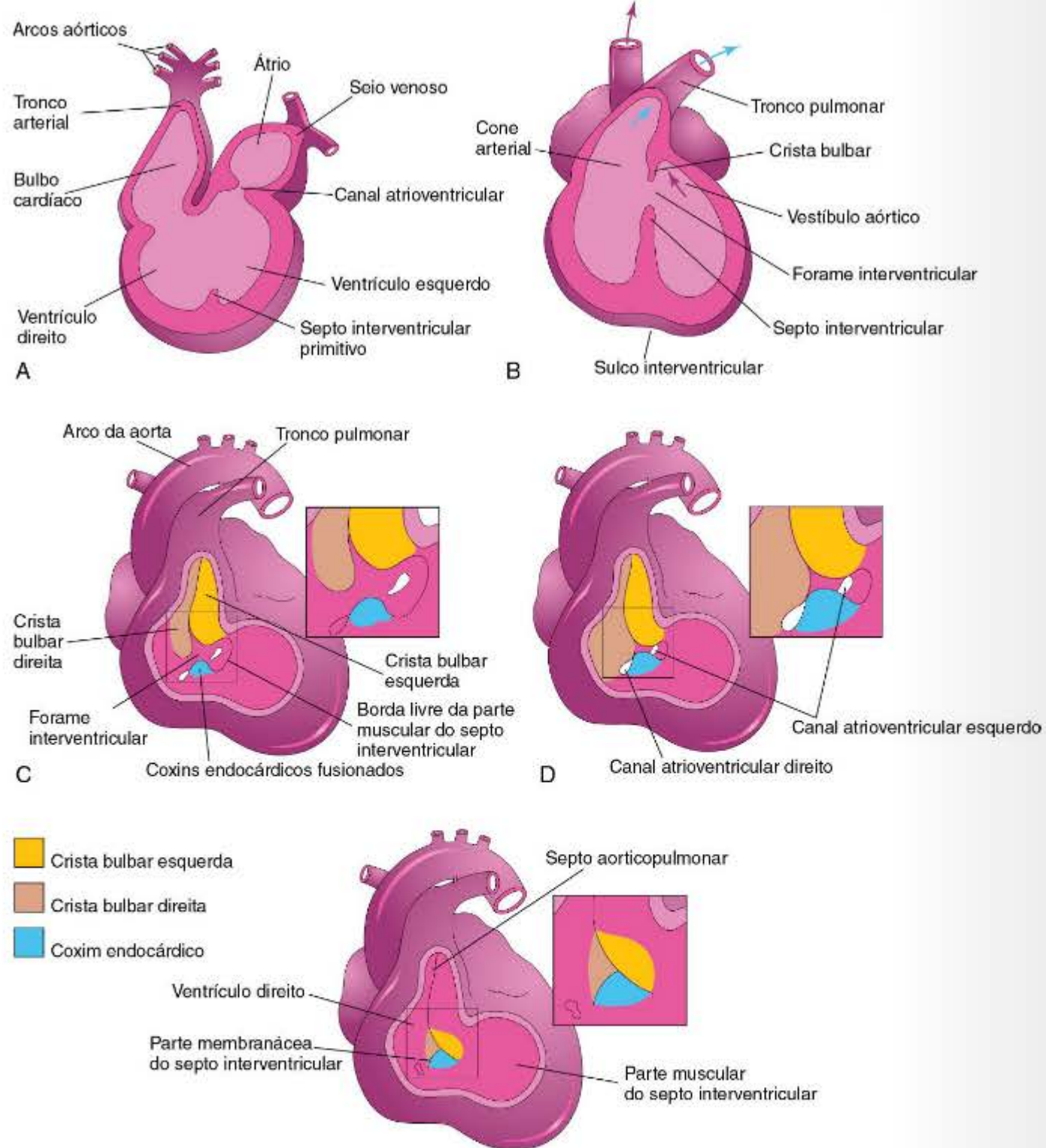
O **bulbo cardíaco** é incorporado nas paredes dos ventrículos definitivos de várias formas (Fig. 14-14A e B):

- No ventrículo direito, o bulbo cardíaco é representado pelo cone arterial (infundíbulo), que dá origem ao tronco pulmonar.
- No ventrículo esquerdo, o bulbo cardíaco forma as paredes do vestibulo aórtico, a parte da cavidade ventricular logo abaixo da válvula aórtica.

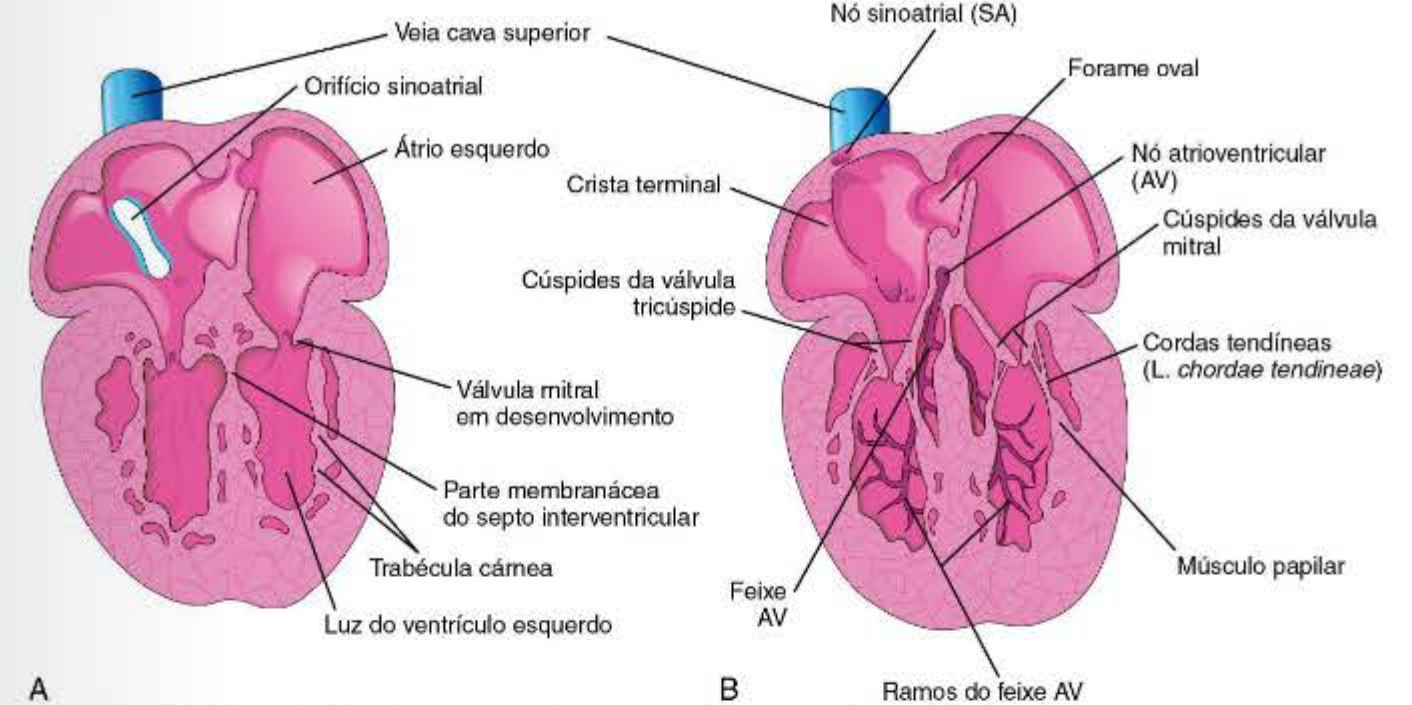
### Desenvolvimento das Válvulas Cardíacas

As válvulas semilunares se desenvolvem a partir de três tumefações de tecido subendocárdico ao redor dos orifícios da aorta e do tronco arterial (Fig. 14-17B a F). Essas tumefações são escavadas e remodeladas para formar as três cúspides de parede delgada. As **válvulas AV** (válvulas tricúspide e mitral) se desenvolvem similarmente a partir de proliferações localizadas de tecido ao redor dos canais AV.





**Figura 14-14** Desenhos ilustrativos da incorporação do bulbo cardíaco nos ventrículos e a septação do bulbo cardíaco e do tronco arterial na aorta e no tronco pulmonar. **A**, Corte sagital na quinta semana, mostrando o bulbo cardíaco como uma das câmaras do coração primitivo. **B**, Corte coronal esquemático na sexta semana, após o bulbo cardíaco ter sido incorporado pelos ventrículos para se tornar o cone arterial (infundíbulo) do ventrículo direito e o vestibulo aórtico do ventrículo esquerdo. As setas indicam o fluxo do sangue. **C a E**, Fechamento do forame interventricular (IV) e a formação da parte membranácea do septo IV. As paredes do tronco arterial, do bulbo cardíaco e do ventrículo direito foram removidas. **C**, Na quinta semana, mostrando as cristas bulbares e os coxins endocárdicos fusionados. **D**, Na sexta semana, mostrando como a proliferação do tecido subendocárdico diminui o forame IV. **E**, Na sétima semana, mostrando as cristas bulbares fusionadas, a parte membranácea do septo IV formada pela extensão de tecido do lado direito dos coxins endocárdicos e o fechamento do forame IV.



**Figura 14-15** Cortes esquemáticos do coração, mostrando os estágios sucessivos no desenvolvimento das válvulas atrioventriculares, cordas tendíneas (L. chordae tendineae) e músculos papilares. **A**, Na sétima semana. **B**, Na 20ª semana, mostrando o sistema de condução do coração.

## ANOMALIAS DO SISTEMA DE CONDUÇÃO

Anomalias do tecido condutor podem causar morte súbita durante a infância, como na “*crib death*”, ou **síndrome da morte súbita infantil**, ainda que não haja consenso de que um único mecanismo seja responsável por mortes súbitas e imprevistas de crianças aparentemente saudáveis. Uma hipótese provável já sugerida é uma **anomalia no desenvolvimento do tronco cerebral**, ou retardo na maturação relacionada com a neuroregulação do controle cardiorrespiratório.

## Sistema de Condução do Coração

Inicialmente, as camadas musculares do átrio e do ventrículo são contínuas. O átrio primitivo age como um marca-passo provisório do coração, mas o seio venoso logo assume essa função. O **nó sinoatrial** se desenvolve durante a quinta semana. Esse nó está localizado no átrio direito, próximo à entrada da veia cava superior (VCS) (Fig. 14-15B). Após a incorporação do seio venoso no coração, as células de sua parede esquerda são encontradas na base do septo interatrial, próximo à abertura do seio coronário. Junto com as células da região AV, elas formam o **nó AV** e o **feixe AV**, localizados logo acima dos coxins endocárdicos. As fibras originadas do feixe AV passam do átrio para o ventrículo e se dividem formando os **ramos direito e esquerdo do feixe**, que são distribuídos através do miocárdio ventricular (Fig. 14-15B). O nó sinoatrial, o nó AV e o feixe AV são ricamente supridos por nervos; entretanto, o sistema de condução

## DEXTROCARDIA

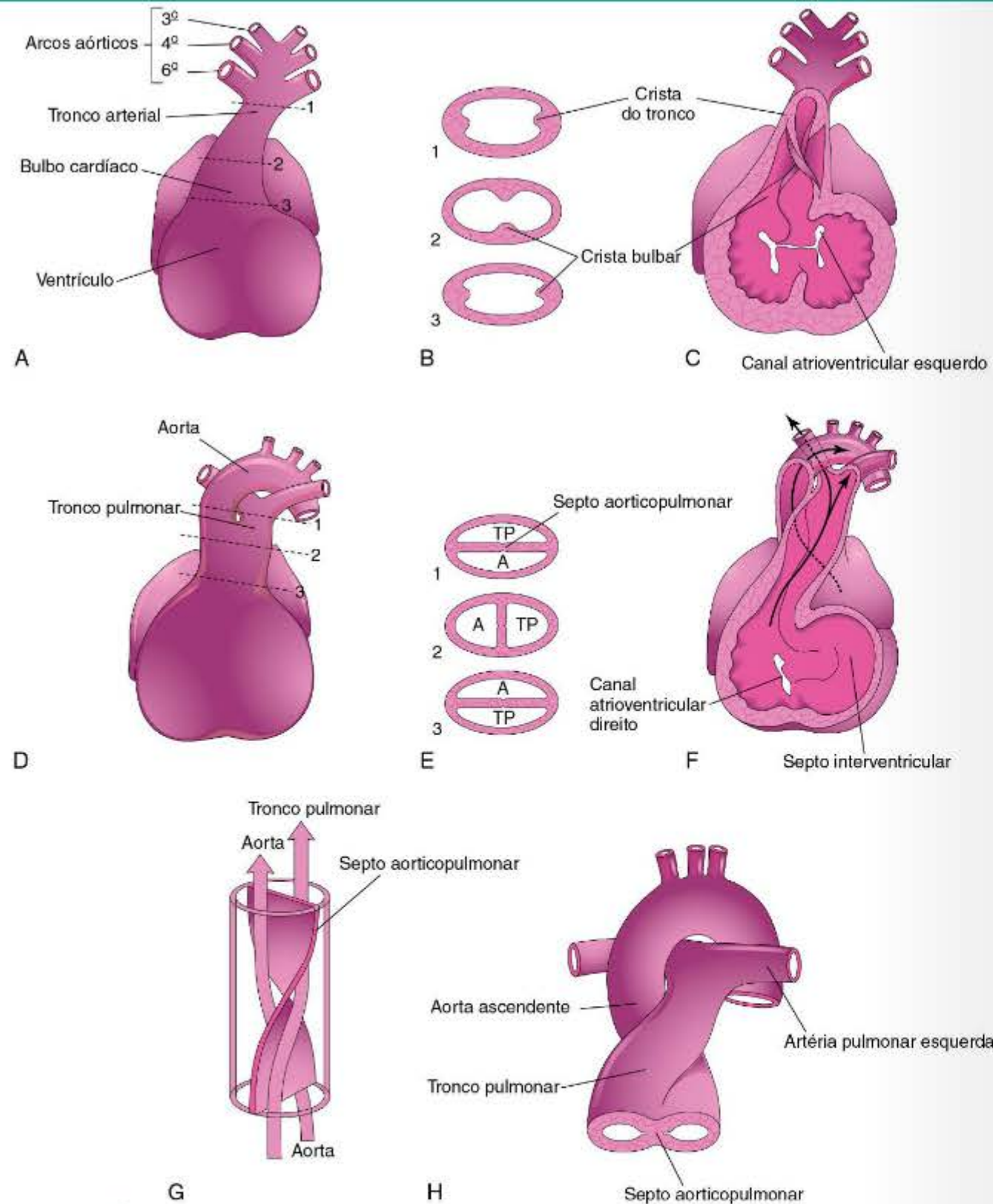
Se o tubo cardíaco se dobra para a esquerda em vez de se dobrar para a direita, o coração fica deslocado para a direita (Fig. 14-18), e há uma transposição na qual o coração e seus vasos estão invertidos, da esquerda para a direita, como uma imagem no espelho. A **dextrocardia** é uma anomalia posicional do coração mais frequente. Na **dextrocardia com situs inversus** (transposição das vísceras abdominais), a incidência de defeitos cardíacos que a acompanham é baixa. Na dextrocardia isolada, a posição anormal do coração não é acompanhada pelo deslocamento de outras vísceras.

primitivo é desenvolvido antes de esses nervos entrarem no coração.

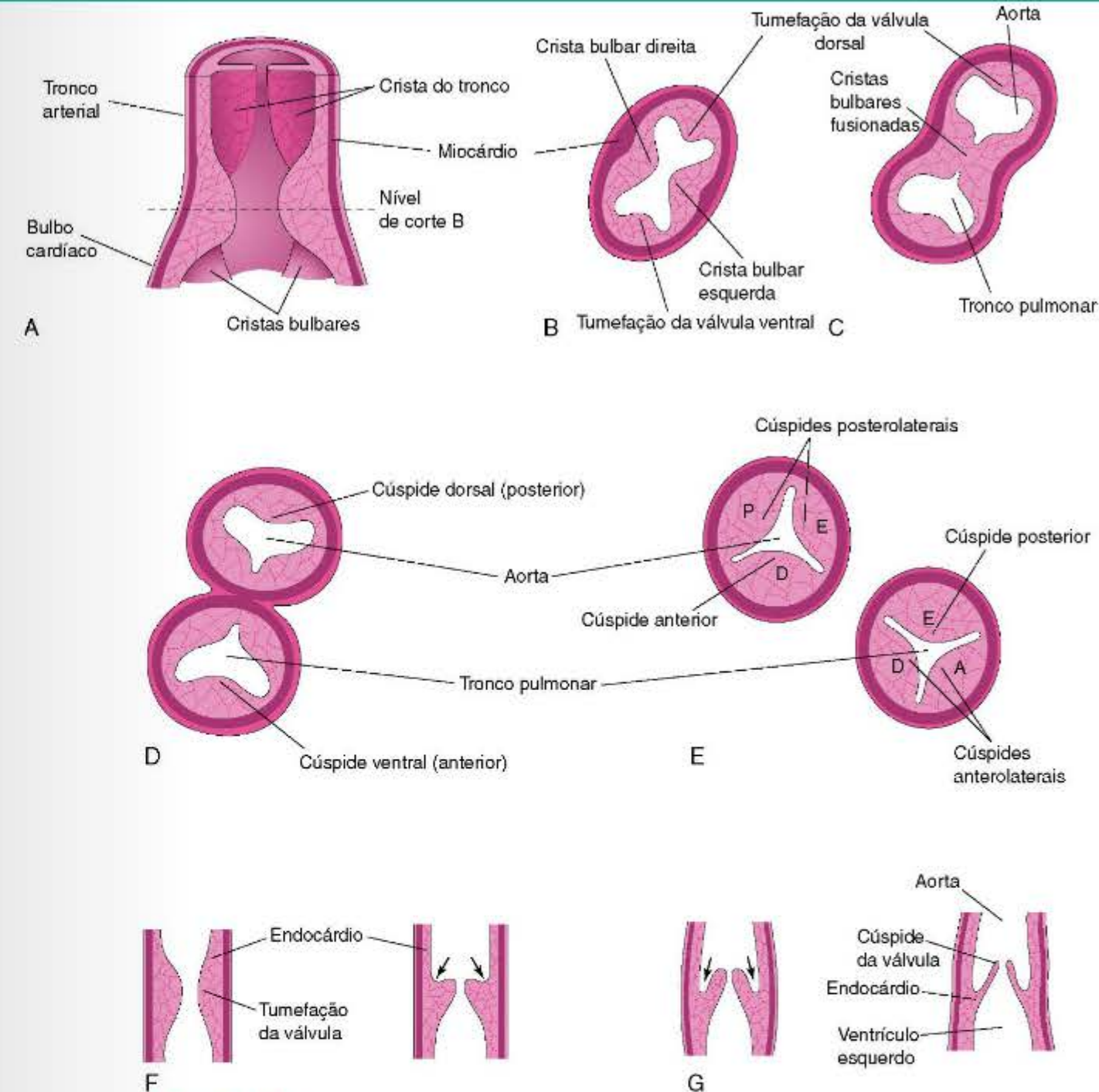
## ANOMALIAS DO CORAÇÃO E DOS GRANDES VASOS

Os **defeitos congênitos do coração** (DCC) ocorrem com uma frequência de 6 a 8 em 1.000 nascimentos. Alguns casos de DCC são causados por um único gene ou por mecanismos cromossômicos; outros resultam da exposição a teratógenos, tais como o *vírus da rubéola*. Acredita-se que a maioria dos casos de DCC seja causada por múltiplos fatores, ambos genéticos e ambientais (isto é, herança multifatorial). Avanços tecnológicos recentes, tais como *ecocardiograma* tridimensional em tempo real, permitem a detecção de DCC fetais muito cedo, já na 17ª ou 18ª semana de gestação.





**Figura 14-16** Septação do bulbo cardíaco e do tronco arterial. **A**, Aspecto ventral do coração na quinta semana. As linhas pontilhadas e as setas indicam os níveis dos cortes demonstrados em **B**. **B**, Cortes transversais do tronco arterial e do bulbo cardíaco, mostrando as cristas bulbares e do tronco. **C**, As paredes ventrais do coração e do tronco arterial foram removidas para mostrar essas cristas. **D**, O aspecto ventral do coração após a septação do tronco arterial. As linhas pontilhadas e as setas indicam os níveis dos cortes demonstrados em **E**. **E**, Cortes através da aorta recentemente formada (A) e o tronco pulmonar (TP) mostram o septo aorticopulmonar. **F**, Na sexta semana. As paredes ventrais do coração e do tronco pulmonar foram removidas para mostrar o septo aorticopulmonar. **G**, A forma em espiral do septo aorticopulmonar é mostrada. **H**, A aorta ascendente e o tronco pulmonar são mostrados como elas se enroscando entre si quando deixam o coração.



**Figura 14-17** Desenvolvimento das válvulas semilunares da aorta e do tronco pulmonar. **A**, Corte do tronco arterial e do bulbo cardíaco, mostrando as tumefações das válvulas. **B**, Corte transversal do bulbo cardíaco. **C**, Corte similar após a fusão das cristas bulbares. **D**, Formação das paredes e das válvulas da aorta e do tronco pulmonar. **E**, A rotação dos vasos estabeleceu as relações adultas das válvulas. **F** e **G**, Cortes longitudinais da junção aorticoventricular, mostrando os estágios sucessivos na escavação (setas) e adelgaçamento das tumefações das válvulas para formar as cúspides das válvulas. E, esquerda; P, posterior; D, direita.

## ECTOPIA DO CORAÇÃO

Na ectopia do coração, uma condição extremamente rara, o coração está localizado do lado de fora da cavidade torácica. A forma torácica mais comum de ectopia do coração resulta do desenvolvimento falho do esterno e do pericárdio em consequência da fusão incompleta das pregas laterais na formação

da parede torácica durante a quarta semana. A morte ocorre na maioria dos casos durante os primeiros dias após o nascimento, como resultado de infecção, falência cardíaca ou hipoxemia. Se não existirem defeitos cardíacos graves, a terapia cirúrgica geralmente consistirá em cobrir o coração com pele.



## DEFEITOS DO SEPTO ATRIAL

Os defeitos no septo atrial (DSA) ocorrem com mais frequência em meninas do que em meninos. A forma mais comum de DSA é um **forame oval patente** (Figs. 14-19A e 14-20A a D). Um forame oval patente isolado e pequeno não possui significado hemodinâmico. Entretanto, se outros defeitos estão presentes (p. ex., atresia pulmonar), o sangue é desviado através do forame oval para o átrio esquerdo, produzindo cianose.

Um **forame oval patente detectável à sonda** está presente em mais de 25% das pessoas. Nessa anomalia, uma sonda pode atravessar a passagem de um átrio para o outro através da parte superior do assoalho da fossa oval; o defeito não é clinicamente significativo. Um forame oval patente detectável à sonda resulta da adesão incompleta entre a válvula do forame oval e o septo secundum após o nascimento.

Há quatro tipos clinicamente significantes de DSA (Fig. 14-20), dos quais os dois primeiros são relativamente comuns:

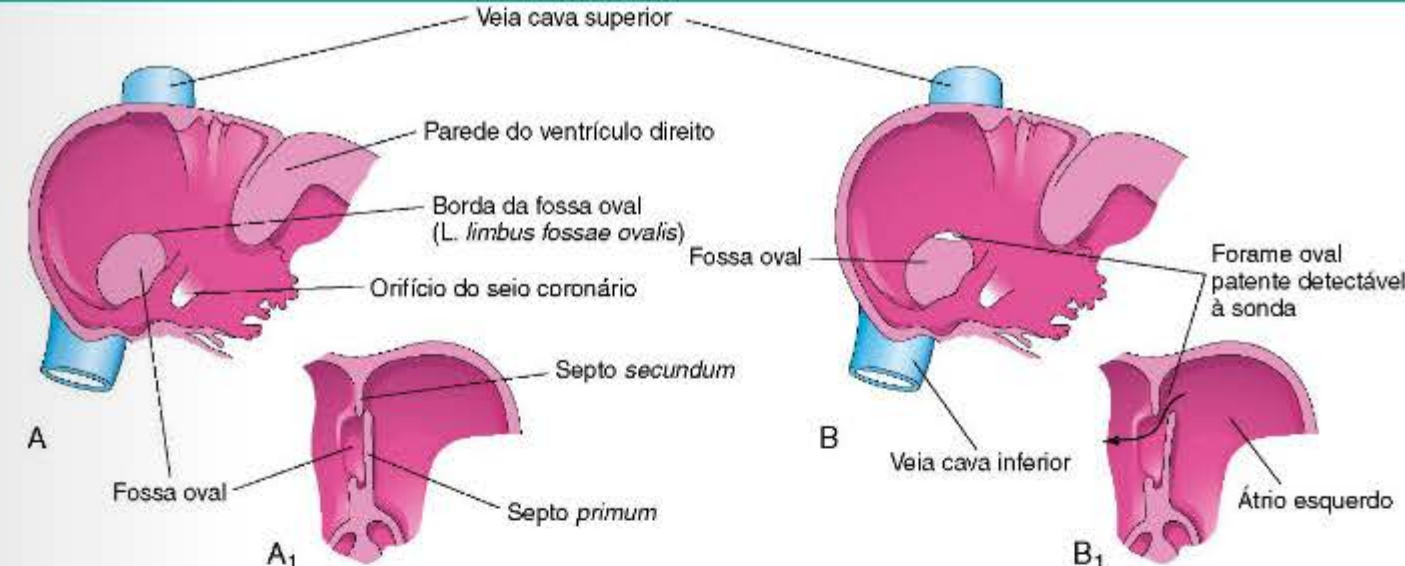
- Defeito no óstio secundum
- Coxim endocárdico com um defeito no forame primum
- Defeito no seio venoso
- Átrio comum.

Os DSA do óstio secundum (Fig. 14-20A a D) ocorrem na área da fossa oval e incluem os defeitos de ambos os septos: *primum* e *secundum*. A proporção de mulheres com DSA é três vezes maior do que nos homens. Os DSA do óstio secundum são um

dos tipos mais frequentes nos vários tipos de doença congênita do coração (DCC). O forame oval patente geralmente resulta da reabsorção anormal do septo *primum* durante a formação do forame secundum. Se a reabsorção ocorre em locais anormais, o septo *primum* é fenestrado, ou semelhante a uma rede (Fig. 14-20A). Se a reabsorção excessiva do septo *primum* ocorre, o septo *primum* curto resultante não fecha o forame oval (Fig. 14-20B). Se um forame oval anormalmente grande se desenvolve com um resultado do desenvolvimento defeituoso do septo secundum, um septo *primum* normal não fecha o forame oval anormal no nascimento. Os DSA do óstio secundum grande podem também ocorrer por causa de uma combinação da reabsorção excessiva do septo *primum* e de um forame oval grande.

Os defeitos do coxim endocárdico com um forame *primum* patente (Fig. 14-20E) formam com menor frequência os DSA. O septo *primum* não se funde com os coxins endocárdicos, resultando em um forame *primum* patente. Geralmente, também há uma fenda na cúspide anterior da válvula mitral.

Os DSA do seio venoso estão localizados na parte superior do septo interatrial, fechando a entrada da VCS (Fig. 14-20F). Esses defeitos resultam da absorção incompleta do seio venoso pelo átrio direito, do desenvolvimento anormal do septo secundum ou de ambos. O **átrio comum** ocorre em pacientes com os três tipos de defeitos: forame secundum, forame primum e seio venoso.



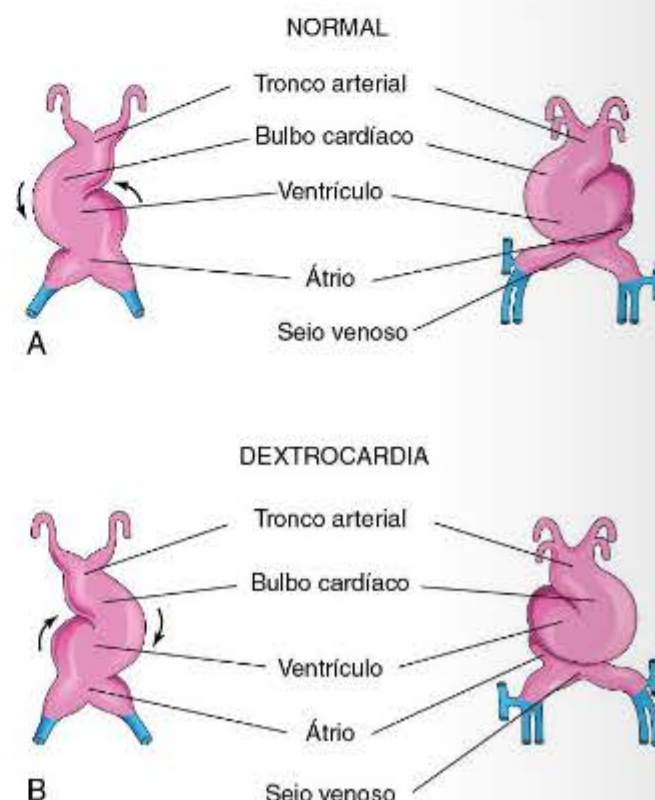
**Figura 14-19** A, Aparência pós-natal normal do lado direito do septo interatrial após a adesão do septo *primum* ao septo secundum. A<sub>1</sub>, Corte do septo interatrial, mostrando a formação da fossa oval no septo interatrial. Note que o assoalho da fossa é formado pelo septo *primum*. B e B<sub>1</sub>, Vista similar de um forame oval patente detectável à sonda resultante da adesão incompleta do septo *primum* ao septo secundum.

## DEFEITOS DO SEPTO VENTRICULAR

Os defeitos do septo ventricular (DSV) são o tipo mais comum de DCC, contabilizando cerca de 25% dos casos. Os DSV ocorrem com mais frequência nos homens do que nas mulheres. A maior parte dos DSV envolve a parte membranácea do septo IV (Fig. 14-21B). Muitos DSV menores fecham espontaneamente, geralmente durante o primeiro ano de vida. A maioria das pessoas com um DSV grande tem desvio maciço de sangue da esquerda para a direita. O DSV muscular é um tipo menos comum de defeito que pode aparecer em qualquer lugar da parte muscular do septo IV. A transposição das grandes artérias (Fig. 14-22) e uma câmara rudimentar de saída estão presentes na maioria das crianças com esse tipo severo de DCC.

## TRONCO ARTERIAL PERSISTENTE

O *tronco arterial persistente* resulta da falência das cristas do tronco e do septo aorticopulmonar em se desenvolver normalmente e, assim, dividir o tronco arterial em aorta e tronco pulmonar (Fig. 14-21). O tipo mais comum do tronco arterial persistente é um **tronco arterial único** (tronco arterial) que se ramifica para formar o tronco pulmonar e a aorta ascendente (Fig. 14-21A e B) e supre as circulações coronária, pulmonar e sistêmica. Um DSV está sempre presente, com o tronco arterial anômalo sobreposto a ele (Fig. 14-21B).



**Figura 14-18** O coração primitivo durante a quarta semana. A, Dobramento normal para a direita (setas). B, Dobramento anormal para a esquerda (setas).

## TRANSPOSIÇÃO DAS GRANDES ARTÉRIAS

A *transposição das grandes artérias* é a causa mais comum de doença cianótica do coração em crianças recém-nascidas (Fig. 14-22). Nos casos típicos, a aorta se localiza anteriormente e à direita do tronco pulmonar e se origina anteriormente do ventrículo direito morfológico, enquanto o tronco pulmonar se origina do ventrículo esquerdo morfológico. Também há um DSA, com ou sem ducto arterioso patente (DAP) associado e DSV. Acredita-se que esse defeito resulte da falência do cone arterial de se desenvolver normalmente durante a incorporação do bulbo cardíaco nos ventrículos. A migração defeituosa das células da crista neural pode também estar envolvida.

## DIVISÃO DESIGUAL DO TRONCO ARTERIAL

A *divisão desigual do tronco arterial* (Figs. 14-21 e 14-23A e B) acontece quando a septação do tronco arterial acima das válvulas é desigual, produzindo uma artéria muito grande e uma muito pequena. Como resultado, o septo aorticopulmonar não é alinhado com o septo IV, resultando em um DSV. O vaso maior (aorta e tronco pulmonar) geralmente se sobrepõe ao DSV (Fig. 14-23A e B). Na **estenose da válvula pulmonar**, as cúspides das válvulas pulmonares estão fundidas e formam uma cúpula com uma abertura estreita. Na **estenose infundibular**, o cone arterial do ventrículo direito é subdesenvolvido. Os dois tipos de estenoses pulmonares podem ocorrer juntos. Dependendo da intensidade da obstrução à corrente sanguínea, há um grau variável de hipertrofia do ventrículo direito (Fig. 14-23B).

## TETRALOGIA DE FALLOT

O grupo clássico de quatro defeitos cardíacos conhecidos como *tetralogia de Fallot* (Fig. 14-23A e B) consiste em:

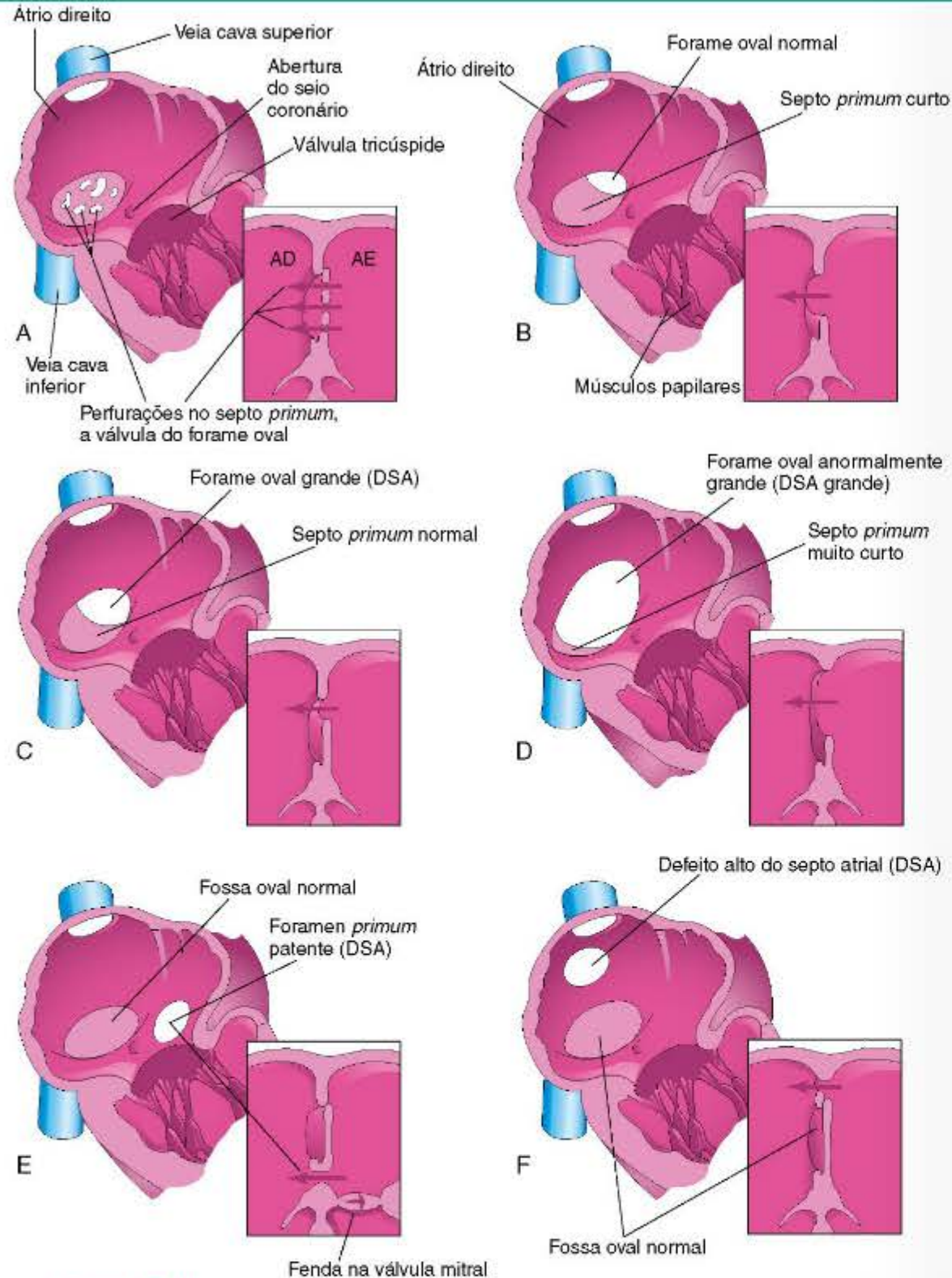
- Estenose pulmonar (obstrução do fluxo do ventrículo direito)
- Defeito do septo ventricular
- Dextroposição da aorta (sobreposição ou predomínio de ambos os ventrículos)
- Hipertrofia ventricular direita.

O tronco pulmonar é geralmente pequeno, podendo haver, também, vários graus de estenose da artéria pulmonar.

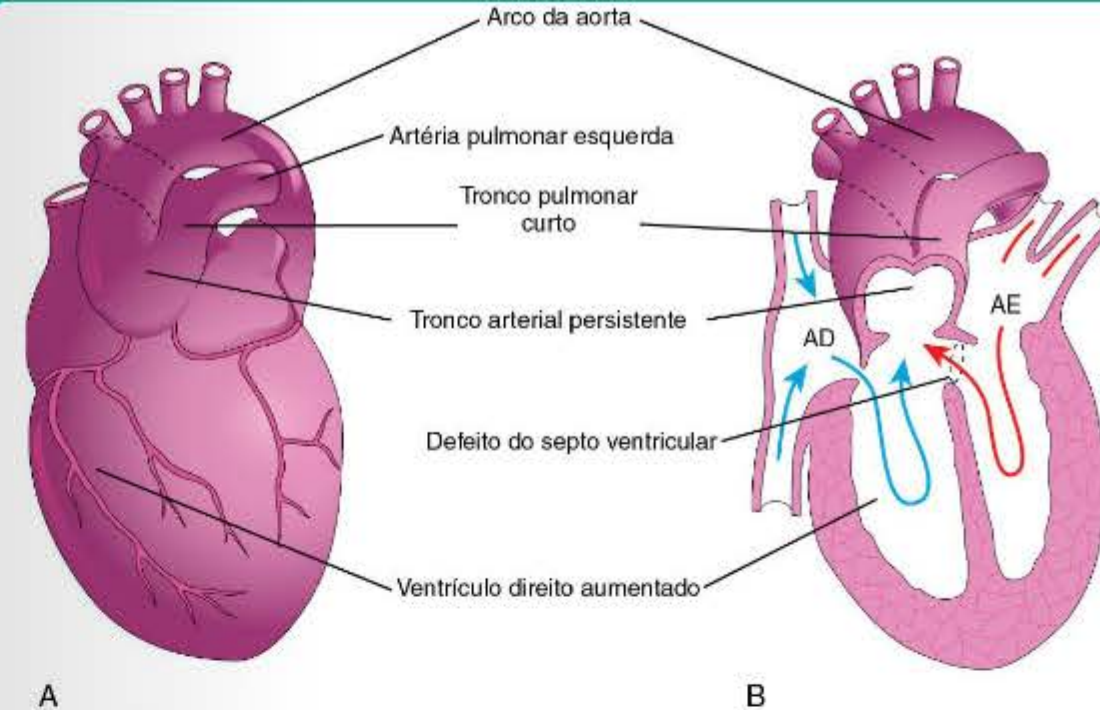
## ESTENOSE AÓRTICA E ATRESIA AÓRTICA

Na **estenose da válvula aórtica**, as margens das válvulas geralmente estão fundidas, formando uma cúpula com abertura estreita. Essa anomalia pode estar presente no nascimento (congenita) ou pode se desenvolver após o nascimento (adquirida). A estenose valvular causa trabalho extra para o coração e resulta na hipertrofia do ventrículo esquerdo e em sons anormais do coração (**murmúrios cardíacos**). Na **estenose subaórtica**, frequentemente há uma faixa de tecido fibroso logo abaixo da válvula aórtica. O estreitamento da aorta resulta da persistência de tecido, que normalmente degenera quando a válvula se forma. A **atresia aórtica** está presente quando a obstrução da aorta ou de suas válvulas é completa.

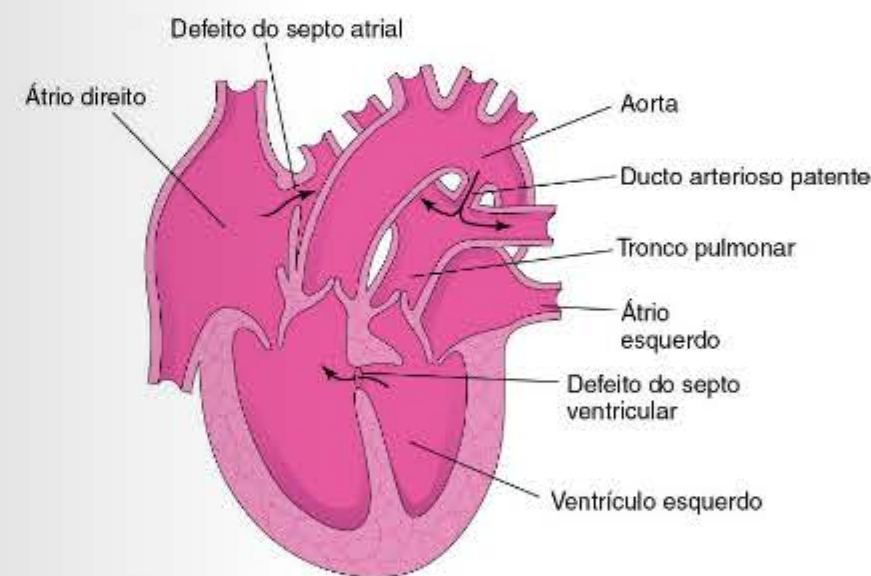




**Figura 14-20** Desenhos ilustrativos da face direita do septo interatrial. Os desenhos adjacentes dos cortes dos septos mostram vários tipos de defeitos do septo atrial (DSA). **A**, Forame oval patente resultante da reabsorção do septo *primum* em locais anormais. **B**, Forame oval patente causado pela reabsorção excessiva do septo *primum* ("defeito da pequena aba"). **C**, Forame oval patente resultante de um forame oval anormalmente grande. **D**, Forame oval patente resultante do forame oval anormalmente grande e da reabsorção excessiva do septo *primum*. **E**, Defeito do coxim endocárdico com um DSA do tipo *primum*. O corte adjacente mostra a fenda na cúspide anterior da válvula mitral. **F**, DSA do seio venoso. O defeito alto do septo resultou da absorção anormal do seio venoso no átrio direito. Em **E** e **F**, note que a fossa oval foi formada normalmente. Setas indicam a direção do fluxo sanguíneo.



**Figura 14-21** Os principais tipos de tronco arterial persistente (TAP). **A**, O tronco comum se divide na aorta e em um tronco pulmonar curto. **B**, Corte frontal do coração mostrado em **A**. Observe a circulação nesse coração (setas) e o defeito do septo ventricular (DSV). AE, átrio esquerdo; AD, átrio direito.



**Figura 14-22** Corte frontal de um coração malformado mostrando transposição das grandes artérias (TGA). O defeito do septo ventricular (DSV) e o defeito do septo atrial (DSA) possibilitam a mistura do sangue arterial e venoso. A transposição das grandes artérias é a causa mais comum de doença do coração cianótico em bebês recém-nascidos. Como é demonstrado aqui, frequentemente está associada a outras anomalias cardíacas (DSV e DSA). As setas indicam o fluxo de sangue. Na TGA, quando ocorre DSA, o sangue flui do átrio direito para o átrio esquerdo.



## DERIVADOS DOS ARCOS AÓRTICOS

Quando os arcos faríngeos se desenvolvem durante a quarta semana, eles são supridos por artérias, os **arcos aórticos**, originados do **saco aórtico** (Fig. 14-24B). Os arcos aórticos terminam no lado ipsilateral da aorta dorsal. Embora seis pares de arcos aórticos geralmente se desenvolvam, eles não são todos presentes ao mesmo tempo (Fig. 14-6).

### Derivados do Primeiro Par de Arcos Aórticos

O primeiro par de artérias desaparece completamente, mas seus remanescentes formam parte das **artérias maxilares**, que suprem as orelhas, os dentes, os músculos dos olhos e da face.

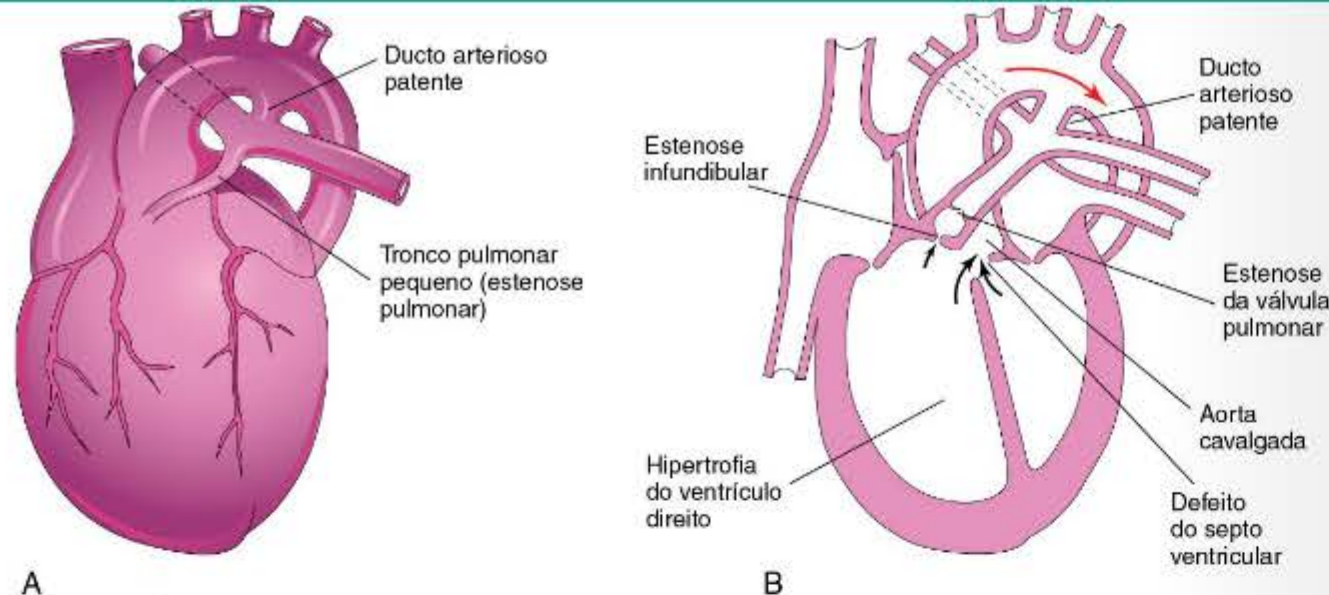
### Derivados do Segundo Par de Arcos Aórticos

As porções dorsais do segundo par de arcos aórticos persistem e formam o tronco das **artérias estapédicas**, que correm através do anel dos estribos (mas sofrem atrofia antes do nascimento).

### Derivados do Terceiro Par de Arcos Aórticos

As porções proximais do terceiro par de arcos aórticos formam as **artérias carótidas comuns**, que suprem as estruturas da cabeça (Fig. 14-25D). As porções distais do terceiro par de arcos aórticos se unem às aortas dorsais, formando as **artérias carótidas internas**, e elas suprem as orelhas, as órbitas e o encéfalo e suas meninges.





**Figura 14-23** A, O coração de um bebê, mostrando um tronco pulmonar pequeno (estenose pulmonar) e uma aorta grande resultantes da septação desigual do tronco arterial. Também há hipertrofia do ventrículo direito e um ducto arterioso patente. B, Corte frontal de um coração, mostrando uma tetralogia de Fallot. Observe os quatro defeitos cardíacos dessa tetralogia: estenose da válvula pulmonar, defeito do septo ventricular, aorta cavalgada e hipertrofia do ventrículo direito. Neste caso, também é mostrada estenose infundibular. As setas indicam o fluxo de sangue para dentro dos grandes vasos (aorta e tronco pulmonar).

### Derivados do Quarto Par de Arcos Aórticos

A artéria esquerda do quarto par de arcos aórticos forma parte do arco da aorta (Fig. 14-25C e D). A parte proximal da artéria desse arco se desenvolve do saco aórtico, enquanto a porção distal é derivada da aorta dorsal esquerda. A artéria direita do quarto par de arcos aórticos torna-se a porção proximal da **artéria subclávia direita**. A porção distal da artéria subclávia se forma a partir da aorta dorsal direita e da sétima artéria intersegmentar direita. A artéria subclávia esquerda não é derivada de uma artéria do arco aórtico; ela se forma a partir da sétima artéria intersegmentar esquerda (Fig. 14-25A). Com a continuidade do desenvolvimento, o crescimento diferenciado desloca cefalicamente a origem da artéria subclávia esquerda. Consequentemente, ela vem se situar junto à origem da artéria carótida comum esquerda (Fig. 14-25D).

### Derivados do Quinto Par de Arcos Aórticos

Em cerca de 50% dos embriões, o quinto par de arcos aórticos é formado por vasos rudimentares que logo degeneram, não deixando derivados vasculares. Em outros embriões, esses arcos não se desenvolvem.

### Derivados do Sexto Par de Arcos Aórticos

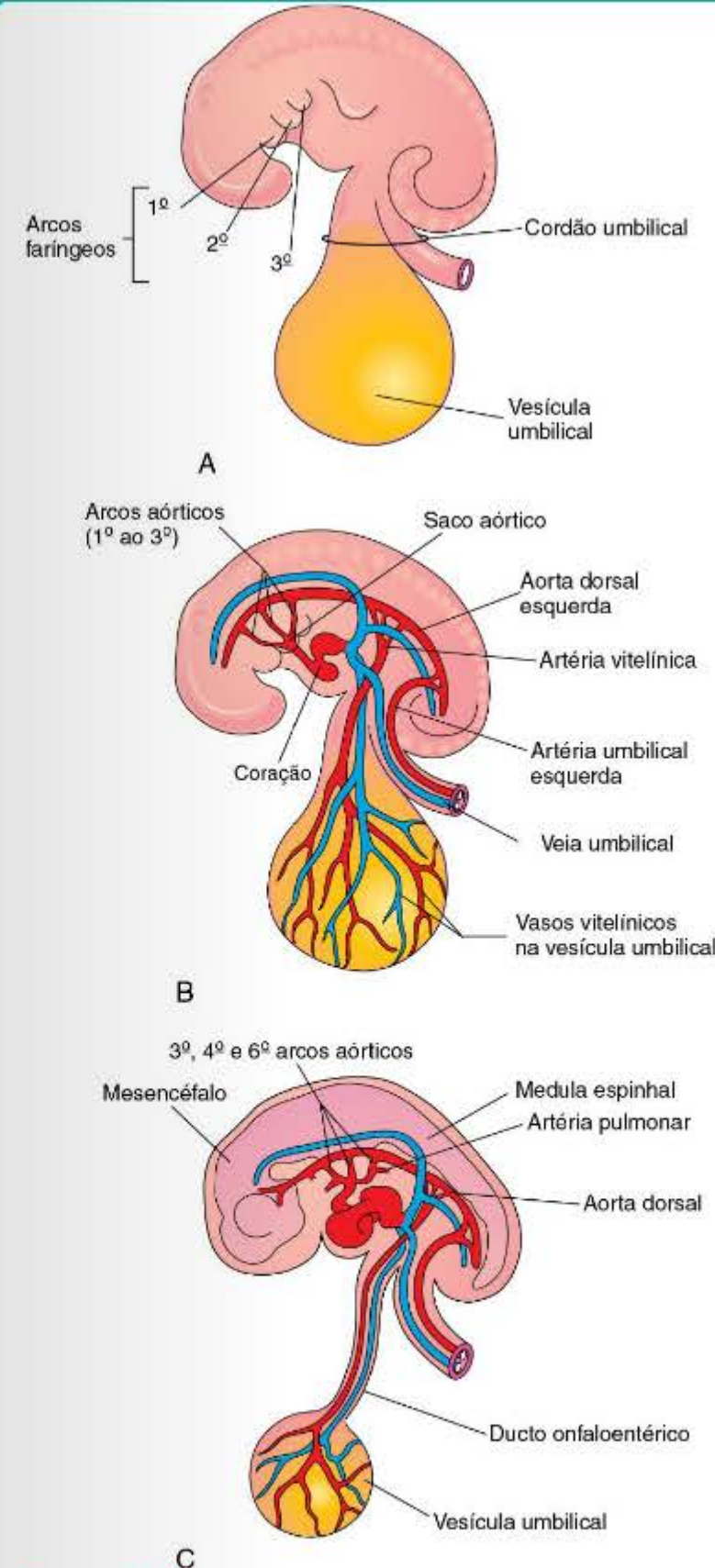
A **artéria esquerda do sexto par de arcos aórticos** se desenvolve como a seguir (Fig. 14-25B e C):

- A porção proximal da artéria persiste como a porção proximal da artéria pulmonar esquerda.
- A porção distal da artéria passa da artéria pulmonar esquerda para a aorta dorsal e forma um desvio pré-natal, o ducto arterioso.

A artéria direita do sexto par de arcos aórticos se desenvolve como a seguir:

- A porção proximal da artéria persiste como a porção proximal da artéria pulmonar direita.
- A parte distal da artéria degenera.

A transformação do sexto par de arcos aórticos explica por que o trajeto dos **nervos laríngeos recorrentes** difere nos dois lados. Esses nervos suprem o sexto par de arcos aórticos e se curvam ao redor do sexto par de arcos aórticos no seu trajeto para o local de desenvolvimento da laringe (Fig. 14-26A). À **direita**, por causa da degeneração da porção distal da artéria direita do sexto par de arcos aórticos, o nervo faríngeo direito recorrente se move para cima e se curva ao redor da porção proximal da artéria subclávia direita, o derivado do quarto arco aórtico (Fig. 14-26B). À **esquerda**, o nervo laríngeo esquerdo recorrente se curva ao redor do ducto arterial formado pela porção distal do sexto arco aórtico. Quando esse desvio arterial involui após o nascimento, o nervo permanece ao redor do **ligamento arterial** (remanescente do ducto arterial) e o arco da aorta (Fig. 14-26C).



**Figura 14-24** Os arcos faríngeos e aórticos. A, Lado esquerdo de um embrião (cerca de 26 dias). B, Desenho ilustrando as artérias esquerdas dos arcos aórticos originando-se do saco aórtico, passando pelos arcos faríngeos e terminando na aorta dorsal esquerda. C, Um embrião (cerca de 37 dias). Note a aorta dorsal única e a degeneração dos dois primeiros arcos aórticos.

## COARTAÇÃO DA AORTA

A **coartação da aorta** (constricção) ocorre em cerca de 10% das crianças e adultos com DCC. A coartação é caracterizada por uma constricção da aorta de comprimento variável (Fig. 14-27). A maior parte das constricções ocorre da porção distal até a origem da artéria subclávia esquerda, na entrada do ducto arterial (**coartação justaductal**). Um sistema de classificação pré-ductal e pós-ductal é comumente usado; entretanto, na maioria dos casos, a coartação é diretamente oposta ao ducto arterial. A coartação da aorta é duas vezes mais frequente nos homens do que nas mulheres. A coartação da aorta é causada por fatores genéticos, fatores ambientais ou por ambos.

## ARCOS AÓRTICOS DUPLOS

Os arcos aórticos duplos formam uma anomalia rara caracterizada por um **anel vascular ao redor da traqueia e do esôfago** (Fig. 14-28). O anel vascular resulta da falência do desaparecimento da porção distal da aorta dorsal direita (Fig. 14-28A); como resultado, formam-se os arcos direito e esquerdo. Geralmente, o arco direito da aorta é mais comprido e passa posteriormente para a traqueia e o esôfago (Fig. 14-28B).

## ARCO DIREITO DA AORTA

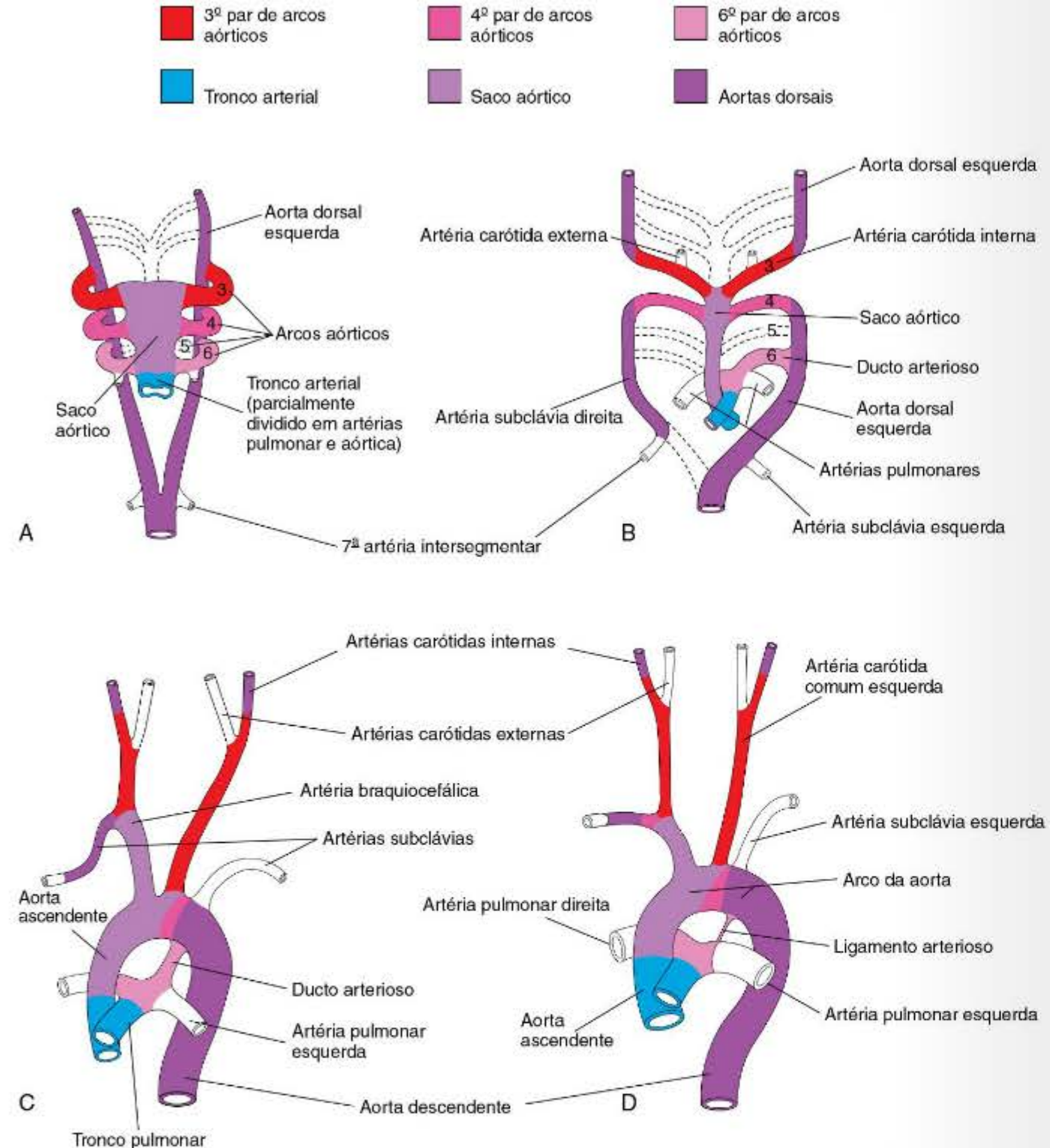
Quando a aorta dorsal direita inteira persiste (Fig. 14-29A) e a porção distal da aorta dorsal esquerda involui, uma artéria direita do arco aórtico se forma. Existem dois tipos principais:

- **Arco direito da aorta sem um componente retroesofágico** (Fig. 14-29B). O ducto arterial (ou ligamento arterial) vai da artéria pulmonar direita para o arco direito da aorta.
- **Arco direito da aorta com um componente retroesofágico** (Fig. 14-29C). Provavelmente, havia originalmente um pequeno arco esquerdo da aorta que involuiu, deixando o arco direito da aorta posterior ao esôfago. O ducto arterial (ou ligamento arterial) se liga à porção distal da aorta e forma um anel que pode constriquer o esôfago e a traqueia.

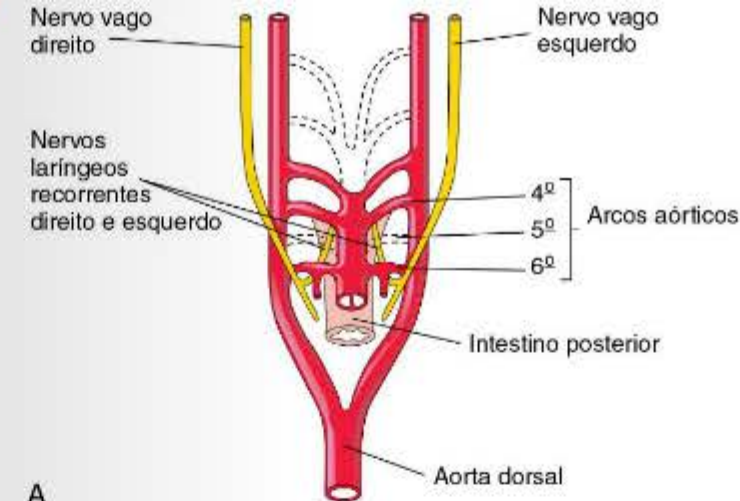
## ANOMALIAS DOS ARCOS AÓRTICOS

Por causa das mudanças envolvidas na transformação do sistema de artérias dos arcos aórticos embrionários para o padrão arterial adulto, é compreensível que possam ocorrer anomalias. a maioria das irregularidades resulta da persistência de porções dos arcos aórticos que normalmente desaparecem ou do desaparecimento de porções que normalmente persistem.





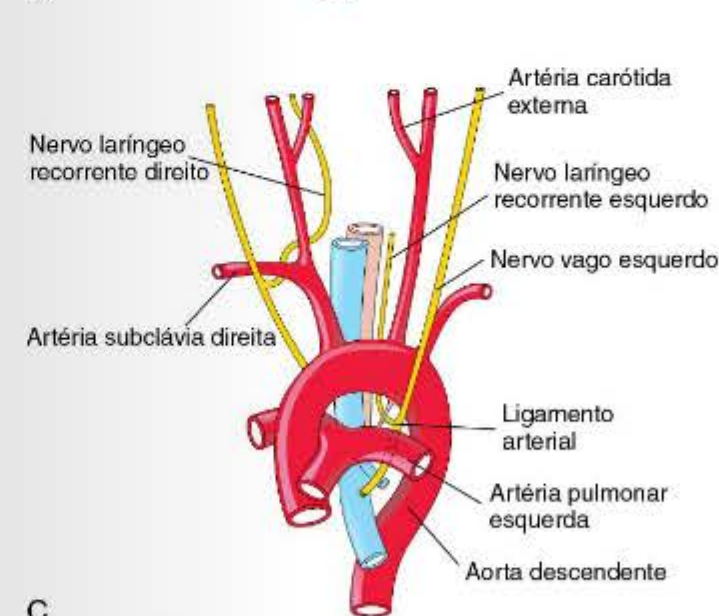
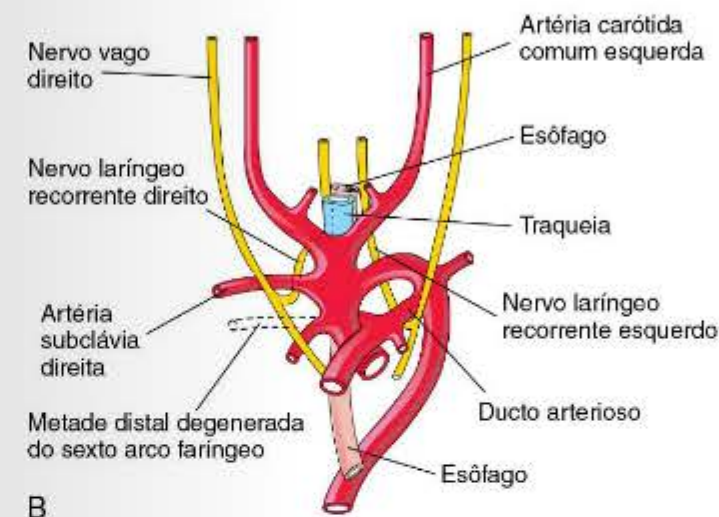
**Figura 14-25** Desenho ilustrando as mudanças nas artérias que ocorrem durante a transformação do tronco arterial, do saco aórtico, dos arcos aórticos e das aortas dorsais para o padrão arterial adulto. Os vasos que não estão coloridos não são derivados dessas estruturas. **A**, Arcos aórticos em seis semanas. Nesse estágio, os primeiros dois pares de arcos aórticos desapareceram. **B**, Arcos aórticos em sete semanas. As porções das aortas dorsais e dos arcos aórticos que normalmente desaparecem estão indicadas com linhas tracejadas. **C**, Organização arterial em oito semanas. **D**, Vasos arteriais de um bebê com seis meses. Note que a aorta ascendente e as artérias pulmonares são relativamente menores em **C** do que em **D**. Isso representa o fluxo relativo através desses vasos nos estágios diferentes de desenvolvimento. Observe a maior parte do ducto arterioso em **C**; trata-se principalmente de uma continuação direta do tronco pulmonar. Às vezes, o ducto arterioso torna-se o ligamento arterial, como mostrando em **D**.



**Figura 14-26** A relação dos nervos laringeos recorrentes com os arcos aórticos. **A**, Em seis semanas, mostrando que os nervos laringeos recorrentes estão se curvando ao redor do sexto par de arcos aórticos. **B**, Em oito semanas, mostrando que o nervo laringeo recorrente direito está se curvando ao redor da artéria subclávia direita e o nervo laringeo esquerdo recorrente está se curvando ao redor do ducto arterioso e do arco da aorta. **C**, Em uma criança, o nervo laringeo recorrente esquerdo está se curvando ao redor do ligamento arterial e do arco da aorta.

## ARTÉRIA SUBCLÁVIA DIREITA ANORMAL

A artéria subclávia direita normalmente se origina da porção distal do arco da aorta e passa por trás da traqueia e do esôfago para suprir o membro superior direito (Fig. 14-30). Uma artéria subclávia retroesofagiana direita ocorre quando a artéria direita do quarto arco aórtico e a aorta dorsal direita desaparecem cefalicamente à artéria intersegmentar. Como resultado, a artéria subclávia direita se forma a partir da sétima artéria intersegmentar e a porção distal da aorta dorsal direita. Com o avanço do desenvolvimento, o crescimento diferenciado desloca a origem da artéria subclávia direita, até ela se localizar bem próxima da origem da artéria subclávia esquerda.



## CIRCULAÇÃO NEONATAL E FETAL

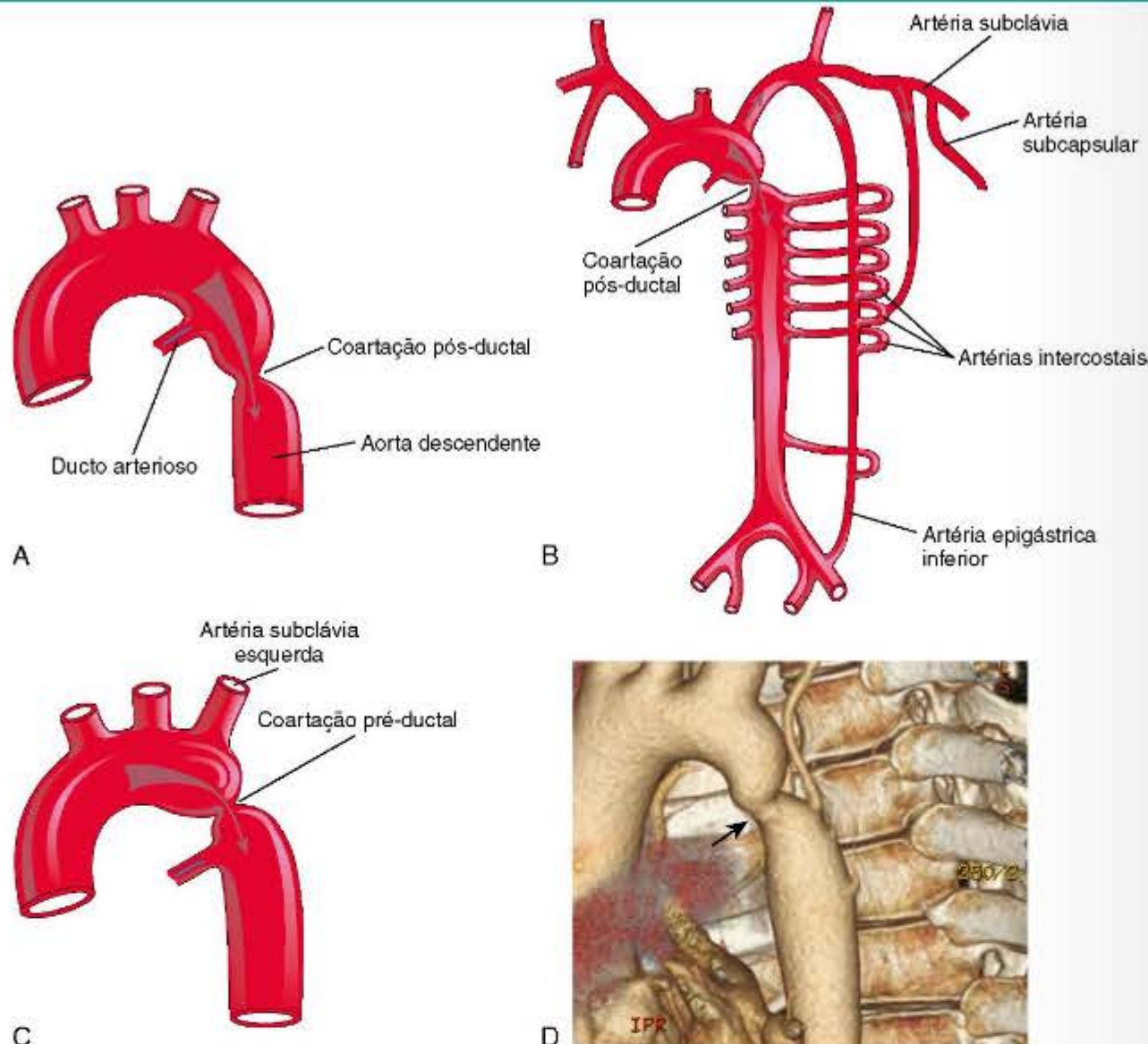
A circulação fetal (Fig. 14-31) é planejada para suprir as necessidades pré-natais. As modificações no nascimento estabelecem o padrão neonatal (Fig. 14-32). Antes do nascimento, os pulmões não realizam trocas gasosas e os vasos pulmonares estão constritos. Três desvios são essenciais na circulação transitória: o ducto venoso, o forame oval e o ducto arterioso.

### Circulação Fetal

O sangue rico em nutrientes e altamente oxigenado retorna sob alta pressão da placenta pela veia umbilical (Fig. 14-31). Na proximidade do fígado, cerca de metade do sangue passa diretamente para o ducto venoso, um vaso fetal conectando a veia umbilical à VCI; consequentemente, esse sangue é desviado do fígado. A outra metade do sangue na veia umbilical flui para os sinusoides do fígado e entra na VCI através das veias hepáticas. O fluxo sanguíneo através dos ductos é regulado por um esfíncter que fecha a veia umbilical. Após um trajeto curto na VCI, todo o sangue entra no átrio direito do coração. A maior parte do sangue da VCI é direcionada pela borda inferior do septo secundum (*L. crista dividens*), através do forame oval, para o átrio esquerdo. Lá, ele se mistura com a quantidade relativamente pequena de sangue pobremente oxigenado que está retornando dos pulmões pelas veias pulmonares. Os pulmões fetais usam o oxigênio, em vez de provê-lo. Do átrio esquerdo, o sangue então passa para o ventrículo esquerdo e deixa o coração através da aorta ascendente. As artérias para o coração, cabeça, pescoço e membros superiores recebem sangue bem-oxigenado. O fígado também recebe sangue bem-oxigenado da veia umbilical.

A pequena quantidade de sangue bem-oxigenado da VCI que permanece no átrio direito se mistura com o sangue pobremente oxigenado da VCS e do seio coronário e passa para o ventrículo direito. Esse sangue, com conteúdo mediano de oxigênio, deixa o coração através do





**Figura 14-27** A, Coartação pós-ductal da aorta. B, Rotas comuns da circulação colateral que se desenvolvem em associação à coartação pós-ductal da aorta. C, Coartação pré-ductal. Setas indicam o fluxo de sangue. D, Coartação pré-ductal (seta) na aorta em um adulto. (D, Cortesia do Dr. James Koenig, Department of Radiology, Health Sciences Centre, Winnipeg, Manitoba, Canada.)

tronco pulmonar. Por causa da alta resistência vascular pulmonar na vida fetal, o fluxo do sangue pulmonar é baixo. Cerca de 10% do sangue vão para os pulmões, mas a maior parte dele passa através do ducto arterioso na aorta para o corpo fetal. Então, ele retorna à placenta através das artérias umbilicais (Fig. 14-31). Cerca de 10% do sangue da aorta ascendente entram na aorta descendente para suprir as vísceras e a porção inferior do corpo. A maior parte do sangue na aorta descendente passa para as artérias umbilicais e retorna para a placenta para reoxigenação.

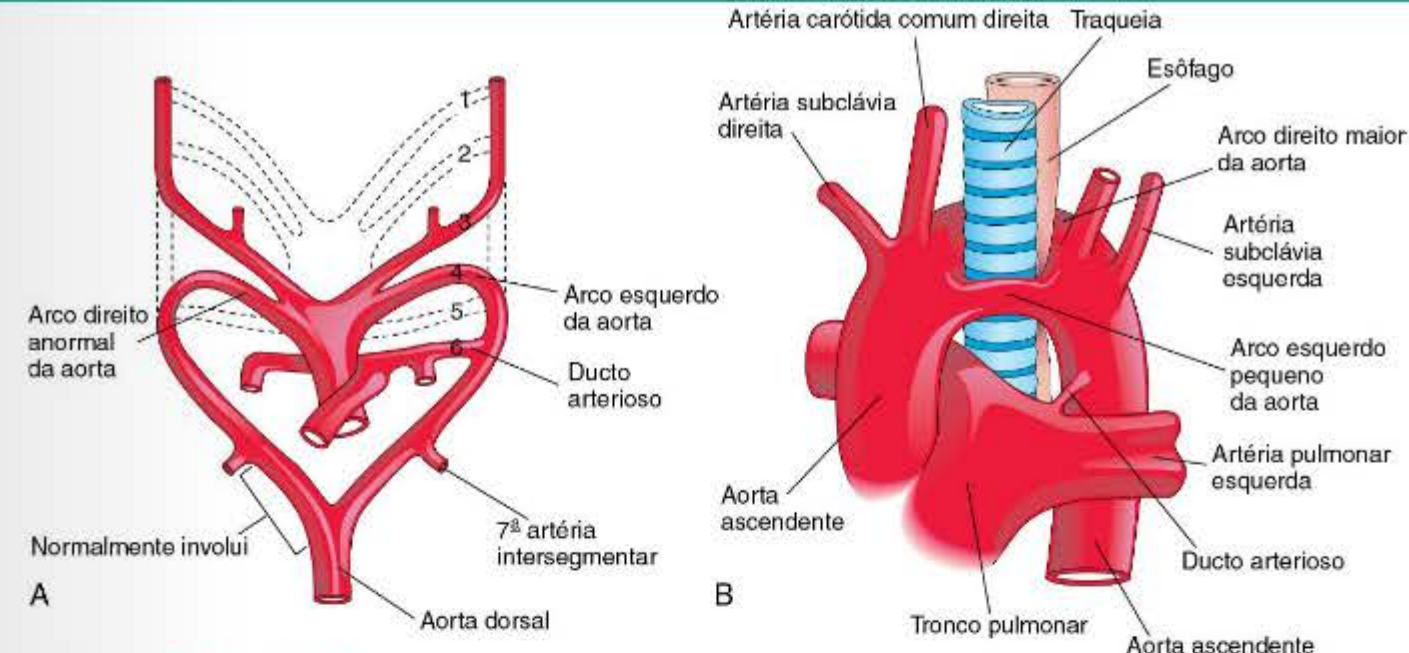
### Circulação Neonatal Transitória

Ao nascimento, ocorrem importantes ajustes circulatórios quando a circulação do sangue fetal através da placenta cessa e os pulmões do bebê se expandem e começam a funcionar (Fig. 14-32). Logo que o bebê nasce, o forame oval,

o ducto arterioso, o ducto venoso e os vasos umbilicais não são mais necessários. O esfíncter no ducto venoso se constringe e todo o sangue entra no fígado e passa através dos sinusoides hepáticos. Isso, combinado com a oclusão da circulação placentária, causa redução imediata na pressão sanguínea na VCI e no átrio direito.

Por causa do fluxo sanguíneo pulmonar aumentado, a pressão no átrio esquerdo é maior do que no átrio direito. A pressão maior no átrio esquerdo fecha o forame oval pela pressão na válvula do forame contra o septo secundum (Fig. 14-32). Então, o sangue do ventrículo direito flui inteiramente para a circulação pulmonar. Como a resistência vascular pulmonar é mais baixa do que a resistência vascular sistêmica, o fluxo sanguíneo no ducto arterioso muda, passando da aorta para o tronco pulmonar.

O ducto arterioso começa a se restringir no nascimento, mas em poucos dias frequentemente há um pequeno



**Figura 14-28** A, Arcos aórticos embrionários, mostrando a base embrionária de um arco duplo da aorta. A porção distal da aorta dorsal direita persiste e forma uma artéria direita do arco aórtico. B, Um arco direito maior da aorta e um arco aórtico esquerdo pequeno se originam da aorta ascendente e formam um anel vascular ao redor da traqueia e do esôfago. Note a compressão do esôfago e da traqueia. A artéria subclávia e a carótida comum se originam separadamente do arco direito maior da aorta.

desvio de sangue da aorta para o tronco pulmonar no bebê saudável a termo. Em bebês prematuros e naqueles com hipóxia persistente, o ducto arterioso pode permanecer aberto por tempo maior. Em bebês a termo, o oxigênio é o mais importante fator que controla o fechamento do ducto arterioso, e ele parece ser mediado por bradicinina e prostaglandinas.

As artérias umbilicais se constroem no nascimento, impedindo a perda de sangue do bebê. O cordão umbilical não é amarrado por um minuto ou mais; consequentemente, o sangue flui através da veia umbilical e continua, transferindo sangue fetal da placenta para o bebê.

A mudança do padrão de circulação sanguínea fetal para a adulta não é uma ocorrência súbita. Algumas mudanças ocorrem com a primeira respiração; outras acontecem após horas e dias. O fechamento do desvio fetal e do forame oval é inicialmente uma mudança funcional. Por fim, o fechamento anatômico resulta da proliferação de tecidos endoteliais e fibrosos.

### Derivados das Estruturas Vasculares Fetais

Devido às alterações no sistema cardiovascular no nascimento, certos vasos e estruturas não são necessários por muito tempo após o nascimento.

#### Veia Umbilical e o Ligamento Redondo do Fígado

A parte intra-abdominal da veia umbilical eventualmente torna-se o ligamento redondo do fígado (L. ligamentum teres) (Fig. 14-32). O ligamento permanece patente por um

### DUCTO ARTERIOSO PATENTE

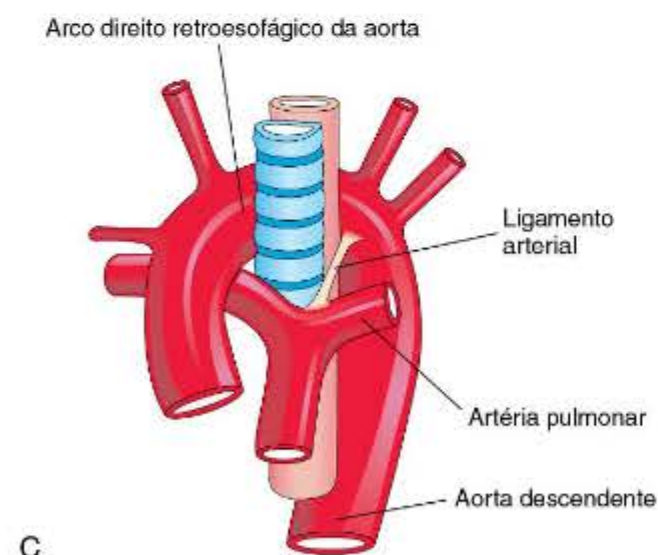
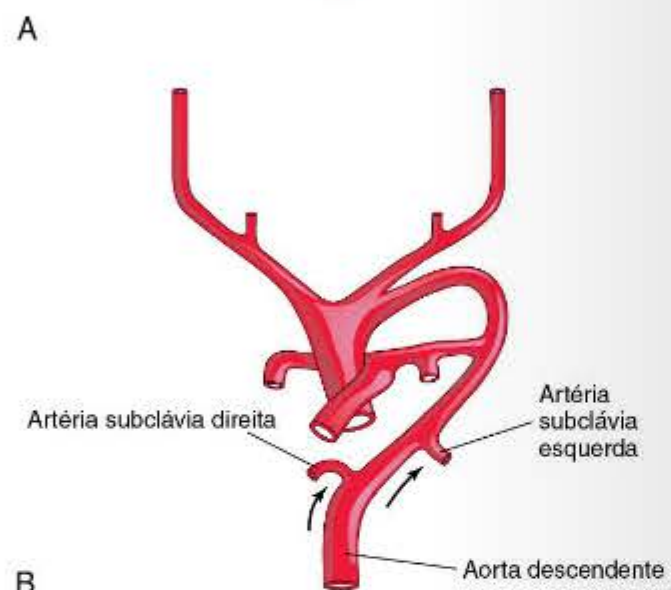
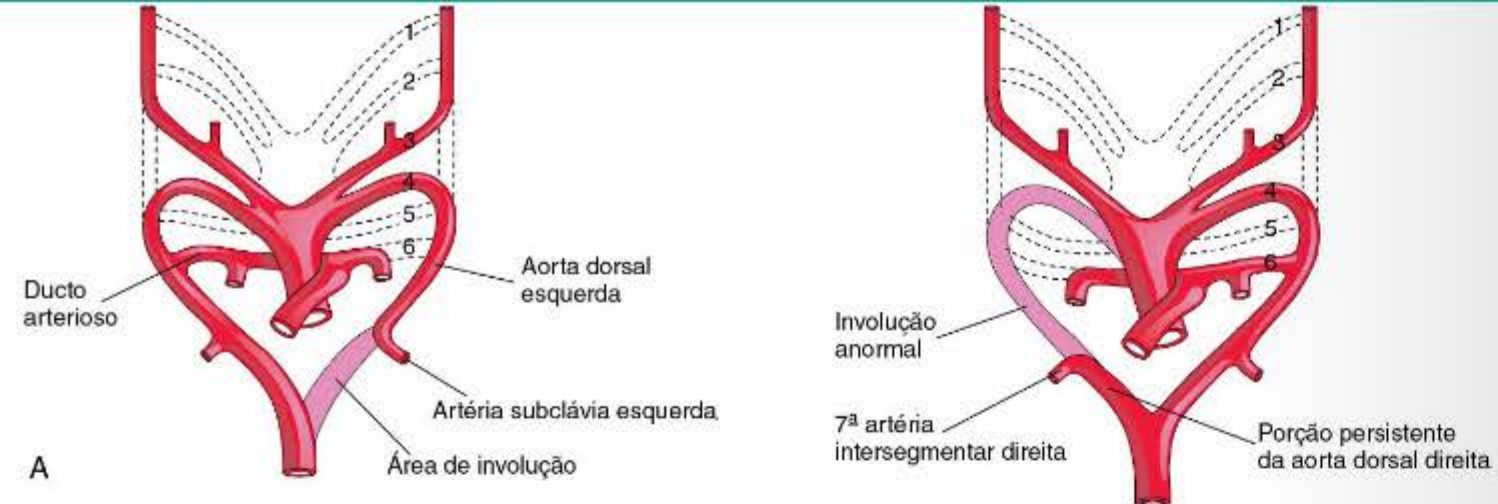
Uma anomalia comum, o ducto arterioso patente (DAP) é duas a três vezes mais frequente nas mulheres do que nos homens (Fig. 14-33B). O fechamento funcional do ducto arterioso geralmente ocorre logo após o nascimento; entretanto, se ele permanece patente, o sangue aórtico é desviado para a artéria pulmonar. O DAP é a anomalia congênita mais comum associada à infecção materna com rubéola durante o início da gestação. Os bebês prematuros, os bebês nascidos em altas altitudes e aqueles com certas anomalias cromossômicas podem também ter DAP. A base embriológica do DAP é falência da involução do ducto arterioso após o nascimento e a formação do ligamento arterial.

período considerável e pode ser usado para a transfusão sanguínea durante o início da infância. Essas transfusões são frequentemente realizadas para prevenir o dano cerebral e a morte dos bebês por anemia como resultado de eritroblastose fetal.

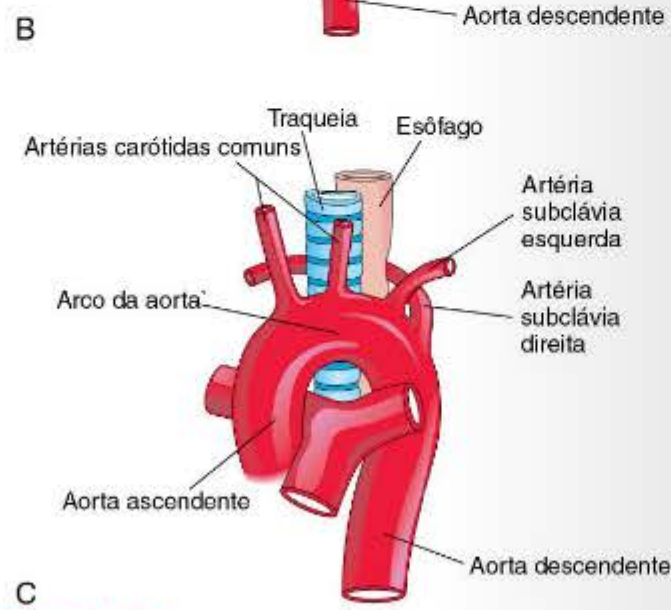
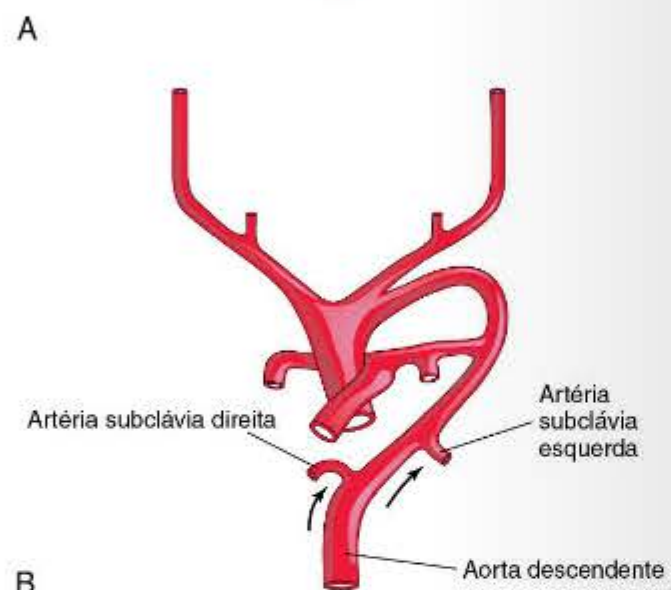
#### Ducto Venoso e Ligamento Venoso

O ducto venoso torna-se o ligamento venoso (L. ligamentum venosum); entretanto, seu fechamento é mais prolongado do que o do ducto arterioso. O ligamento venoso passa através do fígado a partir do ramo esquerdo da veia porta para a VCI, à qual está ligado (Fig. 14-33).

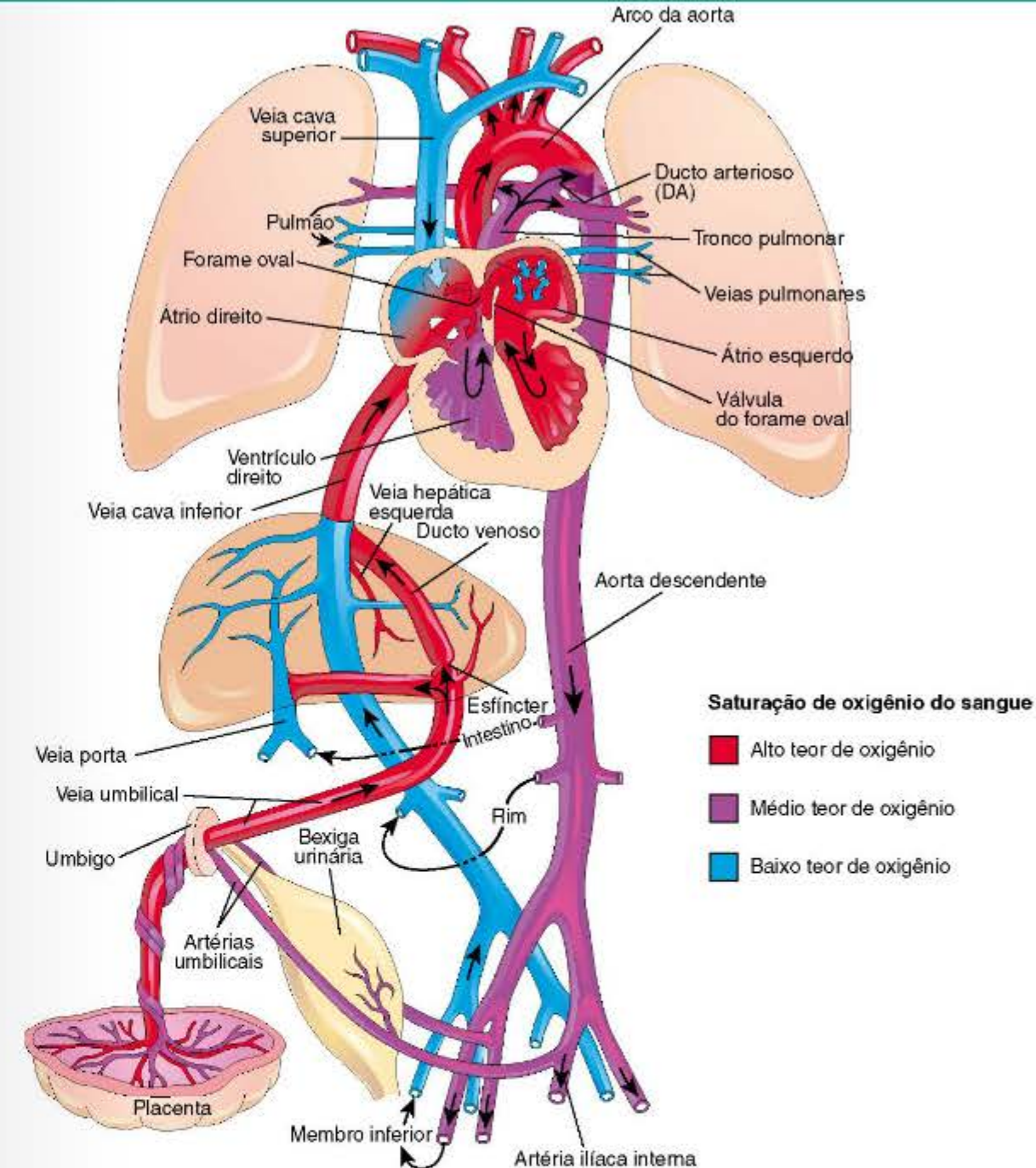




**Figura 14-29** A, Arcos aórticos, mostrando involução anormal da porção distal da aorta dorsal esquerda. Há também persistência da aorta dorsal direita inteira e da porção distal do sexto par de arcos aórticos. B, Arco aórtico direito sem um componente retroesofágico. O arco direito anormal da aorta e o ligamento arterial (remanescente pós-natal do ducto arterioso) formam um anel vascular que comprime o esôfago e a traqueia.



**Figura 14-30** A base embrionária possível para uma origem da artéria subclávia direita. A, O quarto arco aórtico direito e a porção cranial da aorta dorsal direita involuem. Como resultado, a artéria subclávia direita se forma a partir da sétima artéria intersegmentar direita e do segmento distal da aorta dorsal direita. B, Quando o arco da aorta se forma, a artéria subclávia direita é deslocada cefalicamente (setas) com a artéria subclávia esquerda. C, A artéria subclávia direita anormal se origina da aorta e passa posteriormente à traqueia e ao esôfago.



**Figura 14-31** Circulação fetal. As cores indicam a saturação de oxigênio do sangue, e as setas mostram o trajeto do sangue da placenta para o coração. Os órgãos não são desenhados em escala. Uma quantidade pequena de sangue altamente oxigenado a partir da veia cava inferior permanece no átrio direito e se mistura com o sangue pobremente oxigenado da veia cava superior. Observe que os três desvios possibilitam que a maior parte do sangue evite o fígado e os pulmões: (1) o ducto venoso, (2) o forame oval e (3) o ducto arterioso. O sangue pobremente oxigenado retorna à placenta para oxigenação e captação de nutrientes através das artérias umbilicais.

### Artérias Umbilicais e Ligamentos Abdominais

A maior parte das porções intra-abdominais da artéria umbilical se torna os **ligamentos umbilicais mediais** (Fig. 14-32); as porções proximais desses vasos persistem como **artérias vesicais superiores**, que suprem a bexiga urinária.

### Forame Oval e Fossa Oval

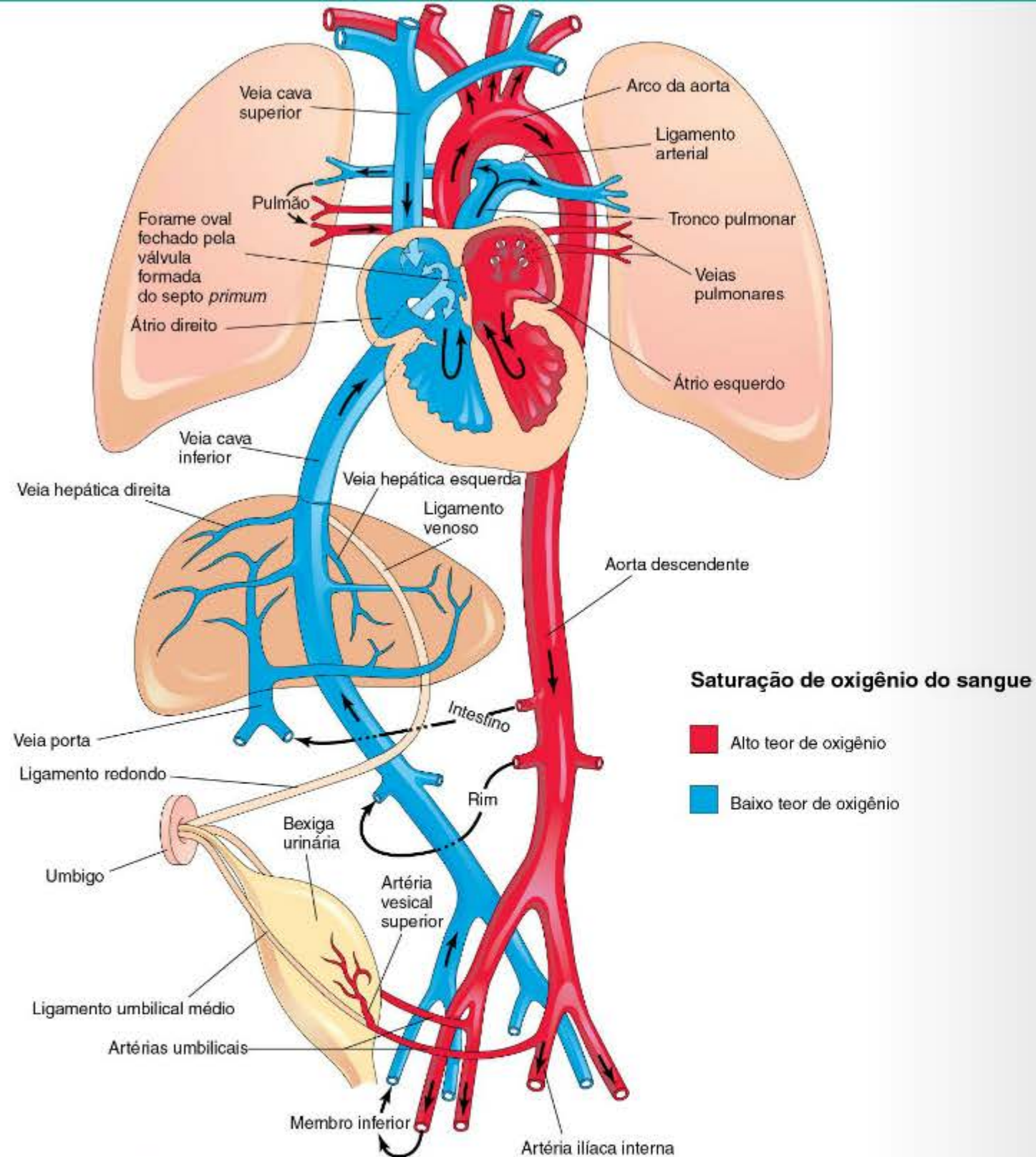
O forame oval normalmente se fecha funcionalmente ao nascimento. O fechamento anatômico ocorre no terceiro mês e resulta da proliferação e da adesão do septo *primum* na margem esquerda do septo *secundum*. O septo *primum*

se forma no assoalho da fossa oval. A borda inferior do septo *secundum* forma uma prega arredondada: a borda da fossa oval (*L. limbus fossae ovalis*), que marca o limite inicial do forame oval (Fig. 14-19).

### Ducto Arterioso e Ligamento Arterial

Normalmente, o fechamento funcional do ducto arterioso é completado 10 a 15 horas após o nascimento. O fechamento anatômico do ducto arterioso e a formação do ligamento arterial geralmente ocorrem por volta da 12ª semana pós-natal.





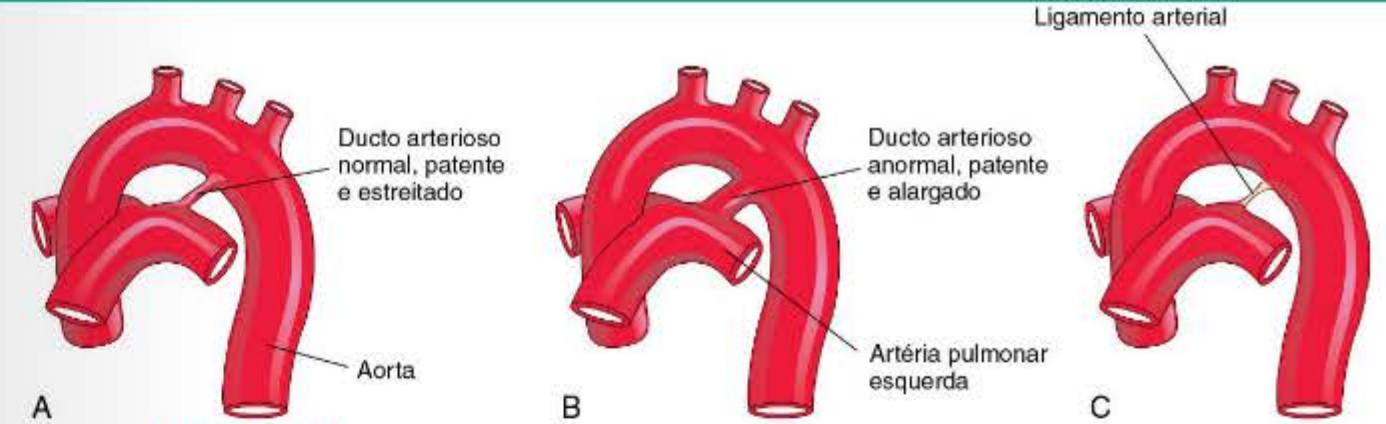
**Figura 14-32** Circulação neonatal. Os derivados adultos dos vasos fetais e as estruturas que se tornam não funcionais ao nascimento são mostrados. As setas indicam o trajeto do sangue no bebê. Os órgãos não são desenhados em escala. Após o nascimento, os três desvios fetais cessam a função, e as circulações sistêmica e pulmonar se separam.

## DESENVOLVIMENTO DO SISTEMA LINFÁTICO

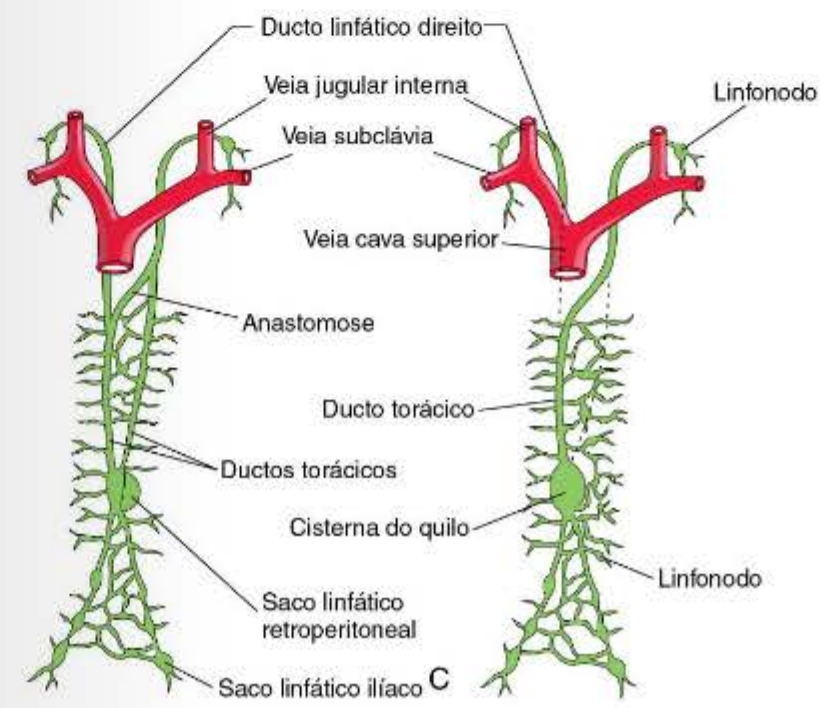
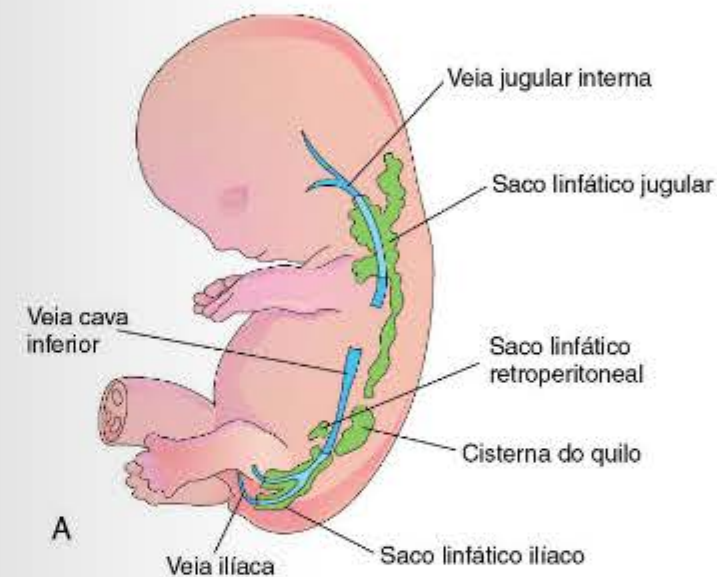O sistema linfático começa a se desenvolver no final da sexta semana. Os vasos linfáticos se desenvolvem em um padrão semelhante àquele descrito previamente para os vasos sanguíneos, e eles estabelecem conexões com o sistema venoso.

Os capilares linfáticos iniciais se unem um aos outros para formar uma rede de linfáticos. Existem seis **sacos linfáticos primários** no final do período embrionário (Fig. 14-34A):

- Dois *sacos linfáticos jugulares* próximos à junção das veias subclávias com as veias cardinais anteriores (futuras veias jugulares internas)



**Figura 14-33** Fechamento do ducto arterioso. **A**, O ducto arterioso de um bebê recém-nascido. **B**, Ducto arterioso patente anormal em um bebê com seis meses. **C**, O ligamento arterial em um bebê com seis meses.



**Figura 14-34** Desenvolvimento do sistema linfático. **A**, Lado esquerdo de um embrião com sete semanas e meia, mostrando os sacos linfáticos primários. **B**, Vista ventral do sistema linfático em nove semanas, mostrando os ductos torácicos pares. **C**, Final do período fetal, ilustrando a formação do ducto torácico e do ducto linfático direito.



- Dois **sacos linfáticos ilíacos** próximos à junção das veias ilíacas com as veias cardinais posteriores
- Um **saco linfático retroperitoneal** na raiz do mesentério na parede abdominal posterior
- Uma **cisterna do quilo** (*L. cisterna chyli*) localizada dorsalmente ao saco linfático retroperitoneal.

Os vasos linfáticos logo se juntam aos sacos linfáticos e acompanham as veias principais; para a cabeça, o pescoço e os membros superiores dos sacos linfáticos jugulares; para o tronco inferior e dos membros inferiores a partir dos sacos linfáticos ilíacos; e para o intestino primitivo a partir do saco linfático retroperitoneal e a **cisterna do quilo**. Os dois grandes canais (ductos torácicos direito e esquerdo) conectam os sacos linfáticos jugulares com essa cisterna. Logo, uma anastomose maior se forma entre esses canais (Fig. 14-34B).

O **ducto torácico** se desenvolve a partir:

- Da porção caudal do ducto torácico direito
- Da anastomose entre os ductos torácicos e a parte cranial do ducto torácico esquerdo.

O **ducto linfático direito** é derivado da porção cranial do ducto torácico direito (Fig. 14-34C). O ducto torácico e o ducto linfático direito se conectam com o sistema venoso no ângulo venoso entre a veia jugular interna e a veia subclávia.

### Desenvolvimento dos Linfonodos

Exceto da parte superior da cisterna do quilo, os sacos linfáticos são transformados em grupos dos linfonodos durante o período fetal inicial. As células mesenquimais invadem cada saco linfático e formam uma rede de canais linfáticos, o **primórdio dos seios linfáticos**. Outras células mesenquimais originam a cápsula e a trama conjuntiva do linfonodo.

Os **linfócitos** são originalmente derivados das células-tronco primordiais do mesênquima da vesícula umbilical e posteriormente do fígado e do baço. Os linfócitos eventualmente entram na medula óssea, onde eles se dividem, formando os **linfoblastos**. Os linfócitos que

aparecem nos linfonodos antes do nascimento são derivados do timo, um derivado do terceiro par de bolsas faríngeas (Cap. 10). Os linfócitos pequenos deixam o timo e circulam para outros órgãos linfoides. Enfim, algumas células mesenquimais nos linfonodos também se diferenciam em linfócitos.

### Desenvolvimento do Baço e das Tonsilas

O baço se desenvolve de uma agregação de células mesenquimais no mesentério dorsal do estômago (Cap. 12). As **tonsilas palatinas** se desenvolvem primariamente do segundo par de bolsas faríngeas e do mesênquima próximo. As **tonsilas tubárias** se desenvolvem de agregações dos linfonodos ao redor das aberturas faríngeas das tubas faringotimpânicas. As **tonsilas faríngeas** (adenoides) se desenvolvem de uma agregação dos linfonodos na parede da nasofaringe. As **tonsilas linguais** se desenvolvem de uma agregação dos linfonodos na raiz da língua. Os linfonodos também se desenvolvem na mucosa dos sistemas respiratório e alimentar.

### QUESTÕES DE ORIENTAÇÃO CLÍNICA

1. Um pediatra diagnosticou um murmúrio cardíaco em um bebê recém-nascido. O que isso significa? O que causa essa condição e o que ela indica?
2. As anomalias congênitas do coração são comuns? Qual é a anomalia cardíaca mais comum nos neonatos?
3. Quais são as causas das anomalias congênitas do sistema cardiovascular? Os medicamentos tomados pela mãe durante a gestação podem causar anomalias cardíacas congênitas? Uma mãe ingere bebidas alcoólicas pesadamente durante a gestação e tem uma criança com anomalia cardíaca. A ingestão de bebidas alcoólicas poderia ter causado a anomalia cardíaca da criança?
4. Infecções virais podem causar doença cardíaca congênita? É verdade que, se uma mãe tem sarampo durante a gestação, sua criança teria uma anomalia no sistema cardiovascular? É verdade que a mulher grávida pode receber uma vacina que protegeria sua criança não nascida contra certas viroses?
5. Em uma criança, a aorta emergia do ventrículo direito e a artéria pulmonar emergia do ventrículo esquerdo. A criança morreu durante a primeira semana. Como se chama essa anomalia e quão comum é essa desordem? A condição pode ser corrigida cirurgicamente? Se sim, como ela deveria ser feita?
6. Durante um exame de irmãs gêmeas idênticas com 40 semanas, foi descoberto que uma delas tinha o coração invertido. Essa é uma anomalia cardíaca séria? Quão comum é essa anomalia entre gêmeos idênticos e o que causa o desenvolvimento dessa condição?

As respostas a estas questões são apresentadas no final do livro.

### Sistema Esquelético 223

#### Desenvolvimento das Cartilagens e dos Ossos 225

- Histogênese da Cartilagem 225
- Histogênese do Osso 225

#### Desenvolvimento das Articulações 227

- Articulações Fibrosas 227
- Articulações Cartilaginosas 227
- Articulações Sinoviais 227

#### Desenvolvimento do Esqueleto Axial 227

- Desenvolvimento da Coluna Vertebral 227
- Estágio Cartilaginoso de Desenvolvimento Vertebral 229
- Estágio Ósseo de Desenvolvimento Vertebral 229
- Desenvolvimento das Costelas 230

Desenvolvimento do Esterno 230

Desenvolvimento do Crânio 230

#### Desenvolvimento do Esqueleto Apendicular 233

#### Sistema Muscular 236

- Desenvolvimento do Músculo Esquelético 236
- Desenvolvimento do Músculo Liso 238
- Desenvolvimento do Músculo Cardíaco 238

#### Desenvolvimento dos Membros 239

- Estágios Iniciais do Desenvolvimento dos Membros 239
- Estágios Finais do Desenvolvimento dos Membros 240
- Inervação Cutânea dos Membros 241
- Suprimento Sanguíneo dos Membros 242

#### Questões de Orientação Clínica 242

### ANOMALIAS DO SISTEMA LINFÁTICO

Anomalias congênitas do sistema linfático são incomuns. Pode haver edema difuso de uma parte do corpo, conhecido como **linfedema congênito**. Essa condição pode resultar da dilatação dos canais linfáticos primitivos ou da hipoplasia congênita dos vasos linfáticos. Os **higromas císticos** são uma grande tumefação que geralmente aparece na porção inferolateral do pescoço e consiste em cavidades preenchidas por líquido grandes, únicas ou multiloculares. Os higromas podem estar presentes no nascimento, mas eles frequentemente crescem e tornam-se evidentes durante o final da infância. Acredita-se que os higromas surjam de porções de um saco linfático jugular que são pinçadas, ou de espaços linfáticos que não estabelecem conexões com os canais linfáticos principais.

### SISTEMA ESQUELÉTICO

À medida que a notocorda e o tubo neural se formam, o **mesoderma intraembrionário**, lateral a essas estruturas, torna-se espesso para formar duas colunas longitudinais de **mesoderma paraxial** (Fig. 15-1A e B). Próximo ao final da terceira semana, essas colunas tornam-se segmentadas em blocos, denominados **somit**s (Fig. 15-1C). Cada somito se diferencia em duas partes (Fig. 15-1D e E):

- A parte ventromedial é denominada esclerótomo; suas células formam as vértebras e as costelas.
- A parte dorsolateral é denominada dermomiótomo; as células provenientes do **miótomo** formam os mioblastos (células musculares primordiais), enquanto aquelas provenientes do **dermatomo** formam a derme (fibroblastos).

Os ossos e o tecido conjuntivo das estruturas craniofaciais são formados a partir do mesênquima da região da cabeça, que é derivado das cristas neurais.



## HISTÓRIA DAS CARTILAGENS E DOS OSSOS

### Histogênese da Cartilagem

As cartilagens originam-se a partir do mesênquima. Elas aparecem no embrião durante a quinta semana do desenvolvimento. Em áreas em que as cartilagens deverão se desenvolver, o mesênquima se condensa para formar **centros de condrição**. As células mesenquimais diferenciam-se em **condroblastos**, que secretam fibrilas de colágeno e matriz extracelular. Posteriormente, fibras de colágeno e/ou elásticas são depositadas na matriz extracelular. *Três tipos de cartilagens* são distinguíveis de acordo com a composição da matriz:

- **Cartilagem hialina**, o tipo mais amplamente distribuído (p. ex., nas articulações sinoviais)
- **Fibrocartilagem** (p. ex., nos discos intervertebrais)
- **Cartilagem elástica** (p. ex., orelha).

### Histogênese do Osso

Os ossos desenvolvem-se a partir de dois tipos de tecido conjuntivo — o mesênquima e a cartilagem —, porém, também podem se desenvolver a partir de outros tecidos conjuntivos. A maioria dos ossos planos desenvolve-se no mesênquima no interior de bainhas membranas preexistentes; esse tipo de osteogênese é denominado **ossificação intramembranosa**. A maioria dos modelos mesenquimais dos ossos longos é transformada em moldes cartilaginosos que posteriormente se tornam ossificados pelo processo de **ossificação endocondral**. Assim como as cartilagens, os ossos são formados por células e substância intercelular orgânica — a **matriz óssea**, que compreende fibrilas de colágeno embebidas no componente amorfo.

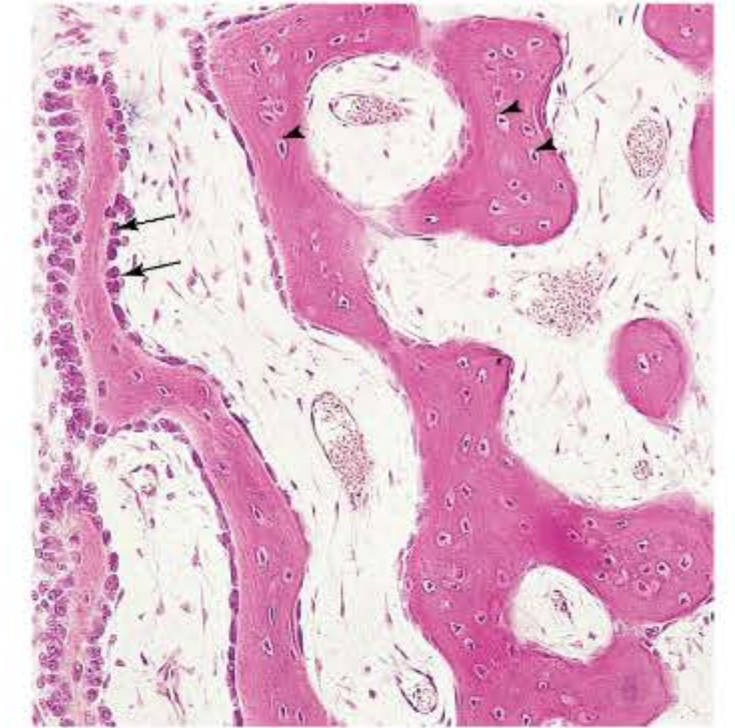
Estudos de eventos celulares e moleculares que ocorrem durante a formação óssea embrionária sugerem que a osteogênese e a condrogênese são programadas no início do desenvolvimento e são processos independentes sob a influência de fatores vasculares.

*Proteínas morfogenéticas ósseas 5 e 7 e fator de diferenciação e crescimento 5, membros da superfamília de fatores de crescimento tumoral b, assim como outras moléculas sinalizadoras, são associados como reguladores endógenos da condrogênese e do desenvolvimento esquelético.*

### Ossificação Intramembranosa

O mesênquima condensa-se e torna-se altamente vascularizado; algumas células se diferenciam em **osteoblastos** (células formadoras de osso) e iniciam a deposição de matriz óssea não mineralizada — o **osteóide** (Fig. 15-2). O fosfato de cálcio é depositado no tecido osteóide à medida que este é organizado em osso. Os osteoblastos são aprisionados na matriz, tornando-se **osteócitos**. Espículas ósseas rapidamente se organizam e se unem, formando lamelas (ou camadas).

As lamelas concêntricas desenvolvem-se ao redor de vasos sanguíneos, formando os **osteons** (sistemas haversianos). Alguns osteoblastos permanecem na periferia óssea, onde continuam a formar lamelas, formando lâminas de osso compacto nas superfícies. Entre as lâminas da superfície, o osso permanece espiculado ou esponjoso. Essa característica



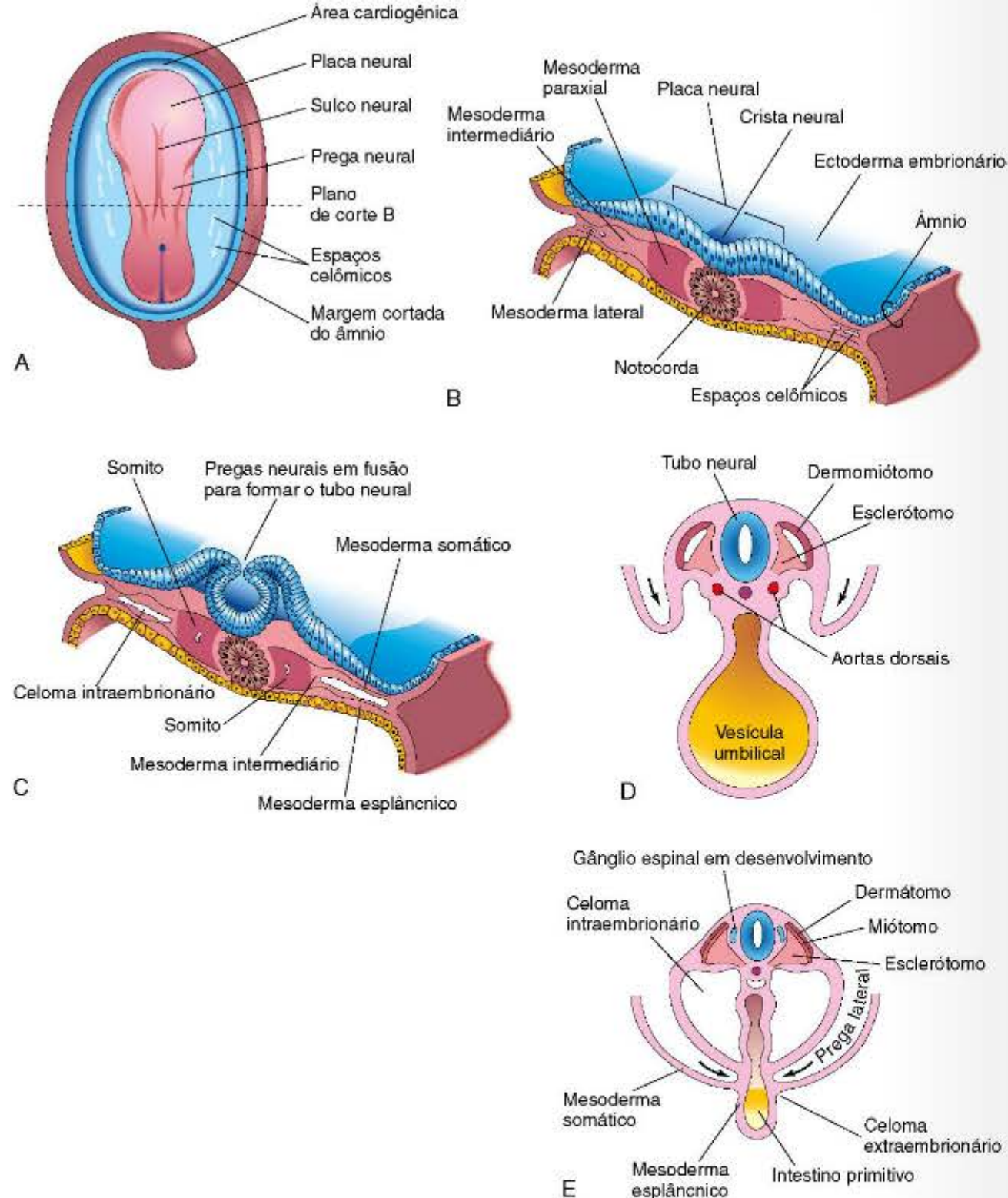
**Figura 15-2** Microscopia de luz de uma ossificação intramembranosa (x132). As trabéculas ósseas estão sendo formadas por osteoblastos que estão revestindo sua superfície (setas). Observe que os osteócitos estão aprisionados na lacuna (cabecinhas de setas) e que os osteons estão começando a se formar. Os osteons (canais) contêm capilares sanguíneos. (De Gartner LP, Hiatt JL: *Color Textbook of Histology*, 2nd ed. Philadelphia, WB Saunders, 2001.)

esponjosa é acentuada pela ação dos osteoclastos, que reabsorvem o osso. No interstício do osso esponjoso, o mesênquima diferencia-se na **medula óssea**. Durante a vida fetal e pós-natal, o remodelamento ósseo contínuo ocorre pela ação coordenada de osteoclastos e osteoblastos.

### Ossificação Endocondral

A ossificação endocondral é um tipo de formação óssea que ocorre em moldes de cartilagem preexistentes (Fig. 15-3A a E). Nos ossos longos, o **centro primário de ossificação** aparece na **diáfise**, que forma o **corpo do osso** (Fig. 15-3B). Nesse local, as células da cartilagem hipertrofiadas, a matriz torna-se calcificada e as células morrem. Concomitantemente, uma delgada camada de osso é depositada sob o **pericôndrio** ao redor da diáfise; assim, o pericôndrio torna-se **periosteio** (Fig. 15-3A e B). A invasão do tecido conjuntivo vascular pelos vasos sanguíneos ao redor do periosteio rompe a cartilagem. Algumas dessas células invasoras diferenciam-se em **células hematopoéticas**, que são responsáveis pela formação das células sanguíneas na medula óssea. Este processo continua em direção às **epífises**, as extremidades dos ossos. As espículas ósseas são remodeladas pela ação dos osteoclastos e dos osteoblastos.

O **crescimento longitudinal dos ossos longos ocorre na junção entre a epífise e a diáfise**. O alongamento dos ossos depende dos **discos de cartilagem epifisial** (discos de crescimento), em que os condrocitos se proliferam e participam da ossificação endocondral (Fig. 15-3D e E). Na região da diáfise, as células da cartilagem hipertrofiadas e a matriz torna-se calcificada. As espículas ósseas são fragmentadas pela invasão vascular da medula ou cavidade

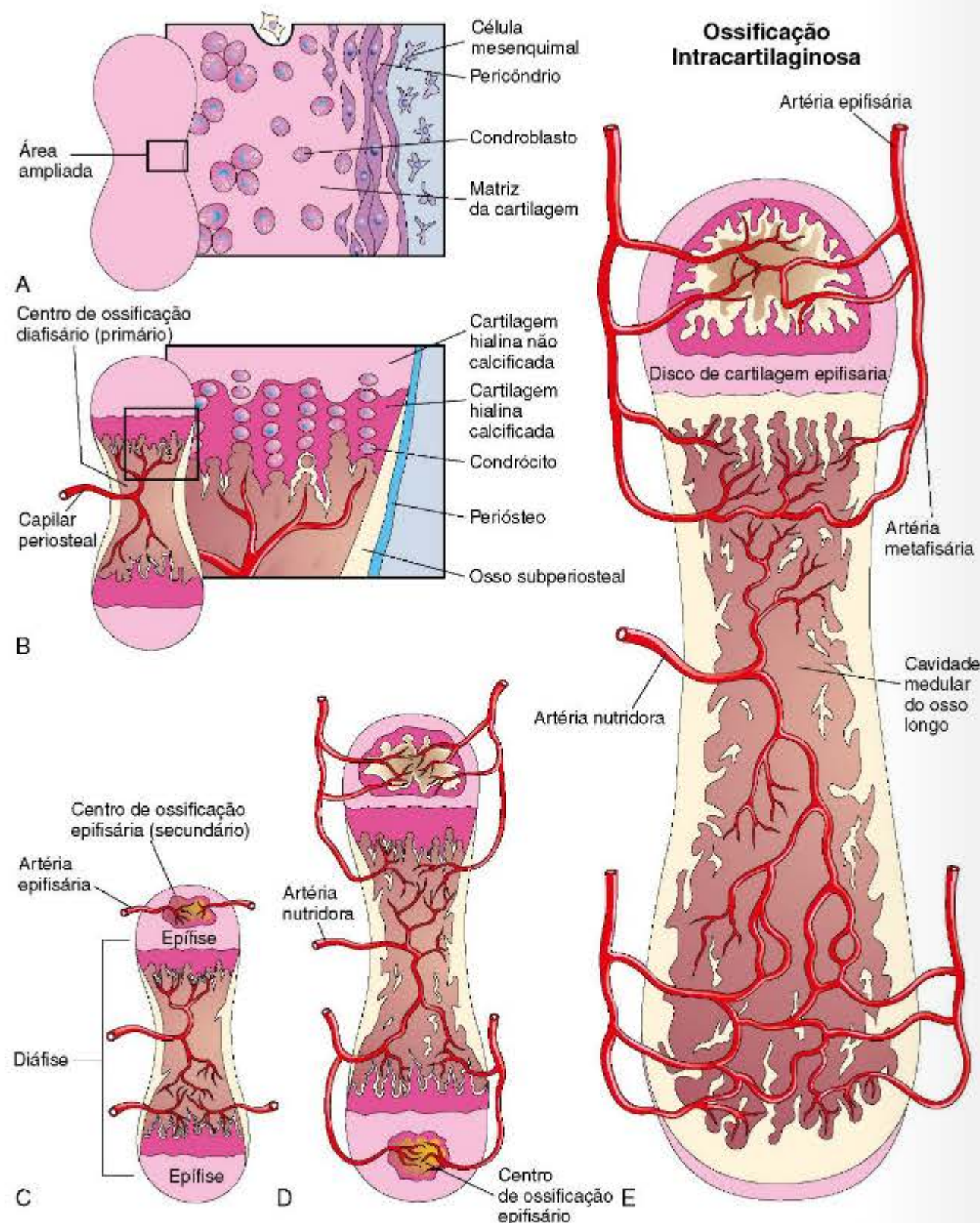


**Figura 15-1** Formação e diferenciação inicial dos somitos. **A**, Vista dorsal de um embrião pré-somítico (aproximadamente 18 dias). **B**, Corte transversal do embrião mostrado em **A**, ilustrando o mesoderma paraxial a partir do qual os somitos são derivados. **C**, Corte transversal de um embrião de aproximadamente 22 dias, tempo durante o qual somitos apareceram precocemente. **D**, Corte transversal de um embrião de aproximadamente 24 dias. A região do dermomiótomo do somito origina o dermátomo e o miótomo. **E**, Corte transversal de um embrião de aproximadamente 26 dias, demonstrando as regiões do dermátomo, do miótomo e do esclerótomo do somito. As setas em **D** e em **E** indicam o movimento das pregas corporais laterais.



## Molde Ósseo de Cartilagem

Cartilagem Cartilagem calcificada Osso Artérias



**Figura 15-3** A a E, Cortes longitudinais esquemáticos, mostrando a ossificação endocondral de um osso longo em desenvolvimento.

medular. Matriz óssea é depositada nessas espículas pelos osteoblastos; e a reabsorção do osso mantém a massa óssea esponjosa relativamente constante em seu comprimento, ampliando a cavidade medular.

A ossificação dos ossos dos membros exige grande demanda de suprimento de cálcio e fósforo maternos a partir da oitava semana gestacional, aproximadamente. Ao

nascimento, as diáfises estão em grande parte ossificadas, porém as epífises ainda permanecem cartilaginosas. Os centros secundários de ossificação aparecem nas epífises nos primeiros anos após o nascimento. As células da cartilagem epifisial se hipertrofiam, e ocorre uma invasão do tecido conjuntivo vascular. A ossificação se propaga radialmente. A cartilagem articular e o disco de cartilagem

## Ossificação Intracartilaginosa

## RAQUITISMO

O raquitismo é uma doença que ocorre nas crianças com deficiência de vitamina D. Essa vitamina é necessária para a absorção de cálcio pelo intestino. Sua deficiência causa distúrbios na ossificação dos discos cartilagosos epifisários e na orientação das células na **metáfise**. Os membros são curtos e deformados, com severa curvatura dos ossos.

epifisário permanecem cartilagosos. Para o crescimento ósseo completo, esse disco é substituído por osso esponjoso, as epífises e as diáfises se unem e nenhum alongamento ósseo ocorre.

Na maioria dos ossos, as epífises fundem-se às diáfises aos 20 anos de idade. O crescimento do diâmetro ósseo resulta da deposição de matriz óssea no periosteio e de sua reabsorção na superfície medular. A taxa de deposição e reabsorção é balanceada a fim de regular a espessura do osso compacto e o tamanho da cavidade medular. A reorganização interna óssea continua por toda vida.

## DESENVOLVIMENTO DAS ARTICULAÇÕES

As articulações começam a se desenvolver com o aparecimento do **mesênquima interzonal** durante a sexta semana (Fig. 15-4A) e assemelham-se a articulações adultas ao final da oitava semana.

### Articulações Fibrosas

Durante o desenvolvimento das articulações fibrosas, o mesênquima interzonal entre os ossos em desenvolvimento diferencia-se em tecido fibroso denso (Fig. 15-4D). As suturas do crânio são um exemplo de articulações fibrosas.

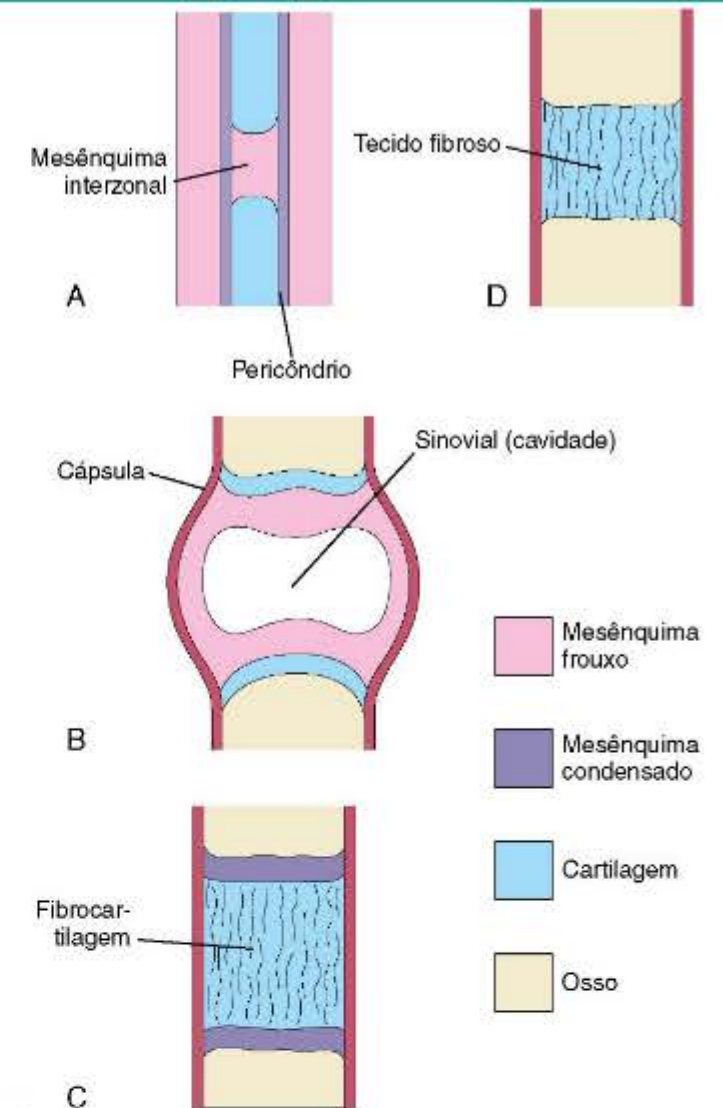
### Articulações Cartilagosas

Durante o desenvolvimento das articulações cartilagosas, o mesênquima interzonal entre os ossos em desenvolvimento diferencia-se em **cartilagem hialina** (p. ex., as articulações costoverbrais) ou em **fibrocartilagem** (Fig. 15-4C) (p. ex., a sínfise púbica).

### Articulações Sinoviais

Durante o desenvolvimento das articulações sinoviais (p. ex., a articulação do joelho), o mesênquima interzonal entre os ossos em desenvolvimento diferencia-se como a seguir (Fig. 15-4B):

- Perifericamente, ele forma a cápsula articular e outros ligamentos.
- Centralmente, ele desaparece e os espaços resultantes formam a cavidade articular ou cavidade sinovial.
- Onde se conectam a cápsula articular e as superfícies articulares, ele forma a membrana sinovial, que secreta o líquido sinovial.



**Figura 15-4** Desenvolvimento das articulações durante a sexta e a sétima semanas. A, O mesênquima condensado continua através do espaço, ou na interzona, entre os ossos em desenvolvimento, englobando o mesênquima interzonal entre eles. Essa articulação primitiva pode se diferenciar em uma articulação sinovial (B), uma articulação cartilaginosa (C) ou uma articulação fibrosa (D).

## DESENVOLVIMENTO DO ESQUELETO AXIAL

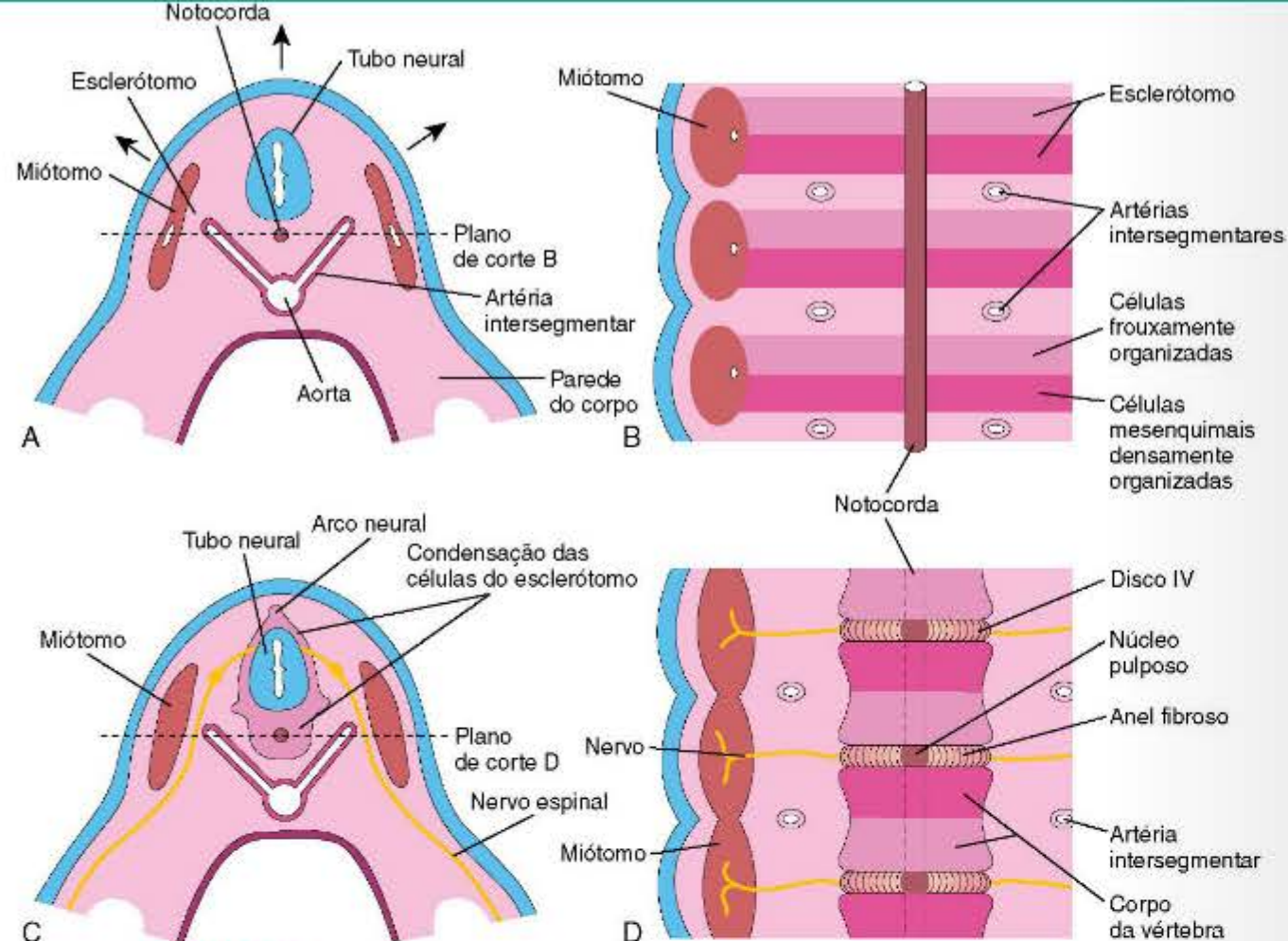
O esqueleto axial é constituído pelo crânio (caixa craniana), pela coluna vertebral, pelas costelas e pelo esterno. Durante a quarta semana, as células dos esclerôtomos circundam o tubo neural (primórdio da medula espinal) e a notocorda, a estrutura em torno da qual os primórdios das vértebras se desenvolvem. Essa mudança de posição das células do esclerôtomos é afetada pelo crescimento diferencial das estruturas vizinhas, e não pela migração das células do esclerôtomos.

### Desenvolvimento da Coluna Vertebral

Durante o estágio pré-cartilaginoso, as células mesenquimais dos esclerôtomos podem ser encontradas em três regiões principais (Fig. 15-5A): ao redor da notocorda, circundando o tubo neural e na parede corporal.

Em um corte frontal de um embrião de quatro semanas, os esclerôtomos aparecem como condensações pareadas de células mesenquimais ao redor da notocorda (Fig. 15-5B).





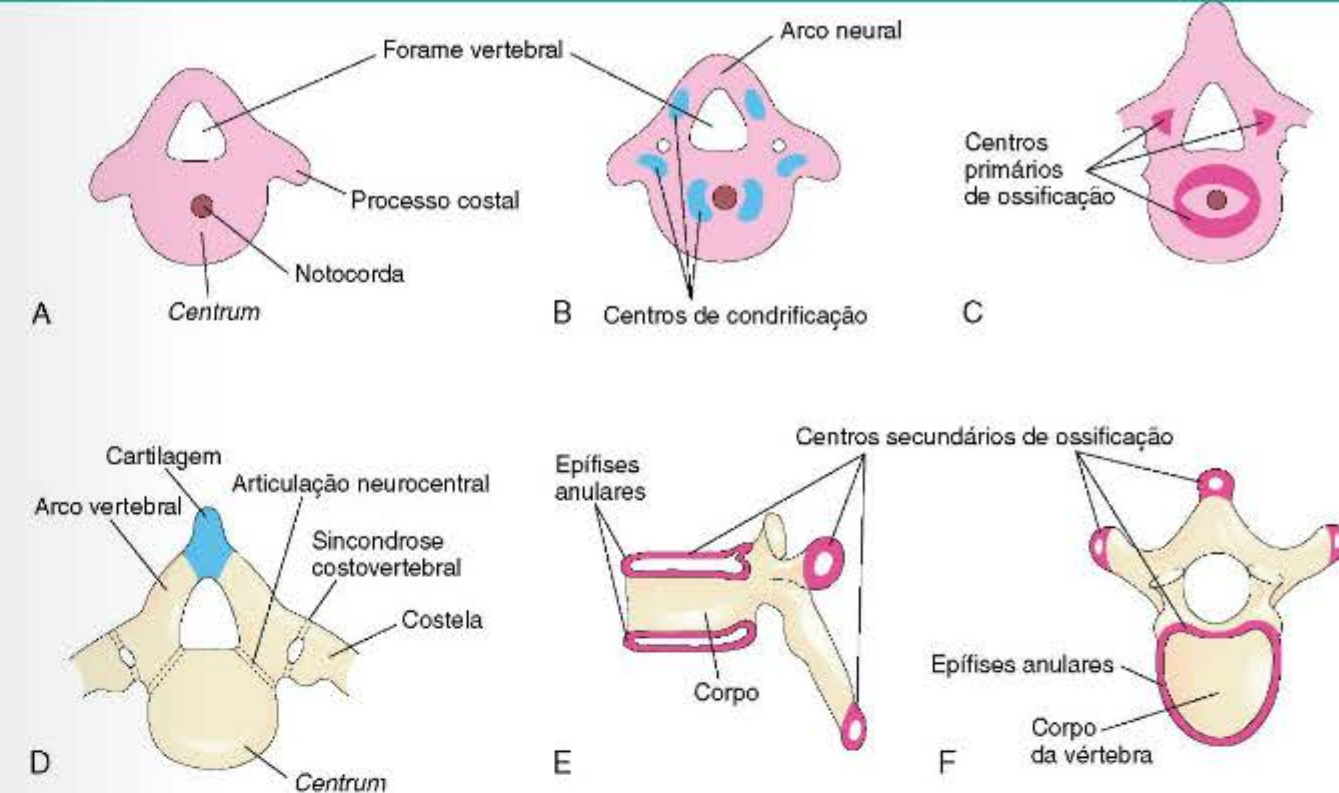
**Figura 15-5** A, Corte transversal de um embrião de quatro semanas. As setas indicam o crescimento dorsal do tubo neural e a simultânea movimentação do somito remanescente, o qual deixa para trás um rastro de células do esclerótomo. B, Corte frontal do mesmo embrião de A, mostrando que a condensação das células do esclerótomo ao redor da notocorda é formada por uma região cranial de células frouxamente arranjadas e por uma região caudal de células densamente organizadas. C, Corte transversal de um embrião de cinco semanas. Note a condensação das células do esclerótomo ao redor da notocorda e do tubo neural, formando uma vértebra mesenquimal. D, Corte frontal, mostrando que um corpo vertebral se forma a partir das metades cranial e caudal de duas massas de esclerótomo sucessivas. As artérias intersegmentares agora cruzam os corpos vertebrais, e os nervos espinais repousam entre as vértebras. A notocorda é degenerada, exceto na região dos discos intervertebrais, onde forma o núcleo pulposo.

Cada esclerótomo é formado na região cranial por células frouxamente arranjadas e na região caudal por células densamente agrupadas. Estas se movem cranialmente, em direção oposta ao centro do miótomo, onde formam o **disco intervertebral (IV)** (Fig. 15-5C e D). Essas células expressam *Pax-1*, um gene *paired box*. As células densamente agrupadas remanescentes fundem-se com as células frouxamente arranjadas do esclerótomo imediatamente caudal para formar o **centrum** mesenquimal, o corpo vertebral primitivo. Assim, cada **centrum** desenvolve-se a partir de dois esclerótomos adjacentes, tornando-se uma estrutura intersegmentar. Os nervos espinais agora repousam próximos aos discos IV, e as artérias intersegmentares repousam em ambos os lados dos corpos vertebrais. No tórax, as **artérias intersegmentares** dorsais tornam-se **artérias intercostais**. Estudos indicam que o desenvolvimento regional da coluna vertebral é regulado ao longo do eixo anteroposterior através dos genes *homebox (Hox)* e *paired box (Pax)*.

### CORDOMA

Remanescentes da notocorda podem persistir e formar um cordoma. Em aproximadamente um terço dos casos, os tumores malignos envolvem a base do crânio e estendem-se até a nasofaringe. Os cordomas se infiltram nos ossos e são difíceis de ser removidos; poucos pacientes sobrevivem por mais de cinco anos. Os cordomas podem também se desenvolver na região lombossacral.

Ao redor do local onde se desenvolvem os corpos vertebrais, a **notocorda** se degenera e desaparece. Entre as vértebras, a notocorda se expande para formar o centro gelatinoso dos discos IV — o **núcleo pulposo** (Fig. 15-5D). Posteriormente, esse núcleo é envolvido por fibras dispostas circularmente, formando o **anel fibroso**. O núcleo pulposo e o anel fibroso



**Figura 15-6** Estágios de desenvolvimento vertebral. A, Vértebra mesenquimal de cinco semanas. B, Centros de condrição na vértebra mesenquimal de seis semanas. O arco neural é o arco vertebral primitivo de uma vértebra. C, Centros primários de ossificação em uma vértebra cartilaginosa de sete semanas. D, Vértebra torácica, consistindo em três partes ósseas ao nascimento. Note a cartilagem entre as metades do arco vertebral e entre o arco e o **centrum** (articulação neurocentral). E e F, Duas vistas de uma vértebra torácica típica durante a puberdade, mostrando a localização dos centros secundários de ossificação.

juntos constituem o disco IV. As células mesenquimais que circundam o tubo neural formam o **arco neural**, o arco vertebral primitivo (Figs. 15-5C e 15-6D). As células mesenquimais na parede do corpo formam os **processos costais**, que formam as costelas na região torácica.

### Estágio Cartilaginoso de Desenvolvimento Vertebral

Durante a sexta semana, os centros de condrição aparecem em cada vértebra mesenquimal (Fig. 15-6A e B). Ao final do período embrionário, os dois centros de cada **centrum** se fundem para formar o **centrum** cartilaginoso. Concomitantemente, os centros nos arcos neurais fundem-se uns aos outros e também ao **centrum**. Os processos espinal e transversos desenvolvem-se a partir de extensões dos centros de condrição dos arcos vertebrais. O processo de condrição é mantido até a coluna vertebral cartilaginosa ser formada.

### Estágio Ósseo de Desenvolvimento Vertebral

A ossificação de uma vértebra típica inicia-se durante o período embrionário e, geralmente, termina aos 25 anos. Existem **centros primários de ossificação** no **centrum**, ventral e dorsal (Fig. 15-6C), que rapidamente se unem para formar um centro. Centros primários também estão

presentes em cada metade dos arcos vertebrais ao final do período embrionário.

A ossificação torna-se evidente nos arcos neurais durante a oitava semana. Ao nascimento, cada vértebra consiste em três partes ósseas conectadas por cartilagem (Fig. 15-6D). As metades ósseas do **arco vertebral** normalmente se fundem durante os primeiros três a cinco anos de vida. A união dos arcos ocorre primeiro na região lombar, e essa união progride no sentido cranial. Os arcos vertebrais se articulam com o **centrum** nas **articulações neurocentrais** cartilaginosas. Essas articulações permitem que os arcos vertebrais cresçam com o aumento da medula espinal. Essas articulações desaparecem quando os arcos vertebrais fundem-se com o **centrum**, durante o terceiro ao sexto ano. Cinco **centros secundários de ossificação** aparecem nas vértebras após a puberdade:

- Um para a extremidade do processo espinhoso
- Um para a extremidade de cada processo transversos
- Duas **epífises anulares**, uma na margem superior e a outra na margem inferior do corpo vertebral (Fig. 15-6E e F).

O **corpo vertebral** é composto pelas epífises anulares e por uma massa óssea entre elas. Todos os centros secundários unem-se ao restante das vértebras aos 25 anos de idade, aproximadamente. Variações na ossificação das vértebras ocorrem nas vértebras C<sub>1</sub> (atlas), C<sub>2</sub> (áxis) e C<sub>7</sub>, e na vértebra lombar, no sacro e no cóccix.



## VARIAÇÕES NO NÚMERO DE VÉRTEBRAS

A maioria das pessoas possui sete vértebras cervicais, 12 torácicas, cinco lombares e cinco sacrais. Poucas têm uma ou duas vértebras a mais ou uma a menos. Uma vértebra adicional aparente (ou ausente) em um segmento da coluna pode ser compensada por uma vértebra ausente (ou adicional) em um segmento adjacente.

## SÍNDROME DE KLIPPEL-FEIL

As principais características da *síndrome de Klippel-Feil* (*pescoço curto*) são o encurtamento do pescoço, a baixa implantação do couro cabeludo e os movimentos restritos do pescoço. Na maioria dos casos, o número de corpos vertebrais cervicais é menor que o normal. Em alguns, não há segmentação de vários elementos da região cervical da coluna vertebral. O número de raízes dos nervos cervicais pode ser normal, porém, eles são pequenos, assim como os forames intervertebrais. Indivíduos com essa síndrome são muitas vezes normais, porém a associação dessa anomalia a outras anomalias congênitas não é rara.

## Desenvolvimento das Costelas

As costelas desenvolvem-se a partir dos **processos costais** mesenquimais das vértebras torácicas (Fig. 15-6A). Elas tornam-se cartilaginosas durante o período embrionário e ossificam-se durante o período fetal. O sítio original de união dos processos costais com as vértebras é substituído pelas **articulações sinoviais costovertebrais** (Fig. 15-6D). Sete pares de costelas (**costelas verdadeiras**) se conectam por meio de suas próprias cartilagens ao esterno. Cinco pares de costelas (**costelas falsas**) se conectam ao esterno por meio da cartilagem de outra costela ou costelas. Os últimos dois pares de costelas (**costelas flutuantes**) não se conectam ao esterno.

## Desenvolvimento do Esterno

Um par de bandas verticais mesenquimais — **barras esternais** — desenvolve-se na região ventrolateral da parede corporal. A condrição nessas barras ocorre à medida que elas se movem medialmente. *Elas se fundem no plano mediano, no sentido craniocaudal*, formando os moldes cartilaginosos do manúbrio, das estérnebras (segmentos do corpo externo) e do processo xifoide. No esterno, os centros de ossificação aparecem, craniocaudalmente, antes do nascimento, com exceção do centro de ossificação do processo xifoide, que aparece durante a infância.

## Desenvolvimento do Crânio

O crânio (caixa craniana) se desenvolve a partir do mesênquima ao redor do encéfalo em desenvolvimento. O crânio é formado por:

- **Neurocrânio**, um revestimento protetor para o encéfalo
- **Viscerocrânio**, o esqueleto da face.

## Neurocrânio Cartilaginoso

A ossificação endocondral do neurocrânio forma os ossos da base do crânio. O padrão de ossificação desses ossos apresenta uma sequência definida, iniciando com o osso occipital, o corpo do esfenóide e o osso etmoide. A **cartilagem paracordal**, ou placa basal, forma-se ao redor da extremidade cranial da notocorda (Fig. 15-7A) e se funde com as cartilagens derivadas das regiões do esclerótomo dos somitos occipitais. Essa massa cartilaginosa contribui para a formação da **base do osso occipital**; posteriormente, extensões crescem em torno da extremidade cranial da medula espinal e formam os limites do forame magno (Fig. 15-7C). A **cartilagem hipofisial** forma-se ao redor da glândula hipófise em desenvolvimento e se funde para formar o corpo do osso esfenóide (Fig. 15-7B). As **trabeculae cranii** se fundem para formar o corpo do etmoide, e a **ala orbitalis** forma a asa menor do osso esfenóide.

**Cápsulas óticas** se desenvolvem ao redor das vesículas óticas, os primórdios das orelhas internas (Cap. 17), e formam as partes petrosa e mastóidea do osso temporal. As **cápsulas nasais** se desenvolvem ao redor dos sacos nasais (Cap. 10) e contribuem para a formação do osso etmoide.

## Neurocrânio Membranoso

A ossificação intramembranosa ocorre no mesênquima dos lados e da região superior do encéfalo, formando a **calvária** (abóbada craniana). Durante a vida fetal, os ossos planos da calvária são separados por membranas de tecido conjuntivo denso que formam as articulações fibrosas, as **suturas** (Fig. 15-8). Seis grandes áreas fibrosas — as **fontanelas** — estão presentes onde várias suturas se encontram. A plasticidade dos ossos e suas conexões frouxas nas suturas permitem que a calvária sofra mudanças em sua forma (**modelagem do crânio fetal**) durante o parto. Os ossos frontais tornam-se planos, o osso occipital torna-se proeminente, e um osso parietal, ligeiramente, se sobrepõe sobre o outro. Poucos dias após o nascimento, o formato da calvária retorna ao normal.

## Viscerocrânio Cartilaginoso

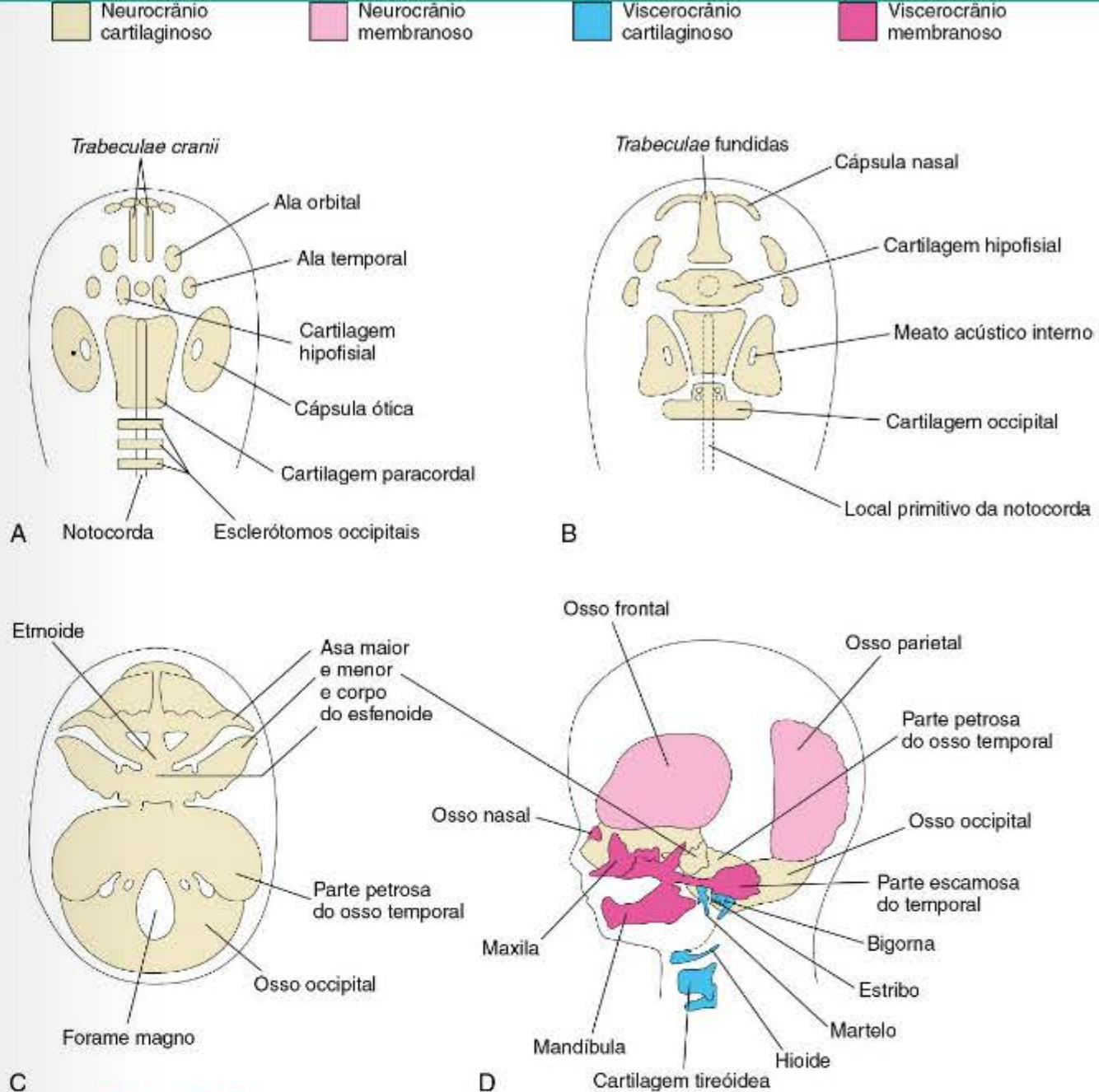
O viscerocrânio cartilaginoso é derivado do esqueleto cartilaginoso dos primeiros dois pares de arcos faríngeos (Cap. 10).

- A extremidade dorsal da cartilagem do primeiro arco faríngeo forma o martelo e a bigorna.
- A extremidade dorsal da cartilagem do segundo arco faríngeo forma o estribo e o processo estilóideo do osso temporal. Sua extremidade ventral se ossifica para formar o corno menor e a parte superior do corpo do osso hioide.
- As cartilagens do terceiro, quarto e sexto arco faríngeo formam somente as partes ventrais dos arcos. A cartilagem do terceiro arco faríngeo dá origem ao corno maior e à parte inferior do osso hioide. As cartilagens do quarto e do sexto arco faríngeo se fundem para formar as cartilagens laríngeas, exceto a cartilagem epiglote.

## Viscerocrânio Membranoso

A ossificação intramembranosa ocorre na proeminência maxilar do primeiro arco faríngeo (Cap. 10) e,

RECURSOS EXTRAS



**Figura 15-7** Estágios de desenvolvimento do crânio. A base do crânio em desenvolvimento é vista superiormente (A a C) e lateralmente (D). A, Na sexta semana, mostrando várias cartilagens que se fundirão para formar o condrocrânio. B, Na sétima semana, após a fusão de alguns pares de cartilagens. C, Na 12ª semana, mostrando a base cartilaginosa do crânio, ou condrocrânio, formada pela fusão de várias cartilagens. D, Na 20ª semana, indicando a derivação dos ossos no crânio fetal.

posteriormente, forma os ossos temporal, maxilar e zigomático. O osso temporal torna-se parte do neurocrânio. A proeminência mandibular forma a mandíbula. Algumas ossificações endocondrais ocorrem no plano mediano do mento e no côndilo da mandíbula.

## O Crânio do Recém-nascido

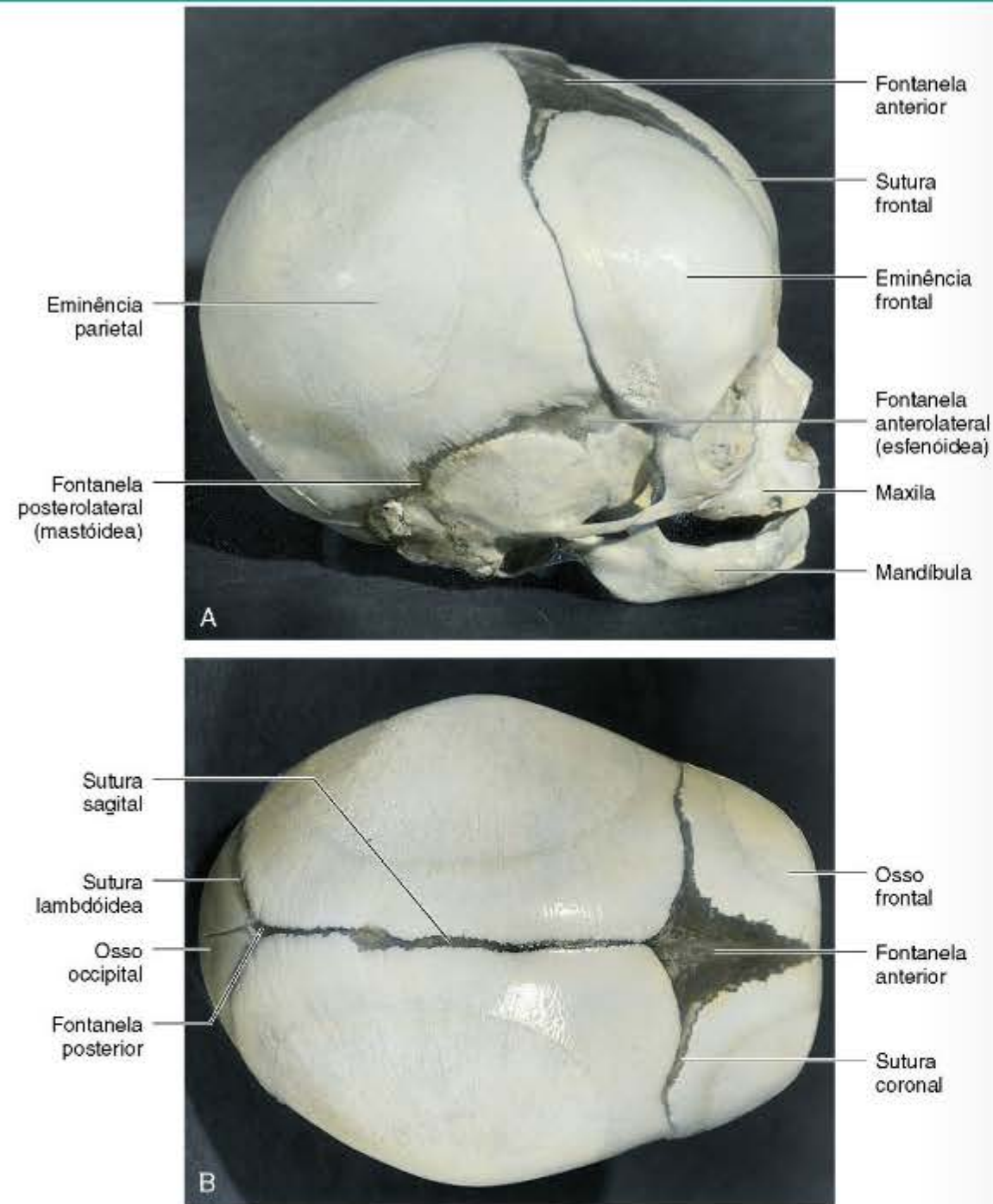
O crânio do neonato é grande em relação ao restante do esqueleto, e a face é relativamente pequena quando comparada com a calvária (teto do crânio). O tamanho reduzido da face resulta no tamanho reduzido da maxila, na ausência virtual dos seios paranasais (aéreos) e no subdesenvolvimento dos ossos faciais.

## Crescimento Pós-natal do Crânio

As suturas fibrosas permitem que o encéfalo e a calvária cresçam durante a primeira e a segunda infância. O aumento do tamanho dessas estruturas é maior durante os primeiros dois anos de vida, porém a calvária continua a se expandir para acompanhar o crescimento do encéfalo até aproximadamente 16 anos; após esse período, seu tamanho aumenta pouco, ainda por três a quatro anos, devido ao espessamento dos ossos.

Ocorre, também, um rápido crescimento da face e da maxila, o que coincide com a erupção dos dentes primários (decíduos). Essas modificações faciais são mais marcantes após a erupção dos dentes secundários (permanentes) (Cap. 18).



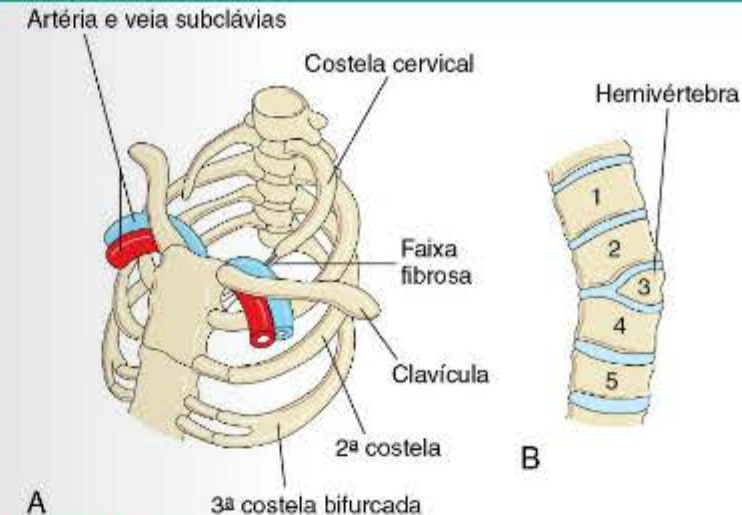


**Figura 15-8** Crânio fetal (caixa craniana), mostrando os ossos, os fontículos e as suturas. **A**, Vista lateral. **B**, Vista superior. As fontanelas posterior e anterolateral desaparecem dois a três meses após o nascimento devido ao crescimento dos ossos adjacentes, porém elas permanecem como suturas durante vários anos. As fontanelas posterolaterais desaparecem igualmente ao final do primeiro ano de vida, e a fontanela anterior desaparece ao final do segundo ano. As metades dos ossos frontais normalmente iniciam sua fusão durante o segundo ano, e a sutura frontal é geralmente obliterada por volta do oitavo ano.

## COSTELAS ACESSÓRIAS

As costelas acessórias, geralmente rudimentares, resultam do desenvolvimento dos processos costais das vértebras cervicais e lombares (Fig. 15-6A). O tipo mais comum de costela acessória é a **costela lombar**, clinicamente insignificante. **Costelas cervicais** ocorrem em 0,5 a 1% dos indivíduos (Fig. 15-9A).

Uma costela cervical é conectada à sétima vértebra cervical e pode ser unilateral ou bilateral. A pressão da costela cervical no plexo braquial de nervos ou na artéria subclávia frequentemente produz sintomas neurovasculares.



**Figura 15-9** Alterações das vértebras e das costelas. **A**, Costela cervical e bifurcada. Observe que a costela cervical esquerda tem uma faixa fibrosa que passa posteriormente aos vasos subclávios, conectando-se ao esterno. **B**, Vista anterior da coluna vertebral, mostrando uma hemivértebra. A metade direita da terceira vértebra torácica está ausente.

## HEMIVÉRTEBRA

Os corpos vertebrais em desenvolvimento têm dois centros de condificação que logo se unem. Uma hemivértebra é o resultado da falha no aparecimento de um dos centros de condificação e da posterior falha na formação da vértebra (Fig. 15-9B). Esses defeitos vertebrais produzem **escoliose** (curvatura lateral) da coluna vertebral.

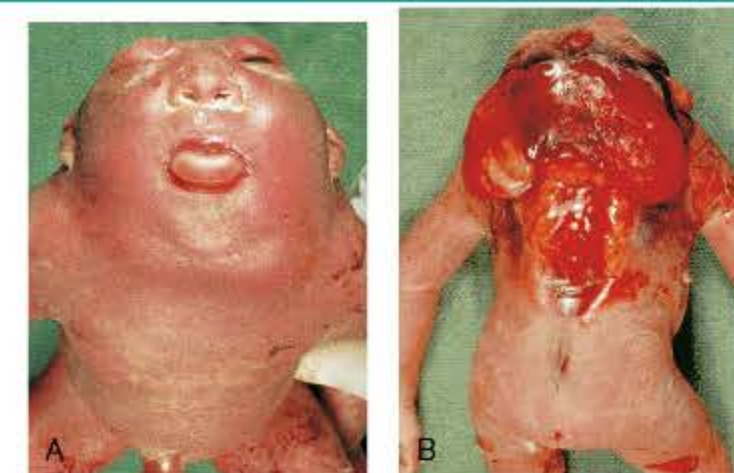
## RAQUISQUISE

A **raquisquise** (fenda da coluna vertebral) se refere a alterações vertebrais em um grupo complexo de anomalias (**distúrbios axiais disráficos**) que afetam, principalmente, estruturas axiais (Fig. 15-10). Em crianças com raquisquise, as pregas neurais não se fundiram, tanto devido à falta de estímulo pela notocorda subjacente quanto devido a agentes teratogênicos.

## ACRANIA

Na **acrania**, a calvária encontra-se ausente e vários defeitos da coluna vertebral estão frequentemente presentes (Fig. 15-10). A **acrania** é associada à **meroencefalia** (**anencefalia**). A ausência parcial do encéfalo ocorre em aproximadamente um em 1.000 nascimentos e é incompatível com a vida. A **meroencefalia** ocorre quando o crânio e o tubo neural não se fecham durante a quarta semana de desenvolvimento, resultando na falha subsequente da formação da calvária.

Simultaneamente, ocorre um alargamento das regiões frontal e facial, associado ao aumento de tamanho dos seios paranasais (p. ex., os seios maxilares). O desenvolvimento desses seios é importante, pois acrescenta ressonância à voz.



**Figura 15-10** Vista anterior (**A**) e posterior (**B**) de um feto de 20 semanas com graves defeitos congênitos, incluindo **acrania** (ausência de calvária), **raquisquise cervical** (extensas fendas nos arcos vertebrais), **regressão cerebral** (meroanencefalia ou anencefalia) e **iniencefalia** (defeito no occipício — parte posterior do crânio). (Cortesia do Dr. Marc Del Bigio, Department of Pathology [Neuropathology], University of Manitoba, Winnipeg, Manitoba, Canada.)

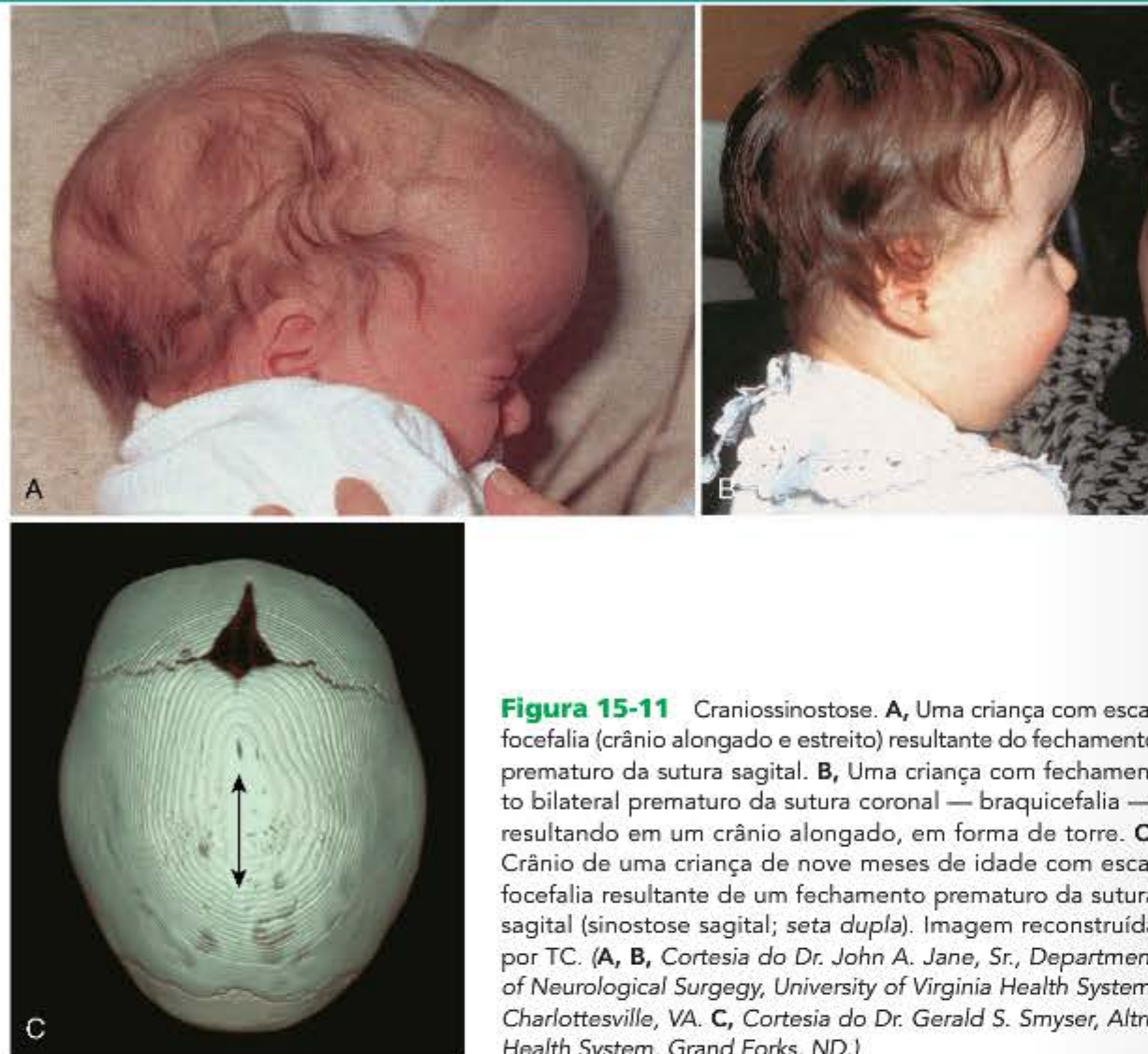## CRANIOSSINOSTOSE

Várias deformidades cranianas resultam do fechamento prematuro das suturas do crânio. O fechamento pré-natal resulta em diversas alterações graves. A causa da **craniossinostose** ainda é desconhecida, porém fatores genéticos parecem ser importantes. As mutações no gene *homebox* (*MSX2* e *ALX4*) estão envolvidas nos casos de **craniossinostose** e de outros defeitos cranianos. Essas alterações são mais comuns em indivíduos do sexo masculino do que em indivíduos do sexo feminino, e existem associações frequentes com outras anomalias do esqueleto. O tipo de deformação craniana produzida depende de quais suturas se fecharam prematuramente. Se a sutura sagital se fechar precocemente, o crânio torna-se alongado e cuneiforme, uma condição conhecida como **escafocefalia** (Fig. 15-11A). Esse tipo de deformidade constitui aproximadamente metade dos casos de **craniossinostose**. Outros 30% dos casos envolvem o fechamento prematuro da sutura coronal, que resulta em um crânio alongado, em forma de torre, uma condição conhecida como **braquicefalia** (Fig. 15-11B). Se a sutura coronal se fechar prematuramente em apenas um lado, o crânio torna-se retorcido e assimétrico, resultando em uma condição conhecida como **plagiocefalia**. O fechamento prematuro da sutura metópica resulta em uma deformação do osso frontal e em outras anomalias, conhecidas coletivamente como **trigonocefalia**.

## DESENVOLVIMENTO DO ESQUELETO APENDICULAR

O esqueleto apendicular é formado pelas cinturas peitoral e pélvica e pelos ossos dos membros. Durante a sexta semana, os **moldes ósseos mesenquimais** sofrem condificação e formam os **moldes ósseos de cartilagem hialina** (Fig. 15-12).





**Figura 15-11** Craniossinostose. **A**, Uma criança com escafocefalia (crânio alongado e estreito) resultante do fechamento prematuro da sutura sagital. **B**, Uma criança com fechamento bilateral prematuro da sutura coronal — braquicefalia —, resultando em um crânio alongado, em forma de torre. **C**, Crânio de uma criança de nove meses de idade com escafocefalia resultante de um fechamento prematuro da sutura sagital (sinostose sagital; seta dupla). Imagem reconstruída por TC. (A, B, Cortesia do Dr. John A. Jane, Sr., Department of Neurological Surgery, University of Virginia Health System, Charlottesville, VA. C, Cortesia do Dr. Gerald S. Smyser, Altru Health System, Grand Forks, ND.)

A clavícula inicialmente desenvolve-se por ossificação intramembranosa; posteriormente, as cartilagens crescem e formam ambas as extremidades. Os modelos da cintura peitoral e dos ossos dos membros superiores aparecem logo após os modelos da cintura pélvica e dos membros inferiores; os moldes ósseos aparecem em uma sequência próximo-distal. Os mecanismos moleculares da morfogênese dos membros são regulados por centros de sinalização especializados ao longo de três eixos de desenvolvimento (proximal/distal, ventral/dorsal e anterior/posterior). A padronização no desenvolvimento dos membros é controlada pelo *Hox* e outras vias complexas de sinalização.

A ossificação endocondral inicia-se nos ossos longos na oitava semana (Fig. 15-3B e C). Por 12 semanas, centros primários de ossificação aparecem próximo aos ossos dos membros (Fig. 15-13). As clavículas iniciam sua ossificação antes de qualquer osso do corpo, seguidas pelo fêmur. Praticamente todos os centros primários de ossificação (diafisal) estão presentes ao nascimento.

Os centros secundários de ossificação dos ossos do joelho são os primeiros a aparecer no útero. Os centros secundários da extremidade distal do fêmur e da extremidade proximal da tíbia normalmente aparecem durante o último mês de vida intrauterina (34-38 semanas). Os centros secundários dos outros ossos aparecem após o nascimento. Os ossos que se formam através dos centros primários das

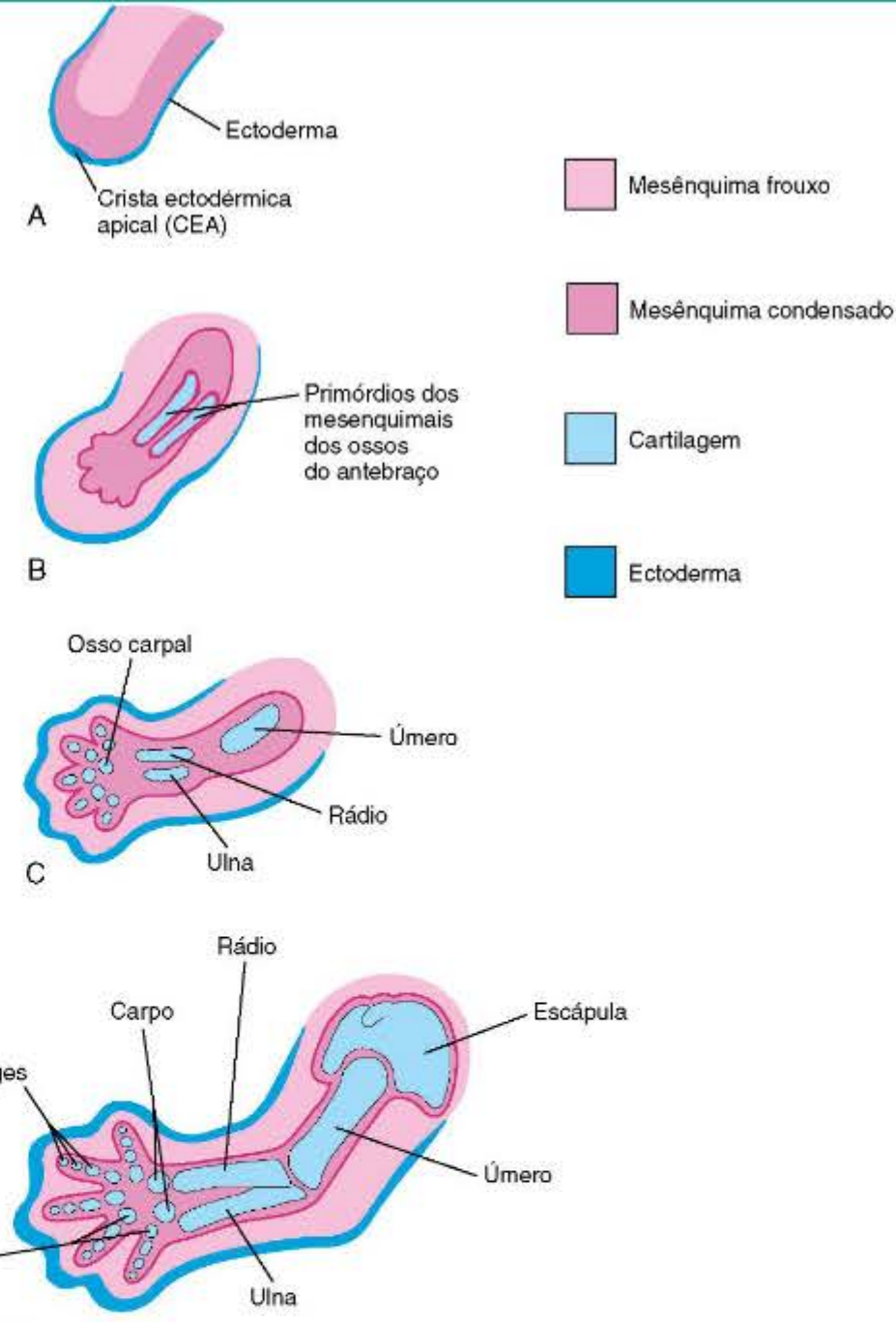
diáfises não se fundem aos discos epifisários, estruturas que se formaram a partir dos centros secundários nas epífises, até que o osso cresça e seu comprimento adulto seja atingido. Esse atraso permite que o alongamento ósseo continue até que seu tamanho final seja alcançado.

### IDADE ÓSSEA

A idade óssea é um bom indicativo do amadurecimento em geral. Um radiologista pode determinar a idade óssea de um indivíduo pela avaliação dos centros de ossificação usando dois critérios:

- O período do aparecimento do material calcificado na diáfise, na epífise ou em ambas é específico para cada diáfise e epífise e para cada osso e sexo.
- O desaparecimento da linha escura que representa o disco de cartilagem epifisal indica que a epífise se fundiu com a diáfise.

A fusão dos centros diáfise-epífise, que ocorre em tempos específicos para cada epífise, acontece em um a dois anos mais cedo em indivíduos do sexo feminino que em indivíduos do sexo masculino. No feto, a ultrassonografia é utilizada para a avaliação e a mensuração dos ossos.



**Figura 15-12** Cortes longitudinais do membro superior de um embrião, mostrando o desenvolvimento dos ossos cartilagosos. **A**, Com 28 dias. **B**, Com 44 dias. **C**, Com 48 dias. **D**, Com 56 dias.

### MALFORMAÇÕES ESQUELÉTICAS GENERALIZADAS

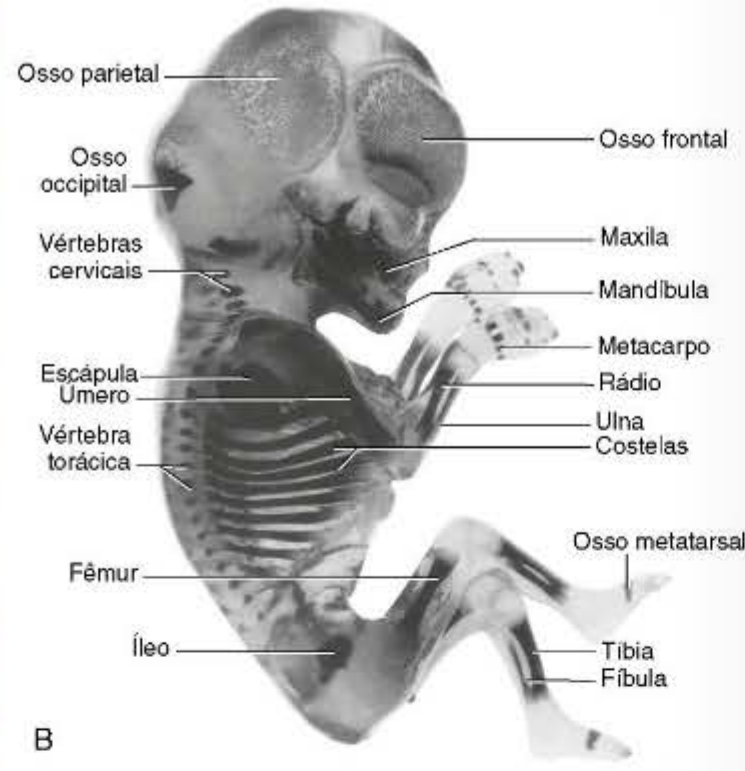
A acondroplasia é uma causa comum da baixa estatura. Ela ocorre em aproximadamente um em 15.000 nascimentos. Os membros tornam-se curvados e curtos devido a distúrbios na ossificação endocondral nos discos de cartilagem epifisária, particularmente dos ossos longos, durante a vida fetal (Fig. 15-14). O tronco é geralmente curto, e a cabeça é grande, com um abaulamento na testa e um nariz escavado (ponte nasal achatada). A acondroplasia é uma **doença dominante**

**autossômica**, e aproximadamente 80% dos casos surgem a partir de novas mutações; a frequência aumenta com a idade paterna. A maioria dos casos é devido a uma mutação pontual (f.1,11,12) no gene *FGFR3*, que resulta no aumento dos efeitos inibitórios normais da ossificação endocondral, principalmente nas zonas de proliferação de condrocitos. Isso resulta no encurtamento ósseo, porém não afeta o crescimento da espessura óssea (crescimento periosteal).





**Figura 15-13** **A**, Feto de 20 semanas corado com alizarina. **B**, Coloração com alizarina, feto de 12 semanas. Observe os graus de progressão de ossificação a partir dos centros primários de ossificação, que é endocondral na parte do esqueleto apendicular e axial, exceto na maioria dos ossos do crânio. Note que o carpo e o tarso são totalmente cartilaginosos nesse estágio, assim como as epífises de todos os ossos longos. (**A**, Cortesia do Dr. David Bolender, Department of Cell Biology, Neurobiology and Anatomy, Medical College of Wisconsin, Milwaukee, Wisconsin. **B**, Cortesia do Dr. Gary Geddes, Lake Oswego, Oregon.)



## HIPERPITUITARISMO

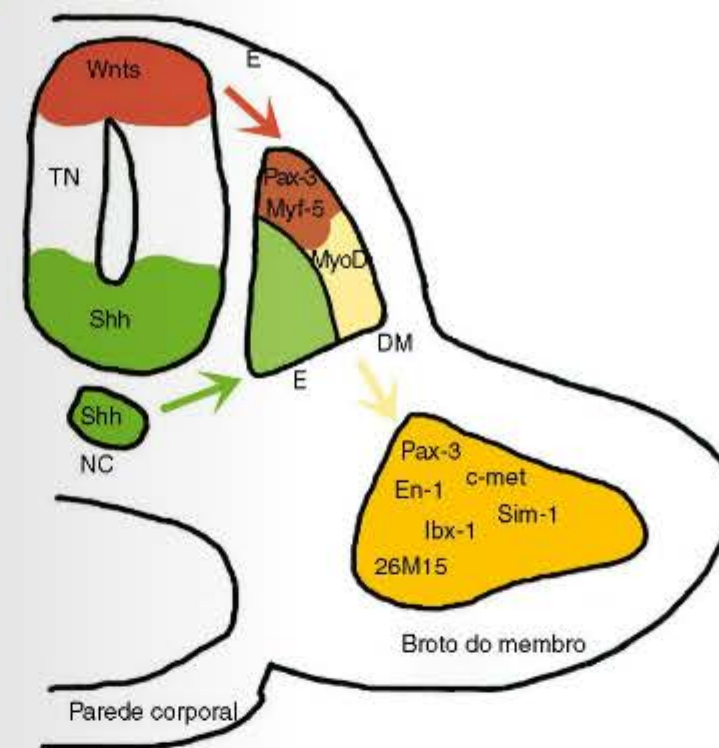
O **hiperpituitarismo infantil congênito**, que causa anormalidades no crescimento infantil, é raro. Essa condição pode resultar no **gigantismo** (excessiva altura e proporções corporais). Em adultos, o hiperpituitarismo resulta em **acromegalia** (aumento dos tecidos moles, órgãos viscerais e ossos da face, mãos e pés). Na acromegalia, os centros epifisário e diafisário dos ossos longos se fundem, impedindo, assim, o alongamento dos ossos. Ambos, gigantismo e acromegalia, resultam de uma secreção excessiva do hormônio do crescimento.

## SISTEMA MUSCULAR

O sistema muscular desenvolve-se a partir do **mesoderma**, com exceção dos músculos da íris, que se desenvolvem a partir do **neuroectoderma**. Os **mioblastos** — células musculares embrionárias — se originam do **mesênquima**.

### Desenvolvimento do Músculo Esquelético

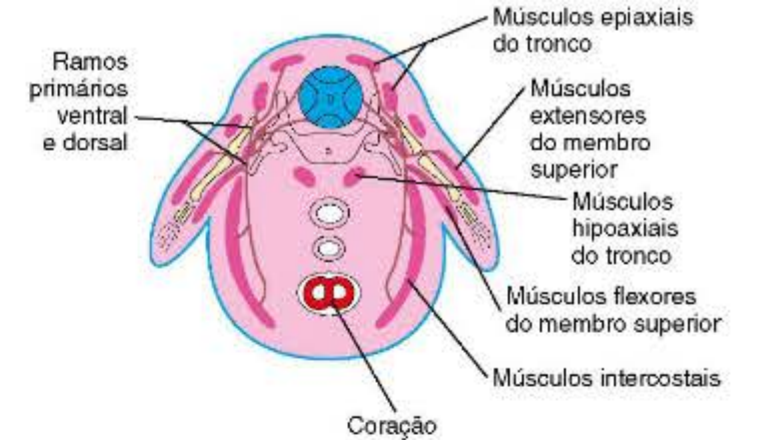
Os **mioblastos**, que formam a musculatura esquelética do tronco, derivam do **mesênquima** da região do **miótomo** dos **somit**s. Os músculos dos membros se desenvolvem a partir das **células precursoras miogênicas** presentes nos **brotos** dos membros. Estudos mostram que essas células se originam a partir dos **somit**s dos **dermatomiótomos**



**Figura 15-15** Um modelo de interações moleculares durante a miogênese. Shh e Wnt, produzidos pelo tubo neural (TN) e pela notocorda (NC), induzem Pax-3 e Myf-5 nos somitos. Qualquer um deles pode ativar a iniciação da transcrição de MyoD e a miogênese. O ectoderma (E) da superfície também é capaz de induzir Myf-5 e MyoD. Pax-3 também regula a expressão de c-met, o qual, por sua vez, é necessário para a habilidade migratória das células precursoras miogênicas, que também expressam En-1, Sim-1, Ibx-1 e 26M15. DM, dermatomiótomo; E, esclerótomo. (De Kablar B, Rudnicki MA: Skeletal muscle development in the mouse embryo. Histol Histopathol 15:649, 2000.)

ventrais em resposta a sinais moleculares de tecidos vizinhos (Fig. 15-15). As células precursoras miogênicas migram em direção aos brotos, onde sofrem transformação **epiteliomesenquimal**. O primeiro indício da **miogênese** (formação do músculo) é o alongamento dos núcleos e dos corpos celulares das células mesenquimais ao se diferenciar em **mioblastos**. Essas **células musculares primordiais** logo se fundem, formando estruturas alongadas, multinucleadas e cilíndricas — os **miotubos**. Em nível molecular, esses eventos são precedidos pela ativação genética e pela expressão da família **MyoD** de fatores de transcrição **hélice-alça-hélice básicos musculoespecíficos** (**MyoD**, **miogenina**, **Myf-5** e **MRF4**) nas células precursoras miogênicas. Sugere-se que as moléculas de sinalização do tubo neural ventral (**Shh**), da notocorda (**Shh**), do tubo neural dorsal (**Wnt**, **BMP-4**) e do ectoderma sobrejacente (**Wnt**, **BMP-4**) regulem o início da miogênese e a indução do **miótomo**.

O crescimento muscular durante o desenvolvimento é resultante da fusão contínua de **mioblastos** e de **miotubos**. Os **miofilamentos** se desenvolvem no citoplasma dos **miotubos** durante ou após a fusão dos **mioblastos**. Logo após, as **miofibrilas** e outras organelas características das células do músculo estriado se desenvolvem. Como as células musculares são longas e afiladas, elas são chamadas de **fibras musculares**. Os **miotubos** agora diferenciados tornam-se revestidos por uma **lâmina externa**, a qual separa os **miotubos** do tecido conjuntivo adjacente. Os **fibroblastos** produzem o



**Figura 15-16** Corte transversal de um embrião, mostrando os derivados epiaxial e hipoaxial de um **miótomo**.

**perímio** e o **epímio**, camadas de **bainha fibrosa**; o **endomísio** é formado pela **lâmina externa**, que é derivada da **fibra muscular** e de **fibras reticulares**. A maioria da musculatura esquelética se desenvolve antes do nascimento, e quase todos os músculos remanescentes são formados ao final do primeiro ano de vida. O aumento do tamanho dos músculos após o primeiro ano é resultante do aumento do diâmetro das fibras devido à formação de mais **miofilamentos**. A musculatura aumenta em comprimento e em espessura, acompanhando o crescimento do esqueleto.

### Miôtomos

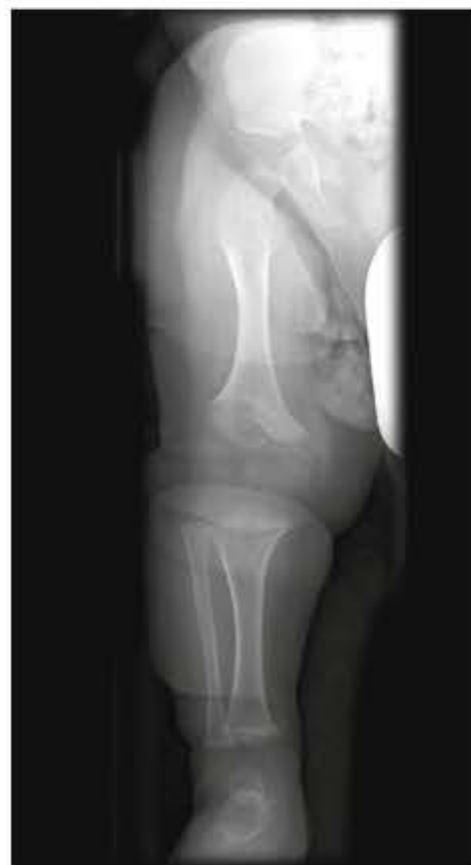Geralmente, cada **miótomo** parte de um **somito** que se ramifica em uma **divisão epiaxial dorsal** e uma **divisão hipoaxial ventral** (Fig. 15-16). Cada **nervo espinal** em desenvolvimento também se ramifica e envia um ramo a cada divisão, ou seja, o **ramo dorsal primário** se conecta à divisão epiaxial e o **ramo ventral primário** se conecta à divisão hipoaxial. Alguns músculos — os músculos **intercostais**, por exemplo — permanecem organizados de modo segmentado, assim como os **somit**s, porém a maioria dos **mioblastos** migra para longe do **miótomo** e forma músculos não segmentados.

### Derivados das Divisões Epiaxiais dos Miôtomos

Os **mioblastos** das divisões epiaxiais dos **miôtomos** formam os músculos segmentares dos principais eixos corporais, os músculos **extensores** do pescoço e da coluna vertebral (Fig. 15-17). Os músculos **extensores** embrionários que são derivados dos **miôtomos** sacrais e **coccígeos** se degeneram; seus derivados adultos correspondem aos **ligamentos sacrococcígeos dorsais**.

### Derivados das Divisões Hipoaxiais dos Miôtomos

Os **mioblastos** das divisões hipoaxiais dos **miôtomos** cervicais formam os músculos **escaleno**, **pré-vertebral**, **gênio-hióideo** e **infra-hióideo** (Fig. 15-17A). Aqueles derivados dos **miôtomos** torácicos formam os músculos **flexores lateral e anterior** da coluna vertebral, enquanto os derivados dos **miôtomos** lombares formam o músculo **quadrado lombar**. Os músculos dos membros, os músculos **intercostais** e os músculos **abdominais** também são derivados de uma divisão hipoaxial dos **miôtomos**. Os **miôtomos** **sacrococcígeos** formam os músculos do **diafragma pélvico** e provavelmente os músculos **estriados** do ânus e dos órgãos sexuais.



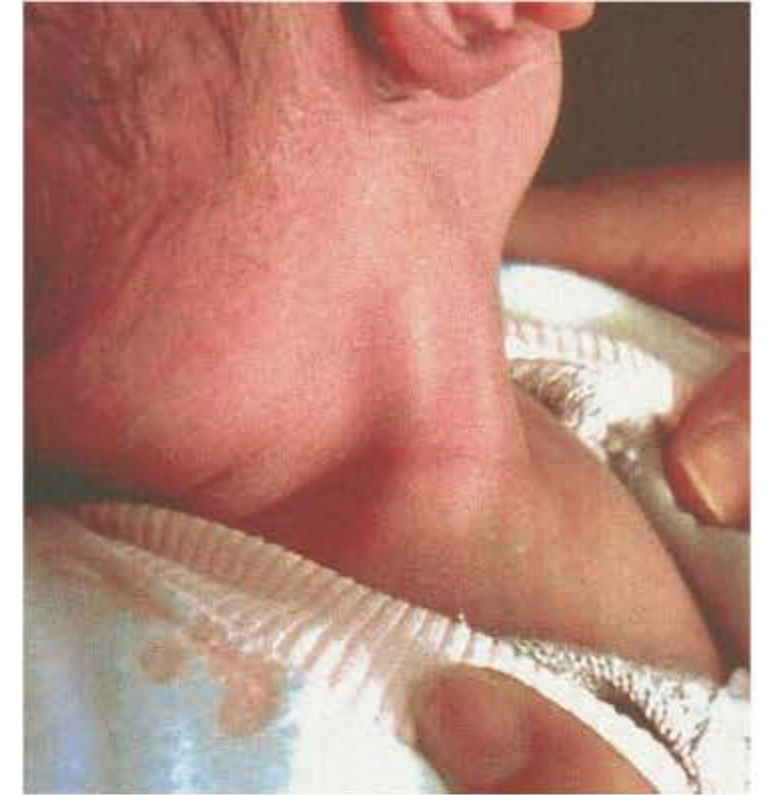**Figura 15-14** Radiografia de acondroplasia, mostrando encurtamento proximal dos membros inferiores. (Do Dr. Frank Gaillard, Radiopaedia.org, com permissão.)



## ANOMALIA DOS MÚSCULOS

Qualquer músculo do corpo pode ocasionalmente estar ausente; exemplos comuns são a cabeça esternocostal do peitoral maior, o palmar longo, o trapézio, o serrátil anterior e o quadrado femoral. A ausência do peitoral maior, frequentemente de sua parte esternal, é geralmente associada a sindactilia (fusão dos dedos). Essa anomalia é parte da **síndrome Poland**, que também inclui aplasia ou hipoplasia da mama e do mamilo, alterações nos pelos axilares e no tecido subcutâneo e braços e dedos curtos.

A **ausência congênita do diafragma** é geralmente associada a atelectasia pulmonar (expansão incompleta dos pulmões ou de parte dos pulmões) e pneumonite (pneumonia). O músculo esternocleidomastóideo algumas vezes é lesionado no parto, resultando em **torcicolo congênito**. Há rotação e inclinação da cabeça devido à fibrose muscular concomitante, assim como encurtamento do músculo esternocleidomastóideo de um lado (Fig. 15-18). Embora o trauma de nascença seja comumente considerado a causa do torcicolo congênito, esta também pode ser resultante do mau posicionamento no útero.



**Figura 15-18** Torcicolo muscular congênito (pescoço torto), mostrando extensivo envolvimento do músculo esternocleidomastóideo esquerdo em uma criança de dois meses. (Cortesia do professor Jack C.Y. Cheng, Department of Orthopaedics & Traumatology, The Chinese University of Hong Kong, Hong Kong, China.)

## MÚSCULOS ACESSÓRIOS

Músculos acessórios se formam ocasionalmente. Por exemplo, um **músculo sóleo acessório** está presente em aproximadamente 6% da população. Sugere-se que o primórdio do músculo sóleo passe por uma divisão precoce para formar um músculo acessório.

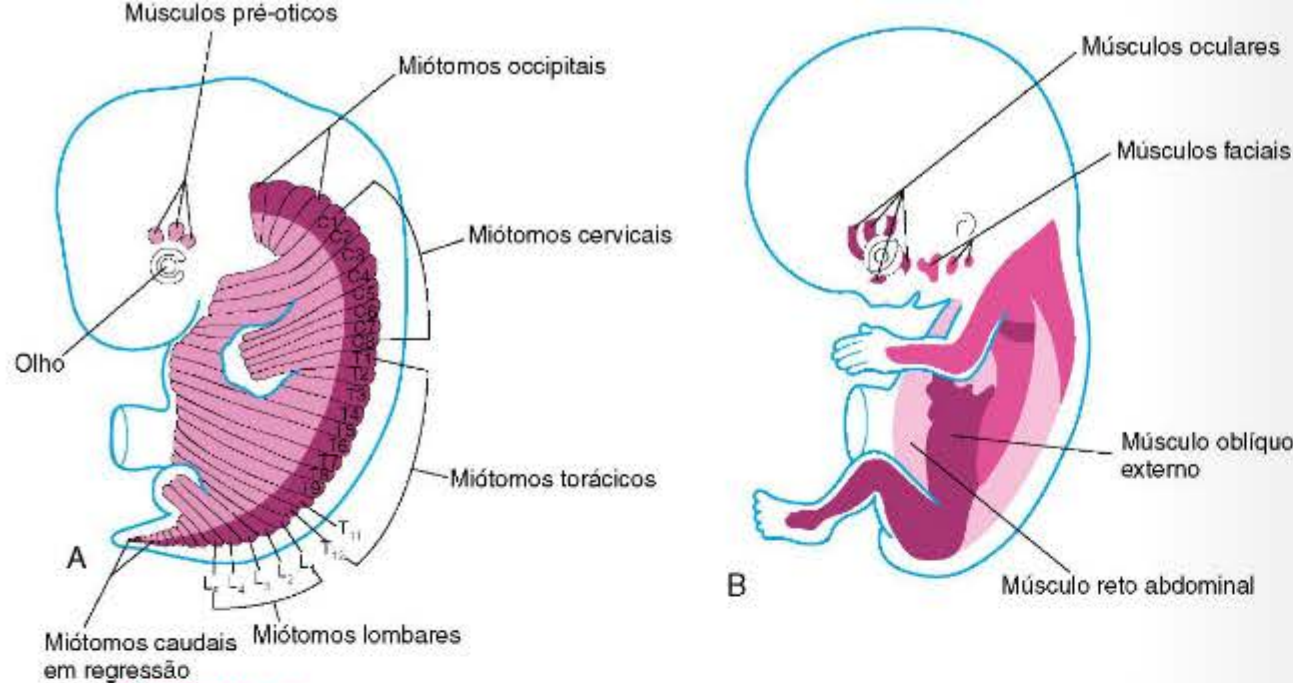


## DESENVOLVIMENTO DOS MEMBROS

## Estágios Iniciais do Desenvolvimento dos Membros

Os **broto dos membros** inicialmente aparecem, por volta da quarta semana, como pequenas elevações na região ventrolateral da parede corporal (Fig. 6-9). O desenvolvimento dos membros inicia-se com a ativação de um grupo de células mesenquimais na mesoderma lateral. Os brotos dos membros superiores são visíveis no 26º ou 27º dia, enquanto os brotos dos membros inferiores aparecem um ou dois dias mais tarde. Cada broto de membro consiste em uma massa de mesênquima coberta por ectoderma (Fig. 15-12A e B). O mesênquima é derivado da camada somática do mesoderma lateral. Os brotos dos membros alongam-se pela proliferação do mesênquima. No entanto, os estágios iniciais do desenvolvimento dos membros não são semelhantes para os membros superiores e inferiores (Figs. 6-9 e 6-10), existem diferenças devido ao formato e à função dos membros. Os **broto dos membros superiores** desenvolvem-se em direção oposta aos segmentos cervicais caudais, enquanto os **broto dos membros inferiores** desenvolvem-se em direção oposta aos segmentos sacrais superiores e lombares.

No ápice de cada broto do membro, o ectoderma se espessa para formar uma **crista ectodérmica apical (CEA)**



**Figura 15-17** O desenvolvimento do sistema muscular. **A**, Um embrião de seis semanas. As regiões dos miótomos dos somitos originam a maioria dos músculos esqueléticos. **B**, Um embrião de oito semanas, mostrando o desenvolvimento da musculatura do tronco e dos membros.

## Músculos dos Arcos Faríngeos

Os mioblastos derivados dos arcos faríngeos formam os músculos da mastigação e da expressão facial, assim como os músculos da faringe e da laringe (Cap. 10). Esses músculos são inervados pelos nervos dos arcos faríngeos.

## Músculos Oculares

Acredita-se que o mesoderma na área da placa precordial dê lugar a três **miótomos pré-óticos**, dos quais os mioblastos se diferenciam. Grupos de mioblastos, cada qual suprido por seus próprios nervos cranianos (NC III, NC IV ou NC VI), formam os músculos extrínsecos dos olhos.

## Músculos da Língua

Os mioblastos dos **miótomos occipitais (pós-óticos)** formam os músculos da língua, os quais são inervados pelo nervo hipoglosso (NC XII).

## Músculos dos Membros

A musculatura dos membros se desenvolve a partir dos mioblastos que estão ao redor dos ossos em desenvolvimento (Fig. 15-16). As **células precursoras mio gênicas** localizadas nos brotos dos membros originam-se dos somitos. Essas células estão primeiramente organizadas da parte ventral do dermatomiótomo e são células epiteliais (Fig. 15-1D). Após a **transformação epiteliomesenquimal**, as células migram para os primórdios dos membros.

## Desenvolvimento do Músculo Liso

Algumas fibras do músculo liso se diferenciam a partir do mesênquima esplâncnico ao redor do ectoderma do intestino primitivo e seus derivados (Fig. 15-1E). O músculo liso presente na parede de muitos vasos sanguíneos e linfáticos surge do mesoderma somático. Acredita-se que os músculos da íris (esfíncter e dilatador da pupila) e as células **mioepiteliais** presentes nas glândulas mamárias e

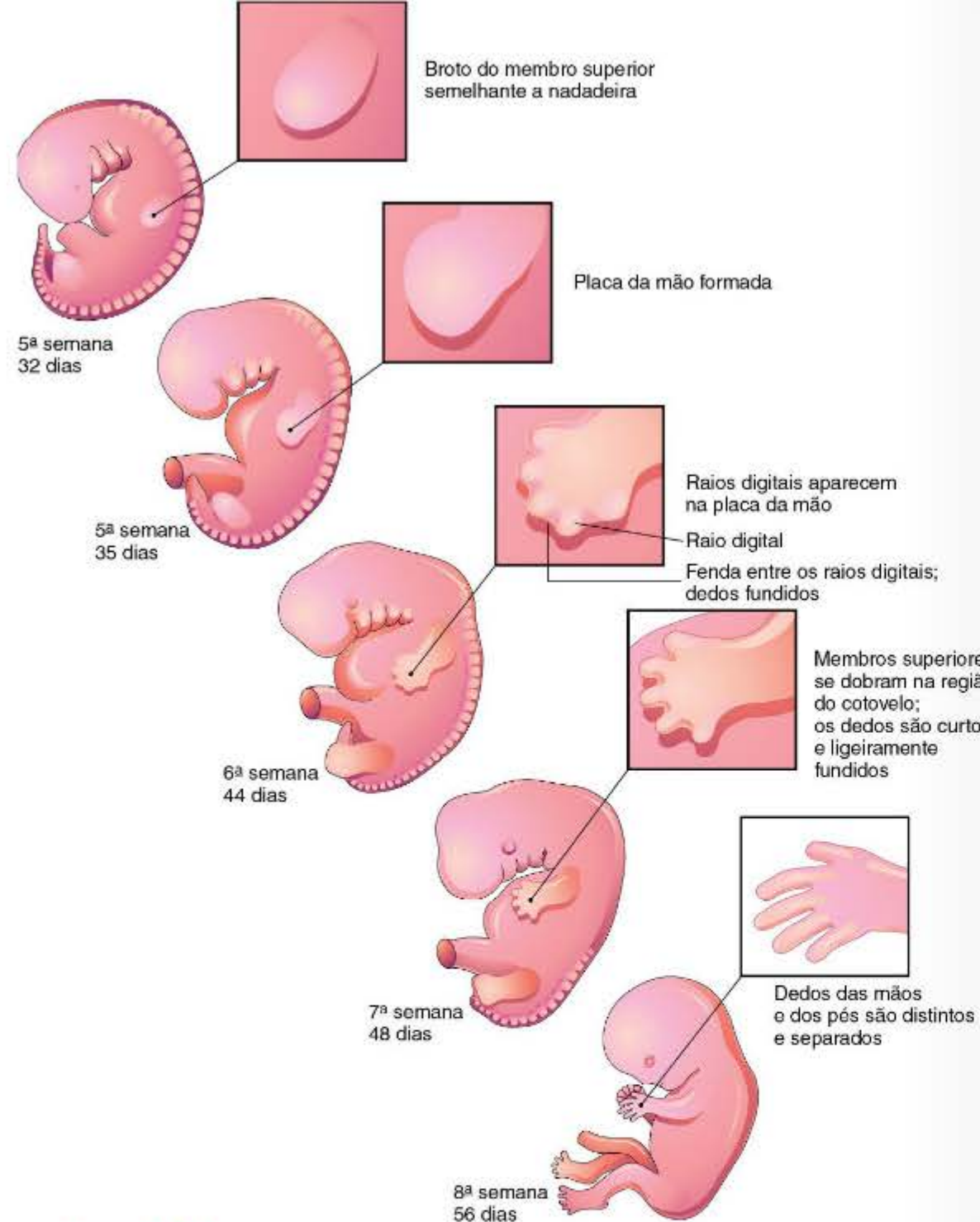
sudoríparas sejam derivados de células mesenquimais que se originaram do ectoderma.

O primeiro indício da diferenciação do músculo liso é o aparecimento de núcleos alongados e mioblastos fusiformes. Durante o desenvolvimento inicial, novos mioblastos continuam a se diferenciar a partir de células mesenquimais, porém não se fundem; permanecem mononucleados. Durante o desenvolvimento tardio, a divisão dos mioblastos existentes gradualmente substitui a diferenciação de novos mioblastos para a produção do novo tecido muscular liso. As células tornam-se filamentosas, porém não sarcoméricas. Elementos contráteis se desenvolvem em seu citoplasma, e a superfície externa de cada célula diferenciada adquire uma lâmina externa ao seu redor. Como fibras musculares se desenvolvem em camadas ou feixes, elas recebem inervação autônoma; fibroblastos e células musculares sintetizam e depositam fibras de colágeno, elásticas e reticulares.

## Desenvolvimento do Músculo Cardíaco

O mesoderma esplâncnico lateral origina o mesênquima ao redor do tubo cardíaco em desenvolvimento (Cap. 14). **Mioblastos cardíacos** derivam desse mesênquima por diferenciação e crescimento de células individuais, ao contrário das fibras musculares esqueléticas estriadas, que se desenvolvem através da fusão de células. Os mioblastos aderem-se uns aos outros como no desenvolvimento do músculo esquelético, porém, as membranas celulares intermediárias não são degradadas; essas áreas de adesão dão origem aos **discos intercalares**. O crescimento das fibras musculares cardíacas resulta da formação de novos **miofilamentos**. Ao final do período embrionário, algumas células musculares desenvolvem feixes especiais que possuem relativamente poucas miofibrilas e diâmetro relativamente maior do que as fibras de músculo cardíaco normais. Essas células musculares cardíacas atípicas — as **células de Purkinje** — formam o sistema de condução do coração (Cap. 14).





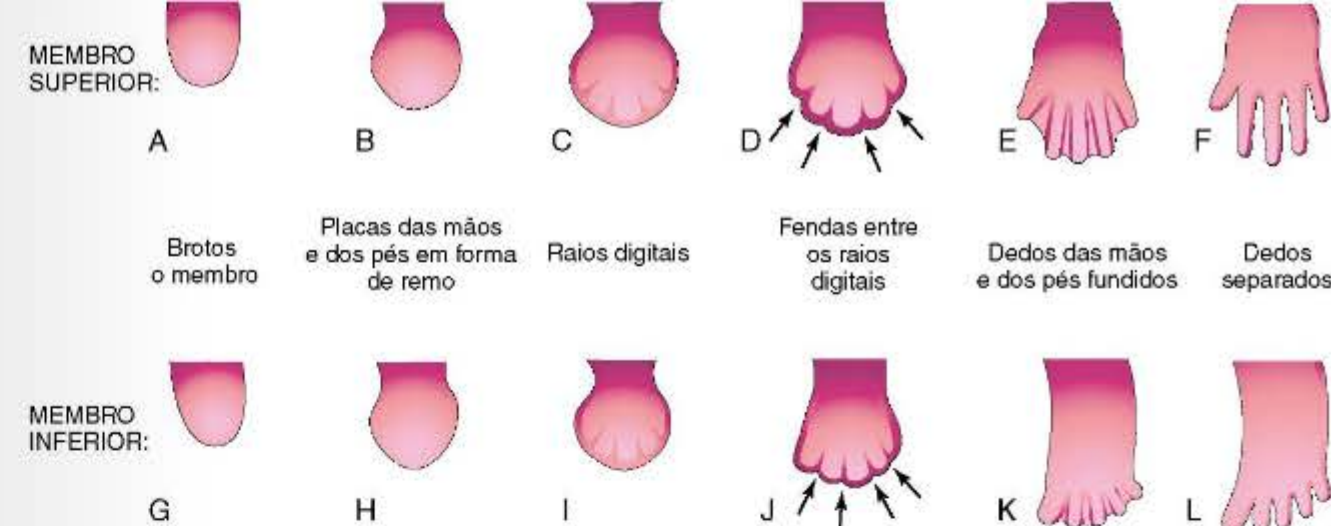
**Figura 15-19** Desenvolvimento dos membros (35-56 dias). Note que o desenvolvimento dos membros superiores precede o dos membros inferiores.

(— Fig. 15-20G a I). Na ponta de cada raio digital, uma parte da CEA induz o desenvolvimento do mesênquima nos primórdios dos mesenquimais dos ossos (falanges) nos dedos. Os intervalos entre os raios digitais são ocupados por mesênquima frouxo. Logo, as regiões intermediárias de mesênquima entram em **apoptose** (*morte celular programada*), formando **fendas entre os raios digitais** (Figs. 15-19 e 15-20D a J). Com o avanço dessa degradação tecidual, são formados dedos separados ao final da oitava semana de desenvolvimento (Fig. 15-19). O bloqueio de eventos celulares e moleculares durante esse processo pode ser responsável pela fusão dos dedos das mãos ou dos pés, uma condição denominada **sindactilia** (Fig. 15-25C e D).

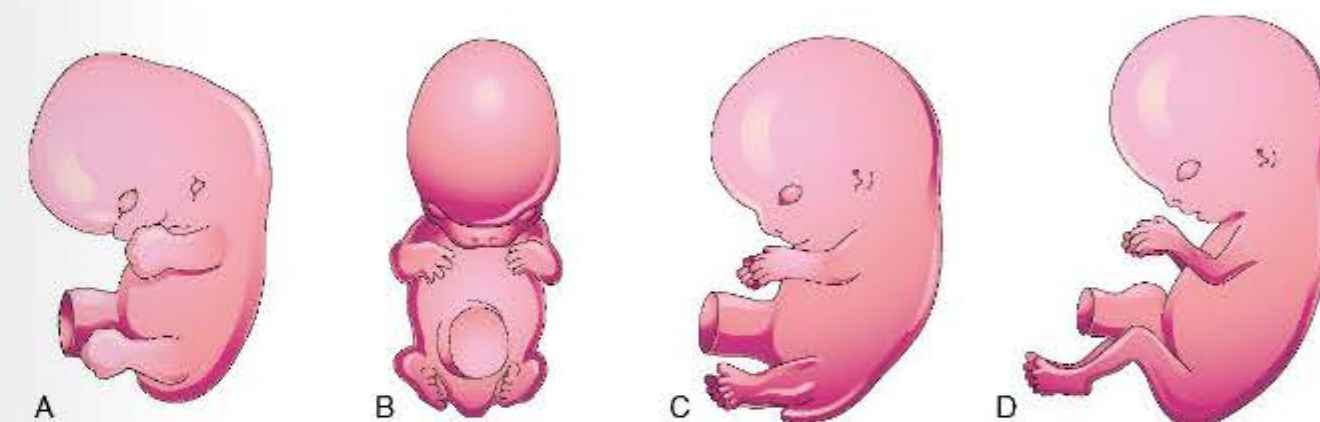
### Estágios Finais do Desenvolvimento dos Membros

O mesênquima dos brotos dos membros origina os ossos, os ligamentos e os vasos sanguíneos (Fig. 15-12). À medida que os brotos dos membros alongam-se durante o início da quinta semana do desenvolvimento, os moldes mesenquimais dos ossos são formados por agregação celular (Fig. 15-12A e B). Os **centros de condrição** aparecem mais tarde, durante a quinta semana. Ao final da sexta semana, todo o esqueleto do membro é cartilaginoso (Fig. 15-12C e D).

A **osteogênese dos ossos longos** se inicia na sétima semana a partir dos centros primários de ossificação que se encontram nas diáfises dos ossos longos. Os **centros primários** de



**Figura 15-20** Desenvolvimento das mãos e dos pés entre a quarta e a oitava semanas. Os estágios iniciais do desenvolvimento dos membros são similares, com exceção do desenvolvimento das mãos, que precede o dos pés em aproximadamente um dia. **A**, Com 27 dias. **B**, Com 32 dias. **C**, Com 41 dias. **D**, Com 46 dias. **E**, Com 50 dias. **F**, Com 52 dias. **G**, Com 28 dias. **H**, Com 36 dias. **I**, Com 46 dias. **J**, Com 49 dias. **K**, Com 52 dias. **L**, Com 56 dias. As setas em **D** e em **J** indicam o processo de fragmentação tecidual que separa os dedos das mãos e dos pés.



**Figura 15-21** Modificações posicionais do desenvolvimento dos membros de embriões humanos. **A**, Com aproximadamente 48 dias, mostrando os membros estendidos ventralmente e as placas das mãos e dos pés voltadas uma para a outra. **B**, Com aproximadamente 51 dias, mostrando os membros superiores dobrando-se na região dos cotovelos e as mãos curvando-se acima do tórax. **C**, Com aproximadamente 54 dias, mostrando as solas dos pés voltadas medialmente. **D**, Com aproximadamente 56 dias. Note que os cotovelos agora apontam caudalmente, e os joelhos, cranialmente.

ossificação estão presentes em todos os ossos *longos* até a 12ª semana. A ossificação primária dos ossos carpais (carpo) começa por volta dos cinco anos após o nascimento.

A partir da **região dos dermatomiótomos dos somitos**, células precursoras miogênicas também migram em direção aos brotos dos membros e posteriormente se diferenciam em **mioblastos**, os precursores das células musculares. Assim como se formam os ossos longos, os mioblastos se agregam e formam uma grande massa muscular em cada broto do membro (Fig. 15-16). Em geral, essa massa muscular se separa em um componente dorsal (extensor) e um componente ventral (flexor).

Ao início da sétima semana, os membros se estendem ventralmente, e suas margens pré-axial e pós-axial localizam-se nas regiões cranial e caudal, respectivamente (Fig. 15-22A e D). Os **membros superiores giram lateralmente**, 90 graus em torno de seus eixos longitudinais. Logo, o futuro cotovelo localiza-se na região dorsal, e os músculos extensores acomodam-se na região lateral e posterior do

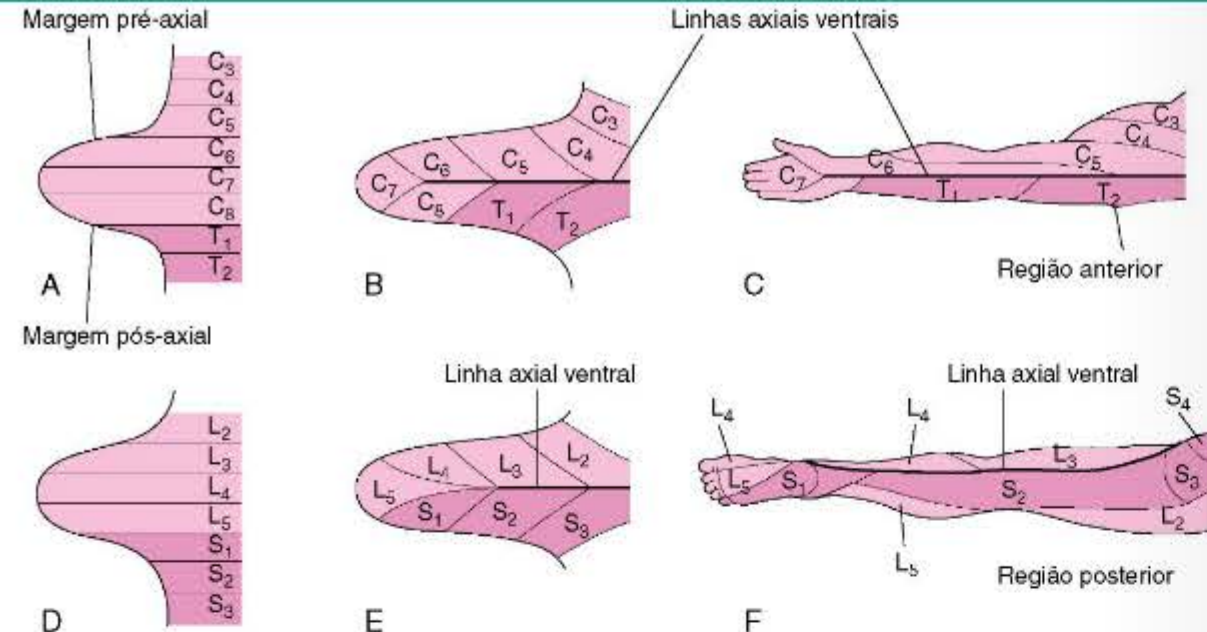
membro. Os **membros inferiores giram medialmente**, cerca de 90 graus; consequentemente, a futura face do joelho e os músculos extensores localizam-se na região anterior dos membros inferiores (Fig. 15-21A a D).

O rádio e a tíbia são ossos homólogos, assim como a ulna e a fíbula, e também o polegar e o hálux são dedos homólogos. As **articulações sinoviais** aparecem no início do período fetal, coincidindo com a diferenciação funcional dos músculos dos membros e suas respectivas inervações.

### Inervação Cutânea dos Membros

Os **axônios motores** provenientes da medula espinal penetram nos brotos dos membros durante a quinta semana de desenvolvimento e crescem no interior das massas musculares dorsais e ventrais. Os **axônios sensoriais** penetram nos brotos dos membros após os axônios motores usando-os como orientação. As **células da crista neural**, as precursoras das células de Schwann, encontram-se ao redor





**Figura 15-22** Desenvolvimento do padrão dos dermatômos dos membros. As linhas axiais indicam onde não existe sobreposição sensitiva. **A e D**, Região ventral dos brotos dos membros iniciais na quinta semana. Nesse estágio, o padrão do dermatômo revela a disposição segmentar primitiva. **B e E**, Vista similar em estágio tardio da quinta semana, mostrando as modificações na disposição dos dermatômos. **C e F**, O padrão do dermatômo dos membros superiores e inferiores no adulto. O padrão do dermatômo primitivo desapareceu, porém a antiga sequência de dermatômos ainda pode ser reconhecida. Em **F**, note que a maior parte da superfície primitiva ventral do membro inferior encontra-se na parte posterior do membro no adulto. Isso acontece a partir da rotação medial do membro inferior que ocorre ao final do período embrionário. No membro superior, a linha axial ventral se estende ao longo da superfície anterior do braço e do antebraço. No membro inferior, a linha axial ventral se estende ao longo da região medial da coxa e do joelho em direção à região posteromedial da perna e do calcanhar.

das fibras nervosas motoras e sensoriais dos membros e formam o **neurolema** e a **bainha de mielina** (Cap. 16).

Um **dermatômo** é a área da pele que é suprida por um único nervo espinal e seu gânglio espinal. Durante a quinta semana do desenvolvimento, os nervos periféricos crescem a partir dos **plexos dos membros** (braquial e lombossacral) em desenvolvimento no mesênquima dos brotos dos membros (Fig. 15-22A e B). Os nervos espinais são distribuídos em faixas segmentares, suprimindo ambas as superfícies ventral e dorsal dos brotos dos membros. À medida que os membros crescem, a distribuição cutânea dos nervos espinais migra ao longo de sua extensão e não alcança mais a superfície na parte distal dos membros. Embora ocorram alterações nos **padrões originais dos dermatômos** durante o crescimento dos membros, uma sequência ordenada de distribuição pode ainda ser reconhecida no adulto (Fig. 15-22C e F). Nos membros superiores, as áreas supridas por C<sub>5</sub> e C<sub>6</sub> são contíguas às áreas supridas por T<sub>2</sub>, T<sub>1</sub> e C<sub>8</sub>, porém essa sobreposição é mínima na linha axial ventral.

Devido à existência da sobreposição de **dermatômos**, uma área particular da pele não é exclusivamente inervada por um único nervo segmentar. Os dermatômos dos membros podem ser traçados para baixo ao longo da face lateral do membro superior e para trás na sua face medial. Uma distribuição semelhante de dermatômos é observada nos membros inferiores, em que eles podem ser traçados para baixo ao longo da face anterior e para cima em sua face dorsal. Quando ocorrem o alongamento e a rotação dos membros, seus nervos são carregados com eles; isso explica o curso oblíquo dos nervos resultantes a partir dos plexos braquial e lombossacral.

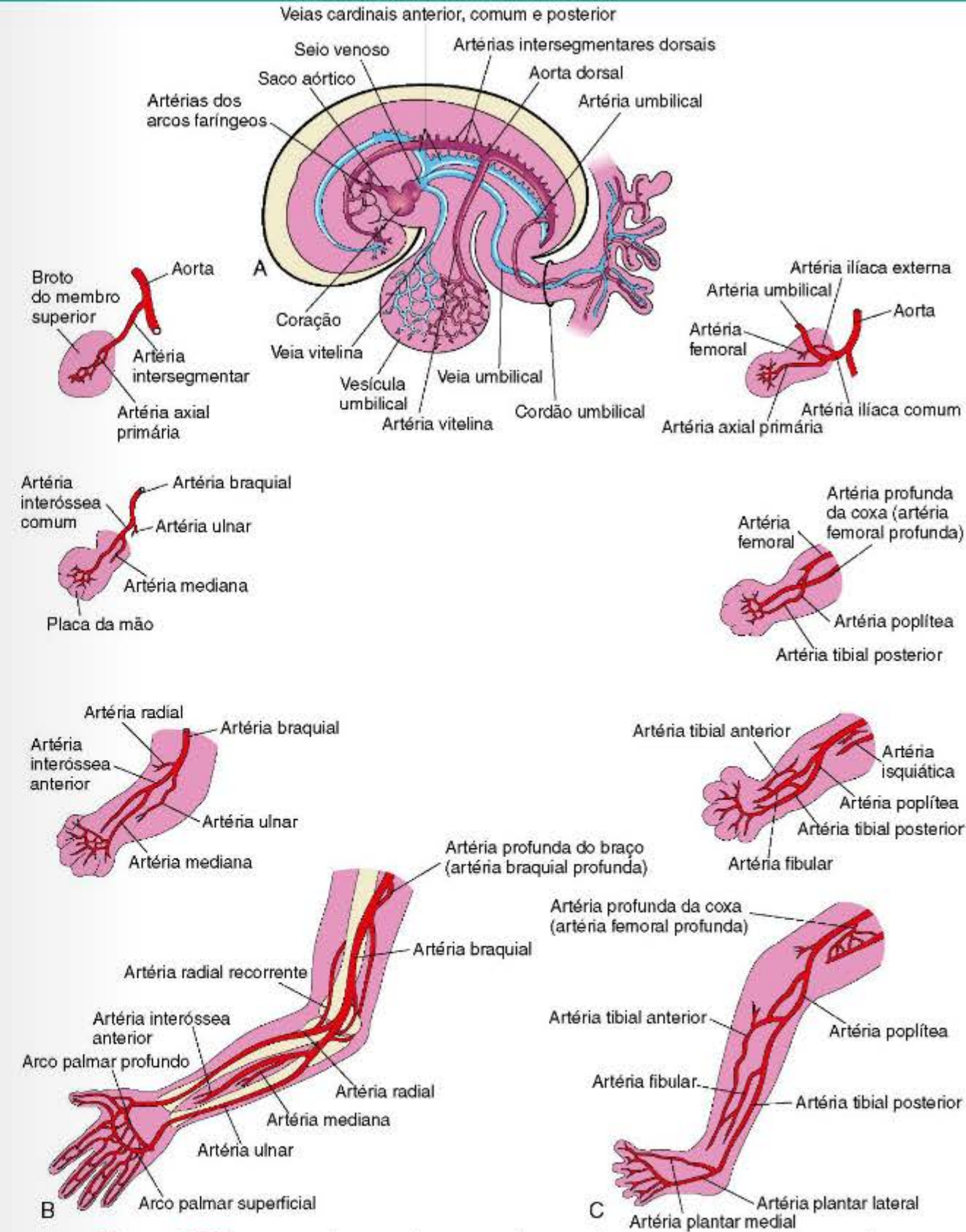
### Suprimento Sanguíneo dos Membros

Os brotos dos membros são supridos pelas ramificações das **artérias intersegmentares** (Fig. 15-23A), que se originam a partir da aorta dorsal, formando uma rede de finos capilares através do mesênquima. O padrão vascular primitivo consiste na **artéria axial primária** e suas ramificações (Fig. 15-23B e C), que drenam em um seio marginal periférico. Logo, o sangue dos seios drena para a veia periférica.

O padrão vascular se modifica com o desenvolvimento dos membros, sobretudo em consequência da formação de vasos a partir daqueles preexistentes (**angiogênese**). Os novos vasos se unem a outros brotos para formar novos vasos. A artéria axial primária torna-se a **artéria braquial** na região do braço e as **artérias ulnar e radial** na região do antebraço, que são suas ramificações terminais (Fig. 15-23B). À medida que os dedos se formam, o seio marginal se rompe e desenvolve-se o padrão venoso definitivo, representado pelas veias cefálica e basilica e suas tributárias. Na região da coxa, a artéria primária axial é representada pela **artéria profunda da coxa** (artéria femoral profunda). Na perna, a artéria axial primária é representada pelas **artérias tibial anterior e posterior** (Fig. 15-23C).

### QUESTÕES DE ORIENTAÇÃO CLÍNICA

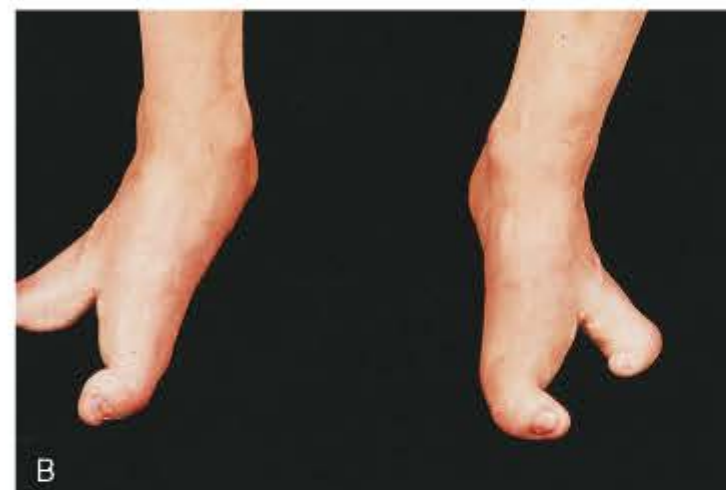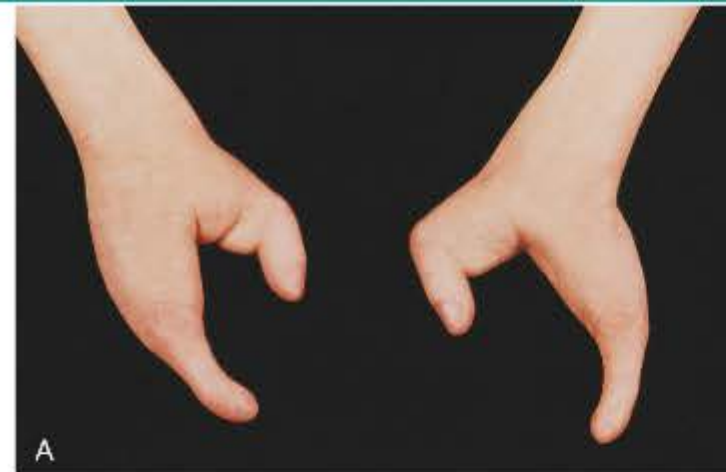1. Geralmente, as costelas acessórias estão associadas à sétima vértebra cervical e à primeira vértebra lombar. Essas costelas acessórias têm importância clínica? Qual é a base embriológica das costelas acessórias?



**Figura 15-23** Desenvolvimento das artérias dos membros. **A e B**, Desenvolvimento das artérias no membro superior. **C**, Desenvolvimento das artérias no membro inferior.

2. Qual defeito vertebral pode desenvolver a escoliose? Defina essa condição. Qual é a base embriológica desse defeito vertebral?
3. Qual é o significado do termo **craniossinostose**? O que resulta essa anormalidade do desenvolvimento? Dê um exemplo comum e descreva-o?
4. Uma criança apresenta características da síndrome de Klippel-Feil. Quais as principais características dessa condição? Quais anomalias vertebrais estão presentes?
5. Um neonato nasceu com a síndrome de prune-belly, causada por uma falha no desenvolvimento normal da musculatura abdominal. O que você acha que poderia





**Figura 15-24** Anomalias das mãos e dos pés. **A**, Ectrodactilia em uma criança. Note a ausência dos dedos centrais da mão, resultando em uma fenda nas mãos. **B**, Um defeito semelhante envolvendo os pés. Esses membros defeituosos podem ser herdados de um padrão dominante autossômico. (Cortesia de A.E. Chudley, M.D., Section of Genetics and Metabolism, Department of Pediatrics and Child Health, University of Manitoba, Children's Hospital, Winnipeg, Manitoba, Canada.)

### MÃO FENDIDA E PÉ FENDIDO

Mãos ou pés fendidos são raras anormalidades em que um ou mais dedos centrais estão ausentes — **ectrodactilia** —, resultado da falha de um ou mais raios digitais ao se desenvolver (Fig. 15-24A e B). A mão ou o pé é dividido em duas partes que se opõem. Os dedos remanescentes são parcial ou completamente fundidos (**sindactilia**).

### AUSÊNCIA CONGÊNITA DO RÁDIO

Em alguns indivíduos, o rádio é parcial ou completamente ausente. A mão se desvia lateralmente (radialmente), e a ulna curva-se, formando uma concavidade voltada para a lateral do antebraço. Essa anomalia resulta da falha na formação do mesênquima primordial do rádio durante a quinta semana do desenvolvimento. Sua ausência é geralmente causada por fatores genéticos.

### POLIDACTILIA

Dígitos supernumerários são comuns (Fig. 15-25A e B). Frequentemente, o dedo extra é incompletamente formado e carece de desenvolvimento muscular adequado, tornando-se inútil. Se a mão é a afetada, o dedo extra é mais comumente o medial ou o lateral do que o central. No pé, o dedo extra é geralmente lateral. A polidactilia é herdada como um traço dominante.

### SINDACTILIA

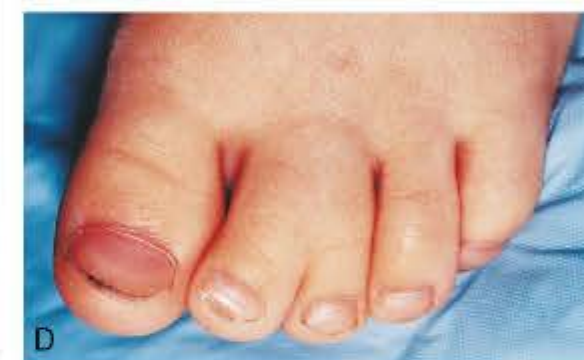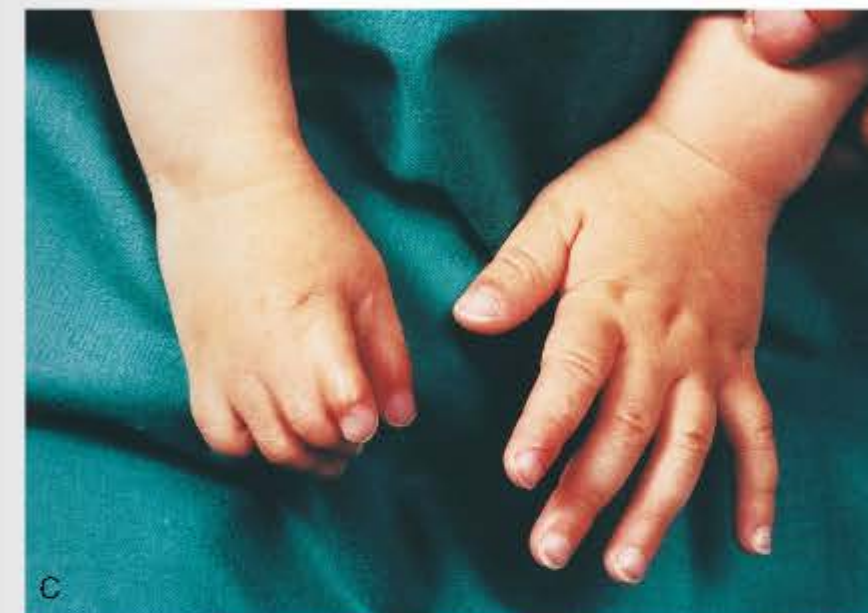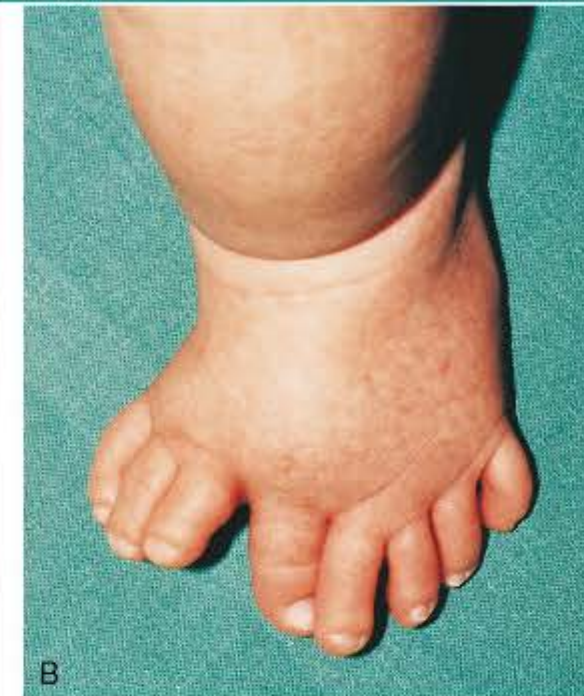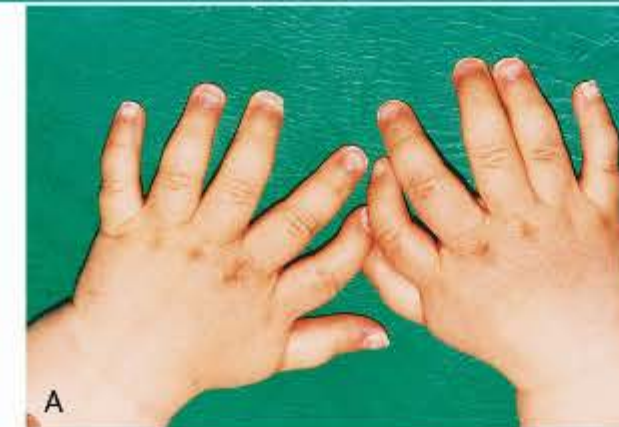A **sindactilia** ocorre com uma frequência de aproximadamente um em 2.200 nascimentos. A **sindactilia cutânea** (a fusão simples dos dedos) é a anomalia mais comum dos membros (Fig. 15-25C). Ela ocorre com maior frequência no pé do que na mão (Fig. 15-25C e D). A sindactilia é mais frequentemente observada entre o terceiro e o quarto dedos da mão e entre o segundo e o terceiro dedos do pé (Fig. 15-25D). Ela é herdada como um traço dominante simples ou recessivo simples. A sindactilia cutânea resulta de uma falha na degradação do tecido localizado entre dois ou mais dedos. Em alguns casos, existe a fusão dos ossos (**sinostose**). A **sindactilia óssea** ocorre quando as fendas entre os raios digitais não se desenvolvem durante a sétima semana; como resultado, a separação dos dedos não ocorre.

### ARTROGRIPOSE

A **artrogripose múltipla congênita** refere-se a um grupo heterogêneo de distúrbios musculoesqueléticos caracterizado por múltiplas contraturas e imobilidade de duas ou mais articulações ao nascimento. A incidência da artrogripose múltipla congênita é de um em 3.000 nascidos vivos, e o sexo masculino é o mais afetado em casos ligados ao sexo. A causa pode ser tanto neurológica (alterações do sistema nervoso central e periférico) quanto não neurológica (alterações cartilaginosas e movimentação restrita *in utero*).

### TALIPES CONGÊNITO (PÉ TORTO)

O **talipes** ocorre com uma frequência de cerca de um em 1.000 nascimentos. O **pé torto equinovaro congênito**, o tipo mais comum (Fig. 15-26), é duas vezes mais frequente no sexo masculino do que no feminino. A sola dos pés é voltada medialmente, e o pé é invertido. A etiologia do pé torto é incerta. Fatores hereditários estão envolvidos em alguns casos, e parece que fatores ambientais estão envolvidos na maioria dos casos. O pé torto parece seguir um **padrão de herança multifatorial**; por isso, qualquer posição intrauterina que resulta no posicionamento anormal dos pés pode causar o pé torto se o feto for geneticamente predisposto a essa deformidade.



**Figura 15-25** Vários tipos de defeitos digitais. **A**, Polidactilia das mãos. **B**, Polidactilia dos pés. Essas condições resultam da formação de um ou mais raios digitais extras durante o período embrionário. **C** e **D**, Várias formas de sindactilia envolvendo os dedos das mãos e dos pés. A sindactilia cutânea (**C**) é provavelmente causada pela apoptose incompleta do tecido entre os raios digitais durante a vida embrionária. Sindactilia do segundo e do terceiro dedos dos pés é mostrada em **D**. Na sindactilia óssea, os raios digitais se misturam em resultado da falta de apoptose, causando fusão dos ossos. (Cortesia de A.E. Chudley, M.D., Section of Genetics and Metabolism, Department of Pediatrics and Child Health, University of Manitoba, Children's Hospital, Winnipeg, Manitoba, Canada.)

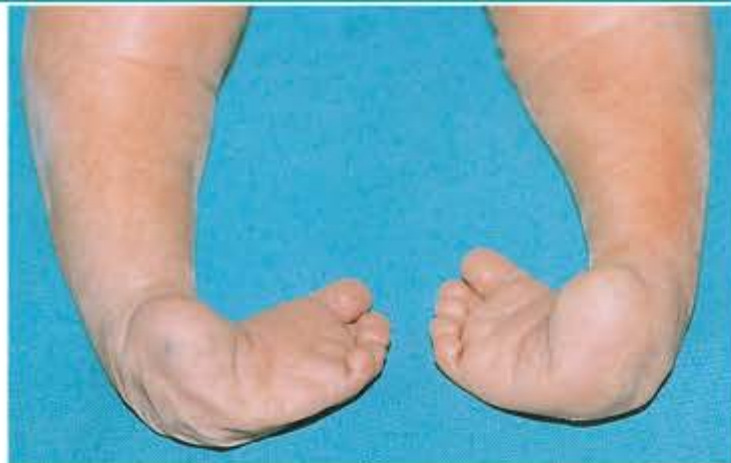### ANOMALIAS DOS MEMBROS

Existem dois tipos principais de anomalias dos membros:

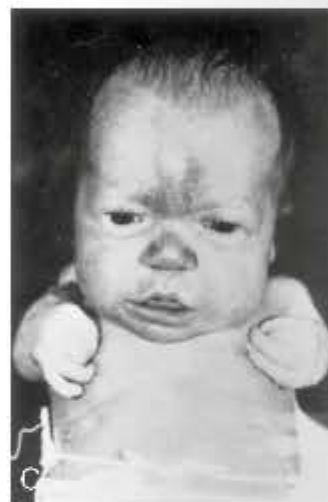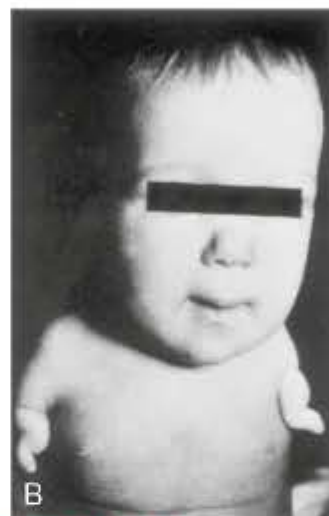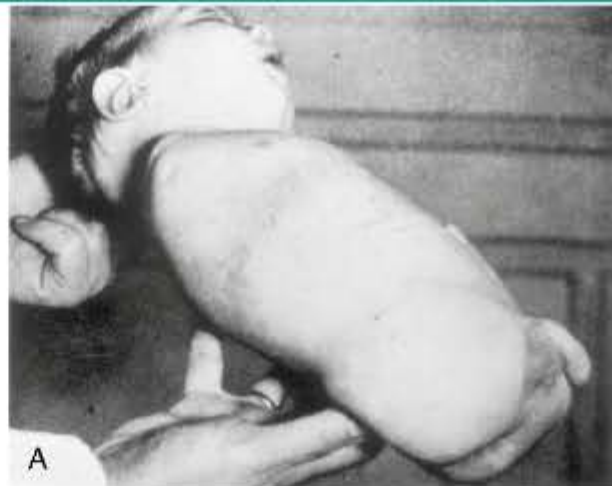- **Amelia** — completa ausência de um membro
  - **Meromelia** — ausência parcial de um membro
- Termos como hemimelia, peromelia, ectromelia e focomelia também são utilizados.
- Anomalias dos membros originam-se em estágios diferentes do desenvolvimento. A supressão do desenvolvimento dos brotos dos membros durante o início da quarta semana resulta em **amelia** (Fig. 15-27A). O impedimento ou o distúrbio da diferenciação ou crescimento dos membros durante a quinta semana resulta em **meromelia** (Fig. 15-27B e C). Alguns membros defeituosos possuem as seguintes causas:
- Fatores genéticos, como alterações cromossômicas associadas à trissomia 18 (Cap. 19).

- Genes mutantes, como na braquidactilia (encurtamento dos dedos) ou na osteogênese imperfeita (distúrbios do tecido conjuntivo). *Estudos moleculares associam a mutação genética (gene Hox, BMP, Shh, Wnt7, En-1 e outros) a muitos casos de anomalias dos membros.*
- Fatores ambientais, como as teratogênias (p. ex., talidomida).
- Uma combinação de fatores genéticos e ambientais (**herança multifatorial**), como na luxação congênita do quadril.
- Interrupções vasculares e isquemia, como nos defeitos de redução dos membros.





**Figura 15-26** Neonato com deformidade talipes equinovarus bilateral (pé torto), ilustrando um tipo clássico dessa anomalia, caracterizado pela inversão e pela rotação medial da sola dos pés. (Cortesia de A.E. Chudley, M.D., Section of Genetics and Metabolism, Department of Pediatrics and Child Health, University of Manitoba, Children's Hospital, Winnipeg, Manitoba, Canada.)

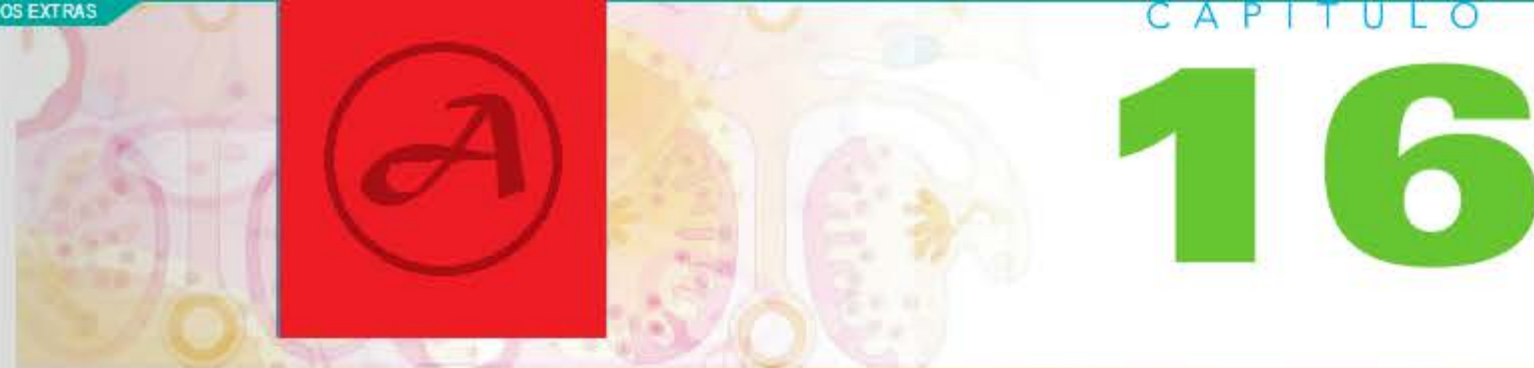

**Figura 15-27** Anomalia dos membros devido à talidomida. **A**, Amelia quádrupla (ausência dos membros superiores e inferiores). **B**, Meromelia (ausência parcial) dos membros superiores. Os membros são representados por cotos rudimentares. **C**, Meromelia na qual os membros superiores rudimentares estão conectados diretamente ao tronco. (De Lenz W, Knapp K: Foetal malformations due to thalidomide. Ger Med Mon 7:253, 1962.)

- causar essa anomalia congênita? Qual anomalia urinária é resultante do desenvolvimento anormal da parede abdominal anterior?
- Um menino perguntou à mãe por que um de seus mamilos localizava-se inferiormente ao outro. Ela foi incapaz de explicar essa anomalia. Como você explicaria essa posição anormal do mamilo?
  - Uma menina de oito anos de idade perguntou ao seu médico por que o músculo de um dos lados de seu pescoço era tão proeminente. O que você diria a ela? O que poderia acontecer se esse músculo não fosse tratado?
  - Após exercício vigoroso, um jovem atleta queixou-se de dor na região posteromedial de seu tornozelo. Disseram-lhe que ele tinha um músculo da panturrilha acessório. Isso é possível? Se sim, qual a base embriológica dessa anomalia?
  - Uma criança tinha membros curtos. Seu tronco era normal, proporcionalmente, porém sua cabeça era maior que o normal. Seus pais tinham membros normais e esse problema nunca tinha ocorrido em nenhum de seus familiares. A ingestão de medicamentos pela mãe poderia ter causado essas alterações? Se não, o que teria causado esses distúrbios em seu sistema esquelético? Poderia acontecer novamente se o casal tivesse mais filhos?
  - Uma mulher está interessada em se casar com um homem que tem os dedos curtos (braquidactilia). Ele disse que seus pais também têm os dedos curtos, porém nenhum de seus irmãos ou irmãs apresenta esse problema. A mulher possui dedos normais, assim como todos de sua família. Claramente, o fator hereditário está envolvido, portanto, quais são as chances de os filhos do casal apresentarem braquidactilia se eles se casarem?
  - Há aproximadamente um ano, uma mulher deu à luz uma criança que não tinha a mão direita. Ela havia

- tomado um medicamento que continha doxilamina e diciclomina para aliviar a náusea durante a 10ª semana de gestação (oito semanas após a fecundação). A mulher está processando a empresa que fabrica o medicamento. O medicamento poderia causar defeito nos membros? Se sim, poderia ter causado falha no desenvolvimento da mão da criança?
- Uma criança tem sindactilia na mão esquerda e ausência da cabeça esternal do músculo peitoral maior esquerdo. Ela parece normal, com exceção de seu mamilo esquerdo, que se localiza aproximadamente 5 cm inferiormente ao outro. Qual é a causa dessas anomalias? Elas podem ser corrigidas?
  - Qual o tipo mais comum de pé torto? Essa é uma doença comum? Qual é a aparência do pé de crianças com essa anomalia?

As respostas a estas questões são apresentadas no final do livro.



## Sistema Nervoso

### Origem do Sistema Nervoso 247

#### Desenvolvimento da Medula Espinal 250

- Desenvolvimento dos Gânglios Espinais 252
- Desenvolvimento das Meninges Espinais 252
- Alterações do Posicionamento da Medula Espinal 253
- Mielinização das Fibras Nervosas 253

#### Defeitos Congênitos da Medula Espinal 253

#### Desenvolvimento do Encéfalo 254

- Flexuras Encefálicas 254
- Rombencéfalo 255
- Mielencéfalo 255
- Metencéfalo 256
- Plexos Corioides e Líquido Cefalorraquidiano 256

Mesencéfalo 257

Prosencéfalo 257

### Anomalias Congênicas do Encéfalo 261

#### Desenvolvimento do Sistema Nervoso Periférico 265

- Nervos Espinais 266
- Nervos Cranianos 266

#### Desenvolvimento do Sistema Nervoso Autônomo 269

- Sistema Nervoso Simpático 269
- Sistema Nervoso Parassimpático 269

### Questões de Orientação Clínica 270

O sistema nervoso é constituído de três partes principais:

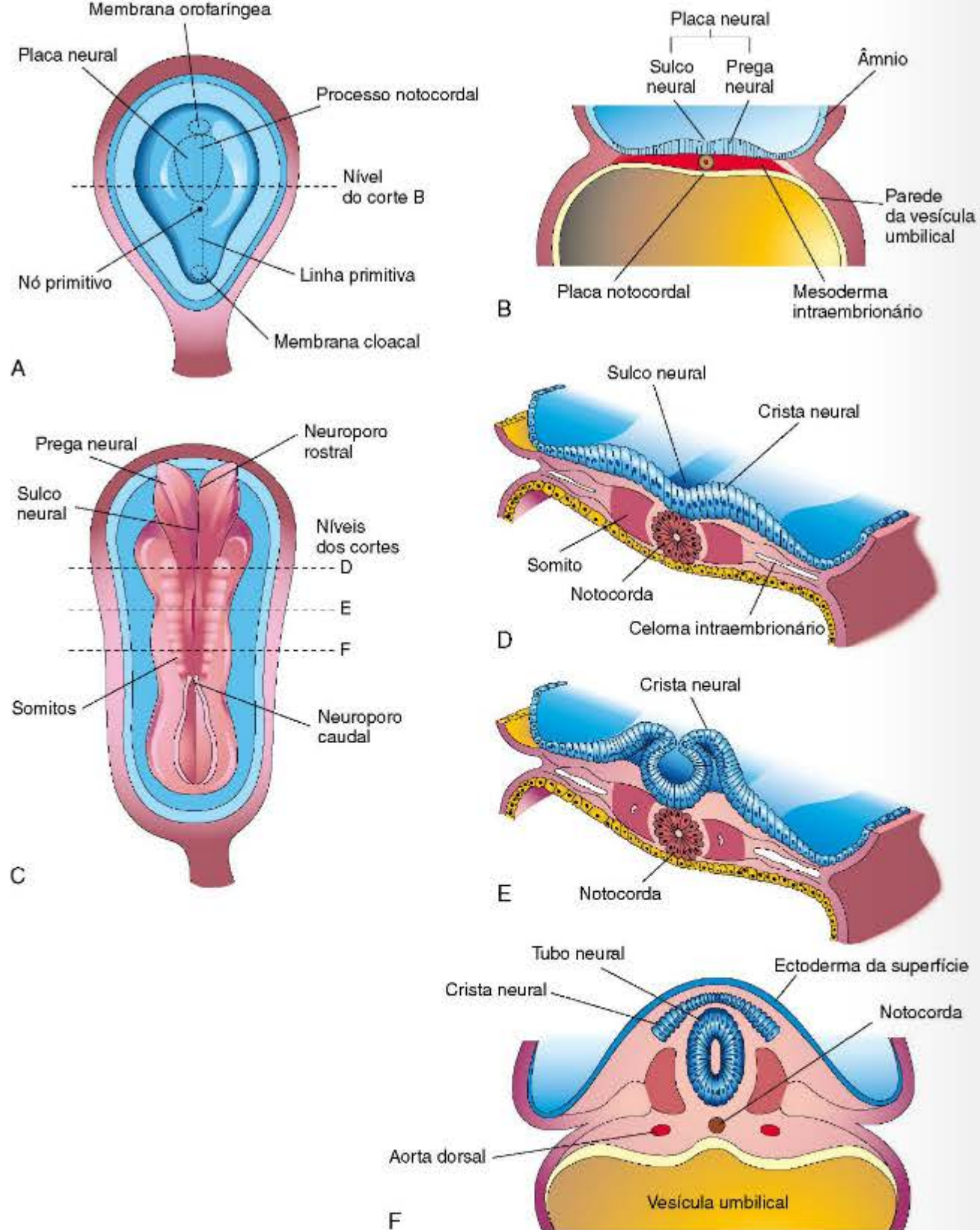
- O sistema nervoso central (SNC), que inclui o encéfalo e a medula espinal.
- O sistema nervoso periférico (SNP), que inclui os neurônios fora do SNC e os nervos cranianos e espinais que conectam o encéfalo e a medula espinal às estruturas periféricas.
- O sistema nervoso autônomo (SNA), que possui partes tanto no SNC quanto no SNP e que é constituído de neurônios que inervam os músculos lisos, o músculo cardíaco, os epitélios glandulares ou a combinação destes tecidos.



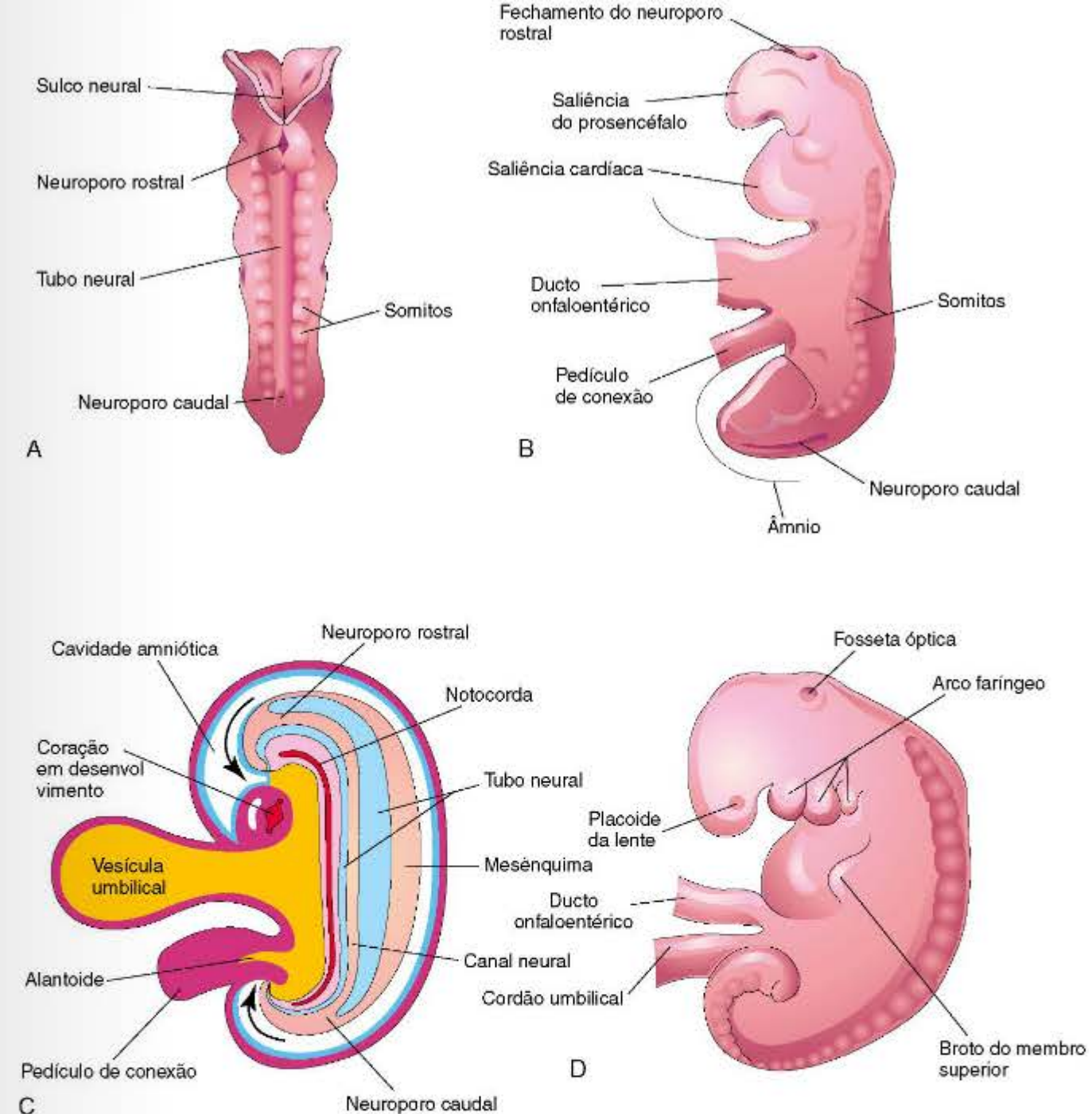
### ORIGEM DO SISTEMA NERVOSO

O sistema nervoso se desenvolve a partir da **placa neural**, uma área espessa do ectoderma embrionário (Fig. 16-1A e B). A notocorda e o mesoderma paraxial induzem o ectoderma sobrejacente a se diferenciar na placa neural. A Figura 16-1B a F apresenta a formação das pregas neurais, do tubo neural e da crista neural a partir da placa neural. O **tubo neural** diferencia-se em SNC, consistindo no encéfalo e na medula espinal. A **crista neural** da origem às células que formam a maior parte do SNP e do SNA.





**Figura 16-1** A placa neural e a formação do tubo neural. **A**, Vista dorsal de um embrião de aproximadamente 18 dias, exposto pela remoção do âmnio. **B**, Corte transversal do embrião mostrando a placa neural e o desenvolvimento inicial do sulco neural e das pregas neurais. **C**, Vista dorsal de um embrião de aproximadamente 22 dias. As pregas neurais se fundiram na altura do quarto e sexto somitos, porém encontram-se abertas nas duas extremidades. **D a F**, Cortes transversais deste embrião nos níveis mostrados em **C**, destacando a formação do tubo neural e sua separação do ectoderma da superfície.

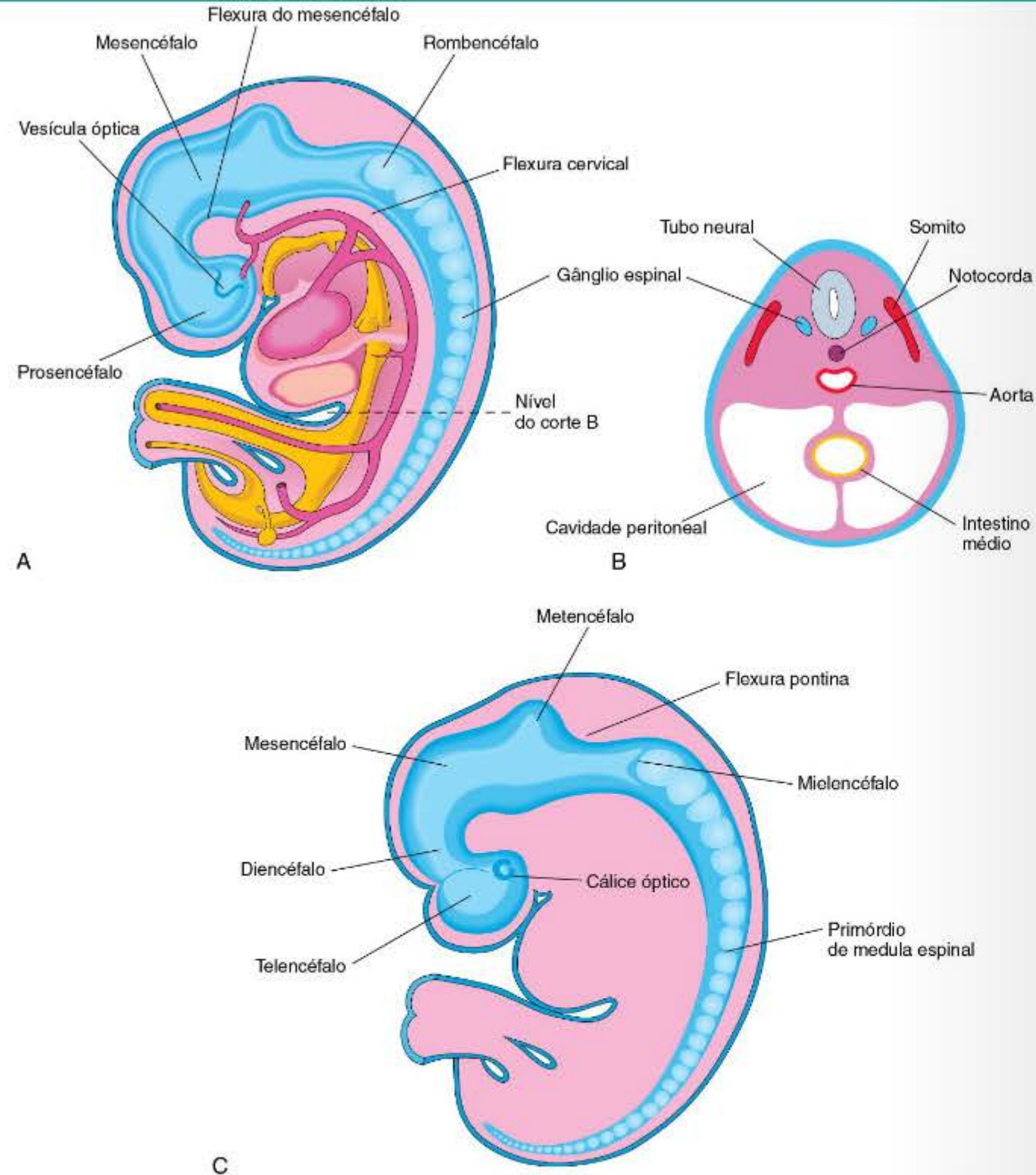


**Figura 16-2** **A**, Vista dorsal de um embrião de aproximadamente 23 dias, mostrando fusão das pregas neurais, levando à formação do tubo neural. **B**, Vista lateral de um embrião de aproximadamente 25 dias, mostrando a saliência do prosencéfalo e o fechamento do neuroporo rostral. **C**, Corte sagital do embrião, mostrando a comunicação transitória do canal neural com a cavidade amniótica (setas). **D**, Vista lateral de um embrião de aproximadamente 27 dias. Observe que os neuroporos mostrados em **B** encontram-se fechados.

A formação da placa e do tubo neural, um processo conhecido como **neurulação**, começa no início da 4ª semana (22-23 dias). A fusão das pregas neurais avança nas direções cefálica e caudal até que somente pequenas áreas permaneçam abertas em ambas as extremidades (Fig. 16-2A e B). Nessas regiões, a luz do tubo neural – o **canal neural** – comunica-se livremente com a cavidade amniótica (Fig. 16-2C). A abertura craniana – o **neuroporo rostral** – fecha-se aproximadamente no 25º dia, sendo que o **neuroporo caudal** fecha-se

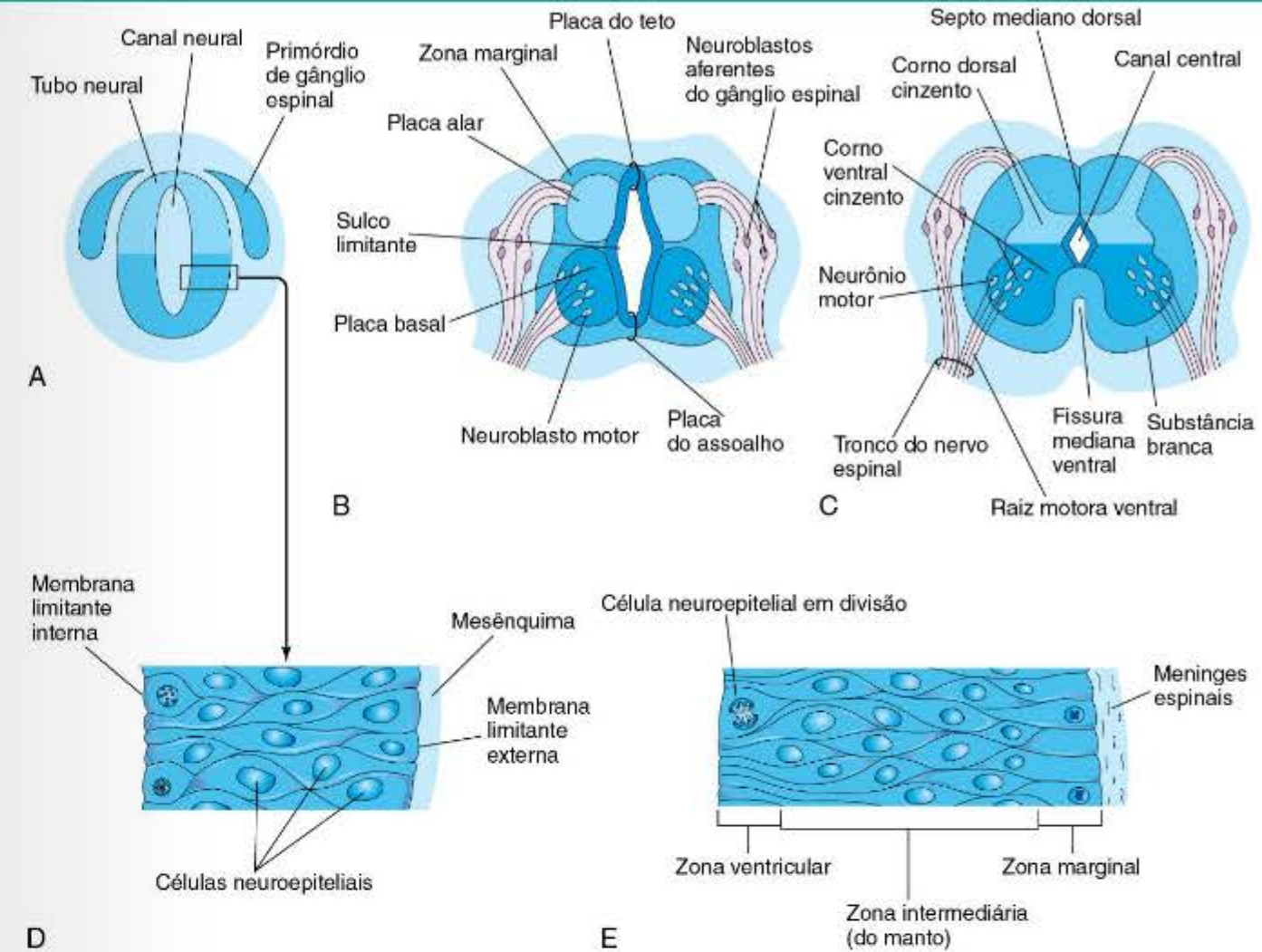
2 dias depois (Fig. 16-2D). O **fechamento dos neuroporos** coincide com o estabelecimento de uma circulação vascular no tubo neural. As paredes do tubo neural se espessam para formar o **encéfalo** e a **medula espinal** (Fig. 16-3). O canal neural forma o sistema ventricular do encéfalo e o canal central da medula espinal. O **padrão dorsoventral do tubo neural parece envolver o gene *sonic hedgehog* (*Shh*), genes *Pax*, proteínas morfogenéticas ósseas e dorsalina, um fator transformante de crescimento (*TGF-β*).**





**Figura 16-3** A, Vista lateral de um embrião de aproximadamente 28 dias, mostrando as três vesículas encefálicas primárias: prosencéfalo, mesencéfalo e rombencéfalo. Duas flexuras demarcam as divisões primárias do encéfalo. B, Corte transversal do embrião, mostrando o tubo neural que originará a medula espinal nesta região. Os gânglios espinais derivados da crista neural estão apresentados. C, Vista lateral do sistema nervoso central de um embrião de 6 semanas, mostrando as vesículas encefálicas secundárias e a flexura pontina.

é composta por um espesso neuroepitélio pseudoestratificado cilíndrico (Fig. 16-4D). Essas células neuroepiteliais constituem a **zona ventricular** (camada endimária), que origina todos os neurônios e células macrogliais (p. ex., astrócitos e oligodendrócitos) na medula espinal (Fig. 16-5). Rapidamente, pode-se reconhecer uma **zona marginal** composta pelas partes externas das células neuroepiteliais (Fig. 16-4E). À medida que os axônios crescem a partir



**Figura 16-4** Desenvolvimento da medula espinal. A, Corte transversal do tubo neural de um embrião de aproximadamente 23 dias. B e C, Cortes similares em embriões de 6 e 9 semanas, respectivamente. D, Cortes da parede do tubo neural mostrada em A. E, Corte da parede da medula espinal em desenvolvimento, mostrando suas três zonas.

dos corpos celulares provenientes da medula espinal, dos gânglios espinais e do encéfalo, gradualmente esta zona se converte na matéria branca da medula espinal.

Algumas células neuroepiteliais na zona ventricular se diferenciam em neurônios primitivos – os **neuroblastos**. Essas células embrionárias formam uma zona intermediária (camada do manto) entre as zonas ventricular e marginal. Os neuroblastos tornam-se neurônios a partir do momento em que desenvolvem processos citoplasmáticos (Fig. 16-5). As células primitivas de sustentação do SNC – os **glioblastos** (espongioblastos) – se diferenciam a partir das células neuroepiteliais, principalmente depois da interrupção da formação do neuroblasto. Os glioblastos migram a partir da zona ventricular para as zonas intermediária e marginal. Alguns glioblastos se tornam **astroblastos** e posteriormente **astrócitos**, enquanto que outros glioblastos se tornam **oligodendroblastos** e, finalmente, **oligodendrócitos** (Fig. 16-5). Quando as células neuroepiteliais param de produzir neuroblastos e glioblastos, elas se diferenciam em células endimárias, que formam o **epêndima** que reveste o canal central da medula espinal.

As **células microgliais** (microglia), dispersas nas substâncias cinzenta e branca, são células pequenas derivadas das células mesenquimais (Fig. 16-5). As células da microglia invadem o SNC mais tardiamente no período fetal,

depois da penetração dos vasos sanguíneos. A microglia origina-se na medula óssea e faz parte da população celular mononuclear fagocitária.

A proliferação e a diferenciação das células neuroepiteliais na medula espinal em desenvolvimento levam à formação de paredes espessas e de delgadas placas do teto e do assoalho (Fig. 16-4B). O espessamento diferencial das paredes laterais da medula espinal produz, rapidamente, um sulco longitudinal raso em cada lado, o **sulco limitante** (Figs. 16-4B e 16-6). Este sulco separa a parte dorsal, a **placa (lâmina) alar**, da parte ventral, a **placa (lâmina) basal**. As placas alar e basal produzem saliências longitudinais que se estendem por quase toda a extensão da medula espinal em desenvolvimento. Esta separação regional é de fundamental importância porque as placas alar e basal posteriormente se associam a funções aferentes e eferentes, respectivamente.

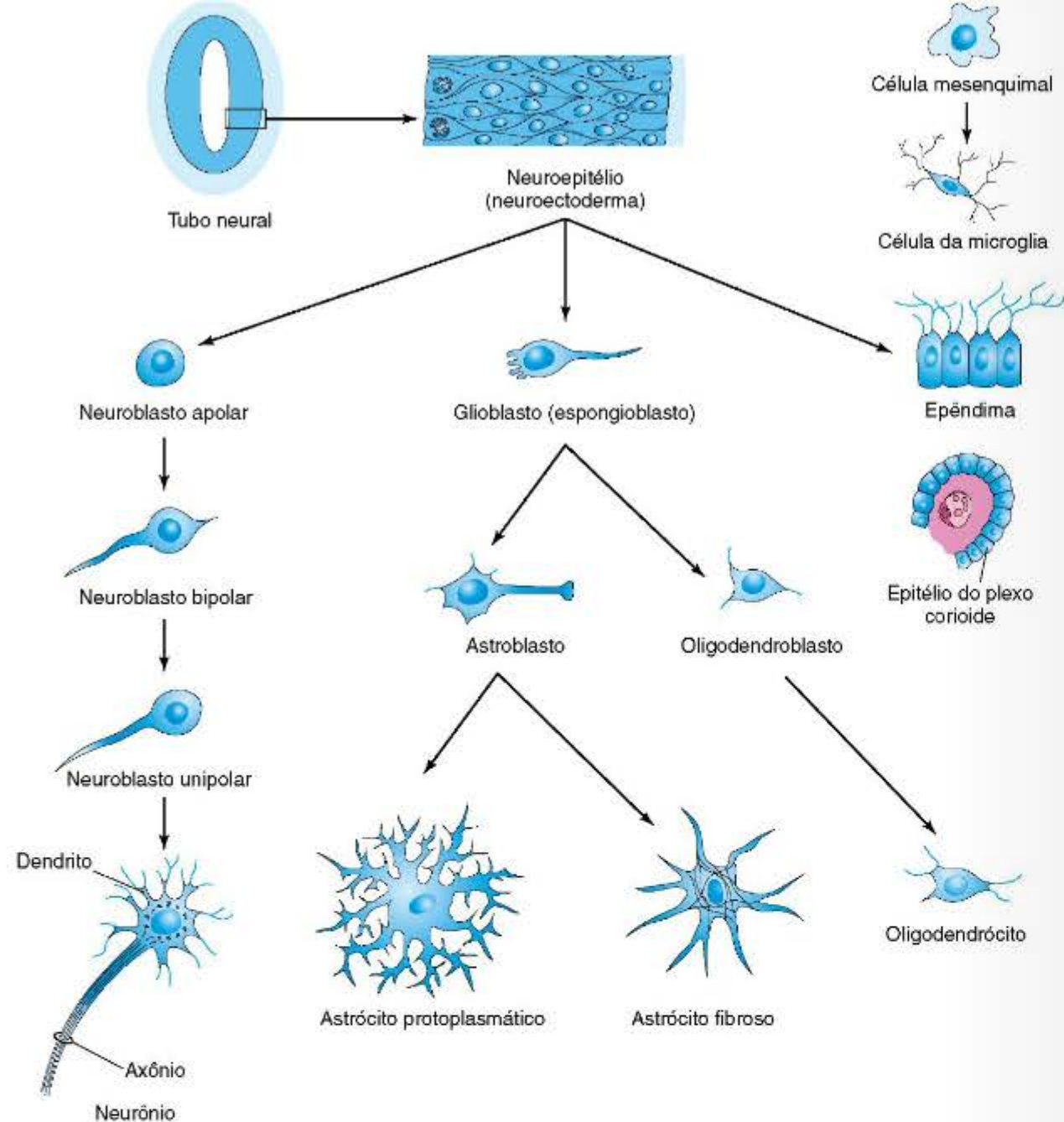
Os corpos celulares das placas alares formam as **colunas cinzentas dorsais** que se estendem ao longo da medula espinal. Em cortes transversais, estas colunas são os **cornos dorsais cinzentos** (Fig. 16-7). Os neurônios nessas colunas constituem os núcleos aferentes que formam as raízes dorsais dos nervos espinais. À medida que as placas alares crescem, ocorre a formação do **septo mediano dorsal**. Os corpos celulares nas placas basais formam as colunas



## DESENVOLVIMENTO DA MEDULA ESPINAL

A porção do tubo neural caudal ao quarto par de somitos origina a medula espinal (Fig. 16-3). As paredes laterais do tubo neural se espessam, o que reduz gradualmente o tamanho do **canal neural**, formando um minúsculo canal central (Fig. 16-4A a C). Inicialmente, a parede do tubo neural





**Figura 16-5** Histogênese das células do sistema nervoso central. Após o desenvolvimento, o neuroblasto multipolar (embaixo à esquerda) se transforma em uma célula nervosa ou neurônio. As células neuroepiteliais dão origem a todos os neurônios e às células da macroglia.

cinzentas ventrais e laterais. Em cortes transversais da medula espinal, estas colunas constituem os **cornos ventrais cinzentos** e os **cornos laterais cinzentos**, respectivamente. Os axônios das células do corno ventral crescem fora da medula e formam as **raízes ventrais dos nervos espinais** (Fig. 16-7). Com o crescimento das placas basais, elas produzem uma saliência na região ventral em cada lado do plano mediano. À medida que esta saliência se forma ocorre o desenvolvimento, na superfície ventral da medula, do **septo mediano ventral** e de um sulco longitudinal profundo, que é a **fissura mediana ventral**.

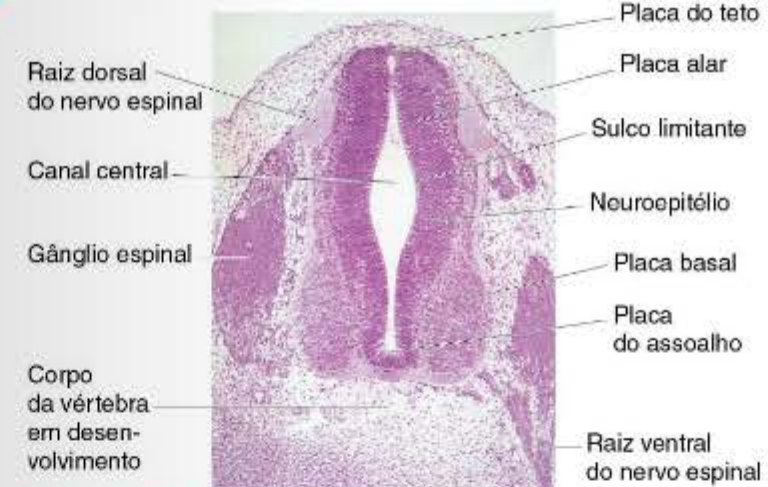
### Desenvolvimento dos Gânglios Espinais

Os neurônios unipolares nos gânglios espinais (gânglios da raiz dorsal) são derivados das **células da crista neural** (Fig. 16-7). Os prolongamentos periféricos das células do

**gânglio espinal** passam através dos nervos espinais para as terminações sensitivas em estruturas somáticas ou viscerais. Os prolongamentos centrais penetram na medula espinal, e constituem as **raízes dorsais dos nervos espinais**.

### Desenvolvimento das Meninges Espinais

O mesênquima que circunda o tubo neural se condensa para formar a **meninge primitiva** ou **meninges** (Figs. 16-2C e 16-4A, D e E). A camada externa dessa membrana origina a **dura-máter** (Fig. 16-8A). A camada interna – a **pia-máter** e a **substância aracnoide** – **leptomeninges** – é derivada das células da crista neural. Dentro das leptomeninges surgem espaços preenchidos por líquido que rapidamente se unem para formar o **espaço subaracnoide** (Fig. 16-9A). O **líquido cefalorraquidiano** (LCR) embrionário começa a se formar durante a 5ª semana.



**Figura 16-6** Corte transversal de um embrião (100×) de 40 dias. A raiz ventral do nervo espinal é composta por fibras nervosas provenientes de neuroblastos da placa basal, enquanto a raiz dorsal é formada por prolongamentos nervosos provenientes de neuroblastos do gânglio espinal.

### Alterações do Posicionamento da Medula Espinal

No embrião de 8 semanas, a medula espinal se estende por todo o comprimento do canal vertebral (Fig. 16-8A). Os nervos espinais passam pelos forames intervertebrais próximos aos seus níveis de origem. Como a coluna vertebral e a dura-máter crescem mais rapidamente do que a medula espinal, esta relação de posicionamento em relação aos nervos espinais não se mantém. A extremidade caudal da medula espinal gradualmente começa a localizar-se em níveis mais altos. Na 24ª semana, ela se encontra no nível da primeira vértebra sacral (Fig. 16-8B). A **medula espinal no neonato** termina no nível da segunda ou terceira vértebra lombar (Fig. 16-8C). A **medula espinal de um adulto** em geral termina na borda inferior da primeira vértebra lombar (Fig. 16-8D). Como resultado, as raízes dos nervos espinais, especialmente os provenientes dos segmentos lombar e sacral, seguem trajetórias oblíquas a partir dos segmentos da medula espinal até o nível correspondente da coluna vertebral. As raízes dos nervos situados abaixo da extremidade terminal da medula – o **cone medular** (do latim, *conus medullaris*) – formam um feixe de raízes nervosas, a **cauda equina**. Apesar de nos adultos a dura-máter e a substância aracnoide em geral terminarem na vértebra S<sub>2</sub> distalmente à extremidade caudal da medula espinal, a pia-máter forma um longo filamento fibroso, o **filamento terminal** (do latim, *filum terminale*) (Fig. 16-8C e D). O filamento se estende do cone medular e se liga ao periosteo da primeira vértebra coccígea.

### Mielinização das Fibras Nervosas

As bainhas de mielina que circundam as fibras nervosas dentro da medula espinal começam a se formar durante o período fetal tardio e continuam a fazê-lo durante o primeiro ano pós-natal. Em geral, os feixes de fibras tornam-se mielinizados aproximadamente no momento em que se tornam funcionais. As raízes motoras são mielinizadas antes das raízes sensitivas. As **bainhas de mielina** ao redor as fibras nervosas localizadas na medula espinal são

### ESPINHA BÍFIDA OCULTA

A espinha bífida oculta é o resultado de uma falha no crescimento das metades embrionárias do arco neural e da fusão destas no plano mediano (Fig. 16-9A). A espinha bífida oculta ocorre nas vértebras L<sub>5</sub> ou S<sub>1</sub> em aproximadamente 10% das pessoas consideradas normais. Em sua forma mais leve, a única evidência de sua presença pode ser uma pequena depressão com um tufo de pelos (Fig. 16-10). Em geral, a espinha bífida oculta não produz sintomas clínicos.

### ESPINHA BÍFIDA CÍSTICA

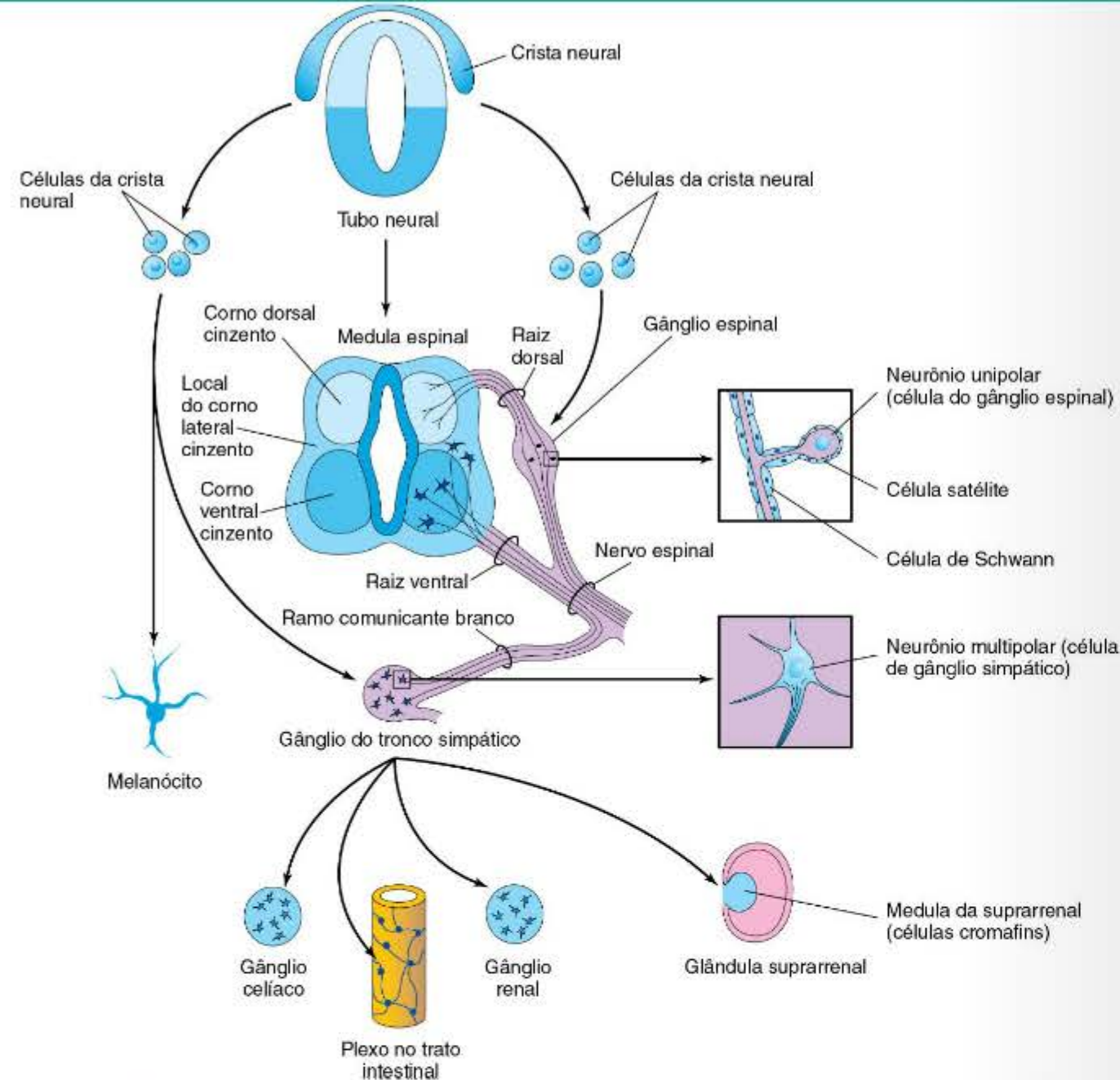
Tipos graves de espinha bífida, envolvendo a protrusão da medula espinal, meninges ou ambas, devido a um defeito no arco vertebral, são chamados coletivamente de **espinha bífida cística**, devido ao saco semelhante a um cisto que está associado a estas anomalias (Figs. 16-9B a D e 16-11). A espinha bífida cística ocorre em aproximadamente 1 a cada 1.000 nascimentos. Quando o saco contém meninges e LCR, a anomalia é chamada de **espinha bífida com meningocele** (Fig. 16-9B). A medula espinal e as raízes espinais encontram-se em suas posições normais, mas podem ocorrer anormalidades na medula espinal. Se a medula espinal, as raízes nervosas ou ambas estiverem incluídas no saco, a anomalia é chamada de **espinha bífida com meningomielocoele** (Figs. 16-9C e 16-11). A espinha bífida com meningomielocoele envolvendo diversas vértebras está frequentemente associada à ausência parcial do encéfalo – **meroencefalia** (anencefalia) (Fig. 16-12).

formadas pelos **oligodendrócitos**. As bainhas de mielina que envolvem os axônios das fibras nervosas periféricas são formadas pelas membranas plasmáticas das **células do neurolema** (células de Schwann). A **mielinização das fibras nervosas é regulada pelas integrinas β1**. Essas células neurogliais são derivadas das **células da crista neural** que migram para a periferia e envolvem os axônios de neurônios somáticos motores e de neurônios autônomos motores pré-sinápticos quando estes saem do SNC (Fig. 16-7). Essas células também se enrolam em torno dos prolongamentos centrais e periféricos dos neurônios sensitivos somáticos e viscerais, assim como em torno dos axônios dos neurônios motores autonômicos pós-sinápticos.

### DEFEITOS CONGÊNITOS DA MEDULA ESPINAL

A maior parte das anomalias congênitas da medula espinal é resultado do defeito no fechamento do tubo neural durante a 4ª semana. Os **defeitos do tubo neural** (DTN) afetam os tecidos que recobrem a medula espinal, incluindo as meninges, os arcos neurais, os músculos e a pele (Fig. 16-9B a D). As anomalias envolvendo os arcos neurais são chamadas de **espinha bífida**.





**Figura 16-7** Derivados da crista neural. As células da crista neural também se diferenciam em células dos gânglios aferentes dos nervos cranianos e em muitas outras estruturas.

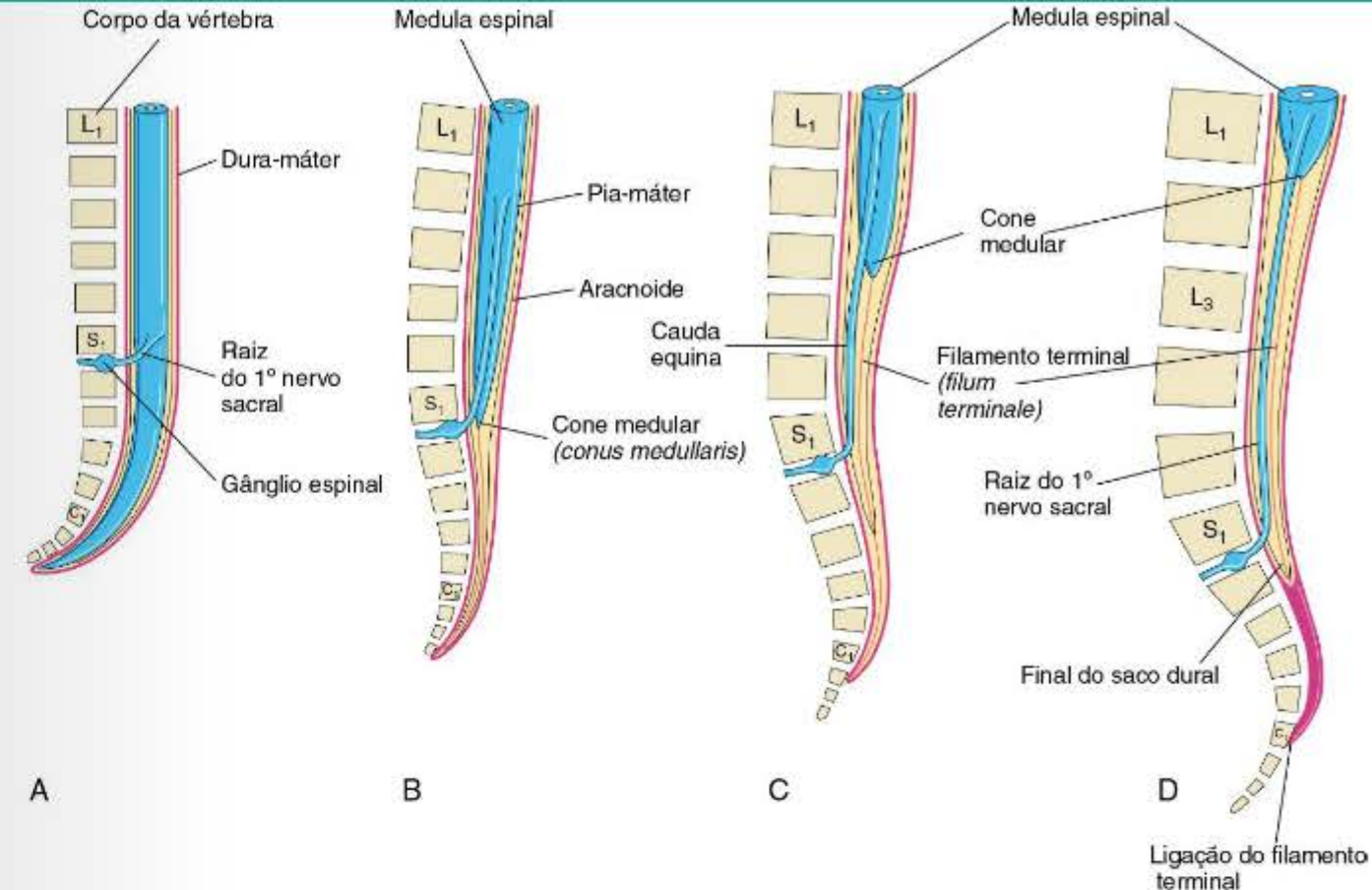
## ETIOLOGIAS DOS DEFEITO DE TUBO NEURAL

Fatores genéticos, nutricionais e ambientais têm papel importante na produção de DTN. Estudos epidemiológicos mostraram que suplementação com ácido fólico (400 µg por dia) administrada 1 mês antes da concepção e durante o primeiro trimestre da gestação reduz a incidência de DTN. Determinados fármacos aumentam o risco de DTN. Por exemplo, o ácido valproico, um fármaco antiepiléptico, causa DTN em 1% a 2% das gestações se administrado durante a 4ª semana do desenvolvimento, época em que ocorre a fusão das pregas neurais.

na extremidade rostral do desenvolvimento do tubo neural. Da região rostral para a caudal, essas **vesículas encefálicas primárias** (Fig. 16-13) formam o **encéfalo anterior** (prosencefalo), **encéfalo médio** (mesencefalo) e o **encéfalo posterior** (rombencéfalo). Durante a 5ª semana, o prosencefalo parcialmente se divide em duas **vesículas encefálicas secundárias**, o **telencefalo** e **diencéfalo**, sendo que o mesencefalo não se divide. O rombencéfalo se divide em metencefalo e mielencéfalo; consequentemente, existem cinco vesículas encefálicas secundárias.

## Flexuras Encefálicas

O encéfalo embrionário cresce rapidamente durante a 4ª semana e se dobra ventralmente com a prega cefálica. Esta flexão produz a **flexura mesencefálica** na região do mesencefalo e a **flexura cervical** na junção do rombencéfalo com a medula espinal (Fig. 16-14A). Posteriormente, o crescimento desigual do encéfalo entre estas flexuras produz a **flexura pontina** na direção oposta. Essa flexura torna o teto do



**Figura 16-8** Posição da extremidade caudal da medula espinal em relação à coluna vertebral e às meninges em vários estágios de desenvolvimento. O aumento da inclinação da raiz do primeiro nervo sacral também está destacado. **A**, Com 8 semanas. **B**, Com 24 semanas. **C**, Neonato. **D**, Adulto.

rombencéfalo mais delgado. O **sulco limitante** avança cefalicamente até a junção do mesencefalo com o prosencefalo, e as placas alares e basais são reconhecíveis somente no mesencefalo e no rombencéfalo (Figs. 16-4B e 16-14C).

## Rombencéfalo

A **flexura cervical** demarca o rombencéfalo da medula espinal (Fig. 16-14A). A **flexura pontina** divide o rombencéfalo nas porções caudal (mielencéfalo) e rostral (metencefalo). O **mielencéfalo** se converte na **medula oblonga** (frequentemente chamada de bulbo), enquanto o **metencefalo** torna-se a **ponte** e o **cerebelo**. A cavidade do rombencéfalo dá origem ao quarto ventrículo e ao canal central da porção caudal do bulbo (Fig. 16-14B e C).

## Mielencéfalo

Os **neuroblastos** das placas alares no mielencéfalo migram para a zona marginal e formam áreas isoladas de matéria cinzenta: os **núcleos gráceis** medialmente e os **núcleos cuneiformes** lateralmente (Fig. 16-14B). Esses núcleos estão associados aos tratos de nervos de mesmos nomes que chegam ao bulbo vindos da medula espinal. A área ventral do bulbo contém um par de feixes de fibras – as **pirâmides** – que consistem em fibras corticoespinais que descem a partir do córtex encefálico em desenvolvimento.

A parte rostral do mielencéfalo é grande e plana, especialmente em frente à flexura pontina (Fig. 16-14C e D).

Durante a formação da flexura pontina, ocorre o deslocamento lateral das paredes do bulbo e as placas alares se posicionam lateralmente às placas basais (Fig. 16-14C). À medida que as posições das placas mudam, os núcleos motores geralmente se desenvolvem medialmente aos núcleos sensitivos.

Os **neuroblastos das placas basais do bulbo**, da mesma forma que os da medula espinal, originam os neurônios motores. No bulbo, os neuroblastos formam núcleos (grupos de células nervosas) e se organizam em três colunas de células de cada lado (Fig. 16-14D). A partir da região medial para a lateral, são encontrados:

- O **eferente somático geral**, representado por neurônios do nervo hipoglosso
- O **eferente visceral especial**, representado pelos neurônios que inervam os músculos derivados dos arcos faríngeos (Cap. 10)
- O **eferente visceral geral**, representado por alguns neurônios dos nervos vago e glossofaríngeo.

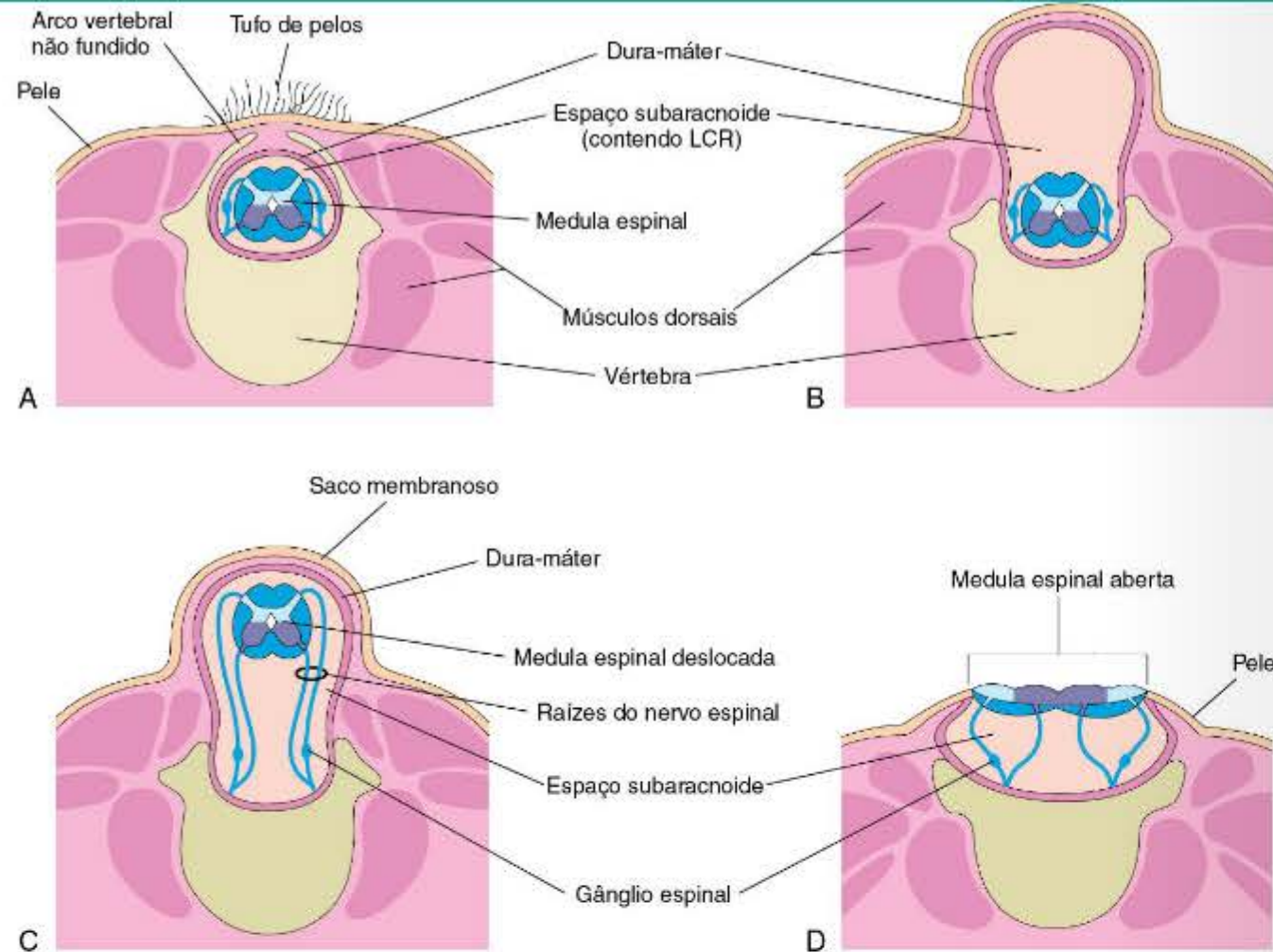
Os **neuroblastos das placas alares do bulbo** formam neurônios que se arranjam em quatro colunas de cada lado (Fig. 16-14D). A partir da região medial para a lateral, encontram-se:

- O **aferente visceral geral**, que recebe impulsos das vísceras
- O **aferente visceral especial**, que recebe as fibras gustativas

## DESENVOLVIMENTO DO ENCÉFALO

A região do **tubo neural** cefálica ao quarto par de somitos origina o encéfalo. Mesmo antes da fusão completa das pregas neurais, três vesículas distintas podem ser reconhecidas





**Figura 16-9** Vários tipos de espinha bífida. **A**, Espinha bífida oculta. Observe o arco vertebral não fundido. **B**, Espinha bífida com meningocele. **C**, Espinha bífida com meningocele. **D**, Espinha bífida com mielose. Os tipos mostrados de **B** a **D** referem-se coletivamente à *espinha bífida cística* devido ao saco semelhante a um cisto que está associado a eles.

- O *aferente somático geral*, que recebe os impulsos da superfície da cabeça
- O *aferente somático especial*, que recebe impulsos da orelha.

Alguns neuroblastomas das placas alares migram ventralmente e formam os neurônios dos **núcleos olivares** (Fig. 16-14C e D).

## Metencéfalo

As paredes do metencéfalo formam a **ponte** e o **cerebelo**. Sua cavidade forma a *parte superior do quarto ventrículo* (Fig. 16-15). Da mesma forma que na parte rostral do mielencéfalo, a flexura pontina faz com que as paredes laterais da ponte se afastem, o que espalha a substância cinzenta pelo assoalho do quarto ventrículo.

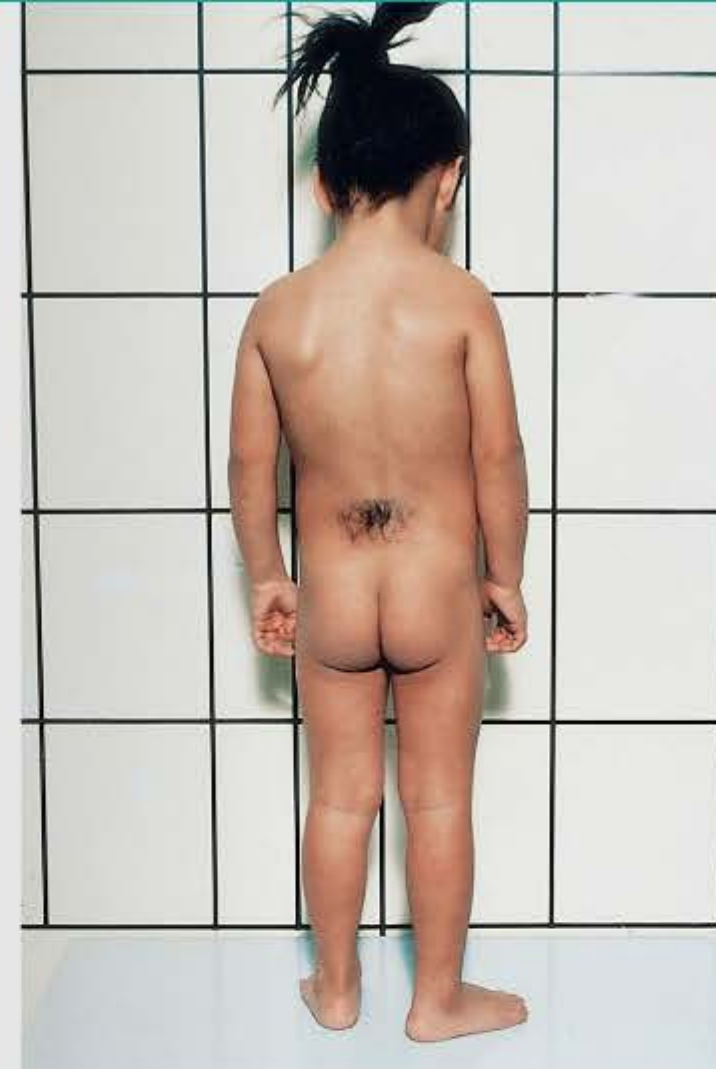O **cerebelo** se desenvolve a partir da parte dorsal das placas alares (Fig. 16-15A e B). Inicialmente, os **intumescimentos cerebelares** se projetam para o quarto ventrículo (Fig. 16-15C). À medida que esses intumescimentos crescem e se fundem no plano mediano, eles avançam sobre a metade rostral do quarto ventrículo e se sobrepõem à ponte e ao bulbo (Fig. 16-15D). Alguns neuroblastos na zona intermediária das placas alares migram para a zona marginal

e se diferenciam em neurônios do **córtex cerebelar**. Outros neuroblastos dessas placas dão origem a **núcleos centrais**, sendo o maior o **núcleo denteado** (Fig. 16-15D). As células das placas alares também dão origem aos **núcleos pontinos**, os **núcleos cocleares** e **vestibulares**, e os **núcleos sensitivos** do nervo trigêmeo.

As fibras nervosas que conectam os córtices cerebral e cerebelar com a medula espinal passam pela camada marginal da região ventral do metencéfalo – a **ponte** (Fig. 16-15C e D).

## Plexos Corioides e Líquido Cefalorraquidiano

O delgado teto endimário do quarto ventrículo é recoberto externamente pela *pia-máter* (Fig. 16-15C e D). Esta membrana vascular, juntamente com o teto endimário, forma a **tela corioide** do quarto ventrículo. Devido à proliferação ativa da pia-máter, a tela corioide se invagina no quarto ventrículo, onde ela se diferencia formando o **plexo corioide** (dobramentos das artérias coroidais da pia-máter). Plexos corioides semelhantes se desenvolvem no teto do terceiro ventrículo e nas paredes mediais dos ventrículos laterais.

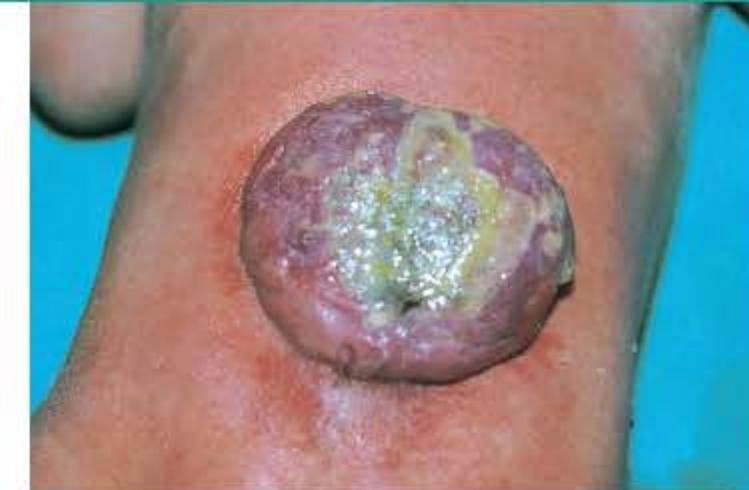

**Figura 16-10** Criança do sexo feminino com tufo de pelos na região lombossacral, indicando o local de uma espinha bífida oculta. (Cortesia de A.E. Chudley, M.D., Section of Genetics and Metabolism, Department of Pediatrics and Child Health, Children's Hospital and University of Manitoba, Winnipeg, Manitoba, Canadá.)

Os *plexos corioides* secretam um líquido ventricular, que se converte no **líquido cefalorraquidiano** (LCR). O delgado teto do quarto ventrículo faz evaginações em três locais. Estas evaginações rompem-se para formar as **aberturas mediana e lateral**. Essas aberturas permitem que o LCR entre no **espaço subaracnoide** pelo quarto ventrículo.

## Mesencéfalo

O encéfalo médio (mesencéfalo) sofre poucas alterações. O canal neural se estreita e torna-se o **aqueduto cerebral** (Fig. 16-15D), um canal que conecta o terceiro e quarto ventrículos. Os neuroblastos migram das placas alares do mesencéfalo para o **tectum** (teto), onde eles se agregam para formar quatro grandes grupos de neurônios – os **colículos superior e inferior** pareados (Fig. 16-16B), que estão relacionados aos reflexos visuais e auditivos, respectivamente. Os neuroblastos das placas basais dão origem a grupos de neurônios no **tegumento** (núcleos vermelhos, núcleos do terceiro e quarto nervos cranianos, e núcleos reticulares). A **substância negra**, uma ampla camada de matéria cinzenta adjacente ao pedúnculo encefálico (Fig. 16-16D e E), também pode se diferenciar



**Figura 16-11** As costas de um neonato com uma grande meningocele lombar. O defeito de tubo neural está recoberto com uma membrana fina. (Cortesia de A.E. Chudley, M.D., Section of Genetics and Metabolism, Department of Pediatrics and Child Health, Children's Hospital and University of Manitoba, Winnipeg, Manitoba, Canadá.)

a partir da placa basal, porém alguns autores acreditam que ela deriva das células da placa alar que migram ventralmente. As fibras que crescem do cérebro formam o **pedúnculo cerebral** na região anterior (Fig. 16-16B). Esses pedúnculos tornam-se progressivamente mais proeminentes à medida que mais grupos de fibras descendentes (corticopontino, corticobulbar e corticoespinal) passam através do mesencéfalo em desenvolvimento em seu caminho para o tronco encefálico e a medula espinal.

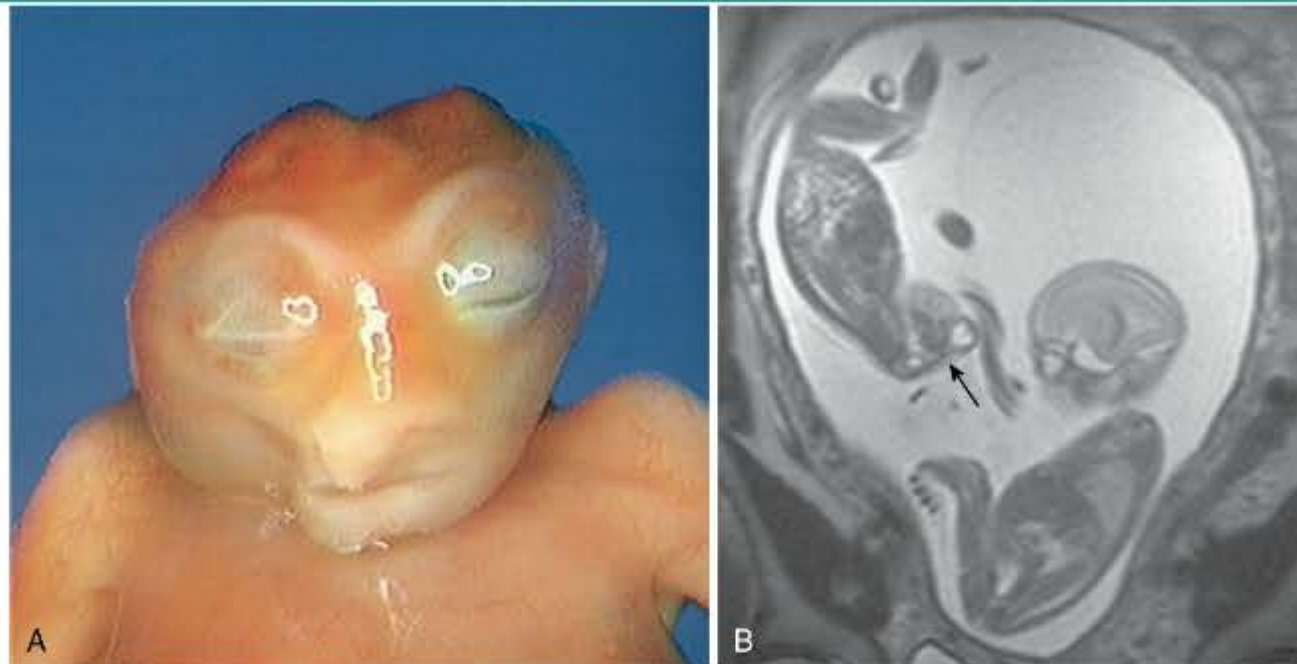
## Prosencéfalo

À medida que ocorre o fechamento do neuroporo rostral, surgem duas evaginações laterais – as **vesículas ópticas** (Fig. 16-13A), uma de cada lado do prosencéfalo. As vesículas ópticas são os primórdios das retinas e dos nervos ópticos. Em pouco tempo, surge um segundo par de divertículos em posição mais dorsal e ventral, representando as **vesículas telencefálicas** (Fig. 16-16C). Essas vesículas são os primórdios dos **hemisférios cerebrais** e suas cavidades tornam-se os **ventrículos laterais**. A parte rostral, ou anterior, do prosencéfalo, incluindo os primórdios dos hemisférios cerebrais, é conhecida como **telencéfalo**, enquanto a parte caudal, ou posterior, do prosencéfalo é chamada de **diencefalo**. As cavidades do telencéfalo e do diencefalo contribuem para a formação do **terceiro ventrículo** (Fig. 16-17D e E).

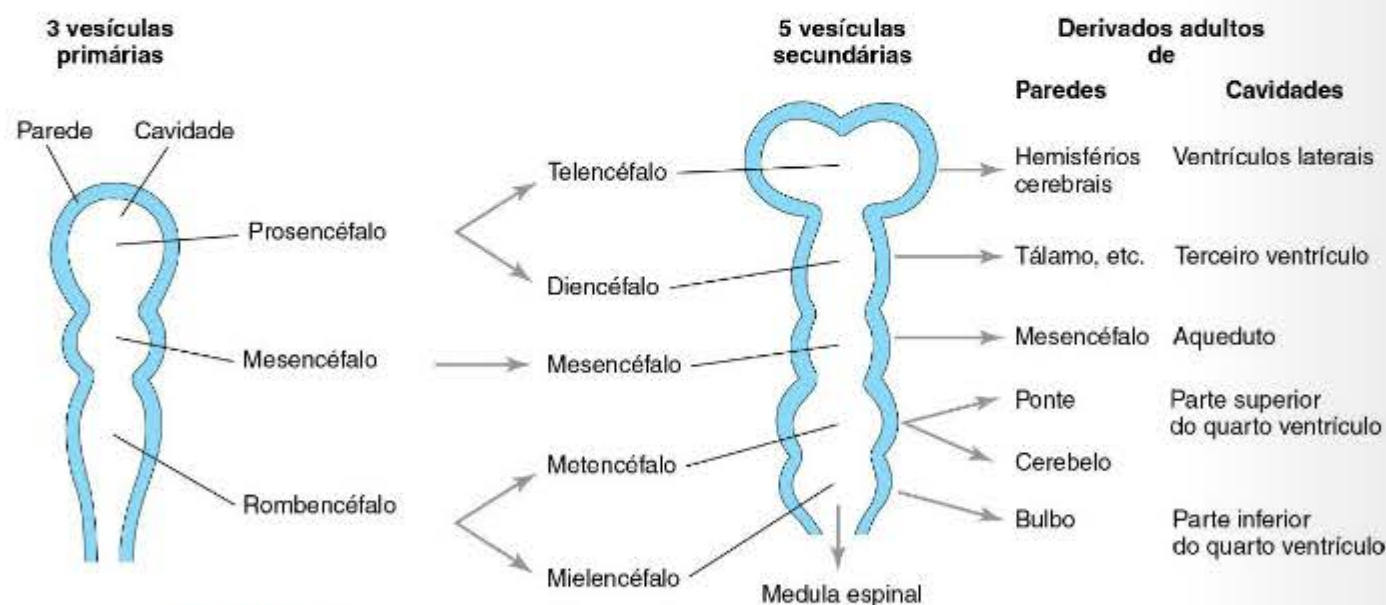
## Diencefalo

Nas paredes laterais do terceiro ventrículo se desenvolvem três intumescências que, posteriormente, se convertem no **tálamo**, **hipotálamo** e **epitálamo** (Fig. 16-17C a E). O **tálamo** se desenvolve rapidamente de cada lado e se projeta para dentro da cavidade do terceiro ventrículo, reduzindo-a a uma fenda estreita. O **hipotálamo** surge da proliferação de neuroblastos na zona intermediária das paredes diencefálicas. Um par de núcleos, os **corpos mamilares**, formam intumescências, do tamanho de uma ervilha, na superfície ventral do hipotálamo (Fig. 16-17C). O **epitálamo** se desenvolve do teto e da parte dorsal da





**Figura 16-12** A, Um feto com meroencefalia (anencefalia). B, Imagem de ressonância magnética (RM) de gêmeos diamnióticos-monocoriônicos, sendo um com meroencefalia. Observe a ausência da calvária do gêmeo anormal e o âmnio do gêmeo normal. (A, Cortesia de Wesley Lee, M.D., Division of Fetal Imaging, Department of Obstetrics and Gynecology, William Beaumont Hospital, Royal Oak, MI. B, Cortesia de Deborah Levine, MD, Director of Obstetric and Gynecologic Ultrasound, Beth Israel Deaconess Medical Center, Boston, Massachusetts.)



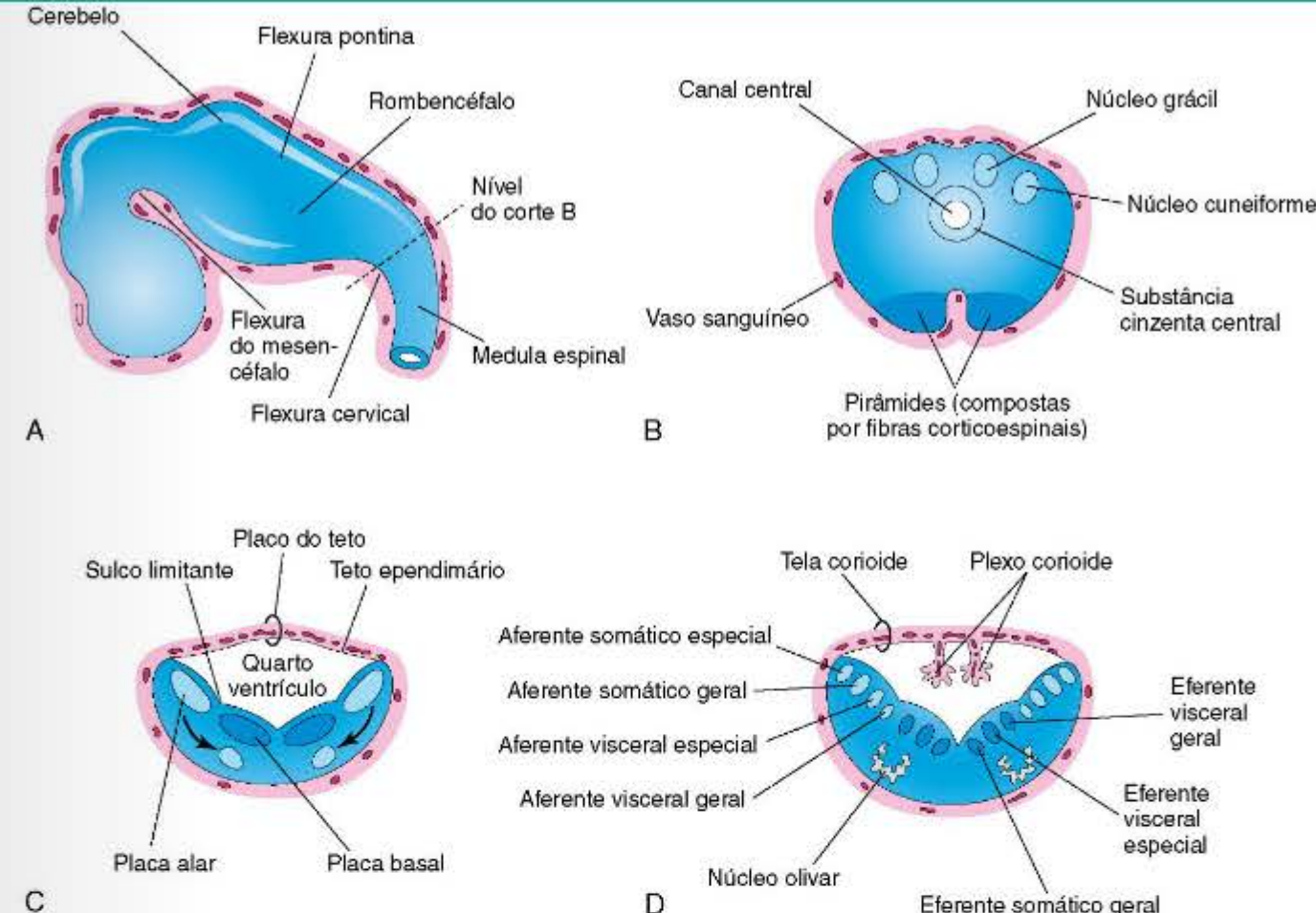
**Figura 16-13** Vesículas encefálicas, indicando os derivados adultos das suas paredes e cavidades. A região rostral do terceiro ventrículo é formada da cavidade do telencéfalo. A maior parte deste ventrículo origina-se da cavidade do diencefalo.

parede lateral do diencefalo. Inicialmente, as intumescências epitalâmicas são grandes, porém, posteriormente, tornam-se relativamente pequenas.

A **glândula pineal** (corpo pineal) desenvolve-se como um divertículo mediano da parte caudal do teto do diencefalo (Fig. 16-17D). A proliferação das células em sua parede rapidamente a converte em uma glândula sólida e em forma de cone.

A **glândula hipófise** (Fig. 16-18 e Tabela 16-1) é de origem ectodérmica. Ela se desenvolve a partir de duas fontes:

- Uma evaginação do teto ectodérmico do estomodeu – o **divertículo hipofisário** (bolsa de Rathke)
- Uma invaginação do neuroectoderma do diencefalo – o **divertículo neuro-hipofisário**



**Figura 16-14** A, O encéfalo em desenvolvimento no final da 5ª semana, mostrando as três divisões primárias do encéfalo e as flexuras encefálicas. B, Corte transversal da parte caudal do mielencéfalo. C e D, Cortes similares da parte rostral do mielencéfalo, mostrando a posição e os estágios sucessivos de diferenciação das placas alar e basal. As setas em C mostram a trajetória dos neuroblastos que saem das placas alares para formar os núcleos olivares.

**Tabela 16-1 Derivados e Terminologia da Hipófise**

<b>Ectoderma Oral</b> (Divertículo hipofisário do teto do estomodeu)	→	<b>Adeno-hipófise</b> (porção glandular)	<div> <div>Parte distal</div> <div>Parte tuberal</div> <div>Parte intermédia</div> </div>	<b>Lobo anterior</b>
<b>Neuroectoderma</b> (Divertículo neuro-hipofisário do assoalho do diencefalo)	→	<b>Neuro-hipófise</b> (porção nervosa)	<div> <div>Parte nervosa</div> <div>Haste infundibular</div> <div>Eminência média</div> </div>	<b>Lobo posterior</b>

Esta dupla origem embrionária da hipófise explica porque ela é composta por dois diferentes tipos de tecidos.

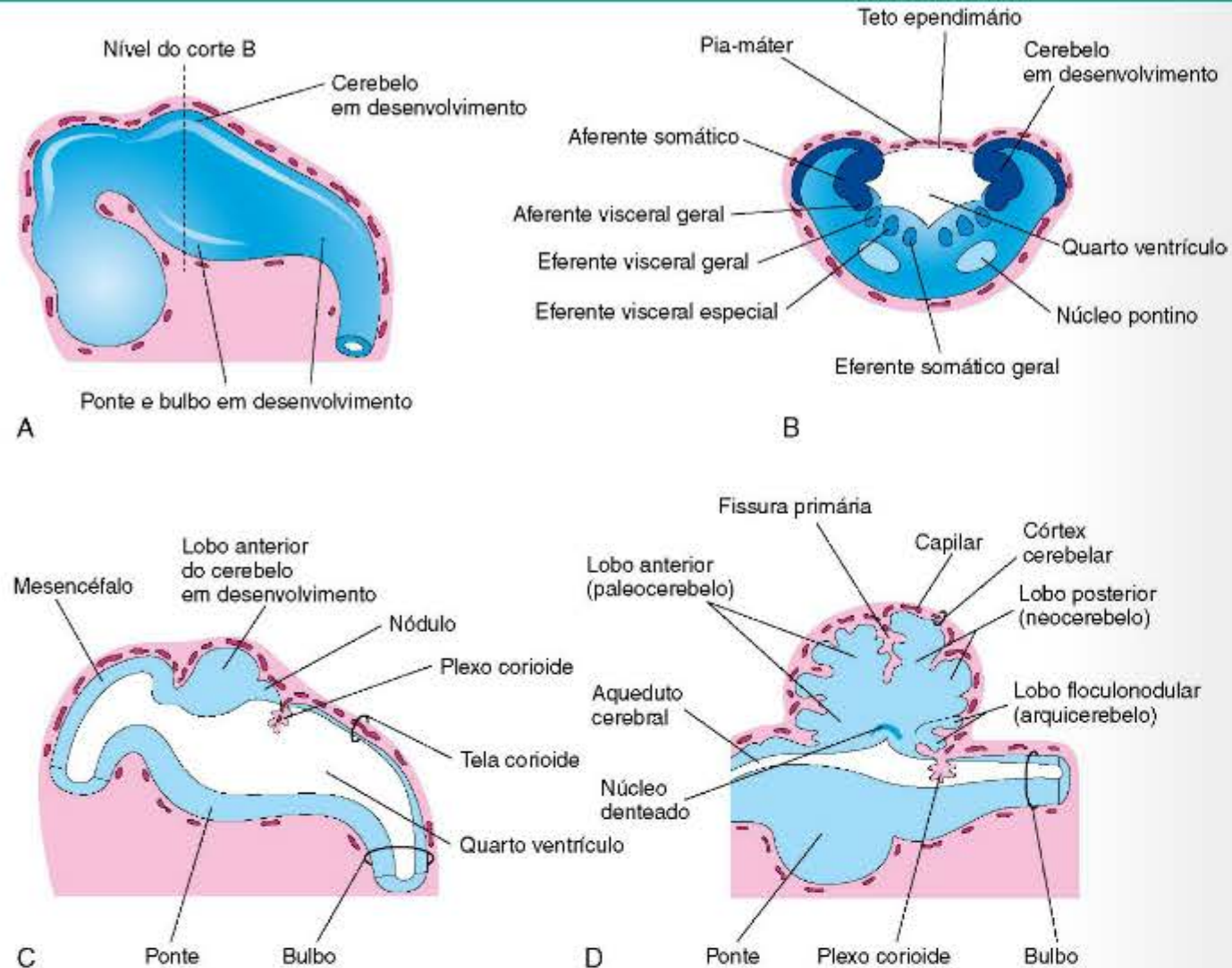
- A **adeno-hipófise** (parte glandular), ou lobo anterior, tem origem a partir do ectoderma oral.
- A **neuro-hipófise** (parte nervosa), ou lobo posterior, tem origem a partir do neuroectoderma.

Durante a terceira semana, o **divertículo hipofisário** se projeta do teto do estomodeu e permanece adjacente ao assoalho (parede ventral) do diencefalo (Fig. 16-18A e B). Por volta da 5ª semana, esse divertículo torna-se alargado e sofre uma constrição em seu ponto de ligação ao epitélio oral, dando-lhe

uma aparência semelhante a um mamilo (Fig. 16-18C). Por volta desta fase, ele entra em contato com o **infundíbulo** (derivado do divertículo neuro-hipofisário), uma invaginação ventral do diencefalo. O pedículo do divertículo hipofisário regride gradualmente (Fig. 16-18C a E). As partes da hipófise que se desenvolvem do ectoderma do estomodeu – as partes anterior, intermédia e tuberal – formam a **adeno-hipófise** (Tabela 16-1).

As células da parede anterior do divertículo hipofisário proliferam e dão origem à **parte anterior** da hipófise. Posteriormente, uma extensão, a **parte tuberal**, cresce em torno da **haste infundibular** (Fig. 16-18F). A extensa proliferação da parede anterior do divertículo hipofisário reduz a sua





**Figura 16-15** A, O encéfalo em desenvolvimento no final da 5ª semana. B, Corte transversal do metencéfalo (pontão e cerebelo em desenvolvimento), mostrando os derivados das placas alar e basal. C e D, Cortes sagitais do rombencéfalo com 6 e 17 semanas, respectivamente, mostrando os estágios sucessivos no desenvolvimento da ponte e do cerebelo.

luz a uma fenda estreita (Fig. 16-18E). As células da parede posterior do divertículo hipofisário não proliferam, porém, elas dão origem a delgada e mal definida **parte intermédia** (Fig. 16-18F). A parte da hipófise que se desenvolve a partir da neuroectoderma do encéfalo (o infundíbulo) é a **neuro-hipófise** (Tabela 16-1). O infundíbulo dá origem à **eminência média**, à **haste infundibular** e à **parte nervosa**.

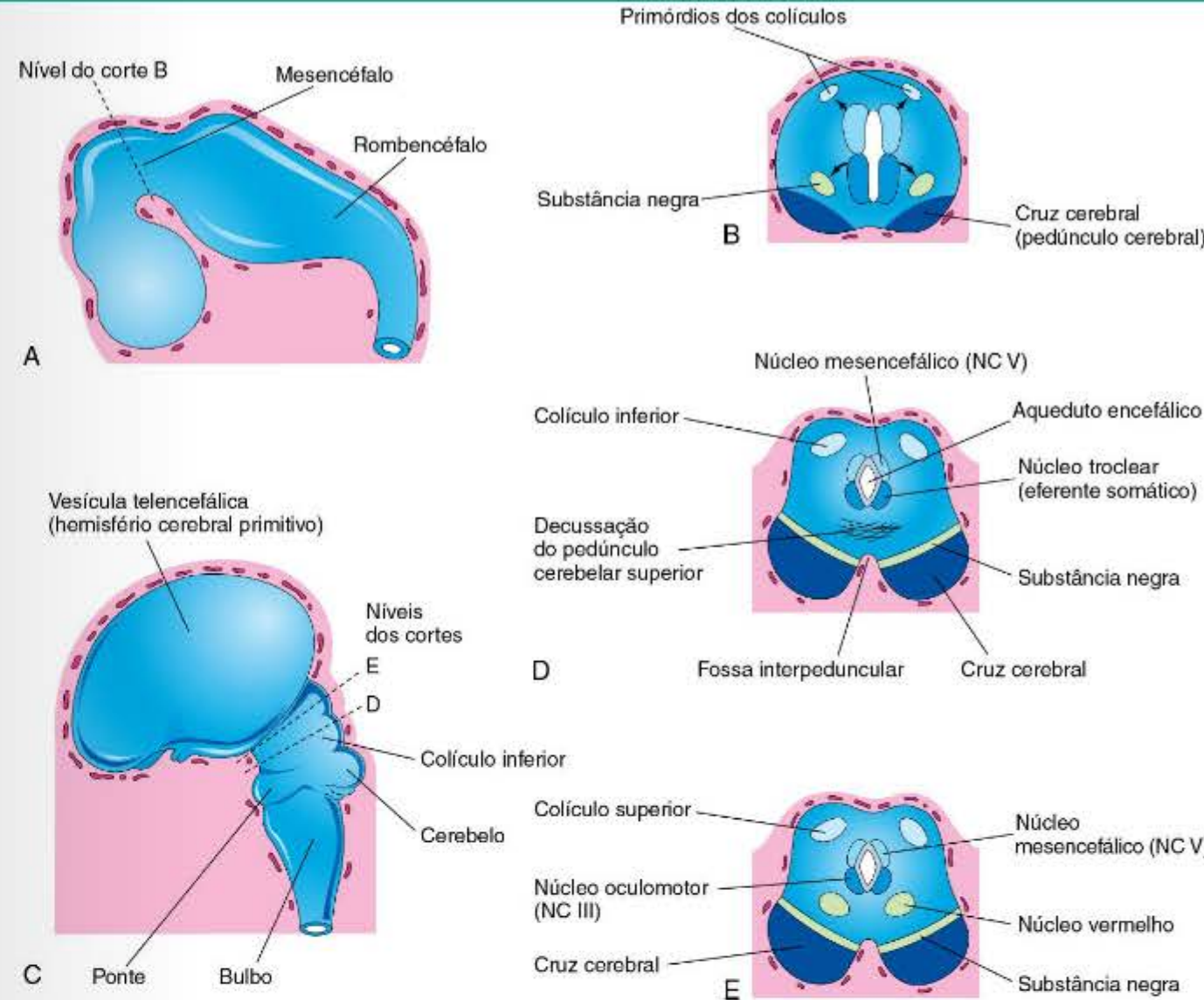
### Telencéfalo

O telencéfalo é constituído por uma parte mediana e por dois divertículos laterais, as vesículas cerebrais (Fig. 16-18A). Essas vesículas são os primórdios dos hemisférios cerebrais, que são identificados na 7ª semana (Fig. 16-19A). A cavidade da parte mediana do telencéfalo forma a extremidade anterior do terceiro ventrículo. Em primeiro lugar, os hemisférios cerebrais encontram-se em ampla comunicação com a cavidade do terceiro ventrículo através dos forames interventriculares (Fig. 16-19B). À medida que os hemisférios cerebrais se expandem, eles cobrem sucessivamente o diencéfalo, mesencéfalo e rombencéfalo. Os hemisférios finalmente se encontram na linha média, achatando suas superfícies mediais.

O **corpo estriado** surge durante a 6ª semana como uma saliência proeminente no assoalho de cada hemisfério

cerebral (Fig. 16-20B). Como resultado, o assoalho de cada hemisfério se expande mais lentamente do que suas delgadas paredes corticais, e os hemisférios adquirem a forma de C (Fig. 16-21). O crescimento e a curvatura dos hemisférios afetam a forma dos ventrículos laterais. Eles se tornam cavidades com forma de C preenchidas de LCR. A extremidade caudal de cada hemisfério cerebral gira no sentido ventral e depois no sentido rostral, formando o lobo temporal. Ao fazê-lo, carrega junto o ventrículo (formando o **cornó temporal**) e a **fissura corioide** (Fig. 16-21). Neste local, a delgada parede medial do hemisfério é invaginada ao longo da **fissura corioide** pela pia-máter vascular para formar o **plexo corioide** do **cornó temporal** do ventrículo lateral (Figs. 16-20B e 16-21B).

À medida que o córtex encefálico se diferencia, as fibras que chegam e saem passam pelo **corpo estriado** e o dividem nos **núcleos caudado** e **lentiforme**. Esta via de fibras – a **cápsula interna** (Fig. 16-20C) – adquire a forma de um C quando o hemisfério assume esta forma. O **núcleo caudado** torna-se alongado e em assume a forma de C, acompanhando o contorno do ventrículo lateral (Fig. 16-21A e C). Sua cabeça em forma de pera e o corpo alongado ficam no assoalho do cornó frontal e no corpo do ventrículo lateral, enquanto sua cauda efetua um giro em U para alcançar o teto do cornó temporal.



**Figura 16-16** A, Encéfalo em desenvolvimento no final da 5ª semana. B, Corte transversal do desenvolvimento do mesencéfalo, mostrando o início da migração de células das placas alar e basal. C, O encéfalo em desenvolvimento com 11 semanas. D e E, Cortes transversais do mesencéfalo em desenvolvimento no nível dos colículos inferior e superior, respectivamente.

### Comissuras Cerebrais

À medida que o córtex cerebral se desenvolve, grupos de fibras – as **comissuras** – conectam as áreas correspondentes dos hemisférios cerebrais (Fig. 16-20). As comissuras mais importantes cruzam a **lâmina terminal**, a extremidade rostral do prosencéfalo. Esta lâmina se estende desde a placa do teto do diencéfalo até o quiasma óptico. A **comissura anterior** conecta o bulbo olfatório e áreas encefálicas relacionadas de um hemisfério com a área correspondente no hemisfério oposto. A **comissura do hipocampo** conecta as formações hipocâmpais. O **corpo caloso**, a maior comissura cerebral, conecta as áreas neocorticais (Fig. 16-20A). O resto da lâmina terminal se alarga para formar o **septo pelúcido**, uma placa delgada de tecido encefálico. Ao nascimento, o corpo caloso se estende sobre o teto do diencéfalo.

O **quiasma óptico**, que se desenvolve na parte ventral da lâmina terminal (Fig. 16-20A), é formado por fibras das metades mediais das retinas que cruzam para unir-se ao trato óptico do lado oposto.

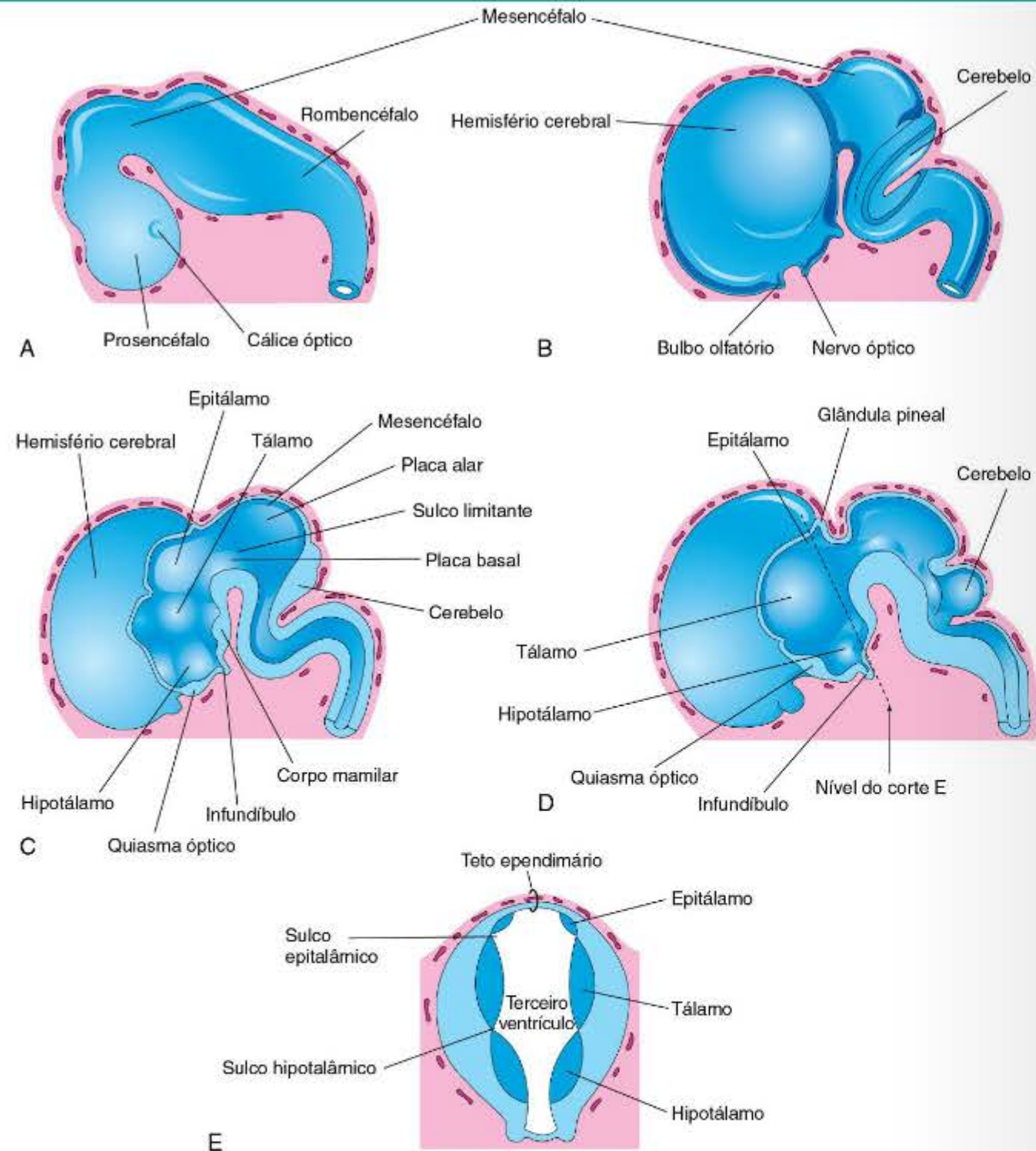
Inicialmente, a superfície dos hemisférios é lisa (Fig. 16-22); entretanto, à medida que o crescimento continua, se

desenvolvem os **sulcos** (*sulci*) e os **giros** (*gyri*) (Fig. 16-22). Os sulcos e os giros permitem um aumento considerável na área de superfície do córtex cerebral sem necessitar de um grande aumento do tamanho do crânio. Com o crescimento de cada hemisfério cerebral, o córtex que recobre a superfície externa do corpo estriado cresce de forma relativamente lenta e em pouco tempo fica encoberto. Este córtex encoberto, oculto na profundidade do sulco (fissura) lateral do hemisfério cerebral, é a **ínsula**.

### ANOMALIAS CONGÊNITAS DO ENCÉFALO

As principais anomalias congênitas do encéfalo resultam do defeito no fechamento do neuroporo rostral durante a 4ª semana de desenvolvimento (Fig. 16-23A) e envolvem os tecidos sobrepostos (meninges e calvária). A RM é frequentemente usada para avaliação do encéfalo fetal na gestação em risco para ocorrência de defeitos fetais. Os fatores que causam defeitos no tubo neural (DTN) são de natureza genética, nutricional ou ambiental.





**Figura 16-17** A, Vista externa do encéfalo no final da 5ª semana. B, Vista similar com 7 semanas. C, Corte mediano do encéfalo, mostrando a superfície medial do prosencéfalo e do mesencéfalo. D, Corte similar com 8 semanas. E, Corte transversal do diencéfalo, mostrando o epitálamo dorsalmente, o tálamo lateralmente e o hipotálamo ventralmente.

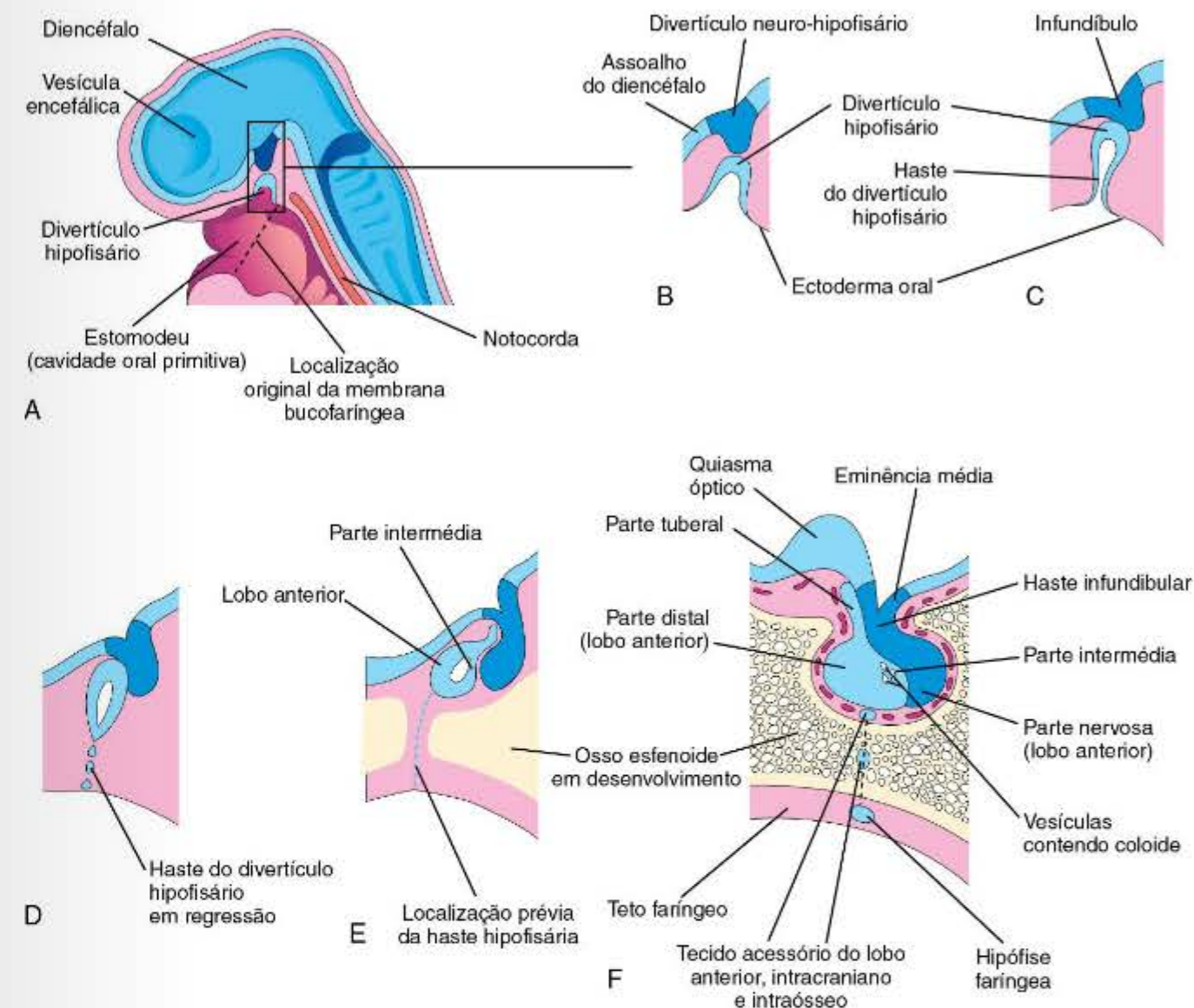
## HIPÓFISE FARÍNGEA E CRANIOFARINGIOMA

Um resquício da haste do divertículo hipofisário pode persistir e formar uma hipófise faríngea no teto da orofaringe (Fig. 16-18E e F). Ocasionalmente, craniofaringiomas provenientes dos restos da haste do divertículo hipofisário se desen-

volvem na faringe ou na parte basiesfenoide (parte posterior do osso esfenoide), porém, mais frequentemente, eles se formam na sela turca do crânio ou acima dela (Fig. 16-24).

Divertículo hipofisário do estomodeu (evaginação do teto da boca primitiva)

Infundíbulo do diencéfalo (invaginação do assoalho do prosencéfalo)



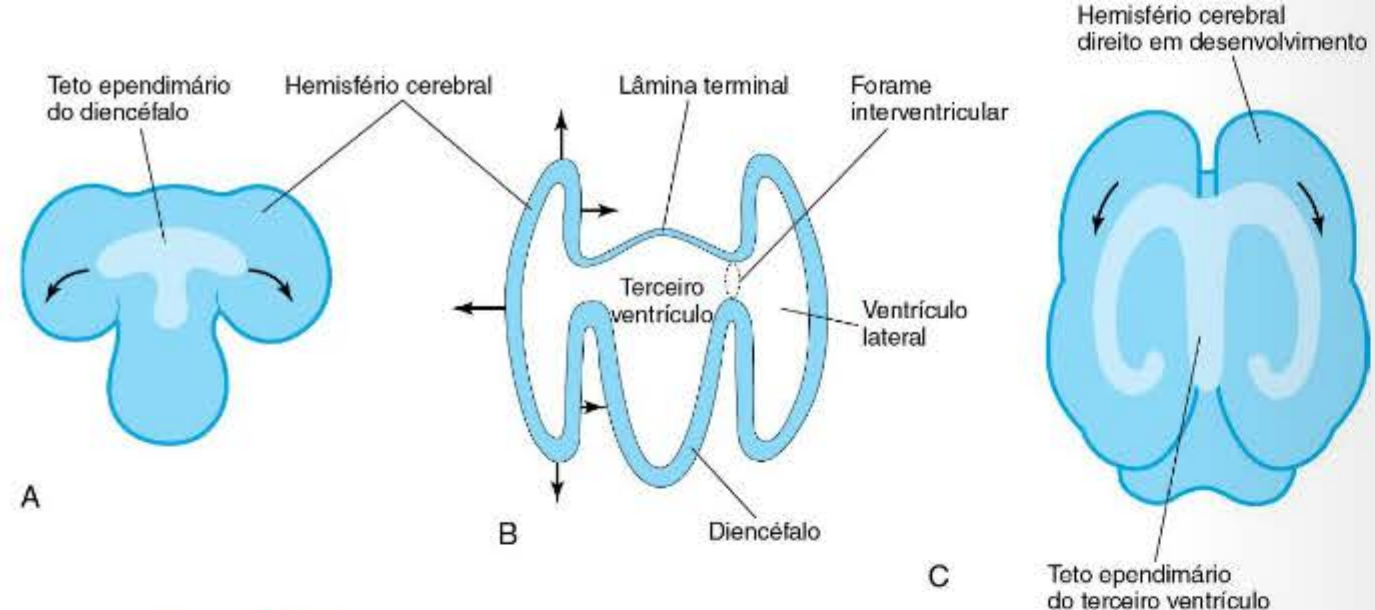
**Figura 16-18** Desenvolvimento da glândula hipófise. A, Corte sagital da extremidade cefálica de um embrião de aproximadamente 36 dias, mostrando o divertículo hipofisário, uma evaginação do estomodeu e o divertículo neuro-hipofisário, uma invaginação do prosencéfalo. B a D, Estágios sucessivos do desenvolvimento da hipófise. Por volta de 8 semanas, o divertículo perde sua conexão com a cavidade oral e fica em contato íntimo com o infundíbulo e lobo posterior (neuro-hipófise) da hipófise. E e F, Estágios tardios, mostrando a proliferação da parede anterior do divertículo hipofisário para formar o lobo anterior (adeno-hipófise) da hipófise.

## CRÂNIO BÍFIDO

Defeitos na formação do crânio (*cranium bifidum*) estão com frequência associados a anomalias congênitas do encéfalo, meninges ou ambos. Os defeitos do crânio em geral envolvem o plano mediano da calvária. Em geral, o defeito é na parte escamosa do osso occipital e pode incluir a parte posterior do forame magno. Geralmente, quando o defeito é pequeno, somente as meninges formam herniações e a anomalia é chamada de *meningocele*

*craniana*. O crânio bífido associado a uma herniação do encéfalo, das meninges ou de ambos ocorre em aproximadamente em um a cada 2.000 nascimentos. Quando o defeito do crânio é grande, as meninges e parte do encéfalo herniam, formando uma meningoencefalocele (Fig. 16-23A e B). Se a parte do encéfalo que sofre protrusão contém parte do sistema ventricular, a anomalia é chamada de *meningo-hidroencefalocele* (Fig. 16-23).





**Figura 16-19** A, Superfície dorsal do prosencéfalo, mostrando como o teto endimário do diencefalo é levado para a superfície dorsomedial dos hemisférios cerebrais. B, O prosencéfalo, mostrando como os hemisférios cerebrais em desenvolvimento crescem a partir das paredes laterais do prosencéfalo e se expandem em todas as direções até que recubram o diencefalo. A parede rostral do prosencéfalo, a lâmina terminal, é muito delgada. C, O prosencéfalo, mostrando como o teto endimário é finalmente transportado para os lobos temporais como consequência do padrão de crescimento em forma de C dos hemisférios cerebrais. As setas indicam algumas das direções nas quais os hemisférios se expandem.

### MEROENCEFALIA (ANENCEFALIA)

Meroencefalia (anencefalia) é uma anomalia grave do encéfalo que resulta da falha no fechamento do neuroporo rostral durante a 4ª semana de desenvolvimento (Fig. 16-12). A maior parte do encéfalo embrionário sofre extrusão do crânio. Apesar de este defeito frequentemente ser chamado de *anencefalia*, um tronco encefálico rudimentar e tecido neural funcional estão presentes. A meroencefalia é em geral associada a padrões multifatoriais de herança.

### MICROCEFALIA

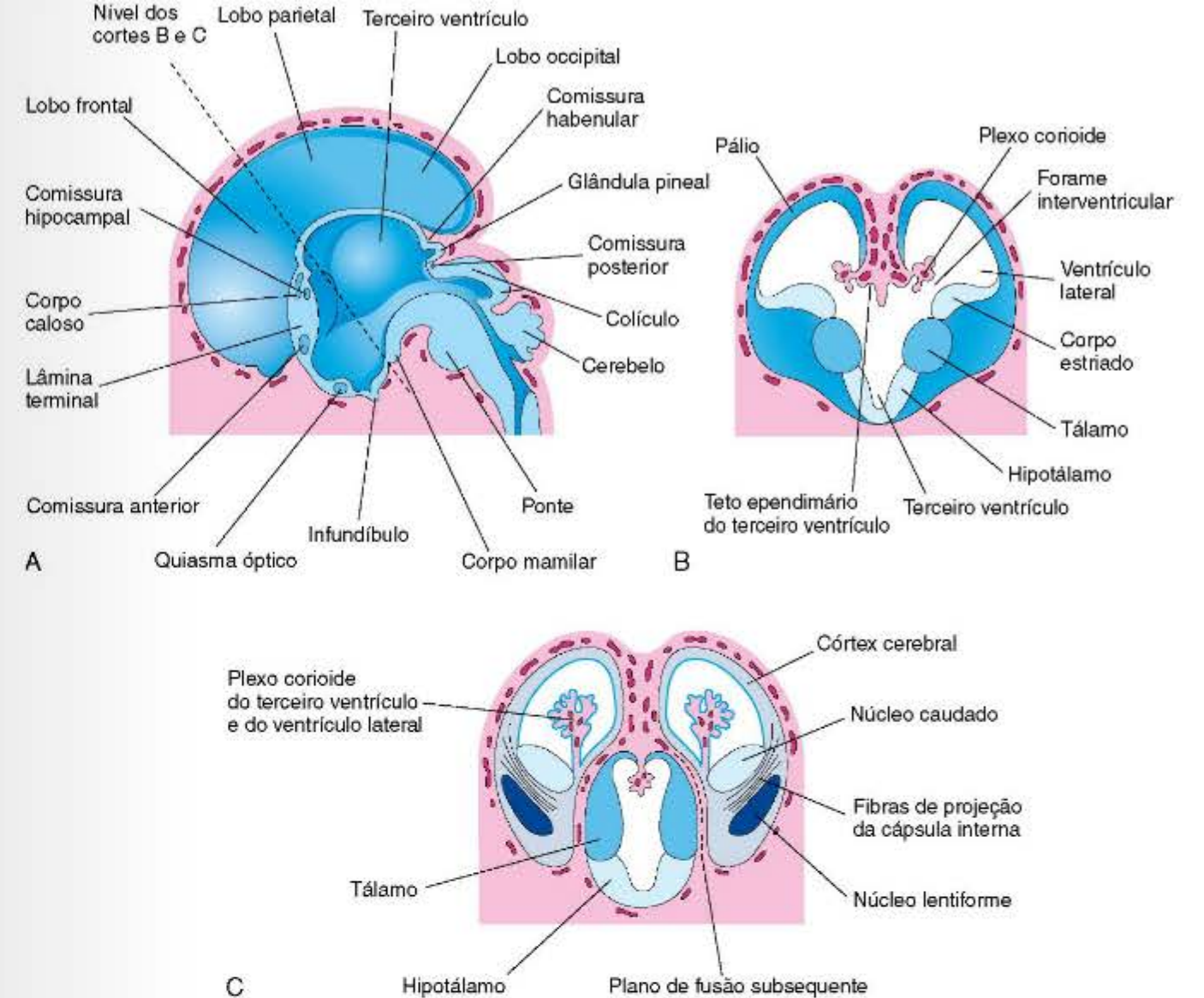
Na microcefalia, a calvária e o encéfalo são pequenos, porém a face tem tamanho normal. As crianças afetadas geralmente apresentam um retardo mental grave (QI abaixo de 35-40) porque o crânio e o encéfalo são subdesenvolvidos. Alguns casos de microcefalia parecem ter origem genética (autosômica recessiva), enquanto outros são causados devido a fatores ambientais, tais como infecção por citomegalovírus no útero (Cap. 19). A exposição durante o período fetal a grandes quantidades de radiação ionizante, a agentes infecciosos e a determinados fármacos é um fator contribuinte em alguns casos.

### HIDROCEFALIA

A hidrocefalia é resultado do prejuízo na circulação e na absorção do líquido cefalorraquidiano (LCR) ou, em casos raros, do aumento da produção do LCR. Um excesso de LCR está presente no sistema ventricular do encéfalo (Fig. 16-25). Frequentemente, a circulação deficiente de LCR resulta de uma estenose congênita do aqueduto (aqueduto encefálico estreito). O bloqueio da circulação do LCR resulta na dilatação dos ventrículos próximos à obstrução e no aumento da pressão nos hemisférios cerebrais. Essa dilatação dos ventrículos pressiona o encéfalo entre o líquido do ventrículo e a calvária. Em lactentes, a pressão interna leva a uma expansão acelerada do encéfalo e da calvária, uma vez que as suturas fibrosas da calvária não se encontram fundidas.

### MALFORMAÇÃO DE ARNOLD-CHIARI

A malformação de Arnold-Chiari é a anomalia congênita mais comum envolvendo o cerebelo (Fig. 16-26). Uma projeção do bulbo, em forma de língua, e o deslocamento inferior do verme do cerebelo formam uma hérnia através do forame magno dentro do canal vertebral. Esta condição resulta em um tipo de hidrocefalia comunicante em que há interferência na absorção do LCR. Como resultado, todo o sistema ventricular torna-se distendido.



**Figura 16-20** A, A superfície medial do prosencéfalo de um embrião de 10 semanas, mostrando os derivados do diencefalo, as principais comissuras e os hemisférios cerebrais em expansão. B, Corte transversal do prosencéfalo no nível dos forames interventriculares, mostrando o corpo estriado e o plexo corioide dos ventrículos laterais. C, Corte semelhante com cerca de 11 semanas, mostrando a divisão do corpo estriado nos núcleos caudado e lentiforme pela cápsula interna.

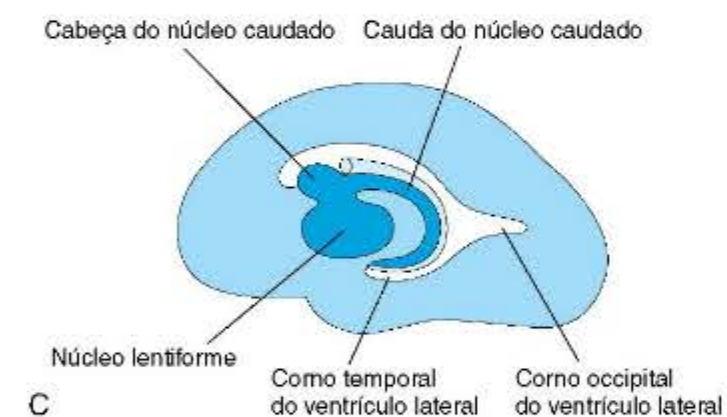
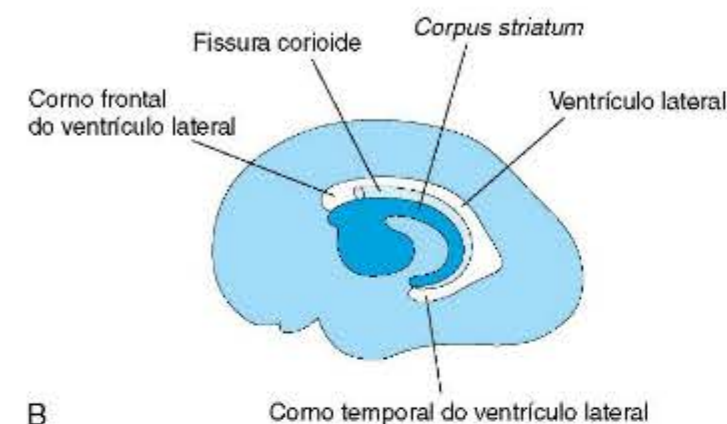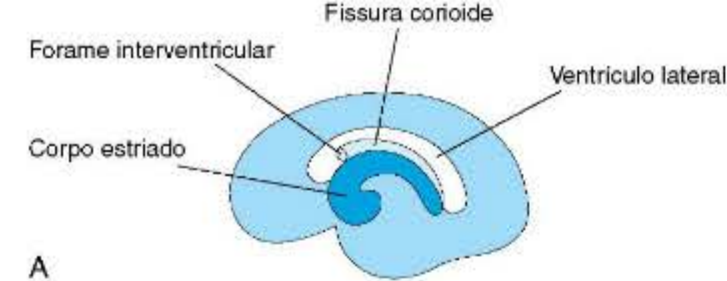
### DESENVOLVIMENTO DO SISTEMA NERVOSO PERIFÉRICO

O sistema nervoso periférico (SNP) é formado por nervos cranianos, espinais e viscerais, assim como por gânglios cranianos, espinais e autônomos. Todas as células sensitivas (somáticas e viscerais) do SNP são derivadas das **células da crista neural**. Os corpos celulares de todas as células sensitivas estão localizados fora do SNC. Os corpos celulares de cada neurônio aferente estão intimamente envolvidos por uma cápsula de células de Schwann modificadas, conhecida como **células satélites** (Fig. 16-7), que são derivadas das células da crista neural. Esta cápsula é contínua com a **bainha de neurilema** das células de Schwann que envolve os axônios dos neurônios aferentes.

As células da crista neural do encéfalo em desenvolvimento migram para formar os gânglios sensitivos somente

em relação aos nervos trigêmeo (NC V), facial (NC VII), vestibulococlear (NC VIII), glossofaríngeo (NC IX) e vago (NC X). As células da crista neural também se diferenciam em neurônios multipolares dos **gânglios autonômicos** (Fig. 16-7), incluindo os gânglios dos troncos simpáticos que correm ao longo dos lados dos corpos vertebrais; gânglios colaterais ou pré-vertebrais dos plexos do tórax e do abdome (p. ex., plexos cardíaco, celíaco e mesentérico); e gânglios parassimpáticos ou terminais dentro ou perto das vísceras (p. ex., plexo submucoso ou de Meissner). As células dos paragânglios – **células cromafins** – também são derivadas da crista neural. O termo **paragânglio** inclui diversos grupos de células amplamente dispersos que são semelhantes em muitos aspectos às células da medula das glândulas suprarrenais. Esses grupos de células localizam-se sobretudo na região retroperitoneal, frequentemente em associação aos gânglios simpáticos. Os corpos carotídeo





**Figura 16-21** Superfície medial do hemisfério cerebral direito em desenvolvimento, mostrando o desenvolvimento do ventrículo lateral, fissura corioide, e corpo estriado. **A**, Com 13 semanas. **B**, Com 21 semanas. **C**, Com 32 semanas.

e aórtico também estão associados a pequenas ilhas de células cromafins. Esses grupos de células cromafins, amplamente disseminados, constituem o **sistema cromafim**.

## Nervos Espinais

As fibras nervosas motoras que saem da medula espinal começam a surgir no final da 4ª semana (Fig. 16-4). As fibras nervosas originam-se de células das *placas basais* da medula espinal em desenvolvimento e emergem como uma série de radículas contínuas ao longo da superfície ventrolateral. As fibras destinadas a um determinado grupo de músculos em desenvolvimento se organizam em um feixe, formando a **raiz nervosa ventral** (Figs. 16-6 e 16-7). As fibras nervosas da **raiz nervosa dorsal** são formadas por axônios derivados das células da crista neural que migram para a face dorsolateral da medula espinal, onde elas se diferenciam em células do **gânglio espinal** (Fig. 16-4B e C). Os prolongamentos distais das células do gânglio espinal crescem em direção à raiz nervosa ventral e, finalmente, se juntam para formar o **nervo espinal** (Fig. 16-7).

À medida que os brotos dos membros se desenvolvem, os nervos da medula espinal provenientes do segmento oposto a eles se alongam e crescem dentro dos membros. As fibras nervosas distribuem-se pelos músculos, os quais se diferenciam a partir das células miogênicas que se originam a partir dos somitos (Cap. 15). A pele dos membros em desenvolvimento também é inervada de maneira segmentada.

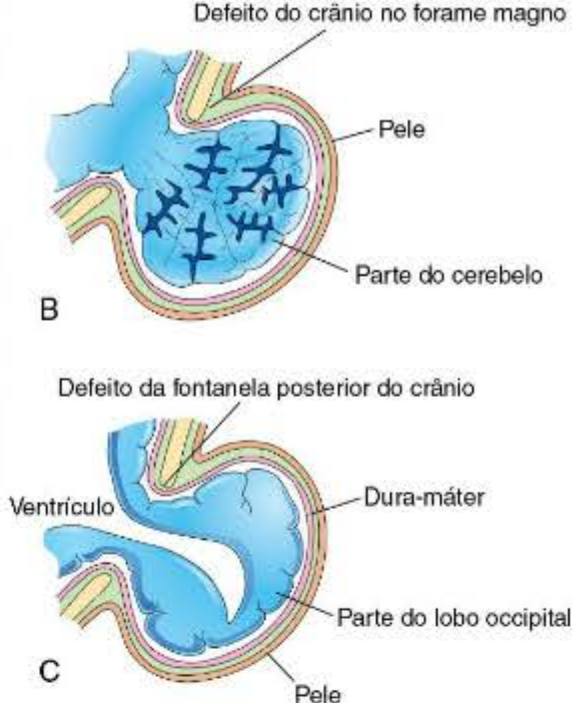
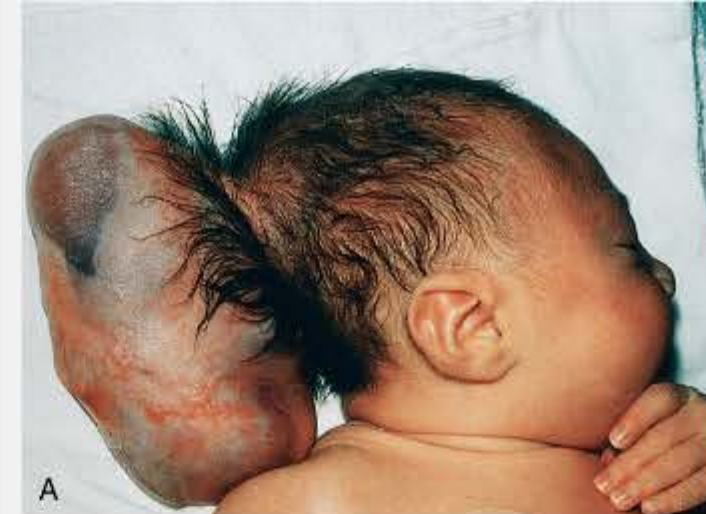## Nervos Cranianos

Doze pares de nervos cranianos são formados durante a 5ª e a 6ª semana. Eles são classificados em três grupos de acordo com suas origens embriológicas.

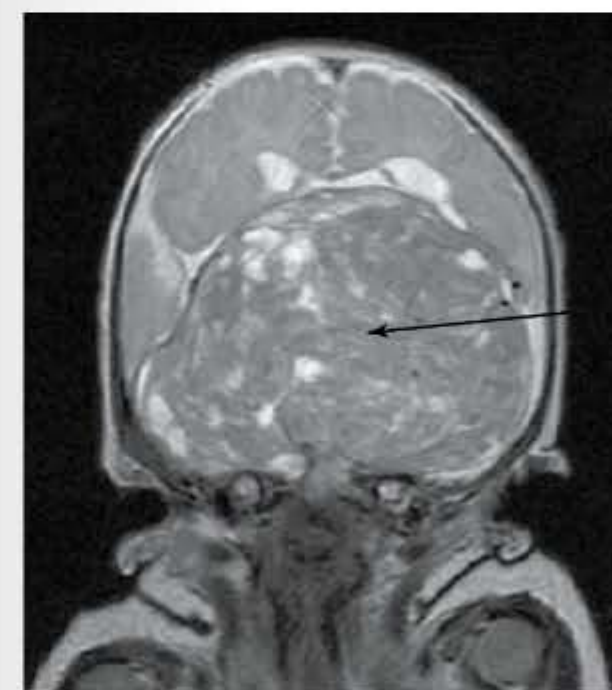
### Nervos Cranianos Somáticos Eferentes

Os nervos troclear (NC IV), abducente (NC VI), hipoglosso (NC XII) e a maior parte dos nervos oculomotores (NC III) são homólogos das raízes ventrais dos nervos espinais (Fig. 16-27A). As células de origem desses nervos localizam-se na **coluna somática eferente** (derivada das placas basais) do

RECURSOS EXTRAS



**Figura 16-23** Crânio bifido (defeito ósseo do crânio) e hérnias do encéfalo e das meninges. **A**, Lactente com grande meningoencefalocele na região occipital. **B**, Meningoencefalocele consistindo na protrusão de uma parte do cerebelo recoberto por meninges e pele. **C**, Meningo-hidroencefalocele formada por uma protrusão de parte do lobo occipital que contém parte do corno posterior do ventrículo lateral. (**A**, Cortesia de A.E. Chudley, M.D., Section of Genetics and Metabolism, Department of Pediatrics and Child Health, Children's Hospital and University of Manitoba, Winnipeg, Manitoba, Canadá.)



**Figura 16-24** Imagem de ressonância magnética (RM) de um grande craniofaringioma (seta). (Cortesia de Dr. R. Shane Tubbs e do Dr. W. Jerry Oakes, Children's Hospital, Birmingham, Alabama.)

Apesar de ser um nervo motor, ele emerge da parte dorsal do tronco encefálico e se dirige ventralmente para inervar o músculo oblíquo superior do olho.

O **nervo abducente** (NV VI) surge das células nervosas nas placas basais do metencéfalo. Ele passa de sua superfície ventral para a posterior dos três miótomos pré-ópticos, de onde se acredita que seja a origem do músculo reto lateral do olho.

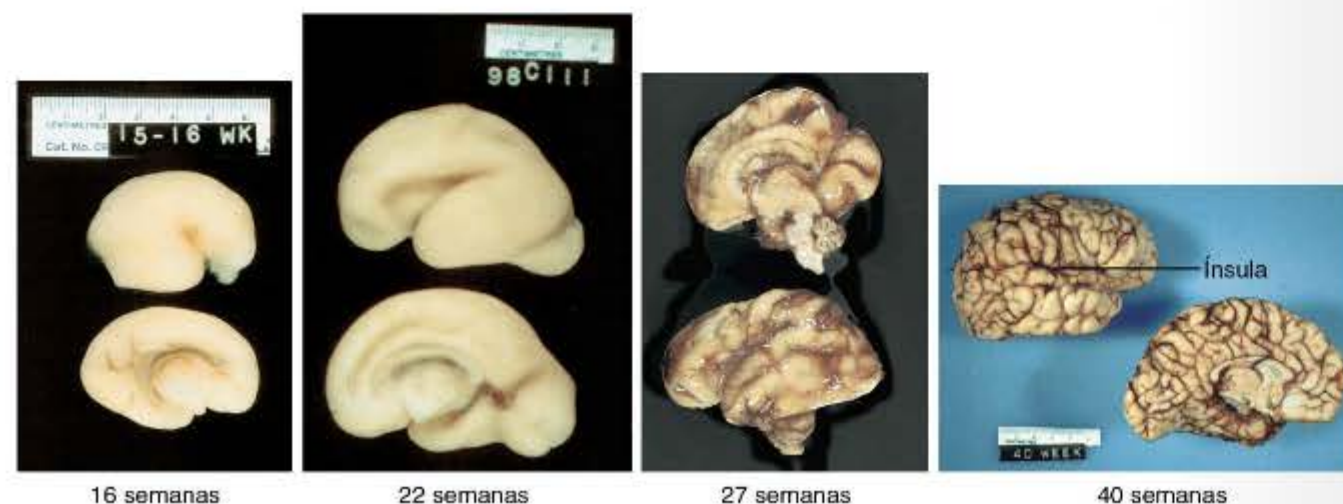
O **nervo hipoglosso** (NV XII) é formado pela fusão de fibras das raízes ventrais de três ou quatro nervos occipitais (Fig. 16-27A). As raízes sensitivas, correspondentes às raízes dorsais dos nervos espinais, estão ausentes. As fibras somáticas motoras originam-se do **núcleo hipoglosso**. Essas fibras saem da parede ventrolateral do bulbo em diversos grupos – as raízes do **nervo hipoglosso** – que se convergem para formar o tronco comum do NC XII (Fig. 16-27B). Eles crescem rostralmente e finalmente inervam os músculos da língua, que são derivados dos miótomos occipitais (Fig. 15-17A).

O **nervo oculomotor** (NV III) inerva os músculos superior, inferior e retos mediais e o oblíquo inferior do olho.

### Nervos dos Arcos Faríngeos

Os nervos cranianos V, VII, IX e X inervam os arcos faríngeos embrionários. Assim, as estruturas que se desenvolvem a partir desses arcos são inervadas por estes nervos cranianos (Fig. 16-27A e Tabela 10-1).

O **nervo trigêmeo** (NC V) é o nervo do primeiro arco faríngeo, porém possui uma divisão oftálmica que não é um componente do arco faríngeo. O NC V é o **principal nervo sensitivo da cabeça**. As células do grande **gânglio**

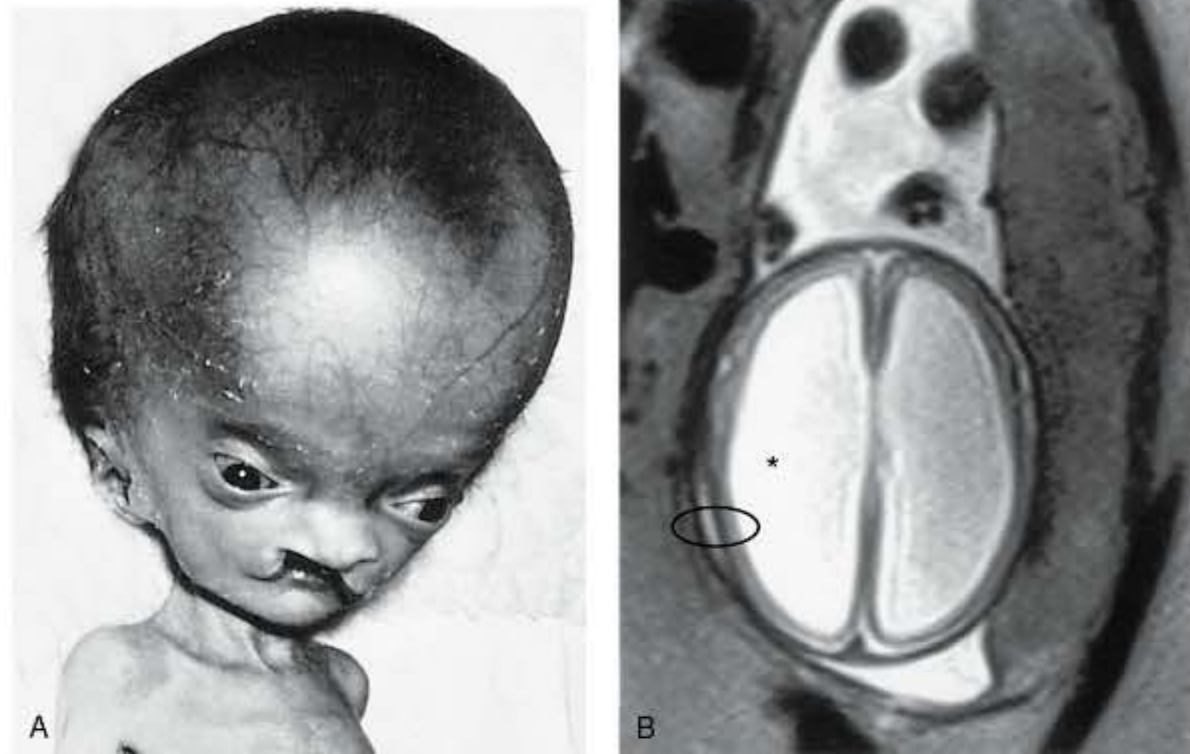


**Figura 16-22** Superfícies lateral e medial dos encéfalos humanos fetais com 16, 22, 27 e 40 semanas de gestação. (Cortesia de Dr. Marc R. Del Bigio, Department of Pathology [Neuro-])

tronco encefálico. Seus axônios distribuem-se aos músculos derivados dos miótomos da cabeça (pré-óptico e occipital) (Fig. 15-17A).

O **nervo troclear** (NC IV) surge das células nervosas na coluna somática eferente na parte posterior do mesencéfalo.





**Figura 16-25** A, Lactente com hidrocefalia e fenda palatina bilateral. O hidrocéfalo frequentemente causa afinamento dos ossos da calvária, proeminência da testa, e atrofia do córtex cerebral e da substância branca. B, Imagem de ressonância magnética axial (corte transversal do encéfalo) de um feto com hidrocefalia ligada ao X em aproximadamente 29 semanas de gestação, mostrando os ventrículos muito dilatados (\*) e o córtex afinado (oval). (Cortesia de Dr. E.H. Whitby, Magnetic Resonance Imaging Unit, University of Sheffield, Reino Unido.)

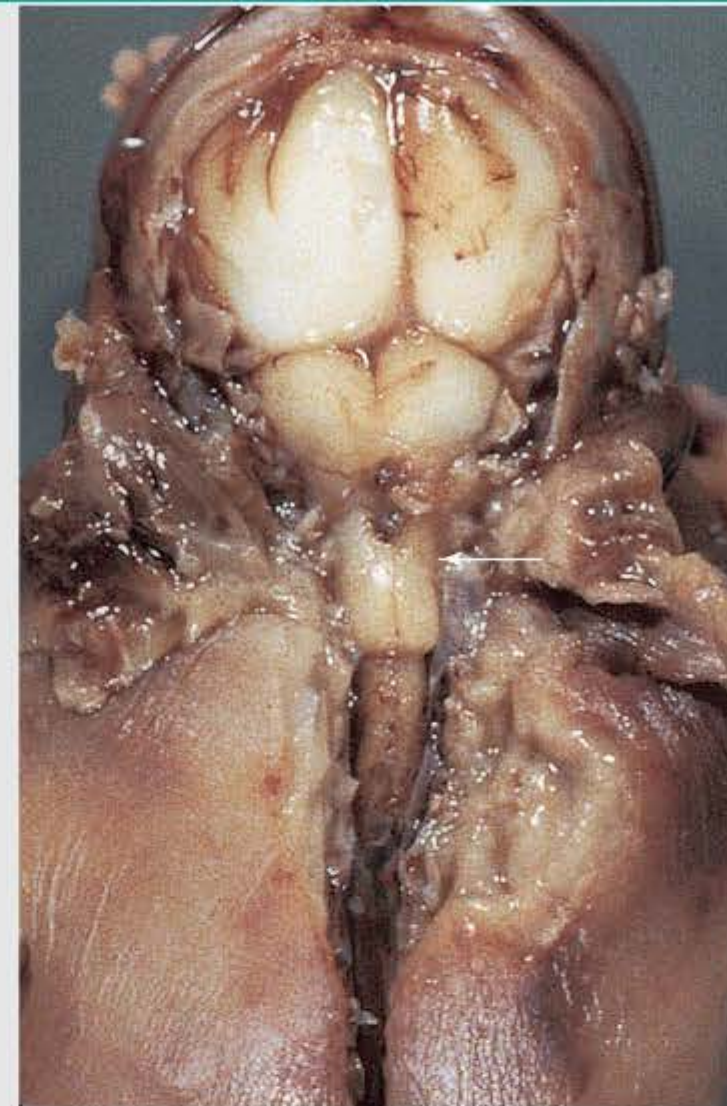
trigêmeo são derivadas da parte mais anterior da crista neural. Os prolongamentos centrais das células deste gânglio formam a grande raiz sensitiva do NC V que entra na parte lateral da ponte. Os prolongamentos periféricos das células deste gânglio se separam em três grandes divisões (nervos oftálmico, maxilar e mandibular). Suas fibras sensitivas inervam a pele da face, assim como o revestimento da boca e do nariz. As *fibras motoras* do NC V têm como origem as células da região mais anterior da coluna *visceral eferente especial* no metencéfalo. Essas fibras se dirigem para os músculos da mastigação e para outros músculos que se originam da proeminência mandibular do primeiro arco faríngeo (Tabela 10-1). O núcleo mesencefálico do NC V se diferencia a partir das células no mesencéfalo.

O **nervo facial** (NC VII) é o nervo do segundo arco faríngeo. Ele é constituído, principalmente, por um grupo nuclear da coluna *visceral eferente especial* da região caudal da ponte. Essas fibras distribuem-se para os *músculos responsáveis pela expressão facial* e para outros músculos que se desenvolvem do mesênquima do segundo arco faríngeo (Tabela 10-1). O pequeno componente visceral eferente geral do NC VII termina nos gânglios autônomos periféricos da cabeça. As fibras sensitivas do NC VII surgem a partir das células do *gânglio geniculado*. Os

prolongamentos centrais dessas células entram na ponte, e os prolongamentos periféricos dirigem-se para o nervo grande petroso superficial, via o nervo corda do tímpano, para os botões gustativos dos dois terços anteriores da língua.

O **nervo glossofaríngeo** (NC IX) é o nervo do terceiro arco faríngeo. Suas fibras motoras têm como origem as colunas viscerais eferentes especiais e, em menor grau, as colunas eferentes gerais da região anterior do mielencéfalo. O NC IX se forma a partir de diversas radículas que saem do bulbo imediatamente caudais para a orelha interna em desenvolvimento. Todas as fibras a partir da coluna visceral eferente especial distribuem-se para o músculo estilofaríngeo, o qual é derivado do mesênquima no terceiro arco faríngeo (Tabela 10-1). As fibras eferentes gerais dirigem-se para o gânglio ótico, por onde as fibras pós-sinápticas saem e vão para as glândulas parótidas e lingual posterior. As *fibras sensitivas do NC IX* estão distribuídas como fibras sensitivas gerais e fibras aferentes viscerais especiais (fibras gustativas) para a região posterior da língua.

O **nervo vago** (NC X) é formado pela fusão dos nervos do quarto e sexto arcos faríngeos (Tabela 10-1). O nervo do quarto arco faríngeo torna-se o nervo laríngeo superior, que inerva o músculo cricotireóideo e os músculos constritores da faringe. O nervo do sexto arco faríngeo torna-se



**Figura 16-26** Malformação de Arnold-Chiari do tipo II em um feto de 23 semanas. A exposição do rombencéfalo mostra tecido cerebelar bem abaixo do magno forame (seta). (Cortesia do Dr. Marc R. Del Bigio, Department of Pathology [Neuropathology], University of Manitoba, Winnipeg, Manitoba, Canadá.)

o nervo laríngeo recorrente, que inerva diversos músculos laríngeos.

O **nervo espinal acessório** (NC XI) surge do quinto ou sexto segmento cervical craniano da medula espinal (Fig. 16-26). O nervo espinal acessório inerva os músculos esternocleidomastóideo e trapézio.

### Nervos Sensitivos Especiais

O **nervo olfatório** (NC I) surge dos bulbos olfatórios. As células olfatórias são neurônios bipolares que se diferenciam de células de revestimento epiteliais do saco nasal primitivo. Os axônios das células olfatórias são coletados em 18 a 20 feixes em torno dos quais a placa crivosa do osso etmoidal se desenvolve. Essas fibras nervosas amielínicas terminam no bulbo olfatório.

O **nervo óptico** (NC II) é formado por mais de um milhão de fibras nervosas que crescem no encéfalo a partir dos neuroblastos localizados na retina primitiva. Como o nervo óptico se desenvolve a partir de uma evaginação da parede do prosencéfalo, na verdade ele representa um trato

de fibras encefálicas. O desenvolvimento do nervo óptico está descrito no Capítulo 17.

O **nervo vestibulococlear** (NC VIII) é formado por dois tipos de fibras sensitivas em dois feixes. Essas fibras são conhecidas como *nervos vestibular e coclear*. O **nervo vestibular** se origina dos ductos semicirculares, enquanto o **nervo coclear** vem do ducto coclear, onde se desenvolve o *órgão espiral* (de Corti) (Cap. 17). Os corpos celulares dos neurônios bipolares do nervo vestibular localizam-se no *gânglio vestibular*. Os prolongamentos centrais dessas células terminam nos núcleos vestibulares no assoalho do quarto ventrículo. Os corpos celulares dos neurônios bipolares do nervo coclear localizam-se no *gânglio espiral*. Os prolongamentos centrais dessas células terminam nos *núcleos cocleares* ventral e dorsal do bulbo.

## DESENVOLVIMENTO DO SISTEMA NERVOSO AUTÔNOMO



Funcionalmente, o sistema autônomo pode ser dividido em simpático (toracolombar) e parassimpático (craniossacral).

### Sistema Nervoso Simpático

Durante a 5ª semana, as células da crista neural na região torácica migram ao longo de cada lado da medula espinal, onde formam pares de massas celulares (gânglios) dorsolaterais à aorta (Fig. 16-7). Todos esses *gânglios simpáticos* organizados de forma segmentar estão conectados em uma cadeia bilateral por fibras nervosas longitudinais. Esses cordões ganglionares – os *troncos simpáticos* – localizam-se em cada lado dos corpos vertebrais. Algumas células da crista neural migram ventralmente para a aorta e formam os neurônios dos *gânglios pré-aórticos*, tais como os gânglios celiacos e mesentéricos (Fig. 16-7). Outras células da crista neural migram para a área do coração, dos pulmões e do trato gastrointestinal, onde formam os gânglios terminais nos *plexos simpáticos dos órgãos*, localizados perto ou dentro desses órgãos.

Depois da formação do tronco simpático, os axônios dos neurônios simpáticos localizados na *coluna celular intermediolateral* (corno lateral) dos segmentos toracolombares da medula espinal seguem pela raiz ventral de um nervo espinal e por um *ramo comunicante branco* para um gânglio paravertebral (Fig. 16-7). Neste local, eles podem formar sinapse com os neurônios ou subir ou descer pelo tronco simpático para formar sinapse em outros níveis. Outras fibras pré-sinápticas passam pelos *gânglios paravertebrais* sem formar sinapses, formando os nervos esplâncnicos que se dirigem para as vísceras. As fibras pós-sinápticas passam pelo *ramo comunicante cinzento*, passando de um gânglio simpático para um nervo espinal. Assim, os troncos simpáticos são compostos de fibras ascendentes e descendentes.

### Sistema Nervoso Parassimpático

As fibras parassimpáticas pré-sinápticas têm como origem os neurônios nos núcleos do tronco encefálico e na região sacral da medula espinal. As fibras do tronco encefálico saem através dos nervos oculomotor (NC III), facial (NC VII), glossofaríngeo (NC IX) e vago (X). Os *neurônios*



# Olhos e Orelha

## Desenvolvimento dos Olhos e das Estruturas Relacionadas 271

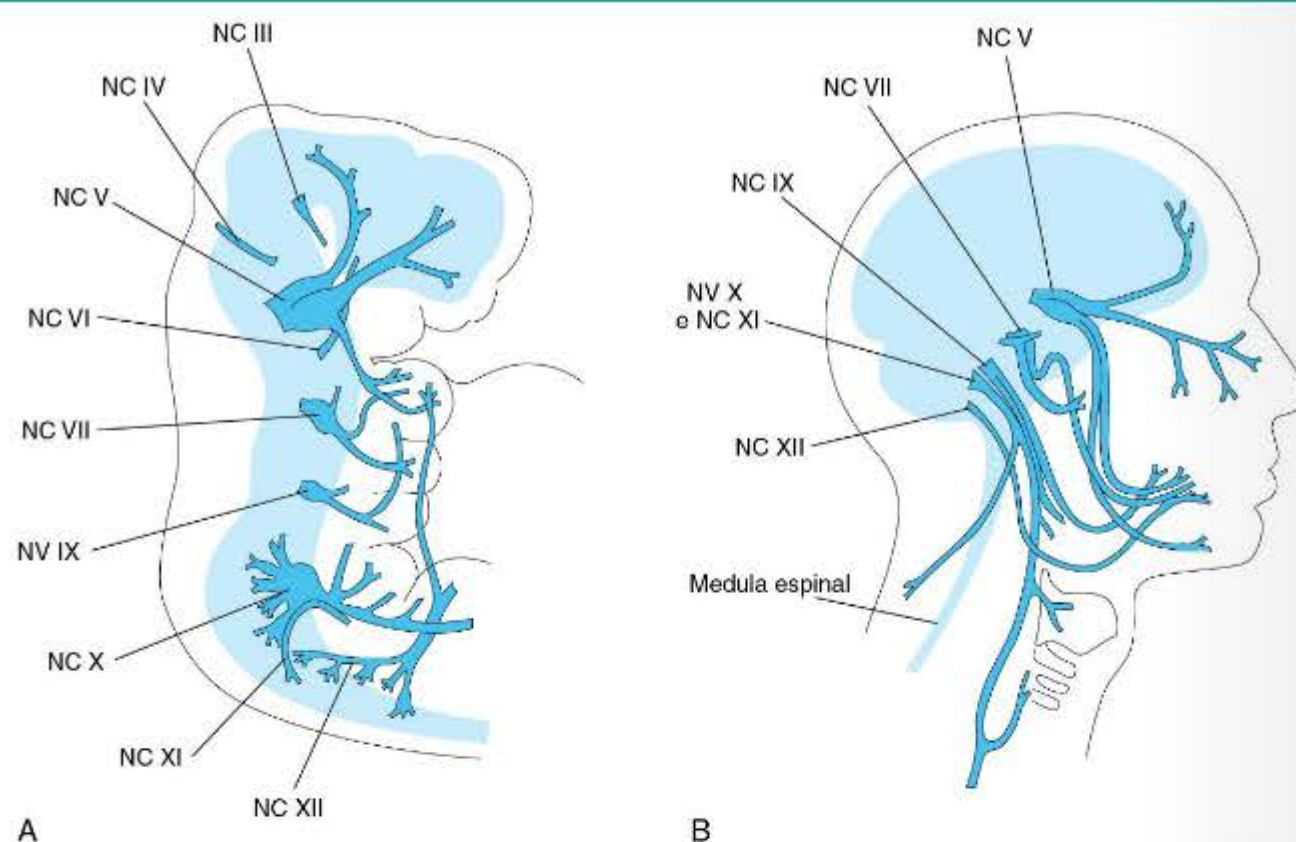
Desenvolvimento da Retina	273
Desenvolvimento da Corioide e da Esclera	276
Desenvolvimento do Corpo Ciliar	276
Desenvolvimento da Íris	276
Desenvolvimento da Lente	276
Desenvolvimento das Câmaras Aquosas	277

Desenvolvimento da Córnea	277
Desenvolvimento das Pálpebras	278
Desenvolvimento das Glândulas Lacrimais	278

## Desenvolvimento da Orelha 278

Desenvolvimento da Orelha Interna	278
Desenvolvimento da Orelha Média	280
Desenvolvimento da Orelha Externa	280

## Questões de Orientação Clínica 282



**Figura 16-27** A, Um embrião de 5 semanas, mostrando a distribuição da maior parte dos nervos cranianos, especialmente os que inervam os arcos faríngeos. B, A cabeça e pescoço de um adulto, mostrando a distribuição geral da maior parte dos nervos cranianos.

pós-sinápticos localizam-se nos gânglios periféricos ou em plexos perto ou dentro da estrutura inervada (p. ex., a pupila do olho, glândulas salivares).

## QUESTÕES DE ORIENTAÇÃO CLÍNICA

- Os defeitos do tubo neural são hereditários? Uma mulher teve uma criança com espinha bífida cística e sua filha teve uma criança com merencefalia. A filha pode ter outra criança com defeito do tubo neural? A merencefalia e a espinha bífida podem ser detectadas no início da vida fetal?
- Algumas pessoas dizem que gestantes que são alcoólatras pesadas podem ter filhos com retardo mental e do crescimento. Isso é verdade? Existem relatos de mu-

lheres que se embebedam durante a gravidez e, mesmo assim, têm filhos aparentemente normais. Existe um limite seguro para o consumo de álcool durante a gravidez?

- Foi dito para uma mulher que o tabagismo durante a gravidez provavelmente causaria um leve retardo mental em seu filho. Ela não é uma fumante pesada. A informação dada a essa mulher é correta?
- Todos os tipos de espinha bífida causam perda de função motora dos membros inferiores? Quais são os tratamentos disponíveis para crianças com espinha bífida cística?

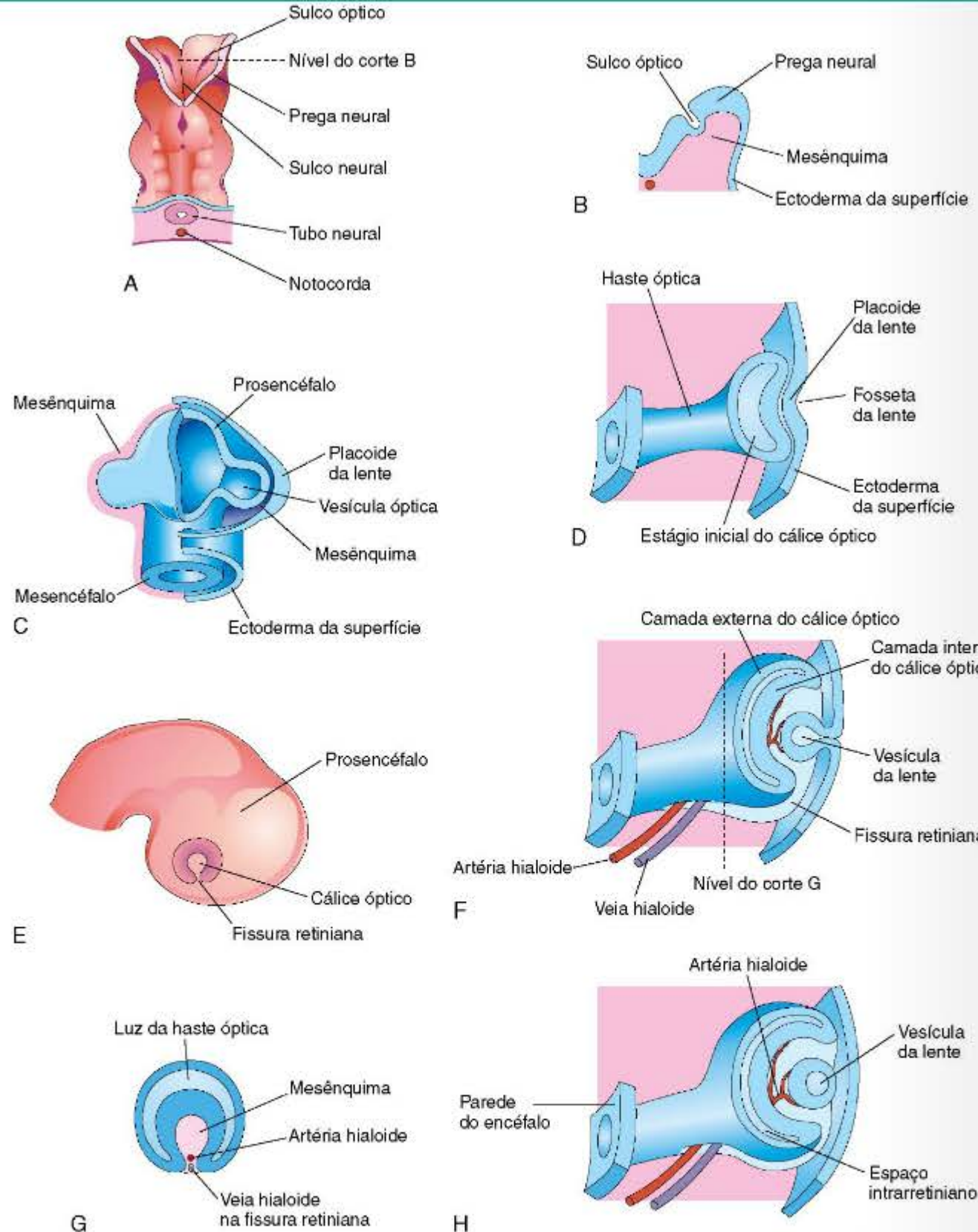
As respostas a estas questões são apresentadas no final do livro.

## DESENVOLVIMENTO DOS OLHOS E DAS ESTRUTURAS RELACIONADAS

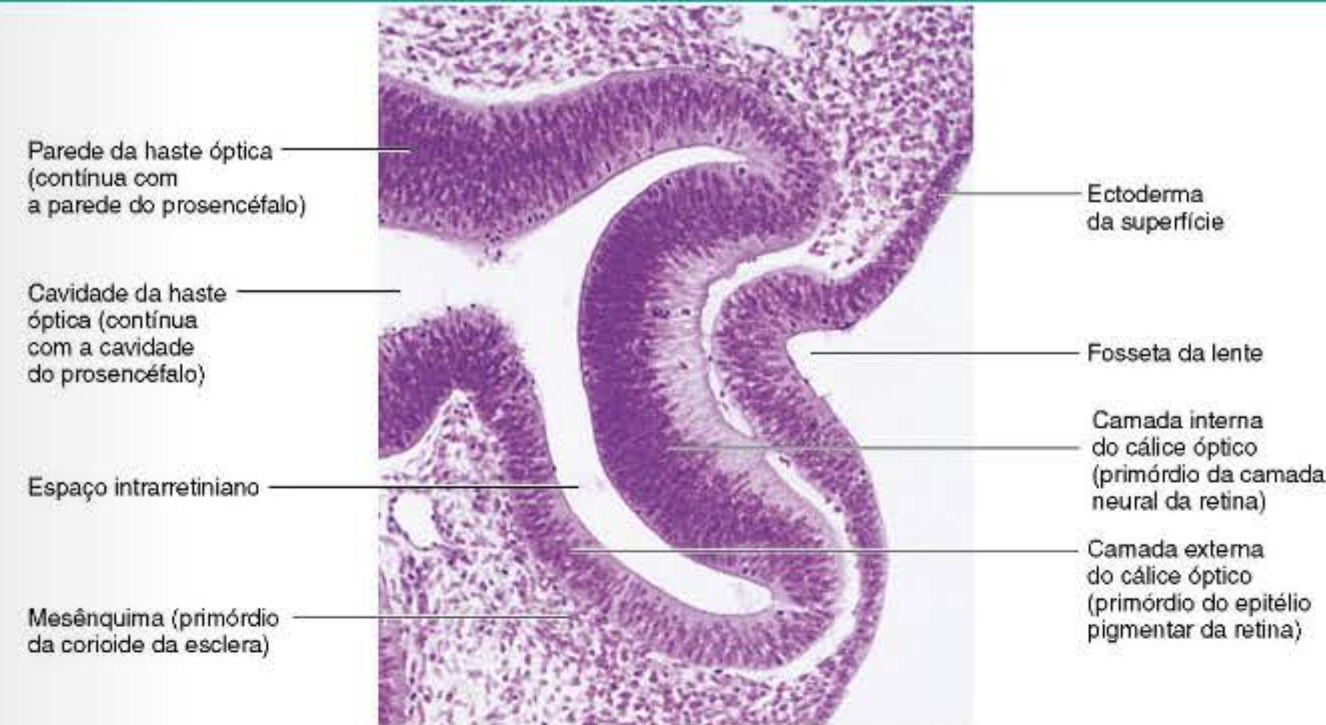
O desenvolvimento inicial do olho resulta de uma série de sinais indutores e começa a ficar evidente no início da 4ª semana, quando **sulcos ópticos** aparecem nas pregas neurais cefálicas (Fig. 17-1A e B). À medida que as pregas neurais se fundem, os sulcos ópticos se evaginam para formar divertículos ocos – as **vesículas ópticas** – que se projetam a partir da parede do prosencéfalo para dentro do mesênquima adjacente (Fig. 17-1C). A formação das vesículas ópticas é induzida pelo mesênquima adjacente ao encéfalo em desenvolvimento. À medida que as vesículas ópticas aumentam, suas conexões com o prosencéfalo sofrem constrição para formar as **hastes ópticas** ocas (Fig. 17-1D).

Um sinal indutivo passa das vesículas ópticas e estimula o ectoderma para espessar e formar **placoides da lente**, o primórdio das lentes (Fig. 17-1C). Estes placoides invaginam e penetram profundamente no ectoderma de superfície, formando a **fosseta da lente** (Figs. 17-1D e 17-2). As bordas de cada fosseta da lente aproximam-se e fundem para formar as **vesículas da lente** esféricas (Fig. 17-1F e H), que logo perdem a conexão com a superfície do ectoderma. À medida que as vesículas da lente se desenvolvem, as vesículas ópticas invaginam para formar os **cálices ópticos** de parede dupla (Figs. 17-1H e 17-2), e a lente é englobada pela borda do cálice óptico (Fig. 17-3A). Neste estágio, as vesículas da lente penetram nas cavidades do cálice óptico (Fig. 17-4). Sulcos lineares – **fissuras retinianas** (ópticas) – se desenvolvem na superfície ventral dos cálices ópticos e ao longo das hastes ópticas (Figs. 17-1E a H e 17-3A a D). As fissuras retinianas contêm mesênquima vascular, a partir do qual os vasos sanguíneos hialoides se desenvolvem. A **artéria hialoide** supre a camada interna do cálice óptico, a vesícula da lente e o mesênquima do cálice óptico (Figs. 17-1H e 17-3). Quando as bordas





**Figura 17-1** A, Vista dorsal da extremidade cefálica de um embrião de aproximadamente 22 dias, mostrando os sulcos ópticos, a primeira indicação do desenvolvimento dos olhos. B, Corte transversal de uma prega neural mostrando o sulco óptico. C, Prosencéfalo de um embrião (aproximadamente 28 dias). D, F e H, O olho em desenvolvimento, mostrando estágios sucessivos no desenvolvimento do cálice óptico e da vesícula da lente. E, Vista lateral de um embrião (de aproximadamente 32 dias), mostrando a aparência externa do cálice óptico. G, Corte transversal da haste óptica, mostrando a fissura retiniana e seu conteúdo.



**Figura 17-2** Fotomicrografia de um corte sagital do olho de um embrião com aproximadamente 32 dias. Observe o primórdio da lente (placoide da lente invaginada), as paredes do cálice óptico (primórdio da retina), e a haste óptica (primórdio do nervo óptico). (De Moore KL, Persaud TVN, Shiota K: *Color Atlas of Clinical Embryology*, 2nd ed. Philadelphia, WB Saunders, 2000.)

da fissura retiniana se fundem, os vasos hialoides são colocados dentro do **nervo óptico primitivo** (Fig. 17-3C a F). As partes distais dos vasos hialoides degeneram-se, mas as partes proximais persistem como a **artéria central** e a **veia da retina** (Fig. 17-5D).

### Desenvolvimento da Retina

A retina desenvolve-se a partir das paredes do cálice óptico (Figs. 17-1 e 17-2). No cálice óptico invaginado, a camada mais profunda e mais delgada se torna o **epitélio pigmentar da retina**, enquanto a camada mais superficial e mais espessa diferencia-se na **retina neural**. As duas camadas da retina são separadas por um **espaço intrarretiniano** (Figs. 17-1H e 17-4), que é a cavidade original do cálice óptico. Antes do nascimento, este espaço desaparece gradualmente à medida que as duas camadas da retina se fundem (Fig. 17-5D). Devido ao cálice óptico ser uma evaginação do prosencéfalo, as camadas do cálice óptico são contínuas com a parede do encéfalo (Fig. 17-1H). Sob a influência da lente em desenvolvimento, a camada interna do cálice óptico prolifera para formar um **neuroepitélio espesso** (Fig. 17-4). Subsequentemente, as células da camada interna mais próximas do epitélio pigmentado da retina diferenciam-se em **retina neural**, a região sensível à luz da retina (Fig. 17-4). Essa região contém **fotorreceptores** (bastonetes e cones) e os corpos celulares de neurônios (p. ex., células ganglionares). Como a vesícula óptica se invagina ao formar o cálice óptico, a retina neural está “invertida”, isto é, as partes fotossensíveis das células fotorreceptoras ficam adjacentes ao epitélio pigmentar da retina. Como resultado, a luz deve passar através da maior parte da retina antes de atingir os receptores; no entanto, como a retina é transparente, não constitui uma barreira à luz.

### DESCOLAMENTO DA RETINA

Descolamento congênito da retina ocorre quando as camadas interna e externa do cálice óptico não se fundem durante o período fetal para formar a retina e obliterar o espaço intrarretiniano (Figs. 17-3 e 17-5). A separação das camadas neurais e pigmentada pode ser parcial ou completa. O descolamento da retina pode resultar de taxas desiguais de crescimento das duas camadas retinianas; como resultado, as camadas do cálice óptico não ficam em perfeita aposição. Embora separada do epitélio pigmentado da retina, a retina neural conserva o seu suprimento sanguíneo (artéria central da retina). Normalmente, o epitélio pigmentar da retina torna-se firmemente fixado à corioide, mas a sua adesão à retina neural não é firme; portanto, o descolamento de retina não é raro.

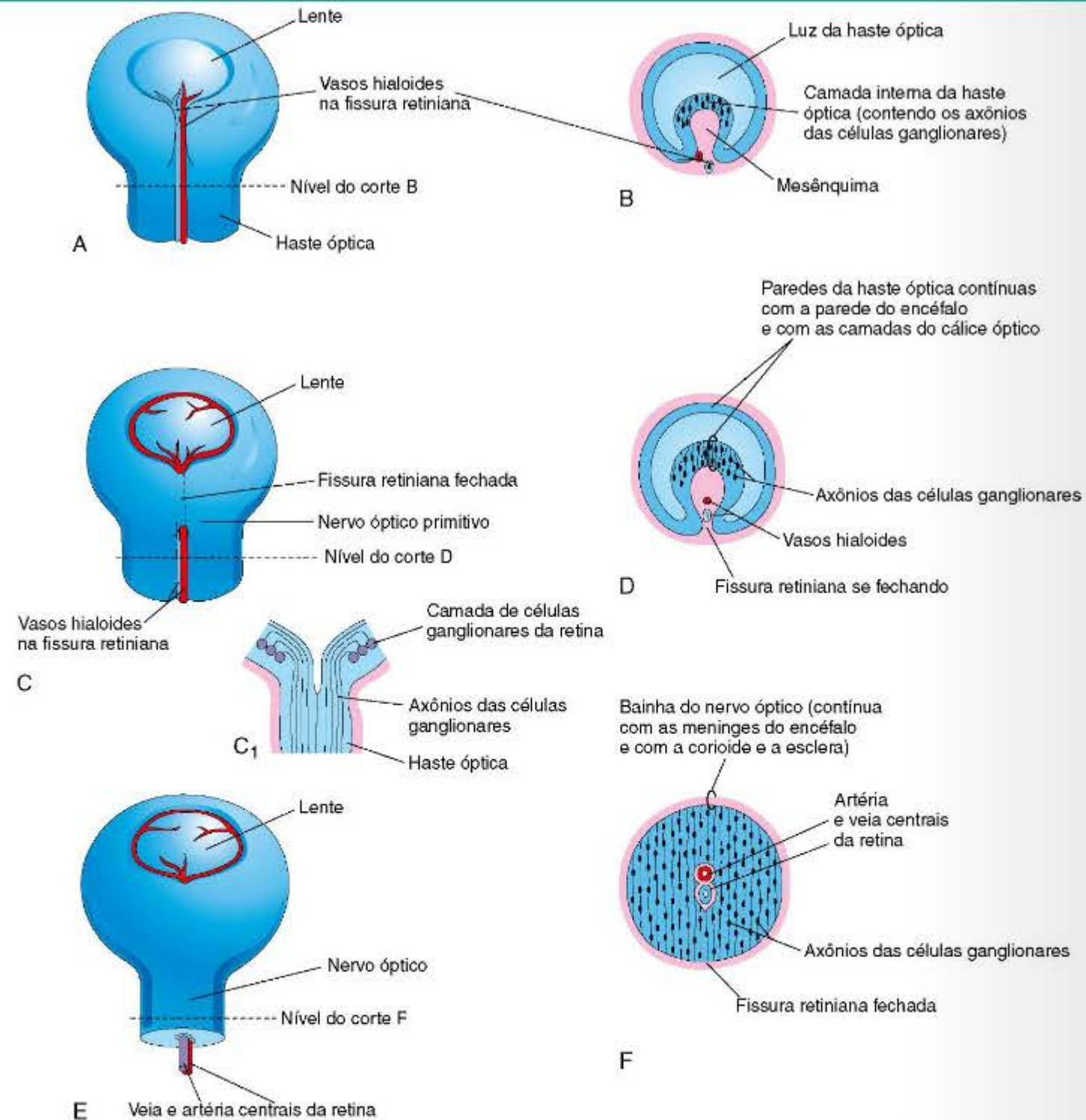
### COLOBOMA DA RETINA

O coloboma da retina é um defeito que é caracterizado por uma falha localizada na retina, geralmente inferior ao disco óptico. O defeito é bilateral na maioria dos casos. O coloboma típico resulta do fechamento defeituoso da fissura retiniana.

Os axônios das células ganglionares da camada superficial da retina neural crescem proximalmente na parede da haste óptica para o encéfalo (Fig. 17-3A). A cavidade da haste óptica é gradualmente obliterada enquanto os axônios das células ganglionares formam o **nervo óptico** (Fig. 17-3F).

A **mielinização das fibras do nervo óptico** começa no final do período fetal e se completa em torno da 10ª semana após



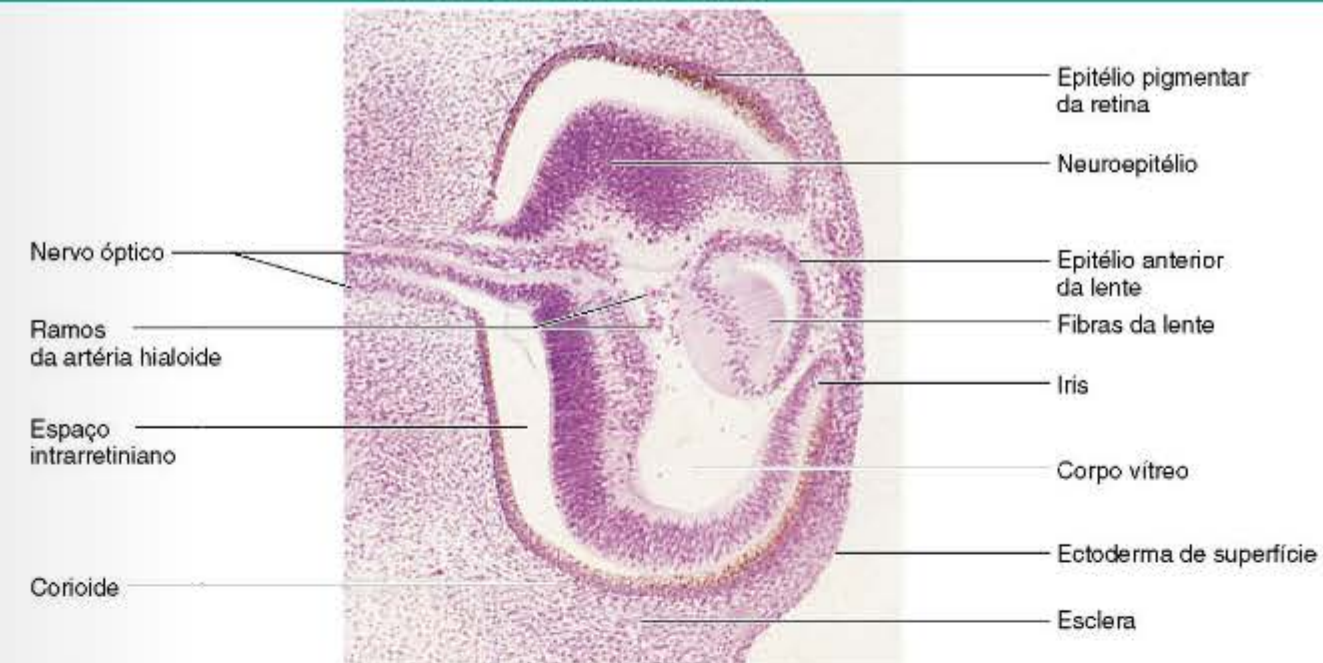

**Figura 17-3** Fechamento da fissura retiniana e formação do nervo óptico. **A, C, e E**, Vistas da superfície inferior do cálice óptico e da haste óptica, mostrando estágios progressivos do fechamento da fissura retiniana. **C**, Corte longitudinal de uma parte do cálice óptico e da haste óptica, mostrando os axônios das células ganglionares da retina crescendo através da haste óptica em direção ao encéfalo. **B, D, E e F**, cortes transversais da haste óptica, mostrando estágios sucessivos do fechamento da fissura retiniana e formação do nervo óptico.

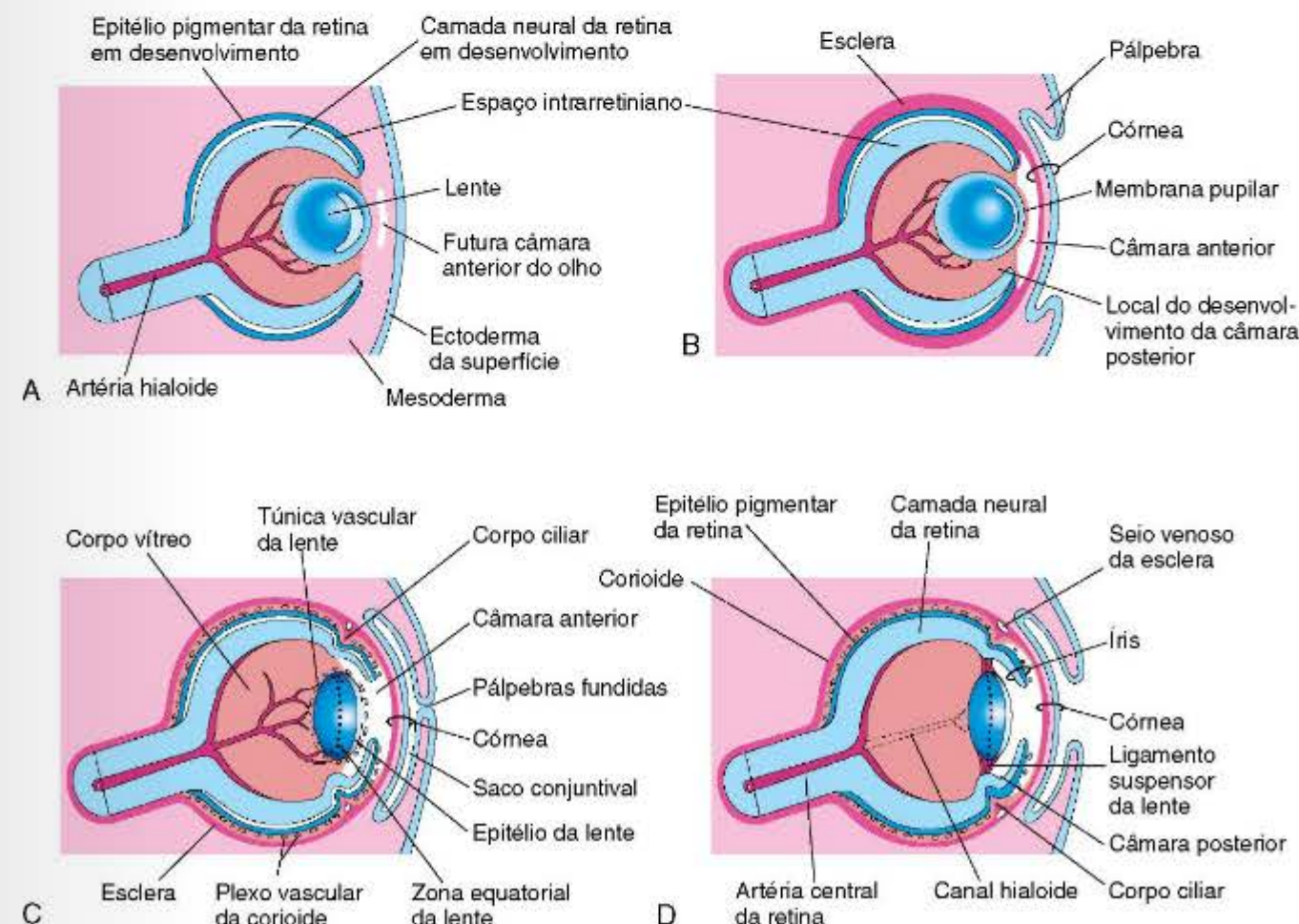
## COLOBOMA DA IRIS

Em crianças com coloboma da íris, um defeito na porção inferior da íris ou da margem pupilar dá à pupila uma aparência de buraco (Fig. 17-6). O coloboma pode ser limitado à íris ou pode estender-se mais profundamente e envolver o corpo ciliar e a retina. O coloboma típico *resulta da falha do fechamento*

*da fissura retiniana* durante a 6ª semana. O defeito pode ser determinado geneticamente, ou pode ser causado por fatores ambientais. O coloboma simples da íris é frequentemente hereditário e é transmitido como uma característica autossômica dominante.



**Figura 17-4** Fotomicrografia de um corte sagital do olho de um embrião com aproximadamente 44 dias. Observa-se que a parede posterior da vesícula da lente forma as fibras da lente. A parede anterior não se altera apreciavelmente quando se torna o epitélio anterior da lente. (De Nishimura H [ed]: Atlas of Human Prenatal Histology. Tokyo, Igaku-Shoin, 1983.)



**Figura 17-5** Cortes sagitais do olho, mostrando estágios sucessivos de desenvolvimento da retina, lente, íris e córnea. **A**, Com 5 semanas. **B**, Com 6 semanas. **C**, Com 20 semanas. **D**, Recém-nascido.



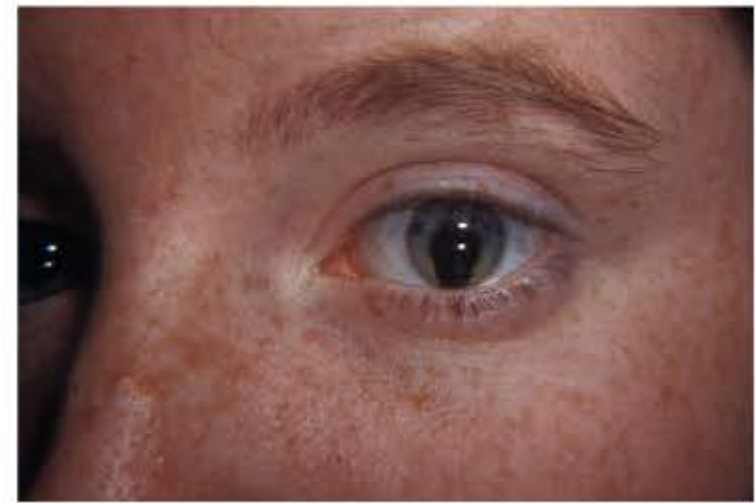o nascimento. Os estudos moleculares têm mostrado que os genes *homeobox PAX6* e *OTX2* regulam a diferenciação da retina e a formação de pigmento, respectivamente.

## Desenvolvimento da Corioide e da Esclera

O mesênquima que envolve o cálice óptico se diferencia em uma camada interna vascular – a **corioide** – e em uma camada fibrosa externa – a **esclera** (Fig. 17-5C e 17-7). Na borda do cálice óptico, a corioide forma os **núcleos dos processos ciliares**, constituídos principalmente por capilares sustentados por um delicado tecido conjuntivo.

## Desenvolvimento do Corpo Ciliar

O corpo ciliar é uma extensão cuneiforme da corioide (Fig. 17-5C e D). Sua superfície medial se projeta em



**Figura 17-6** Coloboma da íris esquerda. Observe o defeito na parte inferior da íris (na posição de 6 h do relógio). O defeito representa falha da fusão da fissura da retiniana. (Reproduzida de *Otolaryngologic Clinics of North America* 40(1), Guercio J, Martyn L, *Congenital malformations of the eye and orbit*, 113-140, Copyright 2007, com permissão da Elsevier.)

direção à lente, formando os **processos ciliares**. A parte pigmentada do epitélio ciliar é derivada da camada externa do cálice óptico e é contínua com o epitélio pigmentar da retina. A parte não pigmentada do epitélio ciliar representa o prolongamento anterior da retina neural, no qual elementos neurais não se desenvolvem. O **músculo ciliar liso**, responsável por colocar em foco a lente e o tecido conjuntivo no corpo ciliar, desenvolve-se a partir do mesênquima localizado na borda do cálice óptico entre a condensação na esclera anterior e o epitélio pigmentar ciliar.

## Desenvolvimento da Íris

A íris se desenvolve a partir da borda do cálice óptico, que cresce para dentro e cobre parcialmente a lente (Fig. 17-5D). O epitélio da íris representa ambas as camadas do cálice óptico; é contínuo com o epitélio de camada dupla do corpo ciliar e com o epitélio pigmentar da retina e da retina neural. O arcabouço de tecido conjuntivo da íris é derivado a partir de células da crista neural que migram para a íris. Os **músculos dilatador** e o **esfíncter da pupila** da íris são derivados da *neuroectoderma do cálice óptico*. Estes músculos lisos resultam da transformação de células epiteliais em células musculares lisas.

## Desenvolvimento da Lente

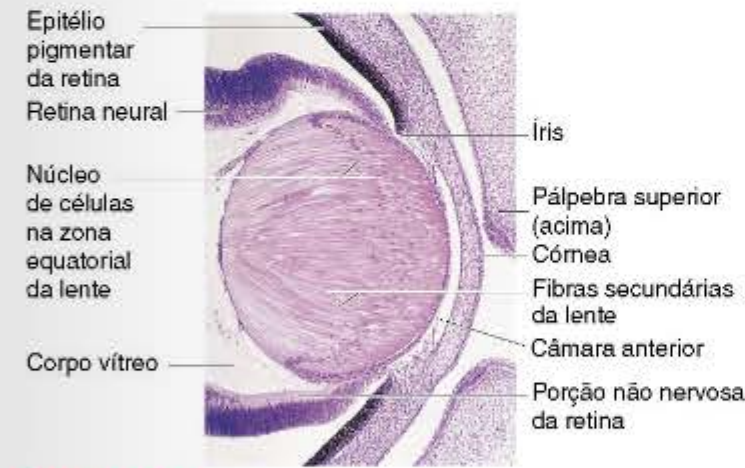
A lente se desenvolve a partir da **vesícula da lente**, um derivado do ectoderma da superfície (Fig. 17-1). A parede anterior da vesícula da lente torna-se o **epitélio subcapsular da lente** (Fig. 17-5C). Os núcleos das células colunares altas que formam a parede posterior da vesícula da lente sofrem dissolução. Essas células se alongam consideravelmente para formar células epiteliais altamente transparentes, as **fibras primárias da lente**. À medida que essas fibras crescem, obliteram gradualmente a cavidade da vesícula da lente (Figs. 17-5A a C). A borda da lente – a **zona equatorial** – está localizada a meio caminho entre os polos anterior e posterior da lente. As células na zona equatorial são cubóides; conforme elas se alongam,

RECURSOS EXTRAS

perdem seu núcleo e se tornam **fibras secundárias da lente** (Fig. 17-8). Essas fibras são acrescentadas aos lados externos das fibras primárias da lente. A **formação da lente envolve a expressão de L-Maf (Maf específica da lente) e outros fatores de transcrição no placóide e na vesícula da lente. Os fatores de transcrição Pitx3 e GAT-3 também são essenciais para a formação da lente.**

Embora as fibras secundárias da lente continuem a ser formadas durante a fase adulta e a lente aumente em diâmetro como resultado, as fibras primárias precisam durar por toda a vida. A lente em desenvolvimento está suprido de sangue pela parte distal da **artéria hialoide** (Figs. 17-4 e 17-5); no entanto, este se torna avascular no período fetal quando esta parte da artéria se degenera (Fig. 17-5D). Depois disso, a lente depende da difusão do humor aquoso da câmara anterior do olho, que banha sua superfície anterior, e do humor vítreo nas outras partes. A cápsula da lente é produzida pelo epitélio anterior da lente. A **cápsula da lente** representa uma membrana basal muito espessa e apresenta uma estrutura lamelar. O local anterior da artéria hialoide é indicado pelo **canal hialoide** no corpo vítreo (Fig. 17-5D); este canal é imperceptível no olho vivo.

O **corpo vítreo** forma-se dentro do cálice óptico (Fig. 17-5C). É composto pelo **humor vítreo**, uma massa avascular de substância intercelular, semelhante a um gel transparente.



**Figura 17-8** Fotomicrografia de um corte sagital de parte do olho em desenvolvimento de um embrião com aproximadamente 56 dias. Observe que as fibras da lente já se alongaram e obliteraram a cavidade da vesícula da lente. (De Moore KL, Persaud TVN, Shiota K: *Color Atlas of Clinical Embryology*, 2nd ed. Philadelphia, WB Saunders, 2000.)

## PERSISTÊNCIA DA ARTÉRIA HIALOIDE

A parte distal da artéria hialoide normalmente se degenera conforme sua parte proximal se torna a artéria central da retina. Se uma parte da artéria hialoide persiste distalmente, ela pode aparecer como um vaso não funcional, que se desloca livremente, ou como uma estrutura vermiforme que se projeta a partir do disco óptico, ou como um filete delgado que atravessa o corpo vítreo. Em outros casos, o remanescente da artéria hialoide pode formar um cisto.

## Desenvolvimento das Câmaras Aquosas

A **câmara anterior** do olho se desenvolve a partir de um espaço em forma de fenda que se forma no mesênquima localizado entre a lente em desenvolvimento e a córnea (Fig. 17-5A e B). A **câmara posterior** do olho desenvolve-se de um espaço que se forma no mesênquima posterior à íris em desenvolvimento e anterior à lente em desenvolvimento (Fig. 17-5D). Após a formação da lente, ele induz o ectoderma de superfície para se desenvolver em epitélio da córnea e conjuntiva. Quando a membrana pupilar desaparece e a pupila se forma, as câmaras anterior e posterior do olho podem comunicar-se entre si através do **seio venoso da esclera**. Este seio circunda a câmara anterior e possibilita a saída do humor aquoso da câmara anterior do olho para o sistema venoso.

## Desenvolvimento da Córnea

A córnea, induzida pela vesícula da lente, é formada a partir de três fontes:

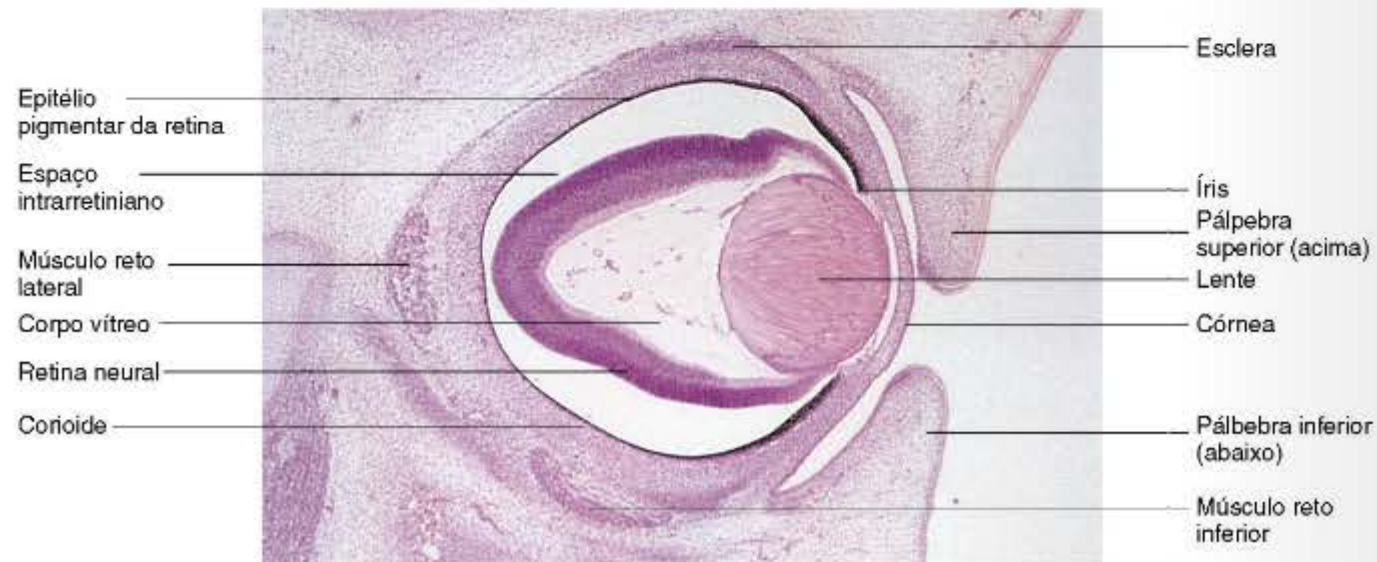
- O epitélio externo da córnea, derivado do ectoderma da superfície.
- O mesênquima, derivado do mesoderma.
- As células da crista neural que migram da margem do cálice óptico e se diferenciam no endotélio da córnea

## GLAUCOMA CONGÊNITO

A **tensão intraocular** (elevação anormal da pressão intraocular) ocorre devido a um desequilíbrio entre a produção e a drenagem do humor aquoso. Este desequilíbrio pode resultar de um desenvolvimento anormal do seio venoso da esclera (Fig. 17-5D). O glaucoma congênito é em geral geneticamente heterogêneo, mas a condição pode resultar de infecção por rubéola durante o início da gravidez (Fig. 19-16B). Já foi demonstrado que o gene CYP1B1 é responsável pela maioria dos glaucomas primários congênitos.

## CATARATA CONGÊNITA

Na catarata congênita, a lente é opaca e frequentemente parece branco-acinzentado. Resulta em cegueira. Várias opacificações da lente são herdadas, sendo a transmissão dominante mais comum do que a transmissão recessiva ou ligada ao sexo. Algumas cataratas congênitas são causadas por agentes teratogênicos – particularmente o **vírus da rubéola** (Fig. 19-16A) – que afetam o desenvolvimento inicial da lente. As lentes são vulneráveis ao vírus da rubéola entre a 4ª e a 7ª semana, quando as fibras primárias estão se formando. Agentes físicos, tais como a **radiação**, também podem danificar a lente e causar catarata (Cap. 19).



**Figura 17-7** Fotomicrografia de um corte sagital do olho de um embrião (50x) com aproximadamente 56 dias. Observe o desenvolvimento da retina neural e do epitélio pigmentar da retina. Note o grande espaço intrarretiniano entre as duas camadas da retina. (De Moore KL, Persaud TVN, Shiota K: *Color Atlas of Clinical Embryology*, 2nd ed. Philadelphia, WB Saunders, 2000.)



## Desenvolvimento das Pálpebras

As pálpebras se desenvolvem durante a 6ª semana, a partir do mesênquima das células da crista neural e de duas pregas de pele que crescem sobre a córnea (Fig. 17-5B). As pálpebras se aderem umas às outras aproximadamente na 10ª semana, permanecendo assim até a 26ª à 28ª semana (Fig. 17-5C). A **conjuntiva palpebral** reveste a superfície interna das pálpebras. Os cílios e as glândulas nas pálpebras são derivados do ectoderma da superfície (Cap. 18). O tecido conjuntivo e as **placas tarsais** desenvolvem-se do mesênquima nas pálpebras em desenvolvimento. O **músculo orbicular dos olhos** é derivado do mesênquima do segundo arco faríngeo (Cap. 10).

### PTOSE PALPEBRAL CONGÊNITA

A queda das pálpebras superiores ao nascer é relativamente comum. A ptose congênita pode resultar da distrofia do músculo elevador da pálpebra superior. A ptose ocorre mais raramente como resultado de lesão pré-natal ou distrofia da divisão superior do **nervo oculomotor (NC III)** que supre este músculo. A ptose congênita pode ser transmitida como um traço autossômico dominante.

### COLOBOMA DA PÁLPEBRA

A maior parte dos colobomas palpebrais é caracterizada por uma pequena endentação na pálpebra superior. O coloboma da pálpebra inferior é raro. Os **colobomas palpebrais** parecem resultar de distúrbios de desenvolvimento na formação das pálpebras.

## Desenvolvimento das Glândulas Lacrimais

As glândulas lacrimais são derivadas a partir de vários brotos sólidos do ectoderma de superfície. Os brotos se ramificam e se tornam canalizados para formar ductos excretórios lacrimais e os alvéolos das glândulas. As glândulas lacrimais são pequenas ao nascimento e não funcionam plenamente até cerca de 6 semanas; portanto, o recém-nascido não produz lágrimas quando chora.

## DESENVOLVIMENTO DA ORELHA

A orelha é composta pelas seguintes partes anatômicas – orelha externa, orelha média e orelha interna. As partes externa e média das orelhas estão relacionadas com a transferência de ondas sonoras a partir do exterior para a orelha interna; este processo converte as ondas sonoras em impulsos nervosos. A orelha interna é responsável tanto pela audição quanto pelo equilíbrio.

### Desenvolvimento da Orelha Interna

A orelha interna é a primeira das três partes anatômicas da orelha a se desenvolver. No início da 4ª semana, um espessamento do ectoderma da superfície – os **placoides óticos** – aparece em cada lado do embrião no nível da parte caudal do rombencéfalo (Fig. 17-9A e B). Influências indutoras da notocorda e do mesoderma paraxial estimulam o ectoderma da superfície para formar os **placoides óticos**. O **fator de crescimento do fibroblasto 3 (FGF-3)** pode participar deste processo. Cada placóide ótico logo invagina e mergulha do ectoderma de superfície para o mesênquima subjacente, formando uma **fosseta ótica** (Fig. 17-9C e D). As bordas dessa fosseta ótica se aproximam e se fundem para formar uma **vesícula ótica** (Fig. 17-9E a G). A vesícula ótica, em seguida, perde a sua ligação com o ectoderma da superfície, e dela

cresce um divertículo que se alonga para formar o ducto e o **saco endolinfático** (Fig. 17-10A a E). À medida que a vesícula ótica cresce, duas regiões tornam-se visíveis:

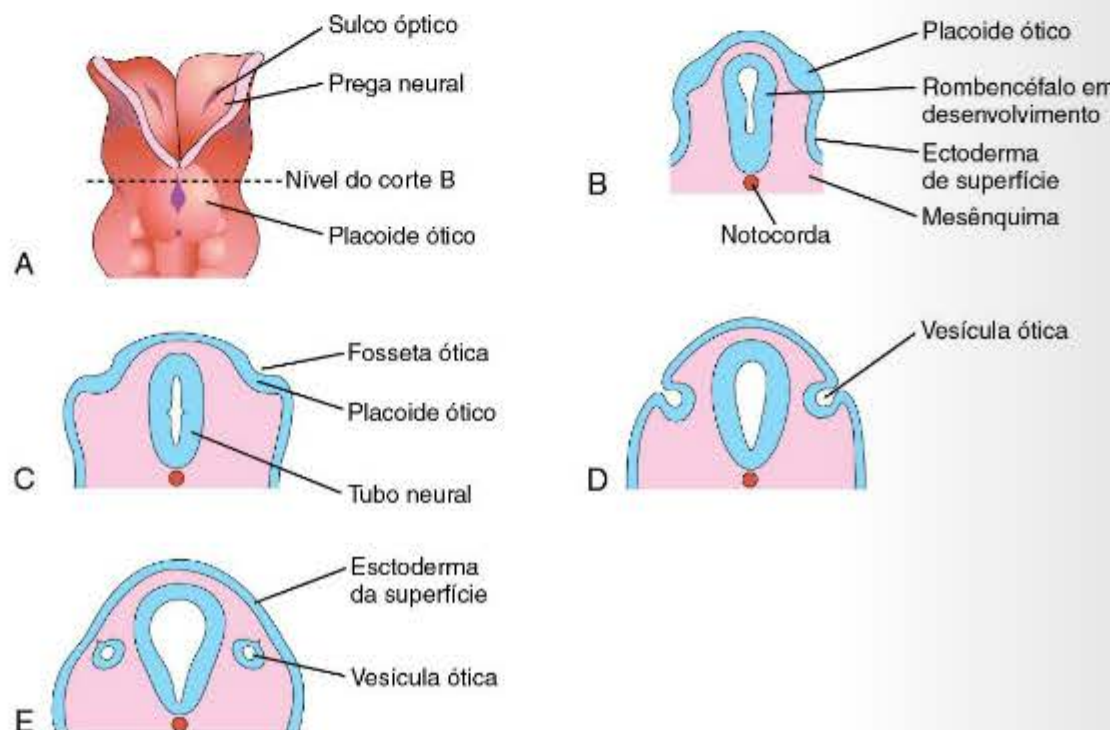
- Uma parte utricular dorsal a partir da qual surgem o ducto endolinfático, utrículo e ductos semicirculares.
- Uma parte sacular ventral que dá origem ao sáculo e ducto coclear, na qual está localizado o **órgão espiral** (de Corti).

Três tipos de divertículos discóides crescem para fora da parte utricular do **labirinto membranoso primitivo**. A parte central destes divertículos se funde e desaparece (Fig. 17-10B a E). As partes periféricas não fundidas dos divertículos tornam-se os **ductos semicirculares**, que estão ligados ao utrículo e mais tarde ficam contidos dentro dos **canais semicirculares** do labirinto ósseo. Dilatações localizadas, as **ampolas**, desenvolvem-se em uma extremidade de cada tubo semicircular (Fig. 17-10E). Áreas de receptores especializados – **cristas ampulares** – diferenciam-se nestas ampolas, bem como no utrículo e no sáculo.

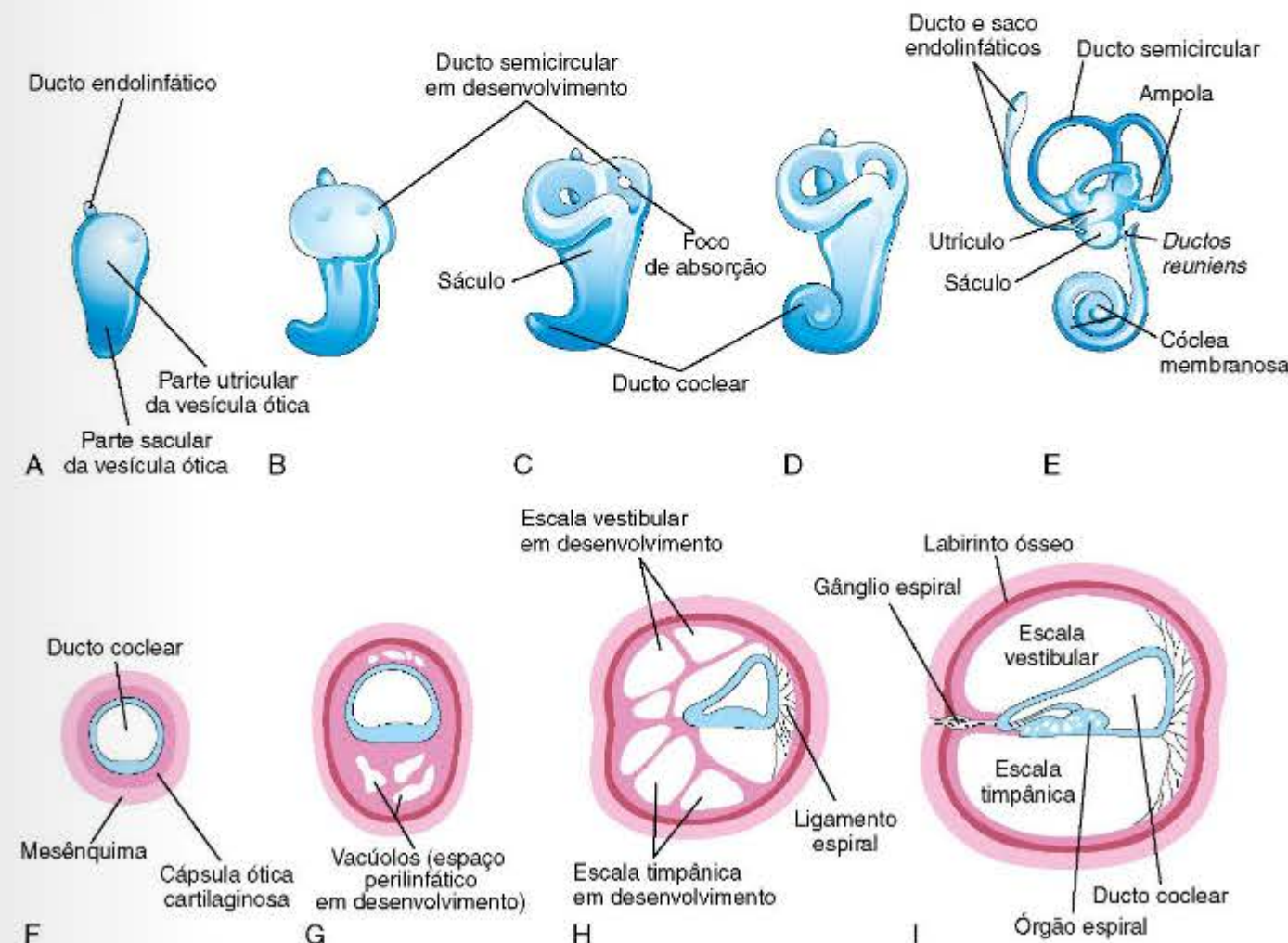
Da parte sacular ventral da vesícula ótica, um divertículo tubular – o **ducto coclear** – cresce e se espirala para formar a **cóclea membranosa** (Fig. 17-10C a E). Logo se forma a conexão da cóclea com o sáculo, o **ductus**

**reuniens**. O **órgão em espiral** se diferencia de células da parede do ducto coclear (Fig. 17-10F a I). Células ganglionares do nervo vestibulococlear (NC VIII) migram ao longo da espiral da cóclea membranosa e formam o **gânglio espiral**. Processos neurais estendem-se deste gânglio para o **órgão em espiral**, onde terminam nas **células pilosas**. As células do gânglio espiral conservam a sua condição bipolar embrionária.

Influências indutoras provenientes da vesícula ótica estimulam o mesênquima ao seu redor a se diferenciar em uma **cápsula ótica cartilaginosa** (Fig. 17-10F). A cápsula ótica cartilaginosa mais tarde se ossifica para formar o **labirinto ósseo** da orelha interna. O **fator de crescimento transformante- $\beta$** , pode desempenhar um papel na **modulação da interação epitélio-mesênquima na orelha interna e na orientação da formação da cápsula ótica**. Com o crescimento do labirinto membranoso, aparecem vacúolos na cápsula ótica cartilaginosa que logo coalescem para formar o **espaço perilinfático**. Como resultado, o labirinto membranoso fica suspenso em perilinf (líquido no espaço perilinfático). O espaço perilinfático relacionado com o ducto coclear forma duas divisões, a **escala timpânica** e a **escala vestibular** (Fig. 17-10H e I). A orelha interna atinge o seu tamanho e forma do adulto na metade do período fetal (20-22 semanas).

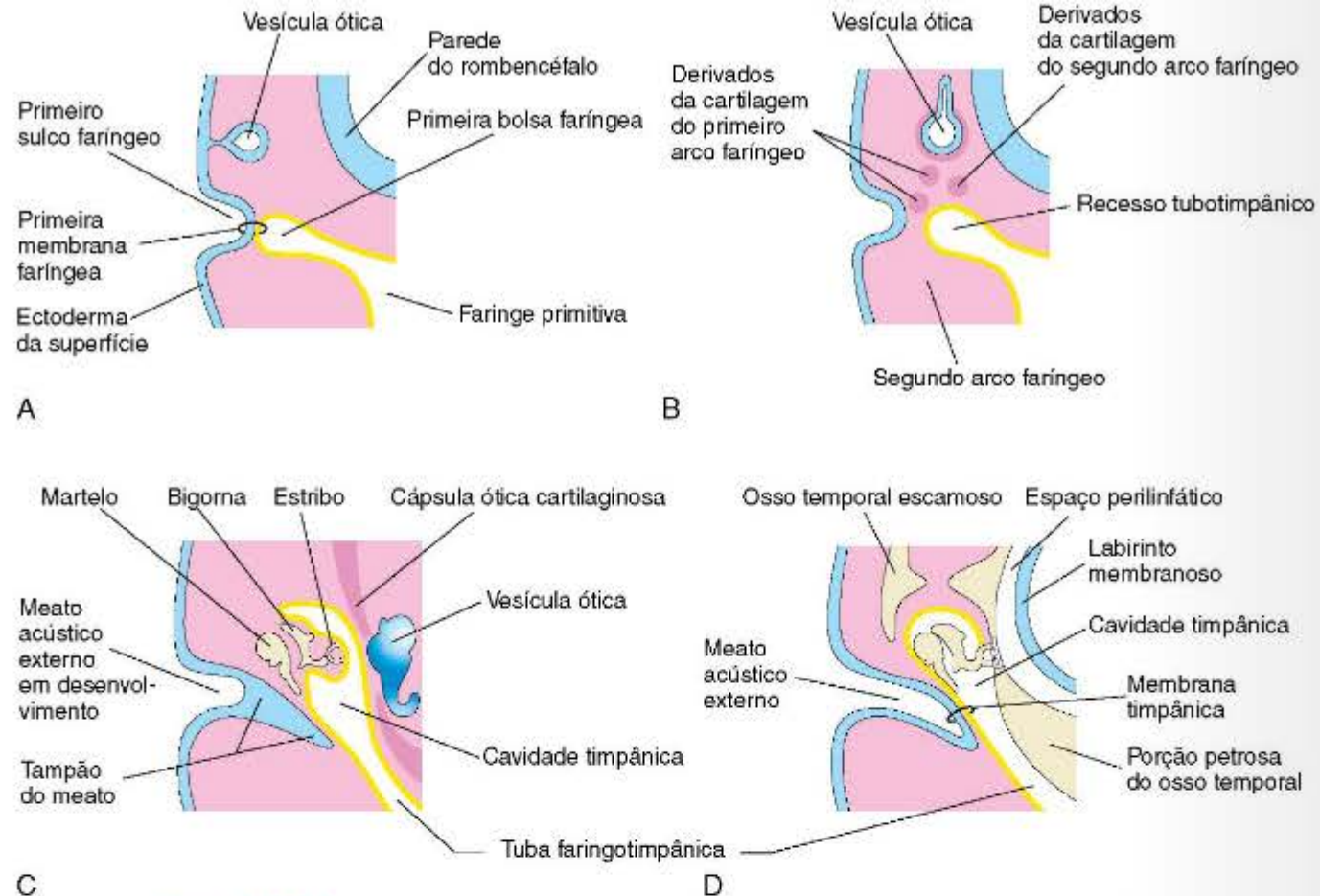


**Figura 17-9** Desenvolvimento inicial da orelha interna. **A**, Vista dorsal de um embrião de 4 semanas (aproximadamente 22 dias). **B**, **C**, **D**, e **E**, Cortes coronais esquemáticos, mostrando estágios sucessivos no desenvolvimento das vesículas óticas.



**Figura 17-10** A vesícula ótica, mostrando o desenvolvimento dos labirintos membranoso e ósseo da orelha interna. **A a E**, Vistas laterais, mostrando sucessivos estágios no desenvolvimento da vesícula ótica formando o labirinto membranoso a partir da 5ª à 8ª semana. **F a I**, Cortes através do ducto coclear, mostrando estágios sucessivos do desenvolvimento do órgão espiral e do espaço perilinfático, da 8ª à 20ª semana.





**Figura 17-11** Desenvolvimento de partes da orelha externa e da orelha média. **A**, Com 4 semanas, ilustrando a relação da vesícula ótica com o aparelho faríngeo. **B**, Com 5 semanas, mostrando o recesso tubotimpânico e as cartilagens dos arcos faríngeos. **C**, Estágio mais tardio, mostrando o recesso tubotimpânico (primórdio da cavidade timpânica e antro mastoide) começando a envolver os ossículos. **D**, O estágio final do desenvolvimento da orelha, mostrando a relação da orelha média com o espaço perilinfático e o meato acústico externo.

## Desenvolvimento da Orelha Média

O desenvolvimento do **recesso tubotimpânico** (Fig. 17-11B) da primeira bolsa faríngea é descrito no Capítulo 10. A parte proximal do recesso tubotimpânico forma a **tuba faringotimpânica** (tuba auditiva). A parte distal do recesso tubotimpânico se expande e torna-se a **cavidade timpânica** (Fig. 17-11C), que gradualmente envolve os **ossículos auditivos** (martelo, bigorna e estribo), seus tendões e ligamentos, e o nervo da corda timpânica. Todas essas estruturas recebem um envoltório epitelial mais ou menos completo. Um organizador do tipo epitelial, localizado na extremidade do recesso tubotimpânico, provavelmente participa do desenvolvimento inicial da cavidade da orelha média pela indução da morte celular programada – apoptose. O martelo e a bigorna se desenvolvem a partir da cartilagem do primeiro arco faríngeo, enquanto o estribo se desenvolve a partir da cartilagem do segundo arco. O músculo **tensor do tímpano**, preso ao martelo, é derivado do mesênquima do primeiro arco faríngeo, e o **músculo estapédio** é derivado do segundo arco faríngeo. Durante o final do período fetal, a expansão da cavidade timpânica dá origem ao **antro mastoide**, localizado no osso temporal. O antro mastoide é quase do tamanho do adulto ao nascimento; no entanto, *não há células mastoides presentes em recém-nascidos*. Aos 2 anos de idade, as células mastoides

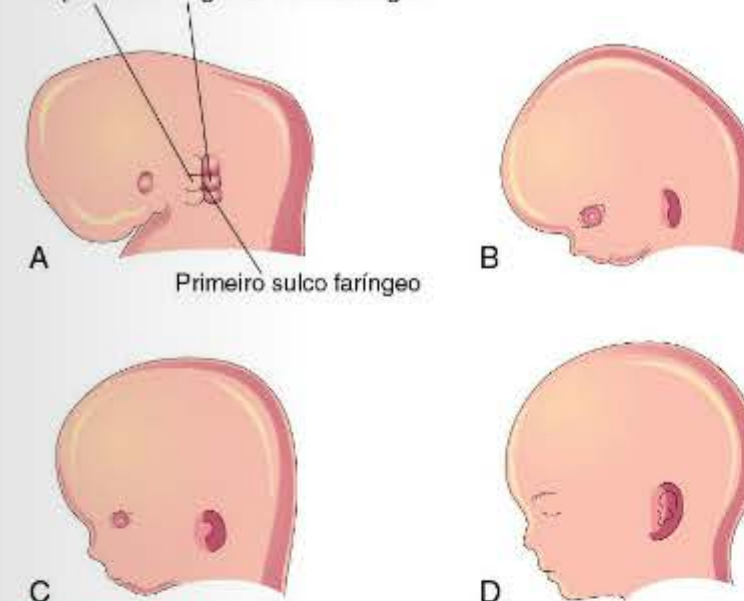
são bem desenvolvidas e produzem projeções cônicas dos ossos temporais, os processos mastoides. A orelha média continua crescendo até a puberdade.

## Desenvolvimento da Orelha Externa

O **meato acústico externo** desenvolve-se a partir da extremidade dorsal do primeiro sulco faríngeo. As células ectodérmicas na parte inferior deste tubo proliferam-se para formar uma placa epitelial, o **tampão do meato** (Fig. 17-11C). No final do período fetal, as células centrais deste tampão se degeneram, formando uma cavidade que se tornará a parte interna do meato acústico externo (Fig. 17-11D). O primórdio da **membrana timpânica** é a primeira membrana faríngea, que separa o primeiro sulco faríngeo da primeira bolsa faríngea (Fig. 17-11A). O revestimento externo da membrana timpânica é derivado do ectoderma da superfície, enquanto o seu revestimento interno é derivado do endoderma do recesso tubotimpânico.

A **aurícula** desenvolve-se a partir das proliferações mesenquimais do primeiro e segundo arcos faríngeos. As proeminências – **saliências auriculares** – envolvem o primeiro sulco faríngeo (Fig. 17-12A). À medida que o pavilhão auricular cresce, a contribuição do primeiro arco é reduzida (Fig. 17-12B a D). O lóbulo (orelha) é a última parte a se desenvolver. A aurícula é inicialmente

RECURSOS EXTRAS



**Figura 17-12** Desenvolvimento do pavilhão auricular da orelha externa. **A**, Com 6 semanas. Observe que três saliências auriculares estão localizadas no primeiro arco faríngeo e três estão no segundo arco. **B**, Com 8 semanas. **C**, Com 10 semanas. **D**, Com 32 semanas.

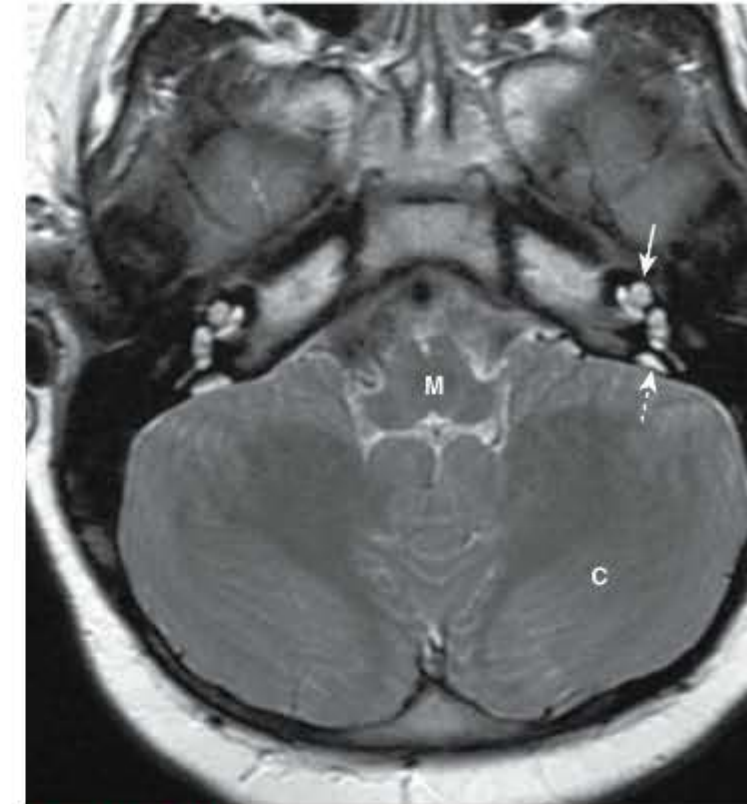
## SURDEZ CONGÊNITA

Aproximadamente um a cada 1.000 recém-nascidos apresenta perda auditiva significativa. A surdez congênita pode ser o resultado de mau desenvolvimento do aparelho de condução do som da orelha média e da orelha externa, ou das estruturas neurosensoriais da orelha interna. O **alargamento do aqueduto vestibular e do ducto endolinfático** é o defeito congênito da orelha mais comum em crianças com perda auditiva (Fig. 17-13). Este defeito é tipicamente bilateral e é uma condição autossômica recessiva. A **infecção por rubéola** durante o período crítico de desenvolvimento da orelha interna pode causar mau desenvolvimento do órgão espiral e surdez. A fixação congênita do estribo resulta em surdez de condução em uma orelha quase normal. Uma falha na diferenciação do ligamento anular, que se liga à base do estribo à janela oval, resulta em fixação do estribo ao labirinto ósseo e perda da condução do som.

## ANOMALIAS AURICULARES

Deformidades auriculares menores são comuns e podem servir como indicadores de um padrão específico de anomalias congênitas. Por exemplo, as orelhas frequentemente têm implantação baixa e alterações na forma em crianças com síndromes cromossômicas, tais como a trissomia do 18 (Cap. 19), e em crianças afetadas pela ingestão materna de certos fármacos (p. ex., trimetadiona).

localizada na base do pescoço (Fig. 17-12A e B). À medida que a mandíbula se desenvolve, as orelhas assumem a sua posição normal dos lados da cabeça (Fig. 17-12C e D).



**Figura 17-13** Ressonância magnética de uma criança de 5 anos de idade, demonstrando alargamento do aqueduto vestibular bilateral e ducto endolinfático (seta tracejada). Além disso, observe a cóclea (seta sólida), a medula (**M**), e o cerebelo (**C**). (Cortesia de Dr. G. Smyser, Altru Health System, Grand Forks, North Dakota.)

## APÊNDICES AURICULARES

Os apêndices auriculares (marcas na pele) são comuns e resultam do desenvolvimento de saliências auriculares acessórias (Fig. 17-14). Os apêndices geralmente aparecem em posição anterior à orelha, mais frequentemente unilateral do que bilateral. Os apêndices muitas vezes possuem pedículos estreitos, são constituídos por pele, mas também podem conter um pouco de cartilagem.

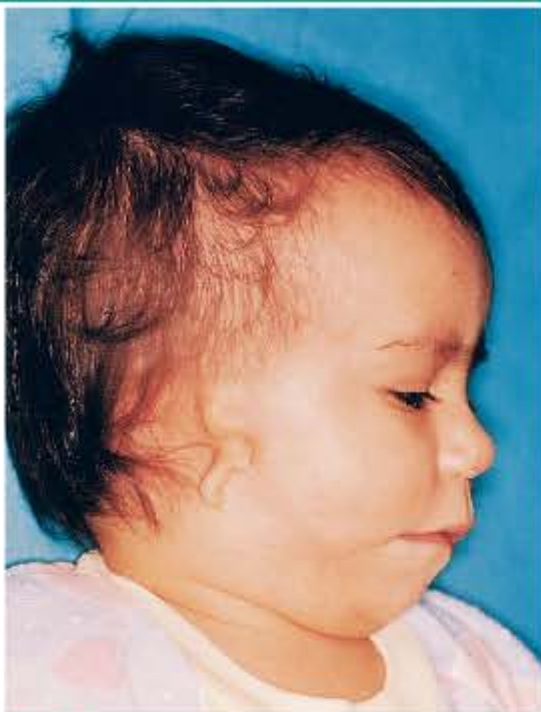## MICROTIA

Microtia (orelha pequena) resulta da supressão do desenvolvimento das saliências auriculares (Fig. 17-14). Esta anomalia muitas vezes serve como um indicador de anomalias associadas, como a atresia do meato acústico externo e anormalidades da orelha média.

## SEIOS PRÉ-AURICULARES

Depressões cutâneas ou seios rasos estão ocasionalmente localizados anteriormente à orelha. Esses seios geralmente têm aberturas externas puntiformes. Alguns seios contêm vestígios de uma massa cartilaginosa. Esses defeitos são provavelmente relacionados com o desenvolvimento anormal das saliências auriculares e com o fechamento defeituoso da parte dorsal do primeiro sulco faríngeo. Os **seios pré-auriculares** são traços familiares e frequentemente bilaterais.





**Figura 17-14** Criança com um pavilhão auricular rudimentar (microtia) e um seio pré-auricular. O meato acústico externo também está ausente. (Cortesia de A.E. Chudley, M.D., Section of Genetics and Metabolism, Department of Pediatrics and Child Health, Children's Hospital, University of Manitoba, Winnipeg, Manitoba, Canada.)

### ATRESIA DO MEATO ACÚSTICO EXTERNO

Atresia (bloqueio) do meato acústico externo resulta da não canalização do tampão do meato (Fig. 17-11C). Usualmente, a parte profunda do meato está aberta, mas a parte superficial está bloqueada por tecido fibroso ou osso. A maioria dos casos está associada com a *síndrome do primeiro arco* (Cap. 10). Frequentemente a orelha também está severamente afetada, e podem estar presentes anomalias da orelha média, orelha interna, ou de ambas. A atresia do meato acústico externo pode ocorrer bi ou unilateralmente, e em geral resulta de herança autossômica dominante.

### AUSÊNCIA DO MEATO ACÚSTICO EXTERNO

A ausência do meato acústico externo é rara (Fig. 17-14). Essa anomalia resulta da incapacidade da não expansão interna do primeiro sulco faríngeo e da persistência do tampão do meato.

### QUESTÕES DE ORIENTAÇÃO CLÍNICA

1. Se uma mulher tem rubéola durante o primeiro trimestre da gravidez, quais são as chances de que os olhos e as orelhas do feto sejam afetados? Qual é a manifestação mais comum da infecção tardia pela rubéola? Se uma mulher grávida for exposta a rubéola, é possível determinar se ela é imune à infecção?
2. Alguns acreditam que uma maneira eficaz de evitar as anomalias congênitas provocadas pela rubéola durante a gestação é expor propositalmente as meninas a rubéola. Este é o melhor caminho para uma mulher evitar a infecção da rubéola durante a gravidez? Se não, o que pode ser feito para proporcionar imunização contra rubéola?
3. Tem sido relatado que a surdez e algumas anomalias nos dentes que ocorrem durante a infância podem resultar de uma doença chamada sífilis fetal. Isso é verdade? Se sim, como isso pode acontecer? Será que esses defeitos congênitos podem ser evitados?
4. Há relatos de que a cegueira e a surdez podem resultar de infecções por herpesvírus. Isso é verdade? Se assim for, qual o herpesvírus está envolvido? Quais são as chances de uma criança afetada ter o desenvolvimento normal?
5. Um artigo no jornal afirmava que a exposição ao metilmercúrio *in utero* pode causar deficiência mental, surdez e cegueira. O artigo citou a ingestão de peixes contaminados como a causa das anomalias. Como estas anomalias podem ser causadas por metilmercúrio?

As respostas a estas questões são apresentadas no final do livro.

RECURSOS EXTRAS



# CAPÍTULO 18

## Sistema Tegumentar

### Desenvolvimento da Pele 283

Epiderme 283

Derme 284

Glândulas da Pele 285

### Desenvolvimento dos Pelos 286

### Desenvolvimento das Unhas 286

### Desenvolvimento das Glândulas

Mamárias 287

### Desenvolvimento dos Dentes 288

Estágio de Broto do Desenvolvimento do Dente 288

Estágio de Capuz do Desenvolvimento do Dente 289

Estágio de Sino do Desenvolvimento do Dente 289

Erupção Dentária 289

### Questões de Orientação Clínica 293

O sistema tegumentar é formado pela pele e seus apêndices: glândulas sudoríparas, unhas, pelos, glândulas sebáceas e músculos eretores dos pelos. O sistema inclui, também, as glândulas mamárias e os dentes.

### DESENVOLVIMENTO DA PELE

O tegumento, ou pele, é formado por duas camadas (epiderme e derme) que são originadas de dois folhetos embrionários diferentes (Fig. 18-1): o ectoderma e o mesoderma.

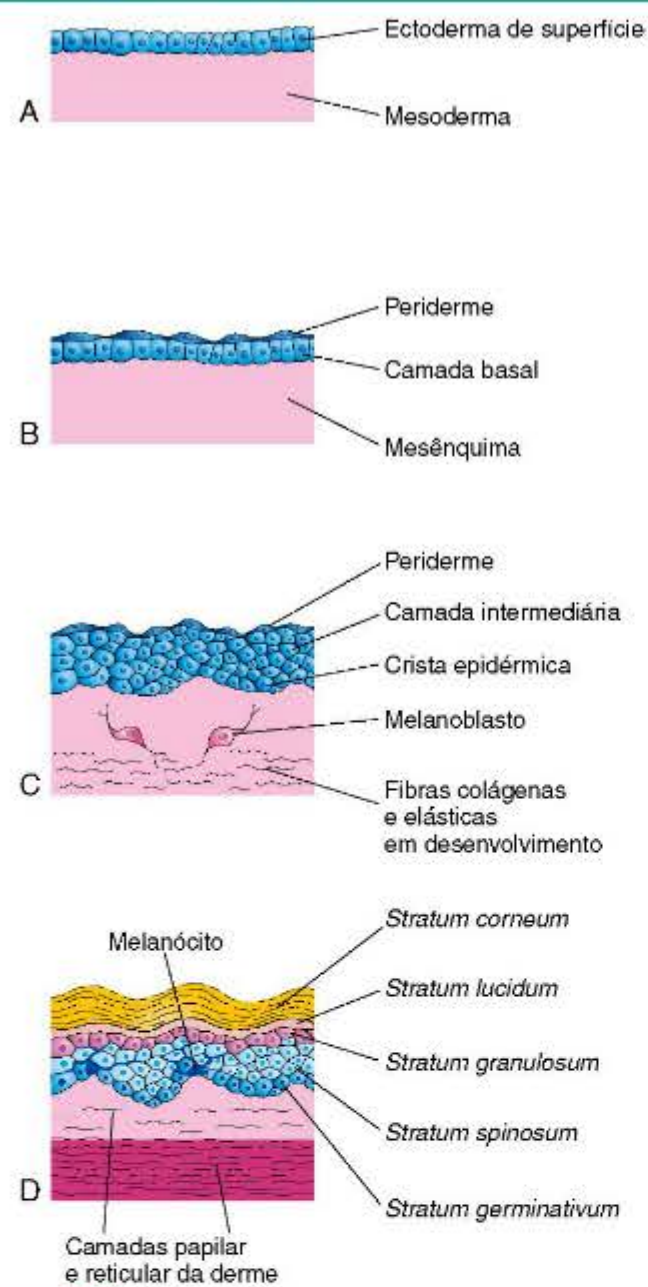
- A **epiderme** é um tecido epitelial superficial que se origina do ectoderma de superfície.
- A **derme** é uma camada profunda formada por tecido conjuntivo denso que se origina do tecido conjuntivo primitivo (mesênquima).

As interações ectodérmicas (epidérmicas) e mesenquimais (dérmicas) envolvem mecanismos indutivos mútuos. A pele embrionária com quatro a cinco semanas é formada por uma única camada de ectoderma de superfície que reveste o mesoderma (Fig. 18-1A).

### Epiderme

O primórdio da epiderme é o ectoderma de superfície (Fig. 18-1A). As células nessa camada proliferam e formam a camada de epitélio pavimentoso, a **periderme**, e uma camada basal (Fig. 18-1B). As células da periderme passam, continuamente, por queratinização e descamação e são substituídas pelas células que surgem da **camada basal**. As células peridérmicas descamadas formam parte da substância gordurosa branca — **vérnix caseosa** — que cobre a pele fetal. Mais tarde, a vérnix contém **sebo**, a secreção das glândulas sebáceas na pele (Fig. 18-2). A vérnix protege a pele em desenvolvimento da constante exposição ao líquido amniótico com seu conteúdo de urina.





**Figura 18-1** Estágios sucessivos do desenvolvimento da pele. **A**, Com quatro semanas. **B**, Com sete semanas. **C**, Com 11 semanas. As células da periderme sofrem queratinização e descamação continuamente. As células peridérmicas descamadas formam parte da vernix caseosa. **D**, Recém-nascido. Observe a posição dos melanócitos na camada basal da epiderme. Seus processos se estendem entre as células epidérmicas para supri-las com melanina.

A camada basal da epiderme torna-se o **estrato germinativo** (Fig. 18-1D), que produz novas células que são deslocadas para as camadas mais superficiais. Com 11 semanas, as células do estrato germinativo formaram uma **camada intermediária** (Fig. 18-1C). A substituição das células peridérmicas continua até a 21ª semana; daí em diante, a periderme desaparece e o **estrato córneo** forma-se do **estrato lúcido** (Fig. 18-1D). A proliferação das células no estrato germinativo também forma **cristas epidérmicas**, que se estendem para dentro da derme em desenvolvimento. Essas cristas começam a aparecer no embrião de 10 semanas e estão estabelecidas, permanentemente em torno da 17ª semana. O padrão de cristas epidérmicas que se desenvolve na superfície das palmas das mãos e das solas

## DOENÇAS DA QUERATINIZAÇÃO

Ictiose é um termo genérico, aplicado a um grupo de distúrbios resultantes da **queratinização excessiva** (formação de queratina). A pele caracteriza-se por secura e formação de escamas, semelhantes às dos peixes, podendo envolver toda a superfície do corpo. O **feto arlequim** resulta de um distúrbio raro da queratinização, herdado como um traço autossômico recessivo. A pele é muito espessada, sulcada e quebradiça. A maioria das crianças afetadas morre durante a primeira semana de vida. O **bebê colódio** está coberto, ao nascimento, por uma membrana espessa e esticada, que parece colódio ou pergaminho. Essa membrana se quebra com os primeiros esforços respiratórios e começa a se soltar em grandes lâminas. A queda completa pode levar várias semanas e, ocasionalmente, deixa uma pele de aspecto normal.

dos pés é determinado geneticamente e constitui a base do exame das impressões digitais (**dermatóglifos**) nas investigações criminais e na genética médica. Os complementos cromossômicos anormais afetam o desenvolvimento dos padrões de cristas; por exemplo, crianças com a síndrome de Down têm padrões característicos nas mãos e nos pés que têm valor diagnóstico.

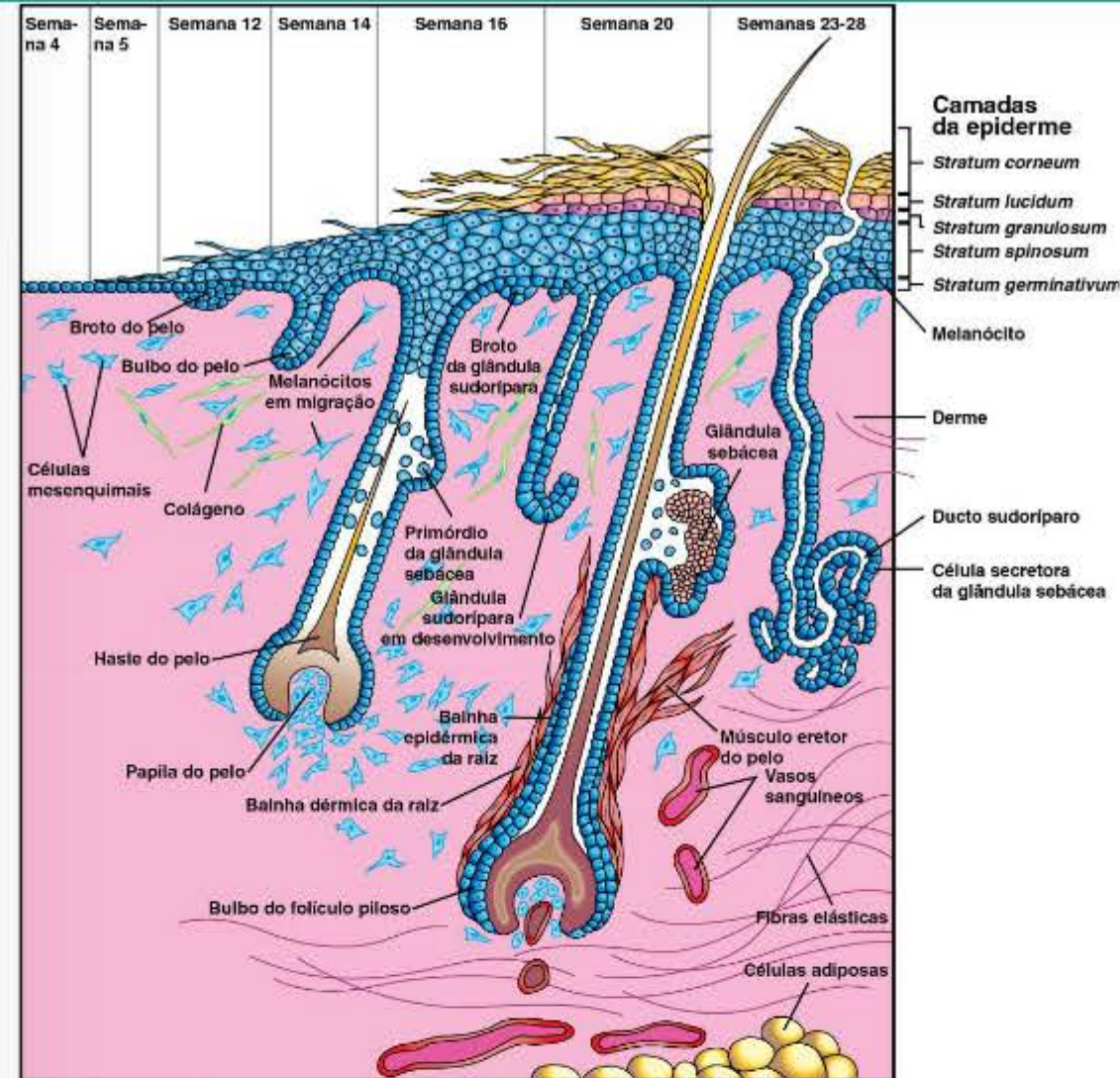
Ao final do período embrionário, as **células da crista neural** migram para o mesênquima na derme em desenvolvimento e se diferenciam em **melanoblastos** (Fig. 18-1B e C). Mais tarde, essas células migram para a **junção dermoepidérmica** e se diferenciam em melanócitos (Fig. 18-1D). Os **melanócitos** começam a produzir **melanina** antes do nascimento e a distribuem para as células epidérmicas. Após o nascimento, quantidades aumentadas de melanina são produzidas em resposta à luz ultravioleta. O conteúdo relativo de melanina nos melanócitos explica as diferentes cores da pele. *Estudos moleculares indicam que o receptor de superfície celular do hormônio estimulante de melanócito e a proteína P melanossômica determinam o grau de pigmentação pela regulação dos níveis de tirosinase e sua atividade.*

## Derme

A derme desenvolve-se do mesênquima subjacente ao ectoderma de superfície (Fig. 18-1A e B). O mesênquima que se diferencia em tecido conjuntivo da derme origina-se da camada somática do mesoderma lateral e dos dermatômos dos somitos. Com 11 semanas, as células mesenquimais começam a produzir fibras colágenas e elásticas do tecido conjuntivo (Fig. 18-1C). Quando se formam as **cristas epidérmicas**, a derme projeta-se para dentro da epiderme, formando as **papilas dérmicas**. Em algumas dessas cristas, formam-se as **alças capilares** e algumas **cristas dérmicas** nutrem a epiderme. Terminações nervosas sensitivas formam-se em outras cristas.

O desenvolvimento das fibras nervosas aferentes aparentemente exerce um importante papel na sequência espacial e temporal da formação das cristas dérmicas. Os vasos sanguíneos na derme diferenciam-se do mesênquima. À medida que a pele cresce, novos capilares se formam a partir dos vasos preexistentes (**angiogênese**). Alguns capilares adquirem túnicas musculares pela diferenciação

## RECURSOS EXTRAS



**Figura 18-2** Estágios sucessivos do desenvolvimento do pelo e sua associação com a glândula sebácea e o músculo eretor do pelo. Observe, também, os estágios sucessivos do desenvolvimento da glândula sudorípara.

## ANGIOMAS DA PELE

Os angiomas da pele são anomalias vasculares nas quais persistem alguns vasos sanguíneos primitivos transitórios. Lesões similares que são compostas por vasos linfáticos são chamadas de **linfangiomas císticos**, ou **higromas císticos** (Cap. 14). Verdadeiros **angiomas** são tumores benignos de células endoteliais, geralmente compostos por cordões maciços ou ocos; os cordões ocos contêm sangue. Vários termos são usados para descrever anomalias angiomasas (“marcas de nascença”). **Nevus flammeus** denota uma mancha plana, rosada ou vermelha, em forma de chama, que frequentemente aparece na superfície posterior do pescoço. Uma **mancha cor de vinho do porto**, ou **hemangioma**, é um angioma maior e mais escuro que o **nevus flammeus**, quase sempre anterior ou lateral da face, pescoço ou de ambos.

de mioblastos, que se desenvolvem no mesênquima circundante, e tornam-se arteríolas, artérias, vênulas e veias. No final do primeiro trimestre, o suprimento sanguíneo da derme fetal está bem estabelecido.

## Glândulas da Pele

Dois tipos de glândulas, glândulas sebáceas e glândulas sudoríparas, originam-se da epiderme e crescem na derme.

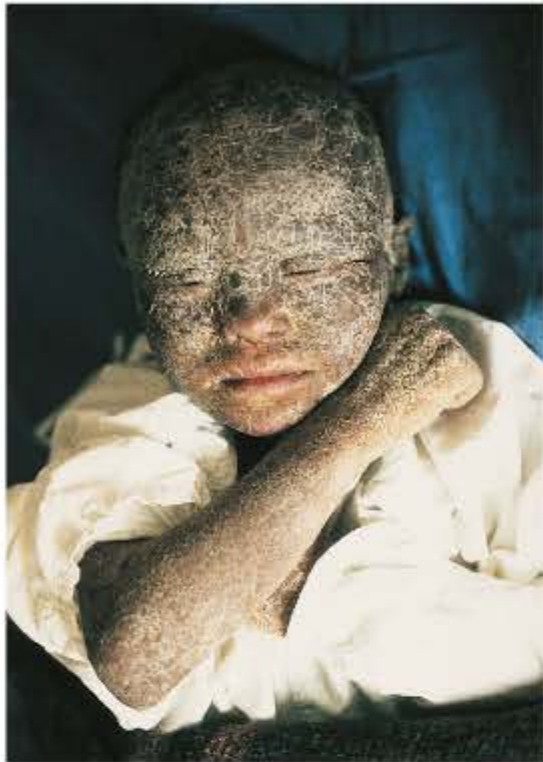### Glândulas Sebáceas

A maioria das glândulas sebáceas desenvolve-se como brotos laterais das **bainhas epidérmicas das raízes** dos folículos pilosos em desenvolvimento (Fig. 18-2). Os brotos glandulares crescem no tecido conjuntivo circundante e ramificam-se para formar os primórdios de vários alvéolos e seus ductos associados. As células centrais dos alvéolos se rompem, formando uma secreção oleosa chamada de **sebo**; liberada no folículo piloso, ela vai para a superfície da pele, onde se mistura com as células peridérmicas descamadas para formar a **vernix caseosa**. As glândulas sebáceas, independentes dos folículos pilosos (p. ex., na glândula do pênis e nos pequenos lábios), desenvolvem-se de maneira semelhante a partir de brotos da epiderme.

### Glândulas Sudoríparas

As **glândulas sudoríparas** écrinas se desenvolvem como invaginações epidérmicas — **broto celular** — no mesênquima subjacente (Fig. 18-2). Ao alongar-se, a extremidade do broto enovela-se para formar o primórdio da porção





**Figura 18-3** Uma criança com hiperqueratose epidermolítica. Essa condição é caracterizada por severa hiperqueratose a partir do nascimento. Ela tem um padrão de herança autossômica dominante. (Cortesia de Dr. João Carlos Fernandes Rodrigues, Serviço de Dermatologia, Hospital de Desterro, Lisbon, Portugal.)

secretora da glândula. A junção epitelial da glândula em desenvolvimento com a epiderme forma o primórdio do ducto. As células centrais dos ductos primitivos se degeneram, formando uma luz. As células periféricas da parte secretora da glândula diferenciam-se em *células mioepiteliais* e *secretoras* (Fig. 18-2). Acredita-se que as células mioepiteliais sejam células musculares lisas especializadas que ajudam a expelir o suor das glândulas. As glândulas sudoríparas écrinas começam a funcionar logo após o nascimento.

As glândulas sudoríparas apócrinas desenvolvem-se de invaginações do estrato germinativo da epiderme que também dão origem aos folículos pilosos. Como resultado, os ductos dessas glândulas se abrem na porção superior dos folículos pilosos, acima das aberturas das glândulas sebáceas. Elas começam a secretar suor durante a puberdade.

## DESENVOLVIMENTO DOS PELOS

Os pelos começam a desenvolver-se durante a nona e a 12ª semanas, mas somente se tornam facilmente reconhecíveis em torno da 20ª semana (Fig. 18-2). Os pelos são reconhecíveis primeiro nas sobrancelhas, no lábio superior e no queixo. O folículo piloso começa como uma proliferação do estrato germinativo da epiderme e estende-se para a derme subjacente. O broto do pelo logo começa a tomar a forma de uma clava, o bulbo piloso. As células epiteliais do bulbo piloso constituem a **matriz germinativa** que, mais tarde, produz o pelo. O bulbo piloso é logo invaginado por uma pequena **papila do pelo** mesenquimal (Fig. 18-2). As células periféricas do folículo piloso em desenvolvimento formam a bainha epitelial da raiz, e as células mesenquimais circundantes diferenciam-se na **bainha dérmica da**

## ALBINISMO

No *albinismo generalizado*, um traço autossômico recessivo, a pele, os pelos e a retina não têm pigmento; no entanto, a íris usualmente mostra alguma pigmentação. O albinismo ocorre quando os melanócitos não produzem melanina por causa da falta da enzima tirosinase. No *albinismo localizado* — **piebaldismo** —, um traço autossômico dominante, há falta de melanina em partes da pele e/ou do cabelo.

**raiz.** Quando as células da matriz germinativa proliferam, elas são empurradas em direção à superfície, onde se queratinizam, formando a **haste do pelo**. Ao final da 12ª semana, os pelos já atingem a superfície da epiderme das sobrancelhas e do lábio superior.

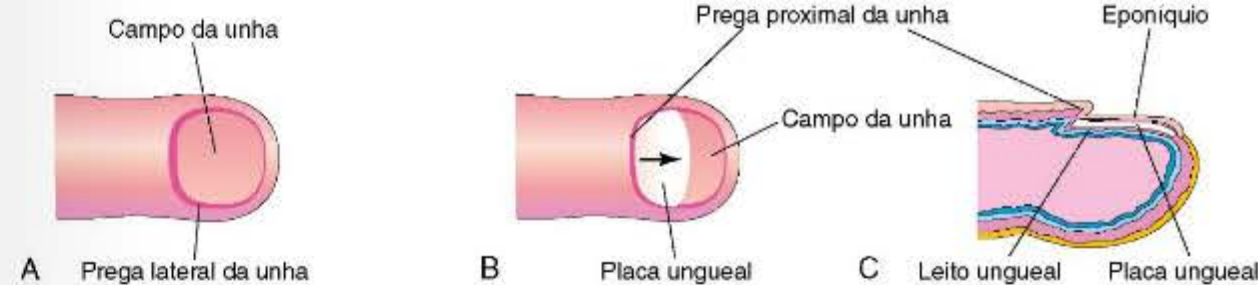
Os primeiros pelos — **lanugo** (penugem) — são finos, macios e levemente pigmentados. O lanugo começa a aparecer ao final da 12ª semana e são abundantes da 17ª à 20ª semanas. Esses pelos ajudam a manter a vérnix caseosa sobre a pele. O lanugo é substituído durante o período perinatal por pelos mais grossos, que persistem na maior parte do corpo. Nas regiões axilares e púbicas, o lanugo é substituído na puberdade por **pelos terminais** ainda mais grossos. No sexo masculino, pelos grossos semelhantes aparecem na face e, frequentemente, no tórax.

Os **melanoblastos** migram para os bulbos pilosos e diferenciam-se em **melanócitos**. A melanina produzida por essas células é transferida para as células formadoras de pelos, várias semanas antes do nascimento. O conteúdo relativo de melanina é o que diferencia as cores dos pelos. Os **músculos eretores de pelos**, feixes pequenos de fibras musculares lisas, diferenciam-se do mesênquima que circunda o folículo piloso e prendem-se à bainha dérmica da raiz e à camada papilar da derme (Fig. 18-2). Os músculos eretores são pouco desenvolvidos nos pelos da axila e em certas partes da face. Os pelos que formam as sobrancelhas e os cílios não têm músculo eretor.

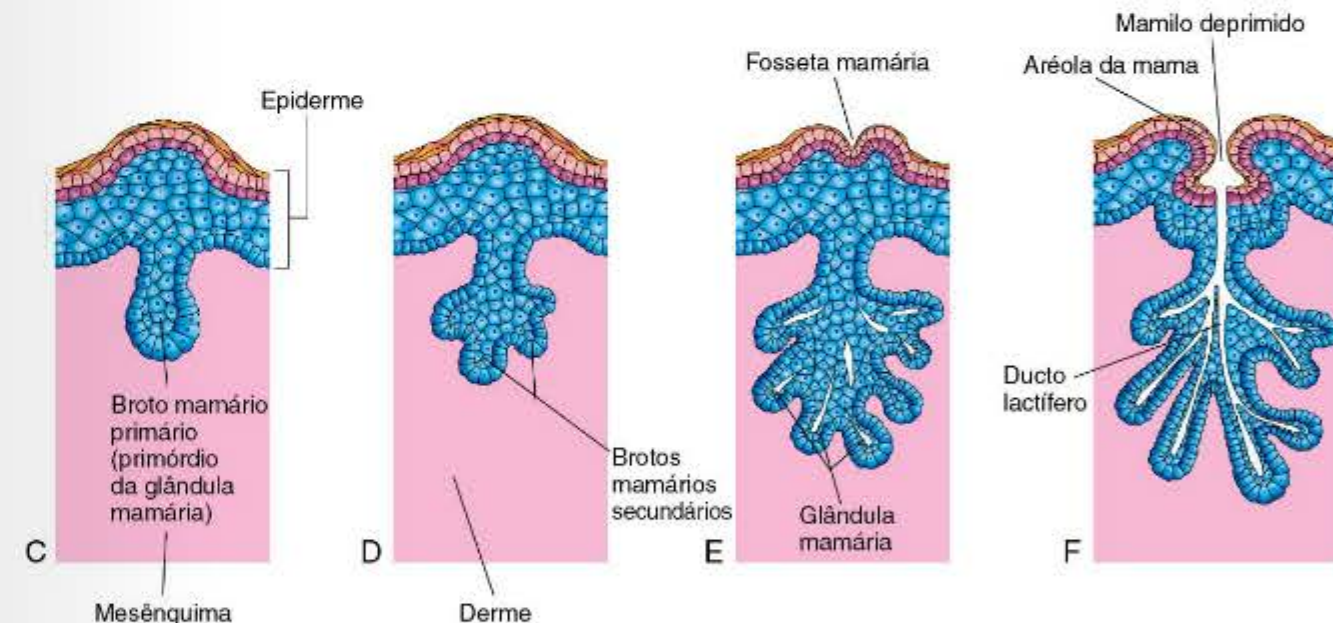
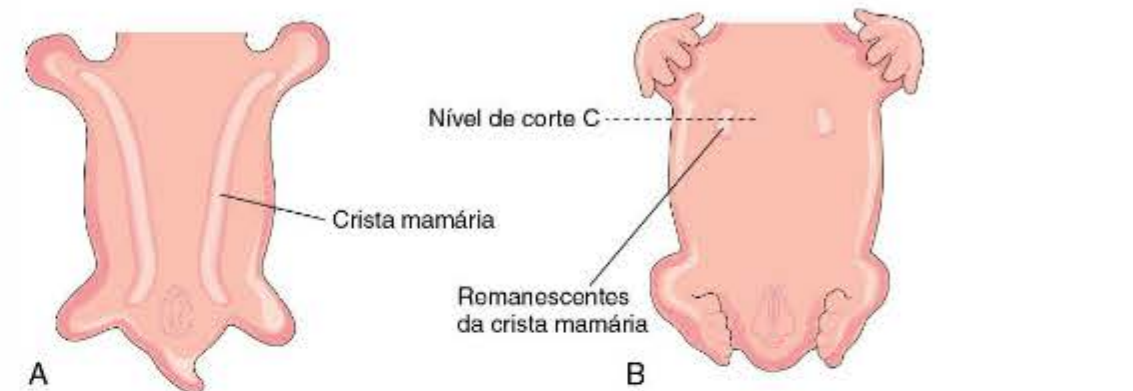
## DESENVOLVIMENTO DAS UNHAS

As unhas dos pés e das mãos começam a desenvolver-se nas pontas dos dedos em torno de 10 semanas (Fig. 18-4). O desenvolvimento das **unhas das mãos** precede o desenvolvimento das **unhas dos pés** em aproximadamente quatro semanas. Os primórdios das unhas aparecem como áreas espessadas ou campos de epiderme na ponta de cada dedo. Mais tarde, os **campos das unhas** migram para a superfície dorsal (Fig. 18-4A), levando sua inervação a partir da superfície ventral. Os campos das unhas são cercados, lateral e proximalmente, por pregas da epiderme — as **pregas ungueais**. As células da prega ungueal proximal crescem sobre o campo da unha e tornam-se queratinizadas, formando a **placa ungueal** (Fig. 18-4B). Inicialmente, a unha em desenvolvimento é coberta por camadas superficiais de epiderme, o **eponíquio** (Fig. 18-4C). Essas camadas degeneram, expondo a unha, exceto na sua base, onde persiste como a **cutícula**. As unhas das mãos atingem as pontas dos dedos com aproximadamente 32 semanas; as unhas dos pés atingem a ponta dos dedos com aproximadamente 36 semanas.

## RECURSOS EXTRAS



**Figura 18-4** Estágios sucessivos do desenvolvimento da unha. **A**, A primeira indicação de uma unha é um espessamento da epiderme, o campo da unha, na ponta do dedo. **B**, Quando a placa ungueal se forma, ela cresce lentamente em direção à ponta do dedo. **C**, A unha normalmente atinge a extremidade do dedo com 32 semanas.



**Figura 18-5** Desenvolvimento das glândulas mamárias. **A**, Vista ventral de um embrião com aproximadamente 28 dias, mostrando as cristas mamárias. **B**, Vista similar com seis semanas, mostrando os remanescentes dessas cristas. **C**, Corte transversal de uma crista mamária no local do desenvolvimento de uma glândula mamária. **D a F**, Cortes similares, mostrando sucessivos estágios do desenvolvimento da mama entre a 12ª semana e o nascimento.

## DESENVOLVIMENTO DAS GLÂNDULAS MAMÁRIAS

As glândulas mamárias são tipos de glândulas sudoríparas modificadas e altamente especializadas. Os **brotos mamários** começam a se desenvolver durante a sexta semana como invaginações compactas da epiderme no mesênquima subjacente (Fig. 18-5C). Essas mudanças ocorrem em resposta a uma influência indutora do mesênquima. Os

brotos mamários desenvolvem-se das **cristas mamárias**, que são faixas espessadas do ectoderma, estendendo-se das regiões axilares até as regiões inguinais (Fig. 18-5A). As **cristas mamárias** aparecem durante a quarta semana, mas normalmente persistem somente na área peitoral, onde as mamas se desenvolvem (Fig. 18-5B). Cada broto mamário primário logo dá origem a vários brotos mamários secundários, que se desenvolvem em **ductos lactíferos** e seus ramos (Fig. 18-5D e E). A canalização desses brotos



### GINECOMASTIA

No sexo masculino, as glândulas mamárias rudimentares normalmente não sofrem desenvolvimento pós-natal. A **ginecomastia** refere-se ao desenvolvimento excessivo do tecido mamário masculino. Isso ocorre na maioria dos recém-nascidos do sexo masculino por causa da estimulação das glândulas mamárias pelos hormônios sexuais maternos. Esse efeito desaparece em algumas semanas. Durante a metade da puberdade, aproximadamente dois terços dos meninos desenvolvem graus variáveis de hiperplasia das mamas. Aproximadamente 80% do sexo masculino com a síndrome de Klinefelter têm ginecomastia (Cap. 19).

### MAMAS E MAMILOS SUPRANUMERÁRIOS

Uma mama (**polimastia**) ou um mamilo (**politelia**) extra é uma condição herdada que ocorre em cerca de 1% da população feminina. Os **mamilos supranumerários** também são comuns no sexo masculino; eles são frequentemente confundidos com sinais de nascença. Menos comuns, as **mamas supranumerárias** podem aparecer nas regiões axilar e abdominal das mulheres. Nessas posições, os mamilos ou as mamas desenvolvem-se a partir de brotos mamários extras que se desenvolvem ao longo das cristas mamárias.

é induzida pelos hormônios sexuais maternos, que entram na circulação fetal. Esse processo continua até o final da gestação, e, a termo, 15 a 20 ductos lactíferos estão formados. O tecido conjuntivo fibroso e a gordura da glândula mamária desenvolvem-se do mesênquima circundante.

Durante o final do período fetal, a epiderme, no local de origem da glândula mamária, torna-se deprimida, formando uma **fosseta mamária** rasa (Fig. 18-5E). Nas crianças recém-nascidas, os mamilos estão incompletamente formados e deprimidos. Após o nascimento, os mamilos usualmente se elevam das fossetas mamárias. No nascimento, os principais ductos lactíferos são formados (Fig. 18-5F); as glândulas mamárias se mantêm rudimentares até a puberdade. Em ambos os sexos, as glândulas mamárias desenvolvem-se similarmente e são formadas pelas mesmas estruturas. No sexo feminino, as glândulas alargam-se rapidamente durante a puberdade, principalmente por causa da gordura e do tecido conjuntivo em desenvolvimento nas mamas. O crescimento do sistema de ductos ocorre por causa dos níveis elevados de estrógenos circulantes.

## DESENVOLVIMENTO DOS DENTES

Normalmente, dois conjuntos de dentes desenvolvem-se: a dentição primária, ou **dentes decíduos**, e a dentição secundária, ou **dentes permanentes**. Os dentes desenvolvem-se do ectoderma oral, do mesênquima e das células da crista neural. O **esmalte** é derivado do ectoderma da cavidade oral; todos os outros tecidos diferenciam-se do mesênquima circundante e das células da crista neural. *A expressão dos genes homeobox MSX e Dlx e do BMP na migração*

8

Tabela 18-1

A Ordem e o Tempo Normal de Erupção dos Dentes e o Tempo de Troca dos Dentes Decíduos

DENTE	TEMPO USUAL DE ERUPÇÃO	TEMPO DA QUEDA
<b>Decíduo</b>		
Incisivo medial	6-8 meses	6-7 anos
Incisivo lateral	8-10 meses	7-8 anos
Canino	16-20 meses	10-12 anos
Primeiro molar	12-16 meses	9-11 anos
Segundo molar	20-24 meses	10-12 anos
<b>Permanente</b>		
Incisivo medial	7-8 anos	
Incisivo lateral	8-9 anos	
Canino	10-12 anos	
Primeiro pré-molar	10-11 anos	
Segundo pré-molar	11-12 anos	
Primeiro molar	6-7 anos	
Segundo molar	12 anos	
Terceiro molar	13-25 anos	

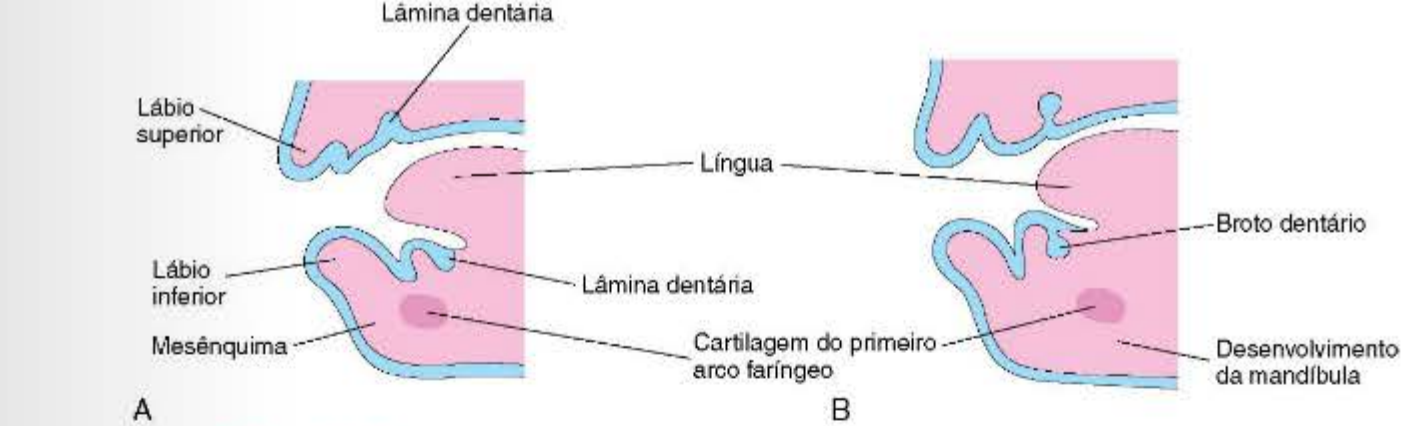
Dados de Moore KL, Dalley AF, Agur AMR: Clinically Oriented Anatomy, 6th ed. Baltimore, Williams & Wilkins, 2010.

*das células da crista neural, bem como no ectoderma e no mesênquima, é essencial para o início do desenvolvimento do dente. A sinalização Wnt/ $\beta$ -catenina também regula alguns estágios do desenvolvimento do dente.*

A **odontogênese** (desenvolvimento do dente) é iniciada pela influência indutora do **mesênquima da crista neural** no ectoderma suprajacente. Os primeiros brotos dentários aparecem na região mandibular anterior; mais tarde, o desenvolvimento ocorre na região maxilar anterior e progride posteriormente no maxilar e na mandíbula. O desenvolvimento do dente continua por anos após o nascimento (Tabela 18-1). A primeira indicação do desenvolvimento do dente ocorre durante a sexta semana como um espessamento do epitélio oral, derivado do ectoderma de superfície. Essas faixas em forma de U — **lâminas dentárias** — *seguem a curvatura da mandíbula e do maxilar primitivos* (Figs. 18-6A e 18-7A).

### Estágio de Broto do Desenvolvimento do Dente

Cada lâmina dentária forma 10 centros de proliferação dos quais **brotos dentários** crescem para dentro do mesênquima subjacente (Figs. 18-6B e 18-7B). Esses brotos dão origem aos **dentes decíduos**, que caem durante a infância (Tabela 18-1). Existem 10 brotos dentários no maxilar e na mandíbula, um para cada dente decíduo. Os brotos dentários que dão origem aos **dentes permanentes** começam a aparecer com aproximadamente 10 semanas provenientes de extensões profundas da lâmina dentária (Fig. 18-7D). Os molares permanentes não têm os predecessores; eles desenvolvem-se das extensões posteriores da **lâmina dentária**. Os brotos dentários para os dentes permanentes aparecem em diferentes tempos, sobretudo durante o período



**Figura 18-6** Cortes sagitais através das maxilas, mostrando o início do desenvolvimento dos dentes. **A**, Início da sexta semana, as lâminas dentárias evidentes. **B**, Mais tarde na sexta semana, os brotos dos dentes formando-se das lâminas dentárias.

fetal. Os brotos para os segundos e os terceiros molares desenvolvem-se após o nascimento.

### Estágio de Capuz do Desenvolvimento do Dente

Quando cada broto dentário é invaginado pelo mesênquima — o **primórdio da papila dentária** e do folículo dentário —, ele toma a forma de um capuz (Fig. 18-7C). A parte ectodérmica do dente em desenvolvimento, o **órgão do esmalte**, produzirá **esmalte**. A parte interna de cada dente em forma de capuz, a **papila dentária**, é o primórdio da polpa do dente. Juntos, a papila dentária e o órgão do esmalte formam o **germe dentário** (primórdio do dente). A camada externa de células do órgão do esmalte é o **epitélio externo do esmalte**, e a camada interna que reveste o “capuz” é o **epitélio interno do esmalte** (Fig. 18-7D).

O eixo central de células dispostas frouxamente entre as camadas do epitélio do esmalte é o **retículo estrelado ou retículo do esmalte** (Fig. 18-7E). Quando o órgão do esmalte e a papila dentária se desenvolvem, o mesênquima em torno do dente em desenvolvimento se condensa, formando o **saco dentário**, uma estrutura capsular vascularizada (Fig. 18-7E). O saco dentário é o primórdio do **cimento** e do **ligamento periodontal**. O cimento é o tecido conjuntivo rígido, semelhante a osso, que cobre a raiz do dente. O **ligamento periodontal** é o tecido conjuntivo fibroso que circunda a raiz do dente, separando-o e prendendo-o ao osso alveolar (Fig. 18-7G).

### Estágio de Sino do Desenvolvimento do Dente

Quando o órgão do esmalte se diferencia, o dente em desenvolvimento assume a forma de sino (Figs. 18-7D e 18-8). As células mesenquimais da papila dentária adjacente ao epitélio interno do esmalte diferenciam-se em **odontoblastos**, que produzem a **pré-dentina**, que se calcifica e se transforma em **dentina**. À medida que a dentina se torna mais espessa, os odontoblastos retrocedem em direção ao centro da papila dentária; entretanto, seus prolongamentos citoplasmáticos — **prolongamentos odontoblásticos** — permanecem contidos na dentina (Fig. 18-7F e I). O esmalte é o tecido mais duro do corpo. Ele reveste a dentina amarelada, o segundo tecido mais duro do corpo, que impede que o esmalte seja fraturado.

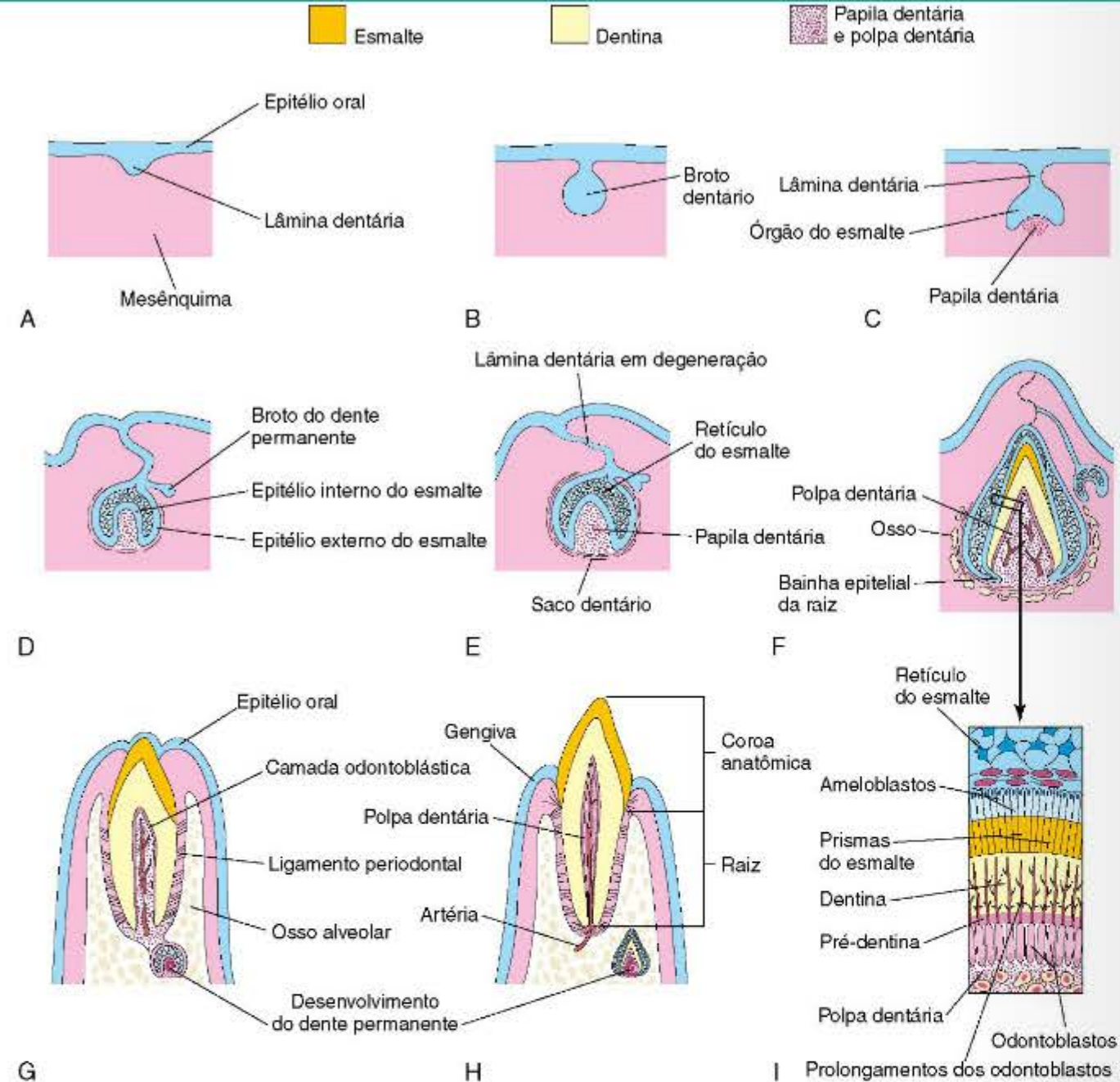
As células do epitélio interno do esmalte diferenciam-se em **ameloblastos**, que produzem esmalte sob a forma de prismas (bastonetes) sobre a dentina. À medida que o esmalte aumenta, os ameloblastos regridem em direção ao *epitélio externo do esmalte*. A **raiz do dente** começa a desenvolver-se depois que a formação da dentina e do esmalte está adiantada. Os epitélios interno e externo do esmalte unem-se na região do colo do dente, onde formam uma prega, a **bainha epitelial da raiz** (Fig. 18-7F). Essa bainha cresce para dentro do mesênquima e inicia a formação da raiz. Os odontoblastos adjacentes à bainha epitelial da raiz formam dentina que é contínua com a da coroa. Quando a dentina aumenta, ela reduz a cavidade da polpa a um **canal da raiz**, estreito, pelo qual passam os vasos e os nervos. As células internas do saco dentário diferenciam-se em **cementoblastos**, que produzem cimento, que é restrito a raiz. O cimento é depositado sobre a dentina da raiz e continua-se com o esmalte no colo do dente.

Com o desenvolvimento dos dentes e a ossificação da mandíbula e do maxilar, as células externas do saco dentário também se tornam ativas na formação óssea. Cada dente logo torna-se cercado por osso, exceto sobre a coroa. O dente é mantido no seu **alvéolo** (cavidade óssea) pelo forte **ligamento periodontal**, um derivado do saco dentário (Fig. 18-7G e H). Algumas fibras desse ligamento estão incluídas no cimento; outras fibras estão incluídas na parede óssea do alvéolo. O ligamento periodontal está localizado entre o cimento da raiz e o alvéolo ósseo.

### Erupção Dentária

Ao se desenvolverem os **dentes decíduos**, começa um movimento lento e contínuo em direção à cavidade oral (Fig. 18-7F e G). Os dentes da mandíbula frequentemente erupcionam antes dos do maxilar, e os dentes das meninas frequentemente erupcionam mais cedo que os dentes dos meninos. A dentição da criança contém **20 dentes decíduos**. À medida que a raiz do dente cresce, sua coroa erupciona, gradativamente, através do epitélio oral. A parte da mucosa oral em torno da coroa irrompida torna-se a **gengiva**. Usualmente, a erupção dos dentes decíduos ocorre entre o 6º e 24º meses após o nascimento (Tabela 18-1). Os incisivos mediais mandibulares — ou **incisivos centrais** — usualmente erupcionam 6 a 8 meses após o



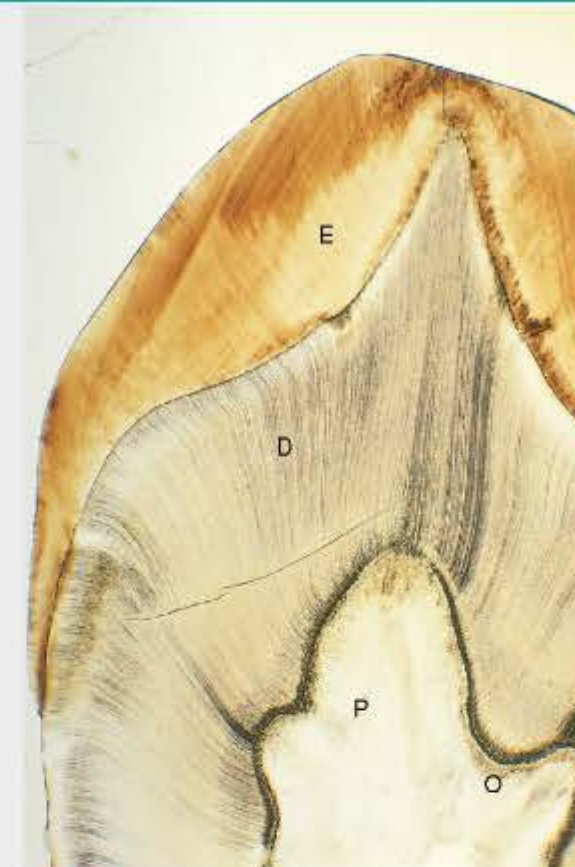


**Figura 18-7** Cortes sagitais, mostrando os estágios sucessivos no desenvolvimento e na erupção do dente incisivo. **A**, Com seis semanas, mostrando a lâmina dentária. **B**, Com sete semanas, mostrando o broto dentário desenvolvendo-se a partir da lâmina dentária. **C**, Com oito semanas, mostrando o estágio de capuz do desenvolvimento do dente. **D**, Com 10 semanas, mostrando o início do estágio de sino de um dente decíduo e o estágio de broto de um dente permanente. **E**, Com 14 semanas, mostrando o desenvolvimento do dente no estágio de sino avançado. Observe que a conexão (lâmina dentária) do dente com o epitélio oral está degenerando. **F**, Com 28 semanas, mostrando as camadas do esmalte e da dentina. **G**, Com seis meses pós-natais, mostrando a erupção inicial do dente. **H**, Com 18 meses pós-natais, mostrando um dente incisivo decíduo com a erupção completa. O dente incisivo permanente agora tem uma coroa bem-desenvolvida. **I**, Corte de um dente em desenvolvimento, mostrando ameloblastos (produtores do esmalte) e odontoblastos (produtores de dentina).

nascimento, mas em algumas crianças esse processo pode começar somente aos 12 ou 13 meses. Apesar disso, todos os 20 dentes decíduos estão frequentemente presentes ao final do segundo ano de vida em uma criança saudável.

Os dentes permanentes desenvolvem-se de maneira similar ao que foi descrito para os dentes decíduos.

Quando um dente permanente cresce, a raiz do dente decíduo correspondente é reabsorvida pelos osteoclastos. Consequentemente, quando o dente decíduo cai, ele é constituído apenas pela coroa e pela parte mais superior da raiz. Os dentes permanentes usualmente começam a aparecer durante o sexto ano e continuam a surgir até a idade adulta (Fig. 18-9; Tabela 18-1).



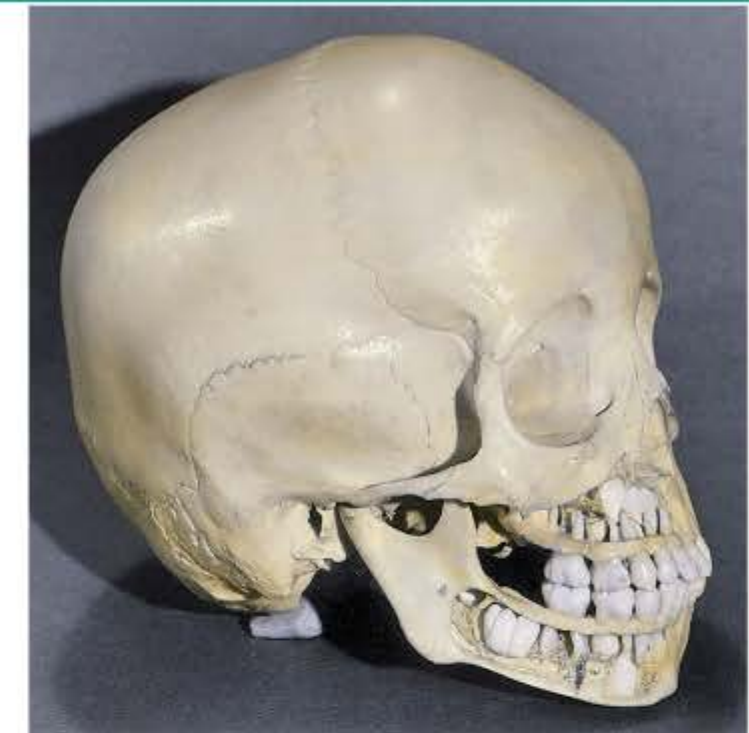
**Figura 18-8** Fotomicrografia de um corte da coroa e do colo de um dente (17x). Observe o esmalte (E), a dentina (D), a polpa dentária (P) e os odontoblastos (O). (De Gartner LP, Hiatt JL: *Color Textbook of Histology*, 2nd ed. Philadelphia, WB Saunders, 2001.)

### HIPOPLASIA DO ESMALTE

A formação defeituosa do esmalte causa depressões e fissuras no esmalte. Esses defeitos resultam de distúrbios temporários da formação do esmalte. Vários fatores podem lesar os ameloblastos (produtores de esmalte), tais como deficiência nutricional, terapia com tetraciclina e doenças infecciosas. Durante o período crítico do desenvolvimento dos dentes permanentes (6-12 semanas), o raquitismo é a causa conhecida mais comum da hipoplasia do esmalte. O raquitismo é uma doença que atinge crianças com deficiência em vitamina D.

### VARIAÇÕES DO FORMATO DO DENTE

Dentes de forma anormal são relativamente comuns. Ocasionalmente, há massas esféricas de esmalte — pérolas de esmalte — presas aos dentes (Fig. 18-10E). Elas são formadas por grupos de ameloblastos aberrantes. Em outros casos, os dentes incisivos laterais maxilares podem ter forma estreita e afilada (incisivos em pregador). A sífilis congênita afeta a diferenciação dos dentes permanentes, resultando em incisivos com depressões centrais.



**Figura 18-9** Crânio de uma criança de quatro anos de idade. Uma parte do osso foi removida do maxilar para mostrar a relação dos dentes permanentes com os dentes decíduos já presentes.

### ANORMALIDADES NUMÉRICAS DOS DENTES

Um ou mais dentes supranumerários podem desenvolver-se, ou o número normal de dentes pode não se formar (Fig. 18-10D). Os dentes supranumerários usualmente se desenvolvem na área dos incisivos maxilares, perturbando a posição e a erupção dos dentes normais. Em geral, os dentes extras irrompem posteriormente aos normais. Na **anodontia parcial**, um ou mais dentes estão ausentes. A ausência congênita de um ou mais dentes é frequentemente um traço familiar. Na **anodontia total**, os dentes não se desenvolvem; essa condição rara está usualmente associada à displasia ectodérmica congênita (distúrbios que envolvem tecidos que são de origem ectodérmica).

### MACRODONTIA

A macrodontia (um único dente grande) é uma condição causada pela união de dois germes dentários adjacentes. As coroas dos dois dentes podem ser parcial ou completamente fusionadas. O mesmo aplica-se às raízes. Ocasionalmente, o broto dentário divide-se ou dois brotos se fusionam parcialmente para formar dentes fundidos. Essa condição é observada comumente nos incisivos mandibulares da primeira dentição, mas podem também ocorrer na dentição permanente.

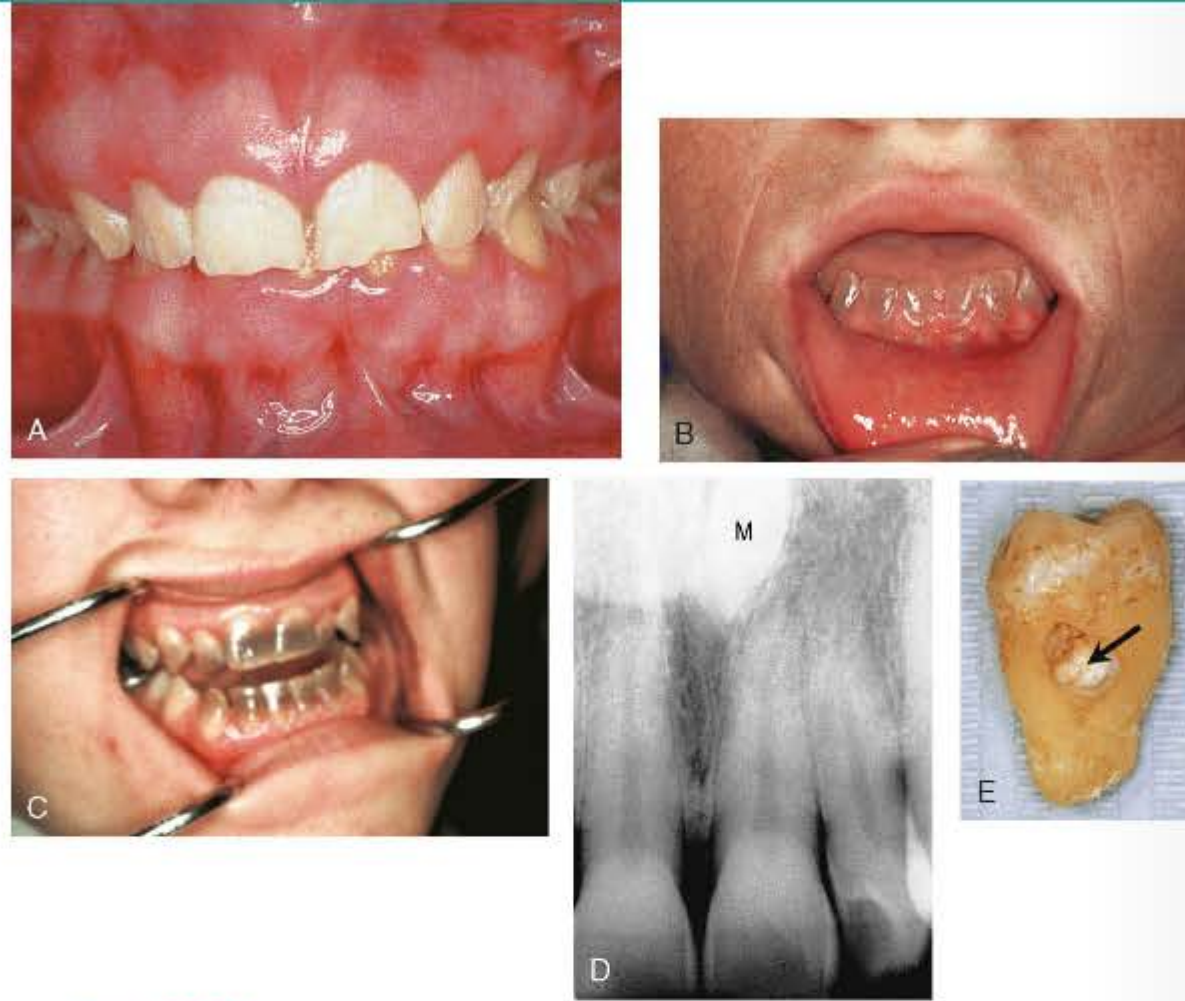


## QUESTÕES DE ORIENTAÇÃO CLÍNICA

1. Foi descrito que uma criança nasceu sem pele. Isso é possível? Se sim, essa criança poderia sobreviver?
2. Uma pessoa de pele escura apresentou manchas brancas de pele na face, no tórax e nos membros. Ela também tinha pelos hipopigmentados. Como podemos chamar essa condição e por que ocorre? Existe algum tratamento para esses defeitos na pele?
3. Alguns meninos têm as mamas aumentadas ao nascimento. Isso indica algum desenvolvimento sexual anormal? Alguns meninos desenvolvem mamas durante a puberdade. Por que isso pode acontecer?

4. Uma menina desenvolveu uma mama na axila durante a puberdade. Ela também tem mamilos extras em seu peito. Qual é a base embriológica para essas anomalias?
5. Uma criança nasceu com dois dentes. Esses dentes seriam normais? Isso acontece com frequência? Eles são frequentemente extraídos?

As respostas a estas questões são apresentadas no final do livro.



**Figura 18-10** Anomalias comuns de dente. **A**, *Amelogenesis imperfecta*. **B**, *Dentinogenesis imperfecta*. **C**, Dentes manchados com tetraciclina. **D**, Linha média do dente supranumerário (*M*, *mesiodens*), localizado próximo ao ápice da raiz do incisivo central. **E**, Dente molar com pérola de esmalte (seta). (**A**, Cortesia do Dr. Blaine Cleghorn, Faculty of Dentistry, Dalhousie University, Halifax, Nova Scotia, Canada; **B** a **D**, Cortesia do Dr. Steve Ahing, Faculty of Dentistry, University of Manitoba, Winnipeg, Manitoba, Canada.)

## AMELOGENESIS IMPERFECTA

Na *amelogenesis imperfecta*, o esmalte do dente é mole e friável por causa da hipocalcificação, e a coloração dos dentes varia do amarelo ao castanho (Fig. 18-10A). Os dentes são cobertos por uma fina camada de esmalte formado anormalmente, pelo qual é visível a cor da dentina subjacente. Essa condição autossômica dominante afeta aproximadamente um em 7.000 recém-nascidos.

## DENTINOGENESIS IMPERFECTA

A *dentinogenesis imperfecta* é relativamente comum em crianças brancas (Fig. 18-10B). Nas crianças afetadas, os dentes são de castanho a cinza-azulado, com um brilho opalescente. Ela é causada por uma falha na diferenciação normal dos odontoblastos, produzindo dentina malcalcificada. Tanto os dentes decíduos quanto os dentes permanentes estão usualmente envolvidos. O esmalte tende a se desgastar rapidamente, expondo a dentina. Essa anomalia é herdada como um traço autossômico dominante.

## DENTES MANCHADOS

Substâncias estranhas incorporadas ao esmalte em desenvolvimento mancham os dentes. A hemólise (liberação de hemoglobina) associada à doença hemolítica do recém-nascido (Cap. 8) pode produzir manchas azuis ou pretas nos dentes. *Todas as tetraciclina são extensamente incorporadas ao esmalte dos dentes.* O período crítico de risco vai de aproximadamente 14 semanas de vida fetal até o 10º mês de vida pós-natal, para os dentes decíduos, e de aproximadamente 14 semanas de vida fetal até o 16º ano de vida pós-natal para os dentes permanentes. As tetraciclina produzem manchas castanho-amareladas e hipoplasia do esmalte, pois interferem com os processos metabólicos dos ameloblastos (Fig. 18-10C). O esmalte está completamente formado em todos os dentes, exceto nos terceiros molares, em torno dos oito anos de idade. Por essa razão, *as tetraciclina não devem ser administradas às mulheres grávidas ou a crianças com menos de oito anos de idade.*



# Defeitos Congênitos Humanos

## Teratologia: Estudo do Desenvolvimento Anormal 295

### Defeitos Congênitos Causados por Fatores Genéticos 296

Anomalias Cromossômicas Numéricas 296

Anomalias Cromossômicas Estruturais 300

Defeitos Congênitos Causados por Genes Mutantes 302

### Defeitos Congênitos Causados por Fatores Ambientais 303

Princípios da Teratogênese 303

Teratógenos Humanos 306

Teratogênese por Compostos Químicos Ambientais 309

Teratogênese por Agentes Infecciosos 309

Teratogênese por Radiação 310

Fatores Maternos como Teratógenos 311

Teratogênese por Fatores Mecânicos 311

### Defeitos Congênitos Causados por Herança Multifatorial 311

Questões de Orientação Clínica 311

**O**s *defeitos congênitos, anomalias do desenvolvimento, e má-formações congênitas* são termos frequentemente usados para descrever distúrbios que acontecem durante a vida intrauterina. Os **defeitos congênitos** são a principal causa de mortalidade infantil e podem ser estruturais, funcionais, metabólicos, comportamentais ou hereditários. O **defeito congênito** é uma anomalia estrutural de qualquer tipo; entretanto, *nem todas as variações são anomalias*. Existem quatro tipos clinicamente significativos de defeitos congênitos: má-formação, distúrbio, deformação e displasia.

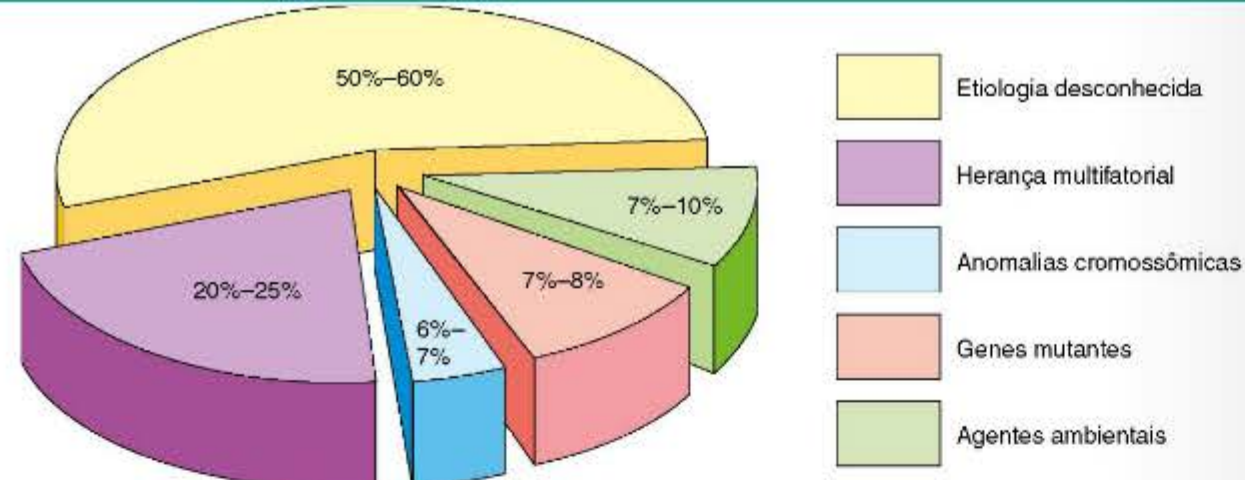
## TERATOLOGIA: ESTUDO DO DESENVOLVIMENTO ANORMAL

Teratologia é um ramo da ciência que estuda as causas, os mecanismos e os padrões do desenvolvimento anormal. Um conceito fundamental na teratologia é o de que certos estágios do desenvolvimento embrionário são mais vulneráveis a distúrbios do que outros (Fig. 19-11).

*Mais de 20% das mortes de crianças no América do Norte são atribuídas a defeitos congênitos.* Grandes anomalias estruturais são observadas em aproximadamente 3% das crianças recém-nascidas. Outros defeitos podem ser detectados apenas após o nascimento; logo, a incidência de defeitos congênitos chega a cerca de 6% em crianças com 2 anos de idade e a 8% em crianças com 5 anos.

Os defeitos congênitos podem ser causados por *fatores genéticos*, tais como anormalidades cromossômicas, assim como fatores ambientais, tais como fármacos. Entretanto, muitos defeitos comuns são resultantes de **herança multifatorial**; isto é, causada por fatores genéticos e ambientais que atuam conjuntamente. Em 50% a 60% dos defeitos, as causas são desconhecidas (Fig. 19-1). Os defeitos congênitos podem ser únicos ou múltiplos e de maior ou menor significado clínico.





**Figura 19-1** Causas dos defeitos congênitos. Note que as causas da maioria dos defeitos são de etiologia desconhecida e que 20% a 25% deles são causados por uma combinação de fatores genéticos e ambientais (herança multifatorial).

Pequenos defeitos estão presentes em aproximadamente 14% dos neonatos. As anomalias da orelha externa, por exemplo, não são de importância médica séria, mas elas indicam a possível presença de grandes anomalias associadas. Os **grandes defeitos** são muito mais comuns nos embriões iniciais (10%-15%), mas a maioria deles aborta espontaneamente durante as 6 primeiras semanas. Anomalias cromossômicas estão presentes em mais de 50% a 60% dos embriões abortados espontaneamente.

## DEFEITOS CONGÊNTOS CAUSADOS POR FATORES GENÉTICOS\*

Em termos de números absolutos de casos, os fatores genéticos são as causas mais importantes de defeitos congênitos. Foi estimado que eles causam cerca de um terço de todos os defeitos (Fig. 19-1). Qualquer mecanismo tão complexo quanto a mitose ou a meiose pode, ocasionalmente, funcionar mal; assim, *aberrações cromossômicas são comuns e estão presentes em 6% a 7% dos zigotos*. Muitos desses embriões iniciais nunca sofreram a clivagem normal para se tornar blastocistos. As alterações podem afetar os cromossomos sexuais, os autossômicos, ou ambos. As pessoas com anomalias cromossômicas, usualmente, apresentam fenótipos característicos, tais como as características físicas das crianças com síndrome de Down.

### Anomalias Cromossômicas Numéricas

As aberrações numéricas dos cromossomos, usualmente, resultam da **não disjunção**, um erro na divisão celular no qual um par de cromossomos ou duas cromátides de um cromossomo não se separam durante a mitose ou a meiose. Como resultado, o par de cromossomos ou de cromátides vai para uma célula-filha, enquanto a outra não

## INATIVAÇÃO DE GENES

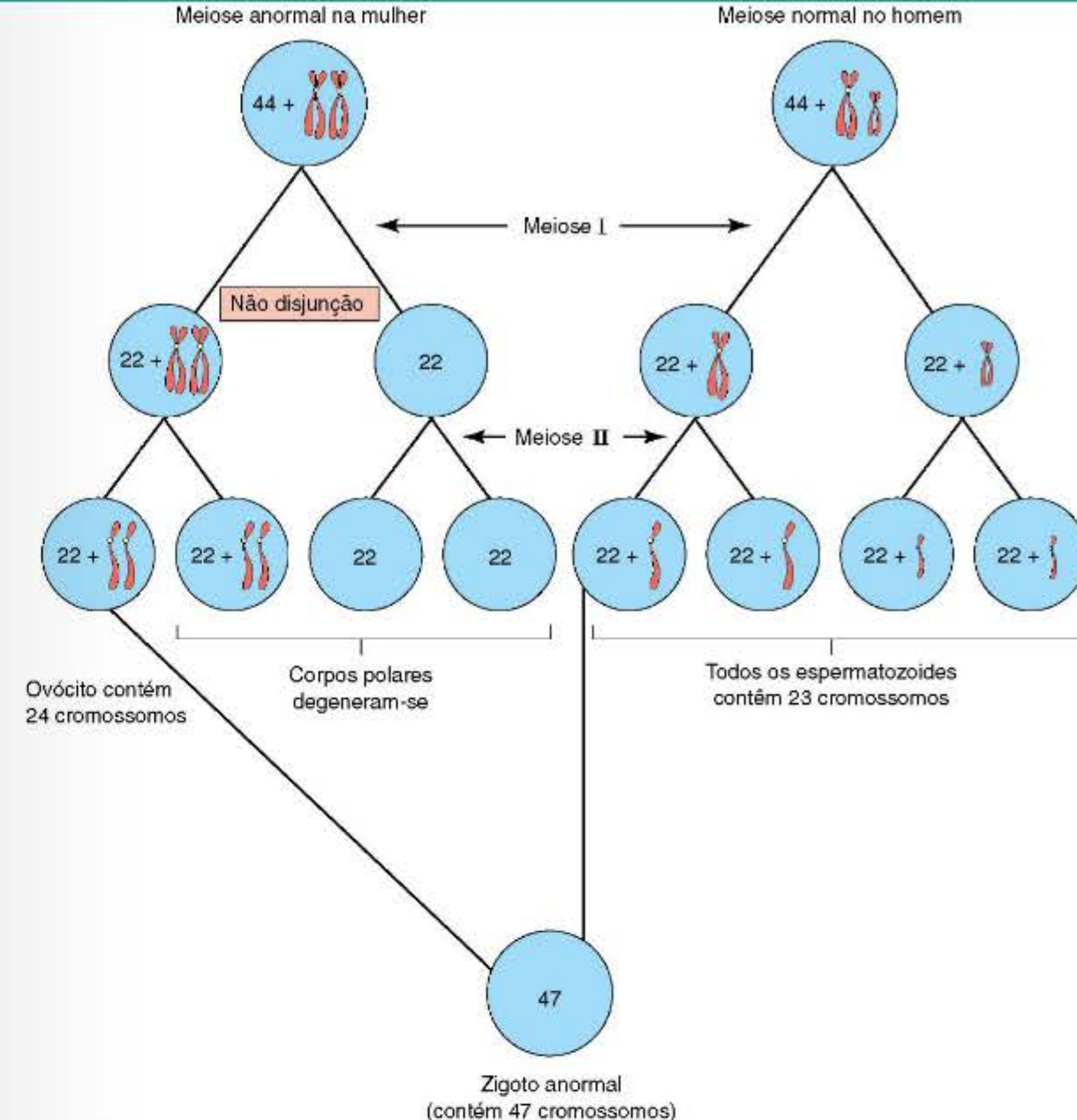
Durante a embriogênese, um dos cromossomos X nas células somáticas da mulher é inativado ao acaso e aparece como uma massa de **cromatina sexual**. A inativação de genes de um cromossomo X nas células somáticas de embriões femininos ocorre durante a implantação.

A *inativação do X é clinicamente importante* porque significa que cada célula de uma portadora de uma doença ligada ao X apresenta o gene mutante causador da doença, seja no cromossomo ativo ou no cromossomo X inativo, representado pela cromatina sexual. A inativação desigual do X em gêmeos monozigóticos é uma das razões dadas para a discordância em vários defeitos congênitos. A base genética para a discordância é a de que um dos gêmeos, preferencialmente, expressa o X paterno e o outro, o X materno.

recebe nenhum. A não disjunção pode ocorrer durante a gametogênese materna ou paterna (Cap. 2). Os cromossomos das células somáticas (corpo) são normalmente pareados; os *cromossomos homólogos* constituindo um par são homólogos. Mulheres normais apresentam 22 pares de autossomos mais dois cromossomos X, enquanto os homens normais apresentam 22 pares de autossomos mais um cromossomo X e um Y.

### Síndrome de Turner

Aproximadamente 1% dos embriões femininos com monossomia do X sobrevive (contagem de 45 cromossomos e apenas um cromossomo X). A incidência de 45, X — ou síndrome de Turner — em meninas recém-nascidas é cerca de um em 8.000 nascimentos vivos. Metade dos indivíduos afetados apresenta 45, X; e a outra metade apresenta diversas anomalias afetando um cromossomo sexual. O *fenótipo da síndrome de Turner é feminino* (Fig. 19-3). O *fenótipo* refere-se às características morfológicas de um indivíduo, como determinadas pelo genótipo e pelo ambiente no qual são expressas. As características sexuais secundárias



**Figura 19-2** Não disjunção dos cromossomos durante a primeira divisão meiótica de um ovócito primário, resultando em um ovócito anormal com 24 cromossomos. A fertilização subsequente por um espermatozoide normal produz um zigoto com 47 cromossomos — **aneuploidia** — um desvio do número diploide humano normal de 46.

não se desenvolvem em 90% das meninas com síndrome de Turner, necessitando de uma terapia de reposição hormonal.

A anomalia cromossômica da monossomia do X é a anomalia citogenética mais comum observada em crianças

nascidas vivas e em fetos abortados espontaneamente; ela é responsável por aproximadamente 18% de todos os abortos espontâneos causados por anomalias cromossômicas. Em cerca de 75% dos casos, é o cromossomo X paterno que usualmente está ausente.

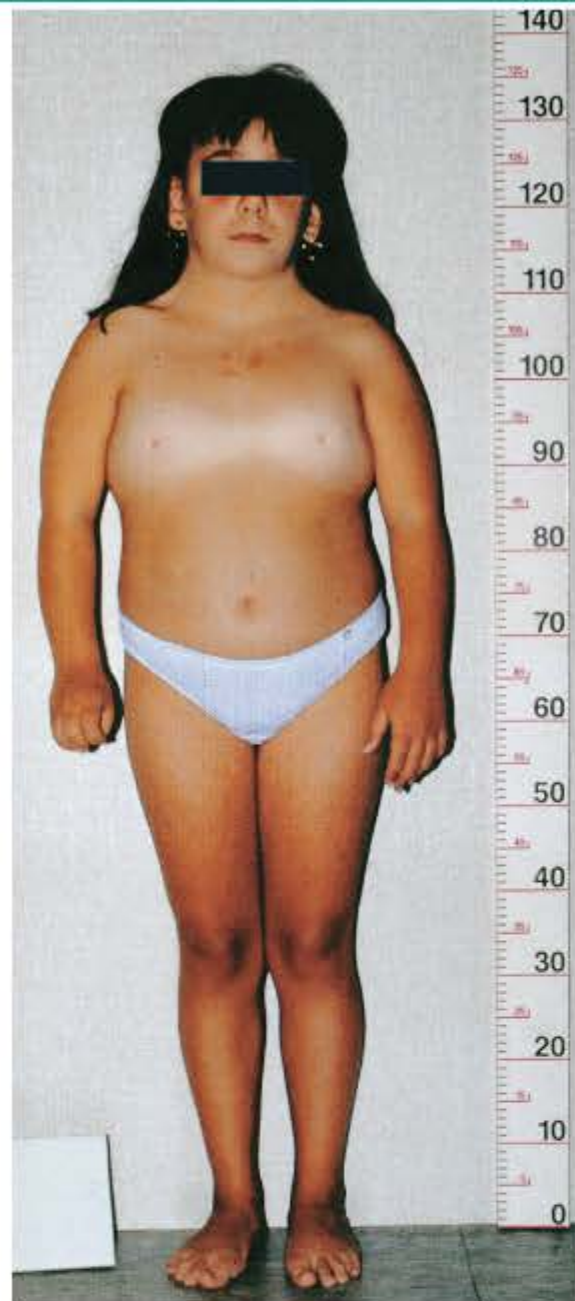
## ANEUPLOIDIA E POLIPLOIDIA

Mudanças no número de cromossomos resultam em aneuploidia ou poliploidia. A **aneuploidia** é qualquer desvio do número diploide humano de 46 cromossomos. Um *aneuploide* é um indivíduo ou uma célula que apresenta um número de cromossomos que não é múltiplo exato do número haploide de 23 (p. ex., 45 ou 47). A principal causa de aneuploidia é a não disjunção durante a divisão celular (Fig. 19-2), resultando na distribuição desigual de um par de cromossomos homólogos para as células-filhas. Uma fica com dois cromos-

somos, e a outra com nenhum cromossomo do par. Como resultado, as células do embrião podem ser *hipodiploides* (45, X, ou *síndrome de Turner*) (Fig. 19-3) ou *hiperdiploides* (geralmente 47, como na trissomia do 21 ou *síndrome de Down*) (Fig. 19-4). Embriões com **monossomia** — ausência de um cromossomo — geralmente morrem. A monossomia de um autossomo é extremamente incomum, e aproximadamente 99% dos embriões com ausência de um cromossomo sexual (45, X) abortam espontaneamente.

\*Os autores agradecem ao Dr. AE Chudley, MD, FRCPC, FCCMG, Professor de Pediatria e Saúde da Criança, e Chefe da Seção de Genética e Metabolismo, Hospital Infantil, Centro de Ciências da Saúde, Universidade de Manitoba, Winnipeg, Manitoba, Canadá, por sua assistência com a preparação desta seção em desordens genéticas.





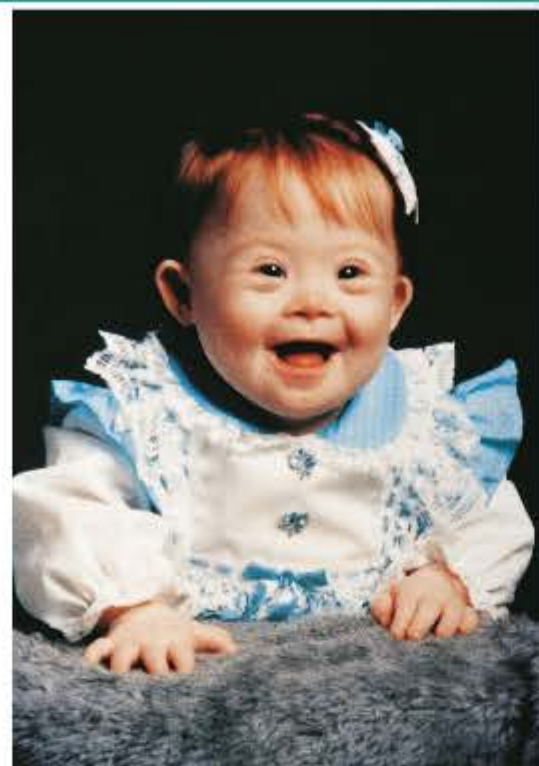**Figura 19-3** Menina de 14 anos de idade com síndrome de Turner. Note as características clássicas da síndrome: baixa estatura; pescoço alado; ausência de maturação sexual; tórax largo em escudo com mamilos muito separados e linfedema das mãos e dos pés. (Cortesia de Dr. F. Antoniazzi e do Dr. V. Fanos, Department of Pediatrics, University of Verona, Verona, Italy.)

### Trissomia

Se três cromossomos de um tipo estão presentes em vez do par usual, a anomalia é conhecida como *trissomia*. As trissomias são as anomalias de números cromossômicos mais comuns. A causa usual deste erro numérico é a **não disjunção meiótica dos cromossomos** (Fig. 19-2), resultando em um gameta com 24 em vez de 23 cromossomos e, subsequentemente, em um zigoto com 47 cromossomos.

A **trissomia dos autossomos** está sobretudo associada a três síndromes (Tabela 19-1):

- Trissomia do 21, ou síndrome de Down (Fig. 19-4).
- Trissomia do 18, síndrome de Edwards (Fig. 19-5).
- Trissomia do 13, ou síndrome de Patau (Fig. 19-6).



**Figura 19-4** Uma criança com síndrome de Down (trissomia do 21). Note o rosto arredondado, fissuras palpebrais puxadas para cima e dedos curtos com o quinto dedo da mão curvado para dentro (clinodactilia). (Cortesia de A.E. Chudley, M.D., Section of Genetics and Metabolism, Department of Pediatrics and Child Health, Children's Hospital and University of Manitoba, Winnipeg, Manitoba, Canada.)

Crianças com trissomia do 13 e trissomia do 18 são severamente malformadas e mentalmente retardadas. Elas geralmente morrem na infância. Mais de 50% dos embriões trissômicos são abortados espontaneamente no início da gravidez. A *trissomia dos autossomos ocorre com maior frequência à medida que a idade materna aumenta* (Tabela 19-2).

O **mosaïcismo** – dois ou mais tipos celulares contendo diferentes números de cromossomos (normal e anormal) – leva a um fenótipo menos grave e as crianças afetadas podem apresentar um QI quase normal.

### MOSAICISMO

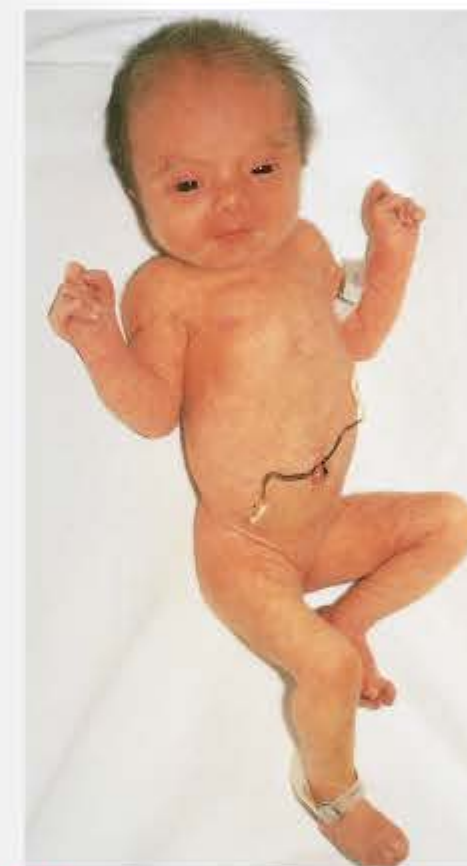A pessoa que apresenta pelo menos duas linhagens celulares com dois ou mais genótipos diferentes (constituições genéticas) é conhecido como **mosaico**. Os cromossomos autossomos ou sexuais podem estar envolvidos. Usualmente, os defeitos congênitos são menos graves do que em pessoas com monossomia ou trissomia (p. ex., as características da síndrome de Turner não são tão evidentes em mulheres mosaicas 45 X/46, XX como nas mulheres usuais 45, X). O mosaïcismo geralmente resulta da não disjunção durante o início da clivagem no zigoto (Cap. 3). O mosaïcismo resultante da perda de um cromossomo por *atraso na anáfase* também ocorre; os cromossomos se separam normalmente, mas um deles se atrasa na migração e é eventualmente perdido.

### Tabela 19-1 Trissomia dos Autossomos

ABERRAÇÃO/SÍNDROME CROMOSSÔMICA	INCIDÊNCIA	CARACTERÍSTICAS MORFOLÓGICAS USUAIS	FIGURA
Trissomia do 21, ou síndrome de Down*	1:800	Deficiência mental; braquicefalia; ponte nasal achatada; inclinação superior das fissuras palpebrais; língua projetada; prega simiesca; clinodactilia do quinto dedo da mão; defeitos congênitos do coração	19-4
Síndrome da trissomia do 18 <sup>†</sup>	1:8.000	Deficiência mental; retardo do crescimento; occipício saliente; esterno curto; defeito do septo ventricular; micrognatia; orelhas malformadas em posição baixa; dedos das mãos fletidos; unhas hipoplásicas; planta dos pés arredondadas	19-5
Síndrome da trissomia do 13 <sup>†</sup>	1:25.000	Deficiência mental; más-formações graves do sistema nervoso central; fronte inclinada; orelhas malformadas; defeitos do couro cabeludo; microftalmia; fenda bilateral do lábio e/ou do palato; polidactilia; saliência posterior dos calcanhares	19-6

\*A importância deste distúrbio no problema geral de deficiência mental (retardo) é indicada pelo fato de que as pessoas com síndrome de Down representam 10% a 15% dos deficientes mentais mantidos em instituições. A incidência da trissomia do 21 na fecundação é maior do que ao nascimento; entretanto, 75% desses embriões são abortados espontaneamente, e pelo menos 20% são natimortos.

<sup>†</sup>Crianças com esta síndrome raramente sobrevivem além dos 6 meses.



**Figura 19-5** Menina neonata com trissomia do 18. Note o retardo no crescimento, mãos fechadas com posicionamento característico dos dedos (segundo e quinto dedos se sobrepondo ao terceiro e quarto), esterno curto e pelve estreita. (Cortesia de A.E. Chudley, M.D., Section of Genetics and Metabolism, Department of Pediatrics and Child Health, Children's Hospital and University of Manitoba, Winnipeg, Manitoba, Canada.)

**Trissomia dos cromossomos sexuais** é uma condição comum (Tabela 19-3); entretanto, como não há achados físicos característicos nos recém-nascidos ou nas crianças, este defeito não é usualmente detectado antes de puberdade (Fig. 19-7). O diagnóstico é mais bem estabelecido por análise cromossômica e molecular.

### Tabela 19-2 Incidência da Síndrome de Down em Crianças Recém-nascidas

IDADE MATERNA (ANOS)	INCIDÊNCIA
20-24	1:1.400
25-29	1:1.100
30-34	1:700
35	1:350
37	1:225
39	1:140
41	1:85
43	1:50
45+	1:25

### TRIPLOIDIA

O tipo mais comum de poliploidia é a **triploidia** (69 cromossomos). Os fetos triploides apresentam grave **retardo do crescimento intrauterino** (RCIU), com um tronco desproporcionalmente pequeno, bem como outras anomalias. A triploidia pode resultar da não separação do segundo corpo polar do ovócito durante a segunda divisão meiótica (Cap. 2); entretanto, mais provavelmente, a triploidia ocorre quando um ovócito é fecundado por dois espermatozoides (dispermia) quase simultaneamente. A triploidia ocorre em aproximadamente 2% dos embriões, mas a maioria deles é abortada espontaneamente. Os fetos triploides respondem por cerca de 20% dos abortos cromossomicamente anormais.

### TETRAPLOIDIA

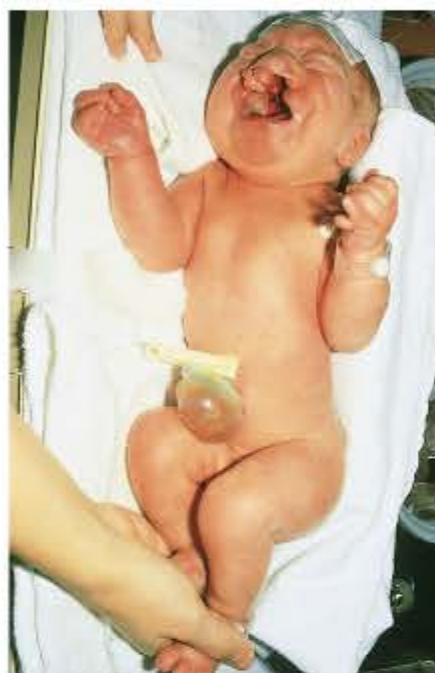A duplicação do número diploide de cromossomos para 92 (tetraploidia) provavelmente ocorre durante a primeira divisão da clivagem. A divisão deste zigoto anormal, subsequentemente, resultaria em um embrião com células contendo 92 cromossomos. Os **embriões tetraploides** são abortados precocemente; frequentemente, tudo que se recupera é apenas um saco coriônico vazio.



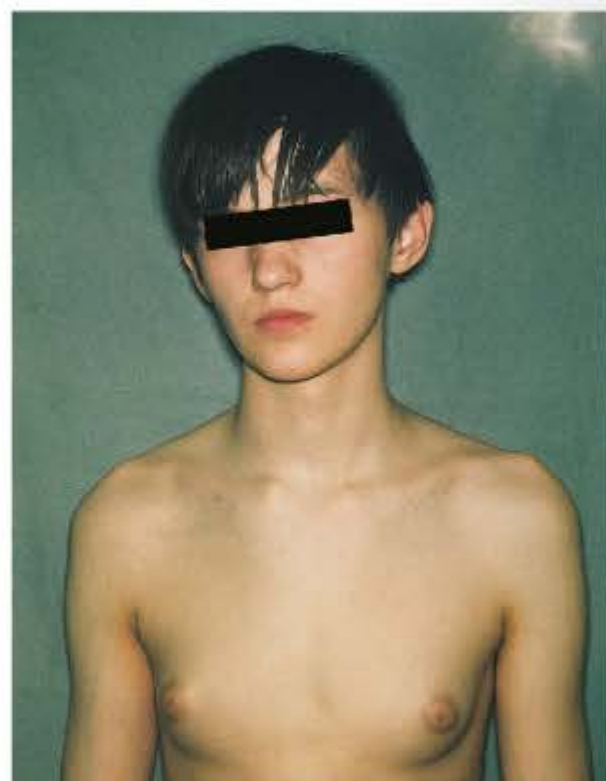COMPLEMENTO CROMOSSÔMICO*	SEXO	INCIDÊNCIA†	CARACTERÍSTICAS USUAIS
47, XXX	Feminino	1:1.000	Aparência normal; frequentemente fértil; 15%-25% apresentam leve retardo mental
47, XXY	Masculino	1:1.000	Síndrome de Klinefelter; testículos pequenos, hialinização dos túbulos seminíferos; aspermatogênese; frequentemente altos, com membros inferiores desproporcionais longos; inteligência abaixo dos irmãos normais; ginecomastia em cerca de 40% desses homens
47, XYY	Feminino	1:1.000	Aparência normal; geralmente altos

\*Os números designam o número total de cromossomos, incluindo os cromossomos sexuais (mostrados após a vírgula).

†Dados de Nussbaum RL, McInnes RR, Willard HF: Thompson & Thompson Genetic in Medicine, 7th ed. Philadelphia, WB Saunders, 2007.



**Figura 19-6** Menina neonata com trissomia do 13. Note a fenda labial bilateral, orelhas malformadas em posição baixa, e polidactilia (dedos extra). Uma pequena onfalocele (hérnia com vísceras no cordão umbilical) também está presente. (Cortesia de A.E. Chudley, M.D., Section of Genetics and Metabolism, Department of Pediatrics and Child Health, Children's Hospital and University of Manitoba, Winnipeg, Manitoba, Canada.)



**Figura 19-7** Homem jovem com síndrome de Klinefelter (trissomia XXY). Note a presença de mamas desenvolvidas; aproximadamente 40% dos homens com esta síndrome apresentam ginecomastia (desenvolvimento excessivo das glândulas mamárias masculinas) e testículos pequenos. (Cortesia de Children's Hospital and University of Manitoba, Winnipeg, Manitoba, Canada.)

## Anomalias Cromossômicas Estruturais

A maioria das anomalias de estrutura cromossômica resulta da **quebra de cromossomos** seguida pela reconstituição em uma combinação anormal (Fig. 19-8). **Quebras de cromossomos** podem ser induzidas por vários fatores ambientais, tais como radiação, fármacos, produtos químicos e vírus. A anomalia resultante na estrutura do cromossomo depende do que aconteceu com os pedaços quebrados. As duas únicas aberrações cromossômicas estruturais que são provavelmente transmitidas de pai para filho são os rearranjos estruturais, tais como a inversão e a translocação.

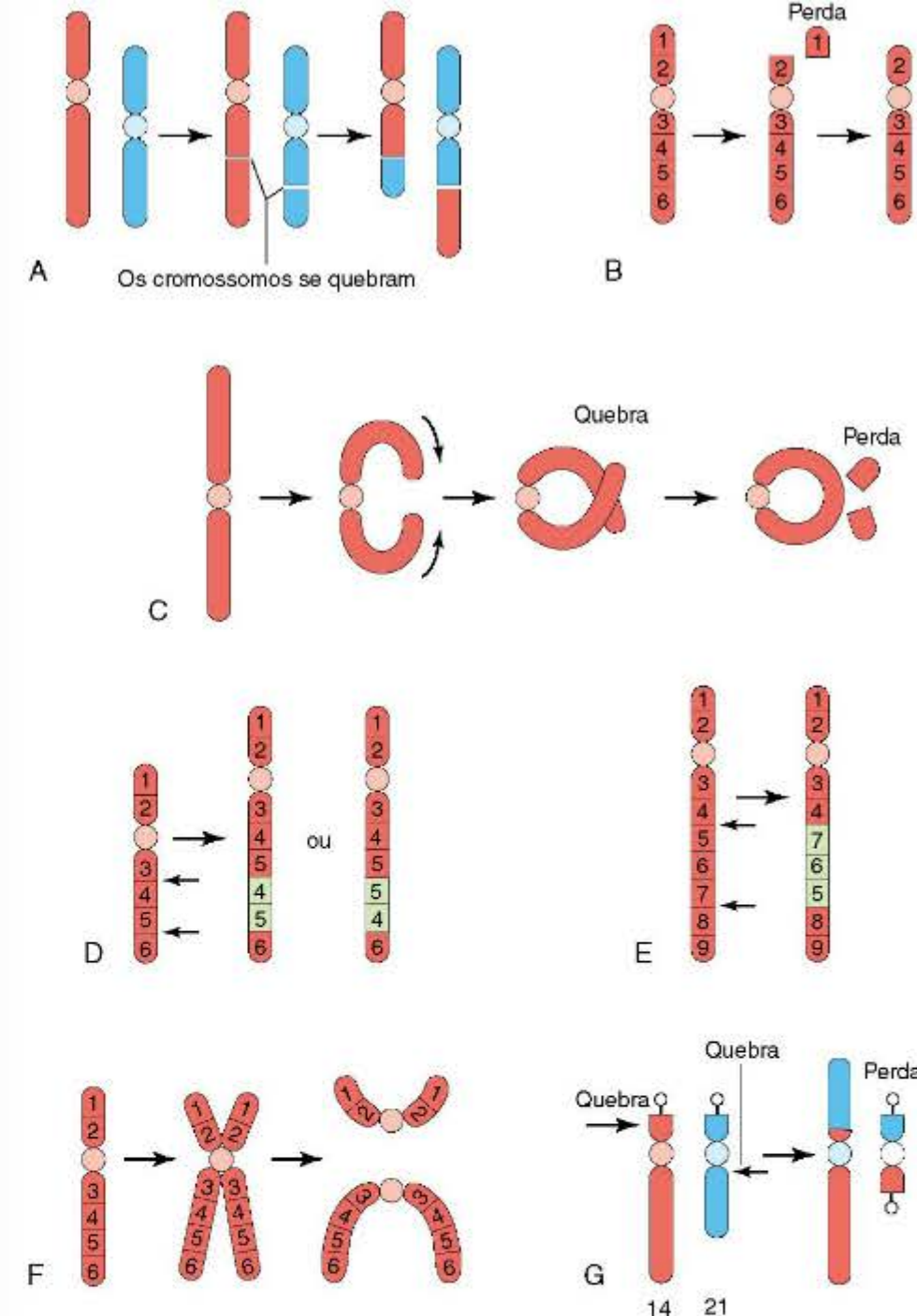
### Translocação

A translocação é a transferência de um pedaço de um cromossomo para um cromossomo não homólogo. Se dois cromossomos não homólogos trocam pedaços, isto constitui uma **translocação recíproca** (Fig. 19-8A e G). A

translocação não causa, necessariamente, desenvolvimento anormal. Pessoas com uma translocação entre o cromossomo 21 e o cromossomo 14, por exemplo (Fig. 19-8G), são fenotipicamente normais. Tais pessoas são chamadas de **portadores de translocação equilibrada**. Elas apresentam uma tendência, independente da idade, a produzir células germinativas com uma translocação cromossômica anormal. Três por cento a 4% das pessoas com síndrome de Down apresentam trissomias de translocação; ou seja, o cromossomo 21 extra está ligado a outro cromossomo.

### Deleção

Quando um cromossomo se quebra, uma parte dele pode ser perdida (Fig. 19-8B). Uma deleção parcial terminal do braço curto do cromossomo 5 causa a **síndrome do miado do gato**. As crianças afetadas apresentam ao nascimento



**Figura 19-8** Diversas anomalias cromossômicas estruturais. **A**, Translocação recíproca. **B**, Deleção terminal. **C**, Cromossomos em anel. **D**, Duplicação. **E**, Inversão paracêntrica. **F**, Iso-cromossomo. **G**, Translocação robertsoniana. As setas indicam como as anomalias estruturais são produzidas.

um choro fraco, semelhante ao miado de um gato; crescimento retardado com microcefalia (cabeça anormalmente pequena); hipertelorismo (olhos afastados); orelhas baixas; micrognatia (mandíbula pequena); apresentam retardo mental grave e doença congênita do coração.

Um **cromossomo em anel** é um tipo de deleção cromossômica na qual ambas as extremidades se perderam e as extremidades quebradas se uniram formando um cromossomo em forma de anel (Fig. 19-8C). Os cromossomos em anel são muito raros, mas têm sido encontrados em todos os cromossomos. Estes cromossomos anormais foram descritos em pessoas com síndrome de Turner, trissomia do 18, e outras anomalias.

## DUPLICAÇÕES

As duplicações podem se manifestar como uma parte duplicada de um cromossomo, dentro deste mesmo cromossomo (Fig. 19-8D), ligada a outro cromossomo, ou como um fragmento separado. *As duplicações são mais comuns do que as deleções, e são menos prejudiciais por não haver perda de material genético.* A duplicação pode envolver parte de um gene, um gene inteiro, ou uma série de genes.



## INVERSÃO

A *inversão* é uma aberração cromossômica na qual um segmento de um cromossomo é invertido. A *inversão paracêntrica* está limitada a um braço do cromossomo (Fig. 19-8E), enquanto a *inversão pericêntrica* envolve ambos os braços e inclui o centrômero. Os portadores de *inversões pericêntricas* correm o risco de ter filhos com defeitos congênitos devido a um *crossing over* desigual e a uma segregação inadequada na meiose.

## ISOCROMOSSOMOS

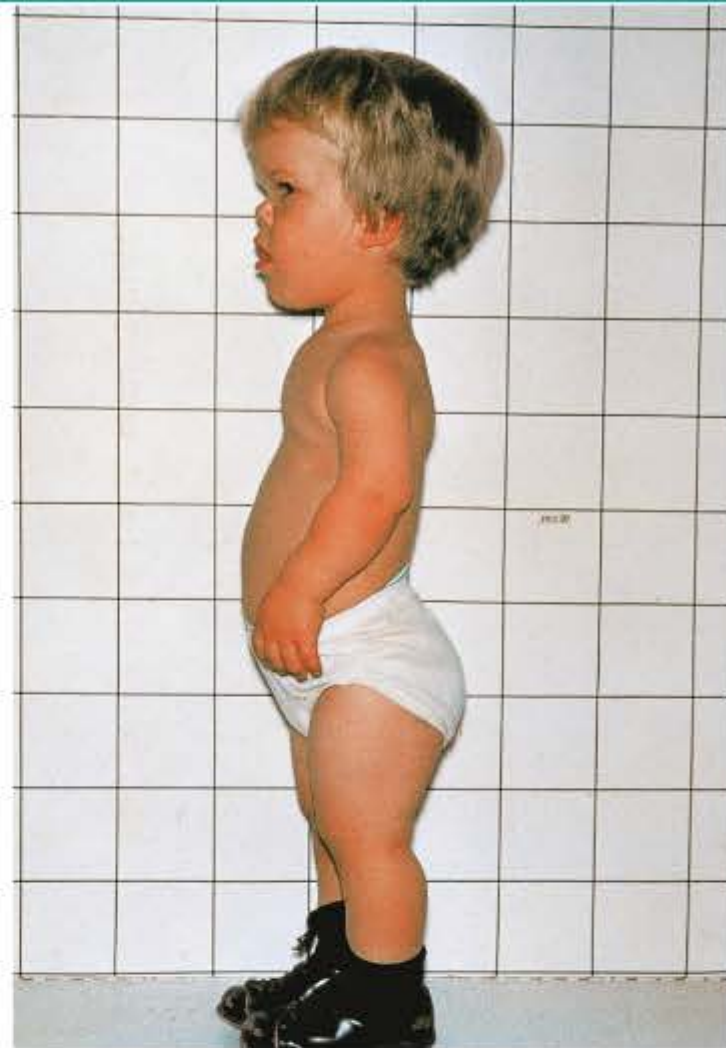A anomalia que resulta em isocromossomos ocorre quando o centrômero se divide transversalmente em vez de longitudinalmente (Fig. 19-8F). Um *isocromossomo* é um cromossomo no qual um braço é perdido e o outro é duplicado. Parece ser a *anomalia estrutural mais comum do cromossomo X*. As pessoas com esta anomalia cromossômica são frequentemente de baixa estatura e apresentam outros estigmas da síndrome de Turner. Essas características estão relacionadas à perda de um braço de um cromossomo X.

## Defeitos Congênitos Causados por Genes Mutantes

Sete por cento a 8% dos defeitos congênitos são causados por defeitos genéticos (Fig. 19-1). Uma mutação usualmente envolve perda ou troca na função de um gene, e é qualquer mudança herdada permanente na sequência do DNA genômico. Uma vez que é improvável que uma mudança ao acaso leve a uma melhoria no desenvolvimento, a maioria das mutações é deletéria e algumas são letais. A taxa de mutação pode ser aumentada por numerosos agentes ambientais, tais como altas doses de radiação. Os defeitos congênitos resultantes de mutações genéticas são herdados de acordo com as leis mendelianas; consequentemente, previsões podem ser feitas sobre a probabilidade de elas ocorrerem nos filhos e em outros parentes das pessoas afetadas. Um exemplo de um *defeito congênito dominante herdado* é a *acondroplasia* – anomalia na conversão da cartilagem em osso – (Fig. 19-9), que resulta de uma *mutação do DNA complementar do gene do receptor do fator de crescimento de fibroblasto 3 (FGFR-3) no cromossomo 4p*. Outros defeitos congênitos são atribuídos a uma *herança autossômica recessiva*. Genes autossômicos recessivos se manifestam somente quando homozigotos; como consequência, muitos portadores desses genes (pessoas heterozigotas) não são identificados.

**Síndrome do X frágil** é a causa hereditária mais comum de distúrbios mentais moderados (Fig. 19-10). A síndrome do X frágil apresenta uma frequência de um em 1.500 nascimentos de meninos e pode ser responsável pela maior parte de homens na população com retardamento mental.

Vários distúrbios genéticos foram ligados à expansão de trinucleotídeos em genes específicos. Os exemplos incluem a distrofia miotônica, coreia de Huntington, atrofia espinobulbar (doença de Kennedy), e ataxia de Friedreich. Os



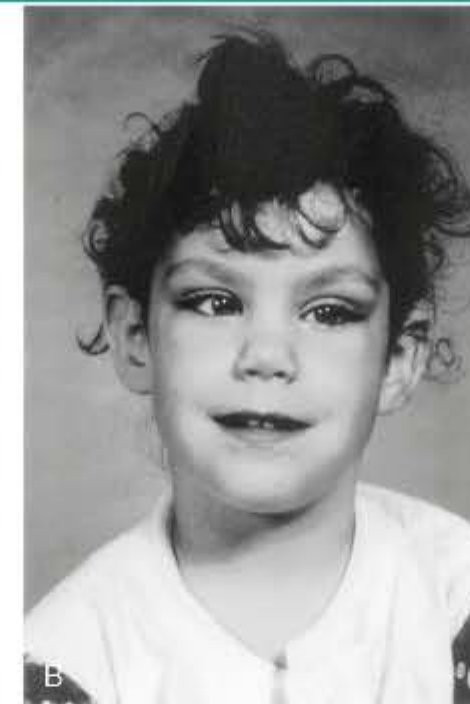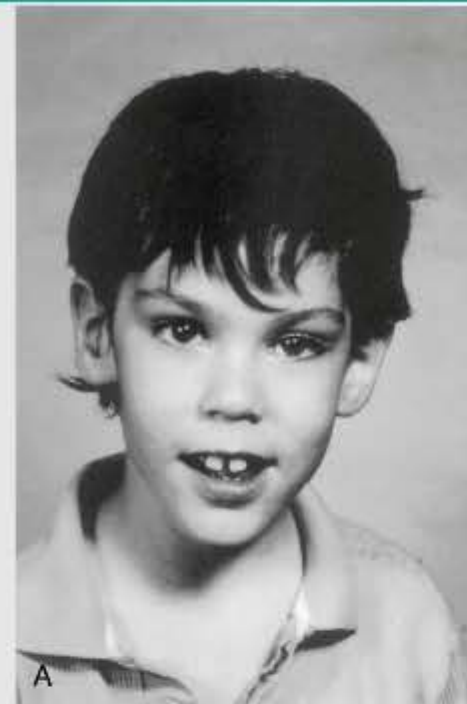**Figura 19-9** Menino com acondroplasia. Note a baixa estatura, membros e dedos das mãos curtos, comprimento normal do tronco, cabeça relativamente grande, fronte saliente e ponte nasal deprimida. (Cortesia de A.E. Chudley, M.D., Section of Genetics and Metabolism, Department of Pediatrics and Child Health, Children's Hospital and University of Manitoba, Winnipeg, Manitoba, Canada.)

genes recessivos ligados a X são usualmente manifestados em homens afetados (homozigotos) e, ocasionalmente, em mulheres portadoras (heterozigotas) (p. ex., síndrome do X frágil).

Estima-se que **genoma humano** contenha 20.000 a 25.000 genes por conjunto haploide, ou três bilhões de pares de base. Devido ao *Projeto Genoma Humano* e às pesquisas em colaboração internacional, muitas doenças – e defeitos congênitos – causadas por mutações genéticas foram e continuarão a ser identificadas. A maioria dos genes será sequenciada e suas funções específicas, determinadas. O conhecimento da causa dos defeitos congênitos irá requerer uma melhor compreensão da expressão gênica durante o início do desenvolvimento.

A maioria dos genes que são expressos em uma célula também é expressa em várias outras células. Estes *genes de manutenção* estão envolvidos nas funções metabólicas celulares básicas, tais como síntese de ácidos nucleicos e proteínas, biogênese do citoesqueleto e de organelas, e mecanismos e transporte de nutrientes. Os *genes especialistas* são expressos em momentos específicos, em células específicas, e definem as centenas de tipos celulares

RECURSOS EXTRAS



**Figura 19-10** Síndrome do X frágil. **A**, Menino de 8 anos, mentalmente retardado, apresentando um aspecto relativamente normal com rosto longo e orelhas salientes. **B**, Sua irmã de 6 anos também tem esta síndrome, apresentando leve deficiência de aprendizado e características semelhantes, com o rosto longo e orelhas salientes. Note o estrabismo (desvio do olho direito). (Cortesia de A.E. Chudley, M.D., Section of Genetics and Metabolism, Department of Pediatrics and Child Health, Children's Hospital and University of Manitoba, Winnipeg, Manitoba, Canada.)

diferentes que formam o organismo humano. Um aspecto essencial da biologia do desenvolvimento é a regulação da expressão gênica. A regulação é frequentemente obtida por fatores de transcrição, que se ligam aos elementos reguladores ou promotores de genes específicos.

O *imprinting* genômico é um processo epigenético por meio do qual as linhagens germinativas feminina e masculina conferem uma marcação sexual específica em uma sub-região do cromossomo, de modo que somente o alelo materno ou paterno de um gene é ativo nos filhos. Em outras palavras, o sexo do genitor que o transmite influencia a expressão ou não de certos genes nos descendentes.

## DEFEITOS CONGÊNTOS CAUSADOS POR FATORES AMBIENTAIS

Embora o embrião esteja bem protegido no útero, certos agentes ambientais – **teratógenos** – podem causar perturbações no desenvolvimento após a exposição materna a eles (Tabela 19-4). Um *teratógeno* é *qualquer agente capaz de produzir um defeito congênito ou aumentar a incidência de um defeito na população*. Os fatores ambientais, tais como infecções e fármacos, podem simular condições genéticas, tais como quando dois ou mais filhos de pais normais são afetados. O *princípio importante a ser lembrado é que nem tudo que surge na família é genético*.

Os órgãos e as partes de um embrião são mais sensíveis a agentes teratógenos durante os períodos de diferenciação rápida (Fig. 19-11). Como a sinalização molecular e a indução embrionária precedem a diferenciação morfológica, o período durante o qual as estruturas são sensíveis à interferência dos teratógenos frequentemente precede o estágio em que seu desenvolvimento se torna visível. Os teratógenos não parecem causar defeitos congênitos até que a diferenciação celular comece; entretanto, suas ações iniciais podem causar a morte do embrião. Os mecanismos exatos pelos quais muitos fármacos, produtos químicos e outros fatores ambientais interrompem o desenvolvimento embrionário e induzem anomalias são incertos.

O *rápido progresso da biologia molecular* vem fornecendo informações adicionais sobre o controle genético da diferenciação e sobre a cascata de sinais moleculares e outros fatores que controlam a expressão gênica e os padrões de desenvolvimento. Os pesquisadores estão dirigindo maior atenção para os mecanismos moleculares do desenvolvimento anormal em uma tentativa de melhor compreender a patogênese dos defeitos congênitos.

## Princípios da Teratogênese

Quando se considera a possível teratogenicidade de um agente, como uma droga ou um composto químico, três fatores importantes devem ser considerados:

- Os períodos críticos do desenvolvimento
- A dosagem da droga ou do composto químico
- O genótipo (constituição genética) do embrião.

## Períodos Críticos do Desenvolvimento Humano

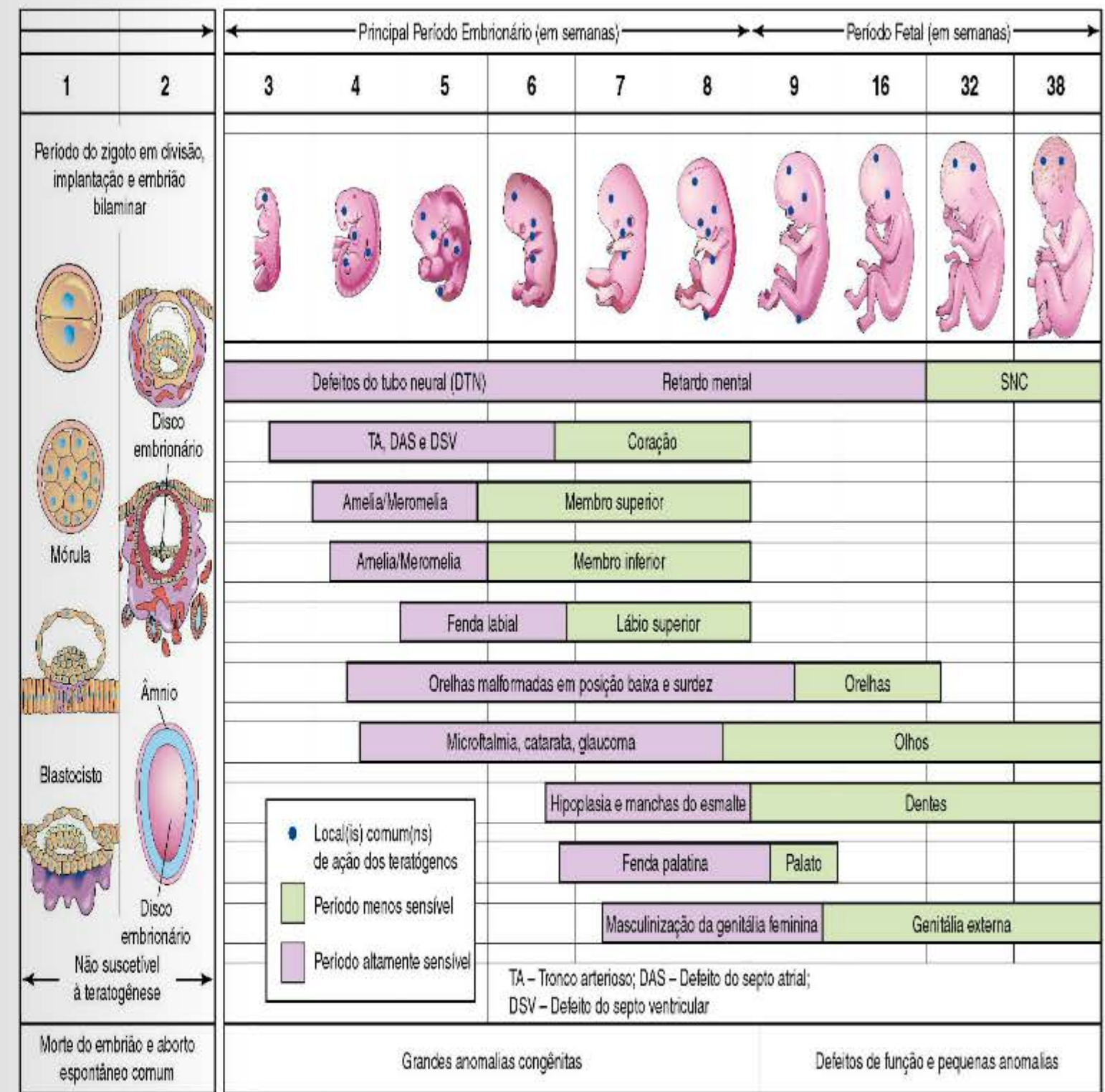
A suscetibilidade do embrião a um teratógeno depende do seu estágio de desenvolvimento quando um agente, tal como um fármaco, está presente (Fig. 19-11). O período mais crítico do desenvolvimento é quando a diferenciação celular e a morfogênese estão em seus pontos máximos. O *período mais crítico para o desenvolvimento encefálico é de 3 a 16 semanas*, mas seu desenvolvimento pode ser perturbado após este período, pois o encéfalo está se diferenciando e crescendo rapidamente ao nascimento.

Os teratógenos (p. ex., fármacos) podem causar limitações no desenvolvimento mental durante os períodos embrionário e fetal. O *desenvolvimento do dente continua por longo tempo após o nascimento*, portanto o desenvolvimento dos dentes permanentes pode ser perturbado por tetraciclinas desde 18 semanas (pré-natal) até os 16 anos.

O *sistema esquelético apresenta um período crítico de desenvolvimento prolongado*, que se estende até a infância; assim, o crescimento dos tecidos esqueléticos promove um bom padrão do crescimento geral. Perturbações ambientais



AGENTES	ANOMALIAS CONGÊNITAS MAIS COMUNS
Drogas	
Álcool	Síndrome do alcoolismo fetal (SAF): retardo do crescimento intrauterino (RCIU); deficiência mental; microcefalia; anomalias oculares; anomalias articulares; fissuras palpebrais curtas; distúrbios do espectro alcoólico fetal; distúrbios cognitivos e neurocomportamentais
Andrógenos e altas doses de progestógenos	Graus variáveis de masculinização dos fetos femininos; genitália externa ambígua (fusão dos lábios e hipertrofia do clitóris)
Metotrexato	RCIU; defeitos esqueléticos e renais
Cocaína	RCIU; prematuridade; microcefalia; infarto encefálico; anomalias urogenitais; distúrbios neurocomportamentais
Dietilestilbestrol	Anomalias do útero e da vagina; erosão e cristas cervicais
Isotretinoína (ácido 1-cis-retinoico)	Anomalias craniofaciais; defeitos do tubo neural, como espinha bífida cística; defeitos cardiovasculares; fenda palatina; aplasia do timo
Carbonato de lítio	Várias anomalias, usualmente envolvendo o coração e os grandes vasos
Metotrexato	Anomalias múltiplas, especialmente esqueléticas, envolvendo a face, o crânio, os membros e a coluna vertebral
Misoprostol	Desenvolvimento anormal dos membros, defeitos oculares, defeitos dos nervos craniais, distúrbios espectrais do autismo
Fenitoína (Dilantina)	Síndrome da hidantoína fetal; RCIU; microcefalia; retardo mental; sutura frontal com cristas; pregas epicantais internas; ptose das pálpebras; ponte nasal larga e deprimida; hipoplasia das falanges
Tetraciclina	Dentes manchados; hipoplasia do esmalte
Talidomida	Desenvolvimento anormal dos membros; meromelia (ausência parcial do membro) e amelia (ausência completa do membro); anomalias faciais; anomalias sistêmicas (p. ex., defeitos cardíacos e renais e anomalias oculares)
Trimetadiona	Retardo no desenvolvimento; sobrelanceiras em V; orelhas em posição baixa; fenda labial e/ou palatina
Ácido valproico	Anomalias craniofaciais; defeitos do tubo neural; frequentemente hidrocefalo; defeitos cardíacos e esqueléticos; pobre desenvolvimento cognitivo pós-natal
Varfarina	Hipoplasia nasal; epífises mosqueadas; falanges hipoplásicas; anomalias oculares; deficiência mental
Compostos químicos	
Metilmercúrio	Atrofia cerebral; espasticidade; convulsões; deficiência mental
Bifenilas policlorinadas	RCIU; descoloração da pele
Infeções	
Citomegalovírus	Microcefalia; coriorretinite; perda neurosensorial; desenvolvimento mental/psicomotor retardado; hepatoesplenomegalia; hidrocefalia; paralisia cerebral; calcificação encefálica (periventricular)
Vírus do herpes simples	Vesículas e cicatrizes na pele; coriorretinite; hepatomegalia; trombocitopenia; petéquias; anemia hemolítica; hidroanencefalia.
Parvovírus humano B19	Anemia fetal; hidropisia não imune fetal; morte fetal
Vírus da rubéola	RCIU; retardo do crescimento pós-natal; anomalias cardíacas e dos grandes vasos; microcefalia; surdez neurosensorial; catarata; microftalmia; glaucoma; retinopatia pigmentada; deficiência mental; sangramento neonatal; hepatoesplenomegalia; osteopatia; defeitos dentários
<i>Toxoplasma gondii</i>	Microcefalia; deficiência mental; microftalmia; hidrocefalia; coriorretinite; calcificações cerebrais; perda da audição; distúrbios neurológicos
<i>Treponema pallidum</i>	Hidrocefalia; surdez congênita; retardamento renal; ossos e dentes anormais
Vírus da varicela	Cicatrizes cutâneas (distribuição pelo dermatomo); anomalias neurológicas (paresia dos membros, hidrocefalia, convulsões); cataratas; microftalmia; síndrome de Horner; atrofia óptica; nistagmo; coriorretinite; microcefalia; deficiência mental; anomalias esqueléticas (hipoplasia dos membros, dos dedos das mãos e dos pés); anomalias urogenitais
Altos níveis de radiação ionizante	Microcefalia; deficiência mental; anomalias esqueléticas; retardo do crescimento; cataratas



**Figura 19-11** Períodos críticos do desenvolvimento pré-natal humano. Durante as 2 primeiras semanas, o embrião usualmente não é suscetível aos teratógenos. Neste ponto, um teratógeno lesa todas as células ou a maioria delas, resultando na morte do embrião, ou lesa somente algumas células, permitindo a recuperação do conceito e o desenvolvimento do embrião sem defeitos congênitos. As áreas em roxo indicam períodos altamente sensíveis, quando os maiores defeitos podem ser produzidos (p. ex., amelia, ausência de membros). As áreas em verde indicam os estágios menos sensíveis aos teratógenos, quando pequenos defeitos congênitos podem ser induzidos.



durante as 2 primeiras semanas após a fecundação podem interferir na clivagem do zigoto e na implantação do blastocisto, o que pode causar a morte precoce e o aborto espontâneo do embrião (Fig. 19-11).

O desenvolvimento do embrião é mais facilmente perturbado quando os tecidos e os órgãos estão se formando (Fig. 19-11). Durante este **período organogênico**, os agentes teratogênicos podem induzir grandes defeitos congênitos. Os defeitos fisiológicos – pequenas anomalias morfológicas da orelha externa, por exemplo – e distúrbios funcionais, tais como o retardo do desenvolvimento mental, são provavelmente resultado da perturbação do desenvolvimento durante o período fetal. *Cada parte, tecido e órgão de um embrião apresentam um período crítico durante o qual seu desenvolvimento pode ser perturbado* (Fig. 19-11). O tipo de defeito congênito produzido depende de quais partes, tecidos e órgãos são mais suscetíveis no momento da ação do teratógeno.

As **linhas de desenvolvimento embriológico**, como mostrado na Figura 19-11, são úteis quando se considera a causa dos defeitos congênitos. Entretanto, não é correto assumir que os defeitos sempre resultam de um evento único ocorrido durante o período crítico do desenvolvimento, ou que seja possível determinar, a partir dessas tabelas, o dia no qual o defeito foi produzido. O que se sabe é que o teratógeno perturbaria o desenvolvimento do tecido, parte ou órgão antes do término do período crítico. *O período crítico do desenvolvimento dos membros, por exemplo, é de 21 a 36 dias após a fecundação.*

## Teratógenos Humanos

A consciência de que certos teratógenos podem perturbar o desenvolvimento pré-natal oferece a oportunidade de prevenir alguns defeitos congênitos. Por exemplo, se a mulher está ciente dos efeitos danosos de drogas, compostos químicos ambientais e vírus, a maioria das mulheres grávidas deve evitar se expor a estes agentes teratógenos.

As drogas variam consideravelmente em sua teratogenicidade. Alguns teratógenos, tais como a talidomida, causam perturbação grave do desenvolvimento se administrados durante o período organogênico de certas partes (p. ex., os membros) do embrião (Fig. 19-15). Outros teratógenos causam retardo mental e do crescimento nos embriões (Tabela 19-4). O consumo de drogas tende a ser maior durante os períodos críticos do desenvolvimento entre as mulheres que fumam e bebem muito. Apesar disso, *menos de 2% dos defeitos congênitos são causados por drogas e produtos químicos*. Apenas poucos fármacos podem ser implicados como agentes teratógenos humanos, porém novos agentes continuam a ser identificados. O melhor para as mulheres seria evitar o uso de qualquer medicamento durante o primeiro trimestre da gestação, a menos que houvesse uma forte razão médica.

## Tabagismo

O tabagismo materno durante a gravidez é uma causa bem demonstrada de **retardo do crescimento intrauterino** (RCIU). Apesar dos avisos de que o tabagismo é prejudicial para o feto, mais de 25% das mulheres continuam a fumar durante a gravidez. Nas mulheres que fumam muito (20 cigarros por dia), o parto prematuro é duas vezes mais frequente do que

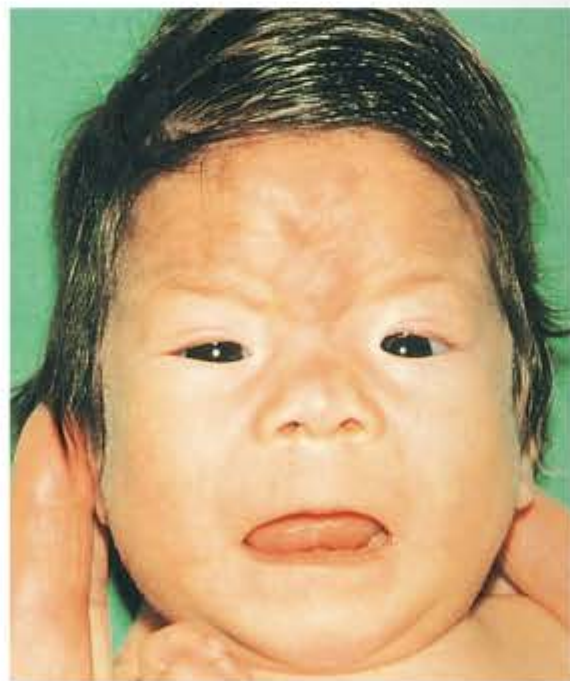nas gestantes que não fumam. Além disso, os filhos de mães fumantes pesam menos do que o normal.

A **nicotina contrai os vasos sanguíneos do útero**, causando redução do fluxo sanguíneo para o mesmo e reduzindo o suprimento de oxigênio e de nutrientes disponíveis para o embrião ou feto, a partir do sangue materno no espaço intervilloso da placenta. Altos níveis de **carboxiemoglobina**, resultante do tabagismo, aparecem no sangue materno e fetal, e podem alterar a capacidade do sangue em transportar oxigênio. Como resultado, uma hipoxia fetal crônica (redução dos níveis de oxigênio abaixo do normal) pode ocorrer, afetando o crescimento e o desenvolvimento fetal.

## Álcool

O alcoolismo é um problema de abuso de droga que afeta 1% a 2% das mulheres em idade fértil. Tanto o consumo moderado como alto de álcool, durante o início da gestação, pode resultar em alterações no crescimento e na morfogênese do feto; quanto maior o consumo, mais graves os sinais. Filhos de mães alcoólatras crônicas exibem um padrão específico de defeitos, incluindo retardamento mental, deficiência no crescimento pré e pós-natal e outras anomalias (Fig. 19-12). Este padrão de anomalias, a **síndrome do alcoolismo fetal**, é detectado em uma a duas crianças em 1.000 nascimentos vivos. *Acredita-se que o abuso de álcool pela mãe seja a causa mais comum de retardamento mental.*

Mesmo o consumo moderado de álcool pela mãe (p. ex., 29,5 mL a 59 mL por dia) pode ocasionar os **efeitos do alcoolismo fetal** – por exemplo, crianças com dificuldades comportamentais e de aprendizado – especialmente se o consumo de álcool estiver associado à má nutrição. O



**Figura 19-12** Criança com síndrome do alcoolismo fetal. Note o lábio superior fino, fissuras palpebrais curtas, ponte nasal achatada, nariz pequeno e filtro alongado e pouco desenvolvido (fenda vertical na parte medial do lábio superior). Acredita-se que o consumo excessivo de álcool pela mãe seja a causa ambiental mais comum de deficiência mental. (Cortesia de A.E. Chudley, M.D., Section of Genetics and Metabolism, Department of Pediatrics and Child Health, Children's Hospital and University of Manitoba, Winnipeg, Manitoba, Canada.)

**consumo excessivo de álcool** (grande consumo de álcool de 1 a 3 dias durante a gravidez) muito provavelmente produz os efeitos do alcoolismo fetal. O período suscetível do desenvolvimento encefálico cobre a maior parte da gestação; por isso, o melhor conselho é abster-se totalmente do álcool durante a gravidez.

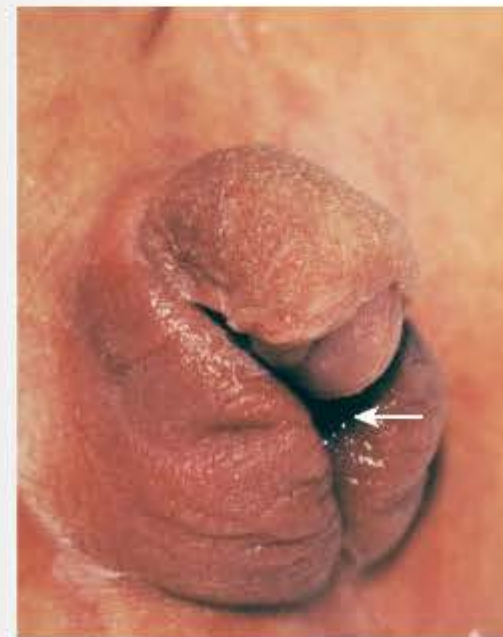
## Andrógenos e Progestógenos

Os andrógenos e os progestógenos podem afetar o feto feminino, produzindo a masculinização da genitália externa (Fig. 19-13). As preparações que devem ser evitadas contêm **progestinas, etisterona, ou noretisterona**. Do ponto de vista prático, o risco teratogênico destes hormônios é baixo. Entretanto, a exposição à progestina durante o período crítico do desenvolvimento também está associada ao aumento na incidência de **anomalias cardiovasculares**, e a exposição dos fetos masculinos durante este período pode dobrar a incidência de **hipospádia** no recém-nascido (Cap. 13).

Acredita-se que as **pílulas contraceptivas** (controle de natalidade) contendo progestógenos e estrógenos, tomadas durante os estágios iniciais de uma gravidez não identificada, sejam agentes teratógenos. Muitas crianças de mães que tomaram **pílulas anticoncepcionais contendo progestógeno-estrógeno** durante o período crítico do desenvolvimento apresentavam a síndrome do VACTERL — anomalias Vertebrais, Anais, Cardíacas, Traqueais, Esofágicas, Renais de dos membros (do inglês, *Limb*).

## Antibióticos

As **tetraciclina**s atravessam a membrana placentária e se depositam nos ossos e nos dentes dos embriões em locais de calcificação ativa. Quantidades não maiores que 1 g por dia de **tetraciclina**, durante o terceiro trimestre de gravidez,



**Figura 19-13** Genitália externa masculinizada de uma menina com constituição cromossômica 46, XX. Observe o clitóris aumentado e os grandes lábios fundidos. A seta indica a abertura do seio urogenital. A virilização (características masculinas em uma mulher) foi causada por um excesso de andrógenos produzidos pelas glândulas suprarrenais durante o período fetal (hiperplasia congênita da adrenal). (Cortesia de Dr. Heather Dean, Department of Pediatrics and Child Health and University of Manitoba, Winnipeg, Canada.)

podem produzir manchas amareladas nos dentes primários ou decíduos. A terapia com tetraciclina do 4º ao 9º mês de gravidez também pode causar defeito nos dentes (p. ex., hipoplasia do esmalte), **descoloração** amarela ou marrom dos dentes, e diminuição do crescimento dos ossos longos (Fig. 18-10). Além disso, mais de 30 casos de deficiência auditiva e de danos ao oitavo nervo craniano foram relatados em crianças expostas a **estreptomicina** no útero. Em contraste, a **penicilina** tem sido amplamente utilizada durante a gravidez e parece não ser prejudicial ao embrião e ao feto humano.

## Anticoagulantes

Todos os anticoagulantes, com exceção da heparina, atravessam a membrana placentária e podem causar hemorragia no embrião ou no feto. A **varfarina**, um anticoagulante, é definitivamente um teratógeno. O período de maior sensibilidade é de 6 a 12 semanas após a fertilização, ou de 8 a 14 semanas após o último período menstrual normal. A exposição durante o segundo e o terceiro trimestres pode resultar em retardamento mental, atrofia óptica e microcefalia. A heparina não atravessa a membrana placentária, consistindo no agente de escolha para as mulheres grávidas que requerem terapia anticoagulante.

## Anticonvulsivantes

A epilepsia afeta aproximadamente uma em cada 200 mulheres grávidas e estas mulheres requerem tratamento com anticonvulsivantes. Dos fármacos anticonvulsivantes disponíveis, a fenitoína foi identificada como um teratógeno. A **síndrome da hidantoína fetal** ocorre em 5% a 10% das crianças nascidas de mães tratadas com os anticonvulsivantes fenitoína ou hidantoína (Fig. 19-14).

O **ácido valproico** tem sido o medicamento de escolha para o tratamento de diferentes tipos de epilepsia; entretanto, seu uso por mulheres grávidas tem levado a um padrão de anomalias que consiste em pobre desenvolvimento cognitivo pós-natal e em defeitos craniofaciais, cardíacos, e dos membros. Também há um aumento do risco de **defeitos do tubo neural**. O fenobarbital é considerado um fármaco antiepilético seguro para o uso durante a gravidez.

## Agentes Antineoplásicos

Os compostos químicos inibidores de tumores são altamente teratogênicos. Isto não é surpreendente, já que estes agentes inibem a mitose nas células que se dividem rapidamente. Recomenda-se que eles sejam evitados, especialmente durante o primeiro trimestre de gravidez. O **metotrexato**, um antagonista do ácido fólico e um derivado da **aminopterina**, é um potente e conhecido teratógeno que produz grandes anomalias congênitas.

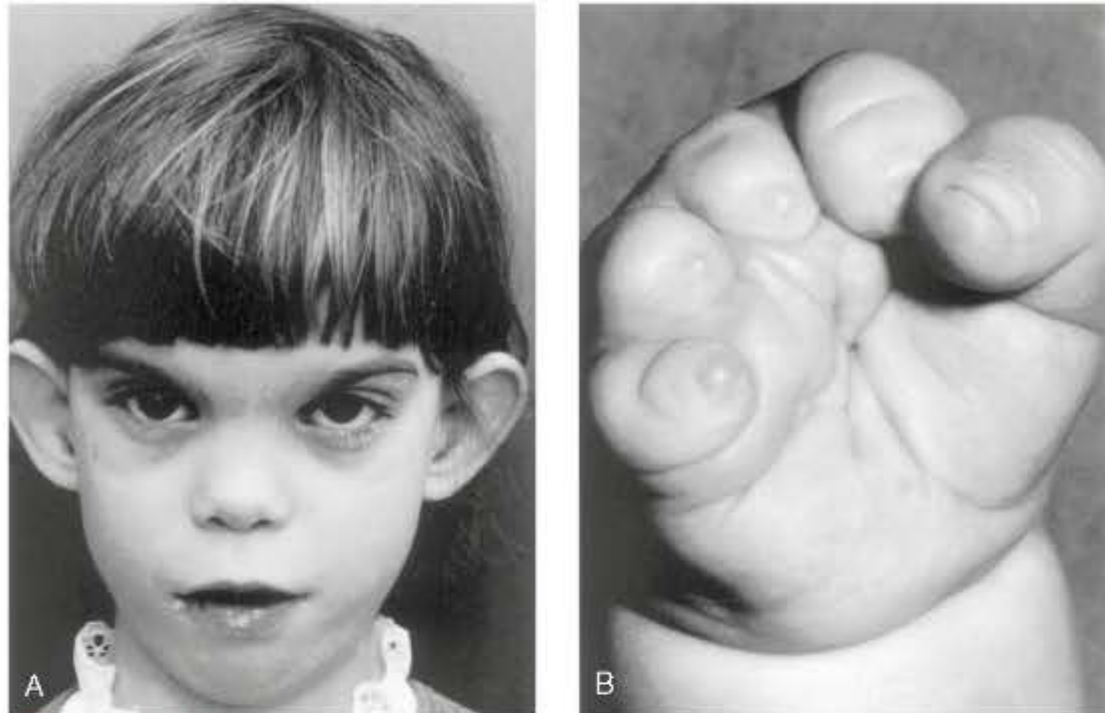## Inibidores da Enzima Conversora de Angiotensina

A exposição do feto a inibidores da enzima conversora de angiotensina como agentes anti-hipertensivos causa oligodrâmnio, morte fetal, hipoplasia de longa duração dos ossos da calvária, RCIU e disfunção renal.

## Ácido Retinoico (Vitamina A)

A **isotretinoína** (ácido-13-cis retinoico), usada para o tratamento oral de acne cística grave, é um teratógeno em humanos, mesmo em baixas doses. O período crítico para a exposição parece ser da 3ª a 5ª semana (5 a 7 semanas





**Figura 19-14** Síndrome da hidantoína fetal. **A**, Esta menina apresenta dificuldade de aprendizado. Note as orelhas incomuns, amplo espaço entre os olhos, pregas do epicanto, nariz pequeno e filtro longo. Sua mãe tem epilepsia e tomou Dilantina durante a gravidez. **B**, Mão direita de uma criança com grave hipoplasia dos dedos da mão (dedos curtos), nascida de mãe que tomou Dilantina durante toda a gravidez. (**A**, Cortesia de A.E. Chudley, M.D., Section of Genetics and Metabolism, Department of Pediatrics and Child Health, Children's Hospital and University of Manitoba, Winnipeg, Manitoba, Canada. **B**, De Chodirker BN, Chudley AE, Persaud TVN: Possible prenatal hydantoin effect in child born to a nonepileptic mother. Am J Med Genet 27:373, Copyright © 1987. Reimpressa com permissão de Waley-Liss, uma divisão da John Wiley and Sons, Inc.)

após o último período de menstruação normal). É alto o risco de aborto espontâneo e de defeitos congênitos após exposição ao **ácido retinoico**. O acompanhamento pós-natal de crianças expostas no útero à isotretinoína mostrou **danos neuropsicológicos** significativos. A vitamina A é um nutriente valioso e necessário durante a gravidez, mas a exposição prolongada a altas doses é imprudente, devido à insuficiência de evidências para excluir o risco teratogênico.

### Salicilatos

O **ácido acetilsalicílico**, ou **aspirina**, é o fármaco mais frequentemente ingerido durante a gravidez. As altas doses são potencialmente prejudiciais para o embrião ou para o feto. Estudos indicam que baixas doses parecem não ser teratogênicas.

### Drogas Tireoidianas

Os **iodetos** atravessam facilmente a membrana placentária e interferem na produção de tiroxina. Eles também podem causar aumento da tireoide e **cretinismo** (impedimento do desenvolvimento físico e mental e distrofia dos ossos e dos tecidos moles). A deficiência de iodo materno pode causar **cretinismo congênito**. A administração de medicamentos antitireoidianos para o tratamento de distúrbios da tireoide da mãe pode causar **bócio congênito**, caso a dose administrada exceda a requerida para o controle da doença.

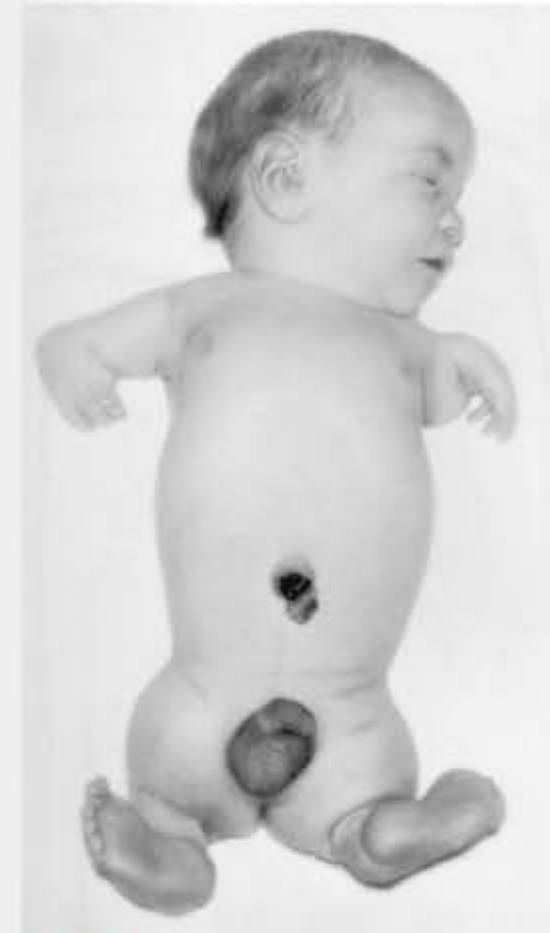### Tranquilizantes

A **talidomida** é um potente teratôgeno. Aproximadamente 12.000 crianças já nasceram com defeitos causados por

este agente. A característica típica da síndrome da talidomida é a **meromelia** — **focomelia** ou “membros de foca” (Fig. 19-15). Está bem estabelecido clinicamente que o período no qual a talidomida causa anomalias congênitas é de 20 a 36 dias após a fecundação (34 a 50 dias após o último período menstrual normal). **A talidomida é totalmente contraindicada para mulheres em idade fértil.**

### Agentes Psicotrópicos

O **lítio** é o fármaco de escolha para a terapia prolongada de pessoas com doença mental conhecida como **distúrbio bipolar**; entretanto, sabe-se que ele causa defeitos congênitos, principalmente do coração e dos grandes vasos, em crianças nascidas de mães que receberam o agente no início da gravidez. Embora o carbonato de lítio seja um teratôgeno humano, a Food and Drug Administration (FDA) estabeleceu que este agente pode ser usado durante a gravidez se “na opinião do médico, os benefícios potenciais forem maiores que os possíveis riscos”. Os **derivados da benzodiazepina** são fármacos psicoativos usados com frequência por mulheres grávidas. Estes derivados incluem o **diazepam** e o **oxazepam**, que atravessam facilmente a membrana placentária. O uso desses agentes durante o primeiro trimestre de gravidez está associado a sintomas de abstinência transitória e a anomalias craniofaciais nos neonatos. Os **inibidores seletivos da recaptação da serotonina (ISRS)** são utilizados no tratamento da depressão. O uso dessas substâncias pela mãe pode causar distúrbios neurocomportamentais transitórios e hipertensão pulmonar persistente nos neonatos.



**Figura 19-15** Menino recém-nascido com membros malformados (meromelia — ausência congênita de parte dos membros) causados pelo ingestão materna de talidomida durante o período crítico de desenvolvimento dos membros. (De Moore: The vulnerable embryo: Causes of malformation in man. Manitoba Med Rev 43:306, 1963.)

### Drogas Ilícitas

A **cocaína** é uma das drogas ilícitas mais usadas na América do Norte, e seu uso crescente pelas mulheres em idade fértil é uma grande preocupação. Muitos relatos confirmam os efeitos pré-natais da cocaína; estes incluem aborto espontâneo, prematuridade e diversas anomalias nos filhos.

A **metadona**, usada no tratamento da dependência a heroína, é considerada um “teratôgeno comportamental”, assim como a heroína. As crianças nascidas de mães dependentes de narcóticos, com menor peso ao nascimento, e que foram mantidas em terapia de metadona apresentavam **disfunção do sistema nervoso central** e circunferência da cabeça menor do que as crianças não expostas. Também há preocupação sobre os efeitos da metadona em longo prazo sobre o desenvolvimento pós-natal.

### Teratogênese por Compostos Químicos Ambientais

Nos últimos anos, tem havido uma crescente preocupação sobre a possível teratogenicidade de compostos químicos do ambiente, da indústria e da agricultura, assim como dos poluentes e aditivos alimentares.

### Mercúrio Orgânico

Crianças de mães cuja dieta principal durante a gravidez consiste em peixe contendo níveis anormalmente altos de mercúrio orgânico adquirem a forma fetal da **doença de Minamata** e exibem distúrbios neurológicos e comportamentais semelhantes àqueles associados à paralisia cerebral. O **metilmercúrio** é um teratôgeno que causa atrofia cerebral, espasticidade, convulsões e retardo mental.

### Chumbo

O chumbo atravessa a membrana placentária e se acumula nos tecidos fetais. A exposição pré-natal ao chumbo está associada a uma incidência crescente de abortos, anomalias fetais, RCIU e deficiências funcionais.

### Bifenilas Policlorinadas

As bifenilas policlorinadas (BPC) são compostos químicos teratogênicos que produzem RCIU e a descoloração da pele nas crianças expostas a estes agentes no útero. Na América do Norte, a principal fonte alimentar de bifenilas policlorinadas é, provavelmente, o peixe pescado por esporte em águas contaminadas.

### Teratogênese por Agentes Infecciosos Rubéola (Sarampo Alemão ou dos três Dias)

O **vírus da rubéola** atravessa a membrana placentária e infecta o embrião ou o feto. Em casos de infecção materna primária durante o primeiro trimestre de gravidez, o risco geral de infecção do embrião ou do feto é de aproximadamente 20%. As características clínicas da **síndrome da rubéola congênita** são **catarata**, **glaucoma congênito**, **defeitos cardíacos** e **surdez** (Fig. 19-16). Quanto mais precocemente na gravidez ocorrer a infecção da mãe, maior o perigo de o embrião ser malformado.

### Citomegalovírus

O **citomegalovírus** é a infecção viral mais comum do feto humano. Como esta infecção parece ser fatal quando afeta o embrião, a maioria das gestações termina em abortos espontâneos quando a infecção ocorre durante o primeiro trimestre. Em fase posterior da gravidez, **a infecção por citomegalovírus pode resultar em RCIU e anomalias fetais graves**. De particular interesse são os casos assintomáticos de infecção pelo citomegalovírus, frequentemente associados a distúrbios de audição, neurológicos e neurocomportamentais na infância.

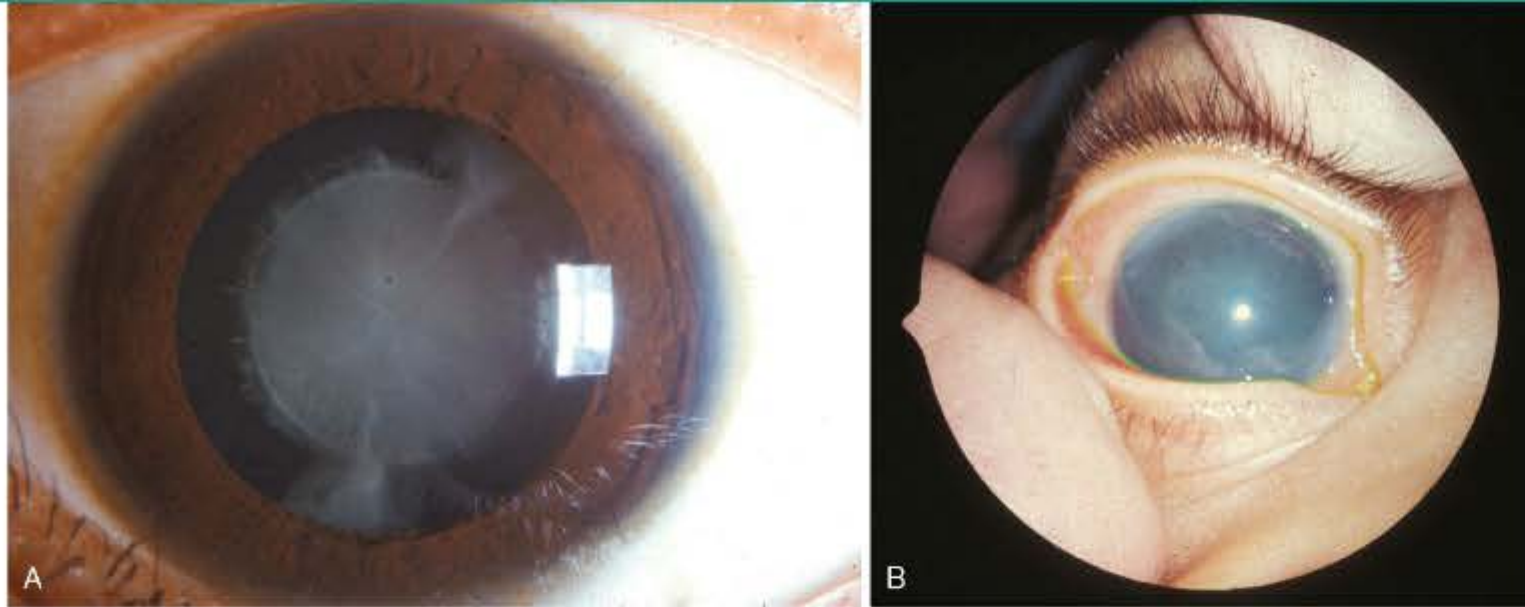
### Vírus do Herpes Simples

A infecção materna com o **vírus do herpes simples** no início da gravidez triplica a frequência de aborto, e a infecção após a 20ª semana está associada a uma maior frequência de prematuridade, bem como de defeitos congênitos (p. ex., microcefalia e retardo mental). A infecção do feto pelo vírus do herpes simples usualmente ocorre em um período muito tardio na gravidez, provavelmente com maior frequência durante o parto.

### Varicela (Catapora)

A varicela e o herpes-zóster (cobreiro) são causados pelo mesmo vírus, o **vírus varicela-zóster**. Há evidências convincentes de que a infecção materna por varicela durante os





**Figura 19-16** A, Aparência típica de uma catarata congênita que pode ser causada pelo vírus da rubéola. Defeitos cardíacos e surdez são outros defeitos congênitos comuns dessa infecção. B, Turvação da córnea causada pelo glaucoma congênito. A turvação da córnea também pode resultar de infecção, trauma ou distúrbio metabólico. (Reimpresso de *Otolaryngologic Clinics of North America* 40(1), Guercio J, Martyn L. Congenital malformations of the eye and orbit, 113-140, Copyright 2007, com permissão da Elsevier.)

quatro primeiros meses de gravidez causa defeitos congênitos graves (tais como atrofia do músculo e retardo mental). Há uma probabilidade de 20% de ocorrência destas anomalias ou de outros defeitos quando a infecção ocorre durante o período crítico do desenvolvimento (Fig. 19-11).

#### Vírus da Imunodeficiência Humana

O vírus da imunodeficiência humana (HIV) é um retrovírus que causa a *síndrome da imunodeficiência adquirida* (AIDS). A infecção de mulheres grávidas pelo HIV está associada a sérios problemas de saúde no feto. Estes incluem a infecção do feto, parto prematuro, baixo peso ao nascimento, RCIU, microcefalia e anomalias craniofaciais. A transmissão do vírus HIV para o feto pode ocorrer durante a gravidez ou o parto.

#### Toxoplasmose

A infecção materna com o parasito intracelular *Toxoplasma gondii* ocorre, usualmente, por meio de uma das vias a seguir:

- Consumo de carne crua ou mal cozida (geralmente de porco ou de cordeiro contendo cistos de *Toxoplasma*)
- Contato íntimo com animais domésticos infectados (usualmente gatos) ou com o solo.

O organismo *T. gondii* atravessa a membrana placentária e infecta o feto, causando mudanças destrutivas no encéfalo que resultam em *retardo mental* e em outros defeitos congênitos. As mães de crianças com defeitos congênitos frequentemente desconhecem serem portadoras de toxoplasmose. Como os animais (gatos, cachorros, coelhos e outros animais domésticos e selvagens) podem estar infectados com este parasito, as mulheres grávidas devem evitá-los. Além disso, o leite não pasteurizado deve ser evitado.

#### Sífilis Congênita

A infecção por sífilis afeta aproximadamente três em cada 10.000 nascidos vivos nos Estados Unidos. O *Treponema pallidum*, um pequeno microrganismo espiralado causador da sífilis, atravessa a membrana placentária com 9 a 10 semanas de gestação. O feto pode ser infectado em qualquer estágio desta doença ou em qualquer estágio da gravidez. As **infecções maternas primárias** (adquiridas durante a gravidez e sem tratamento) quase sempre causam infecção fetal e defeitos congênitos graves. Entretanto, o tratamento adequado da mãe mata o organismo. As **infecções maternas secundárias** (adquirida antes da gravidez) raramente resultam em doença e anomalias fetais. Se a mãe permanecer sem tratamento, ocorrem natimortos em aproximadamente 25% dos casos.

#### Teratogênese por Radiação

A exposição a altos níveis de radiação ionizantes pode lesar células embrionárias, resultando em morte celular, lesão dos cromossomos e retardo do desenvolvimento mental e do crescimento físico. A gravidade do dano embrionário está relacionada com a dose absorvida, com a intensidade da dose e com o estágio do desenvolvimento embrionário ou fetal quando ocorre a exposição. A exposição acidental da gestante à radiação é uma causa comum de preocupação.

Não há provas conclusivas de que anomalias congênitas humanas tenham sido causadas por níveis de radiação usados para fins diagnósticos. A radiação dispersa proveniente de um exame radiográfico de uma parte do corpo distante do útero (p. ex., tórax, seios da face, dentes) produz uma dose de apenas alguns milirads, que não é teratogênica para o embrião. O limite recomendado de exposição do corpo inteiro da mãe à radiação proveniente de todas as fontes é de 500 milirads (0,005 Gy) para todo o período gestacional.

#### Fatores Maternos como Teratógenos

O diabetes melito mal controlado em mães com hiperglicemia persistente e cetose, particularmente durante a embriogênese, está associado a uma incidência duas a três vezes maior de defeitos congênitos. O filho de uma mãe diabética é usualmente grande (**macrosomia**). As anomalias comuns incluem *holoprosencefalia* (falha da divisão do prosencéfalo em hemisférios), *meroencefalia* (ausência parcial do encéfalo), agenesia sacral, anomalias vertebrais, defeitos cardíacos congênitos e anomalias dos membros. Quando não tratadas, as mulheres homozigotas para a deficiência da fenilalanina hidroxilase – **fenilcetonúria** – e aquelas com **hiperfenilalaninemia** apresentam um risco maior de ter filhos com microcefalia, defeitos cardíacos, retardo mental e RCIU. As anomalias congênitas podem ser prevenidas se a mãe com fenilcetonúria seguir uma dieta com restrição de fenilalanina antes e no decorrer da gravidez.

#### Teratogênese por Fatores Mecânicos

O *pé torto* e o *deslocamento congênito do quadril* podem ser causados por forças mecânicas, particularmente em um útero malformado. Tais deformações podem ser causadas por qualquer fator que restrinja a mobilidade do feto, causando, dessa maneira, uma compressão prolongada e uma postura anormal. Uma redução significativa da quantidade de líquido amniótico (*oligoidrâmnio*) pode resultar em uma deformação dos membros induzida mecanicamente, como a hiperextensão do joelho. As amputações intrauterinas ou outras anomalias causadas pela constrição local durante o crescimento fetal podem resultar de **faixas amnióticas** (Fig. 8-14), anéis formados em consequência da ruptura do âmnio no início da gravidez.

#### DEFEITOS CONGÊNTOS CAUSADOS POR HERANÇA MULTIFATORIAL

Muitos defeitos congênitos comuns (p. ex., fenda labial, com ou sem fenda palatina) apresentam distribuições familiares condizentes com a herança multifatorial (Fig. 19-1).

A herança multifatorial pode ser representada por um modelo no qual a “suscetibilidade” a um distúrbio é uma variável contínua determinada por uma combinação de fatores genéticos e ambientais, com um limiar de desenvolvimento que separa os indivíduos portadores dos não portadores da anomalia. Os *traços multifatoriais* são, frequentemente, um único grande defeito, tais como fenda labial, fenda palatina isolada e defeitos do tubo neural. Algumas dessas anomalias também podem ocorrer como parte do fenótipo em síndromes determinadas pela herança de um único gene, por anomalias cromossômicas ou por um teratógeno ambiental. Os riscos recorrentes, usados no aconselhamento genético de famílias com defeitos congênitos determinados por herança multifatorial, são *riscos empíricos*, baseados na frequência da anomalia na população em geral e em diferentes categorias de parentes. Em famílias individuais, tais estimativas podem ser imprecisas, pois usualmente elas são médias da população, em vez de probabilidades precisas para estas famílias.

#### QUESTÕES DE ORIENTAÇÃO CLÍNICA

1. Se uma mulher grávida toma aspirina em doses normais, isto causará anomalias congênitas no seu filho?
2. Se uma mulher é dependente de drogas, o filho dela também mostrará sinais de dependência?
3. Todos os fármacos são testados para teratogenicidade antes de serem comercializados? Se a resposta é “sim”, porque agentes teratógenos ainda são vendidos?
4. O tabagismo durante a gestação é prejudicial para o embrião/feto? Se a resposta é “sim”, abster-se de inalar a fumaça do cigarro seria mais seguro?
5. Qualquer fármaco é seguro para ser tomado durante a gravidez? Caso sim, quais são eles?

As respostas a estas questões são apresentadas no final do livro.



# Bases do Desenvolvimento Celular e Molecular

Jeffrey T. Wigle e David D. Eisenstat

## Comunicação Intercelular 314

### Morfógenos 314

Ácido Retinoico 314

Fator Transformante de Crescimento

$\beta$ /Proteína Morfogênica Óssea 315

Proteína Hedgehog 315

Wnt/Via de Sinalização Catenina- $\beta$  316

### Receptor Tirosina Quinase 316

Características Comuns 316

Regulação da Angiogênese pelo Receptor

Tirosina Quinase 317

### Via de Sinalização Notch-Delta 318

## Fatores de Transcrição 318

Proteínas Hox/Homeobox 318

Genes Pax 319

Fatores de Transcrição Básico

Hélice-Alça-Hélice (bHLH) 319

### Epigenética 319

Metilação do DNA 319

Acetilação 320

### Sumário das Vias de Sinalização Comumente Usadas

Durante o Desenvolvimento 320

**D**urante o desenvolvimento embrionário, as células precursoras indiferenciadas se diferenciam e se organizam em estruturas complexas encontradas em tecidos adultos funcionais. Esse processo requer células para integrar muitos sinais diferentes, tanto intrínsecas quanto extrínsecas, para o desenvolvimento ocorrer de modo adequado. Tais sinais controlam a proliferação, a diferenciação e a migração de células para determinar o tamanho e a forma final dos órgãos em desenvolvimento. A falha dessas vias de sinalização pode resultar em distúrbios do desenvolvimento humano e em defeitos congênitos. Curiosamente, essas vias-chave do desenvolvimento podem ser coaptadas nos adultos por doenças como o câncer.

Embora existam diversas mudanças que ocorrem durante a embriogênese, a diferenciação de muitos tipos de células é regulada por um conjunto relativamente restrito de vias de sinalização moleculares:

- **Comunicação intercelular.** Células se comunicam umas com as outras de várias maneiras, incluindo junções, interações ligante-receptor e canais específicos que permitem a passagem de íons, neurotransmissores ou proteínas.
- **Morfógenos.** Essas são moléculas difusíveis que especificam o tipo de célula a ser gerada em uma localização anatômica específica. Os morfógenos também direcionam a migração de células e seus processos para seu destino final. Esses incluem o ácido retinoico, o fator



Tabela 20-1 Normas internacionais de Nomenclatura de Genes e Proteínas			
Gene	Humano	Itálico, todas as letras maiúsculas	PAX6
	Rato	Itálico, primeira letra maiúscula	<i>Pax6</i>
Proteína	Humano	Romano, todas as letras maiúsculas	PAX6
	Rato	Romano, todas as letras maiúsculas	PAX6

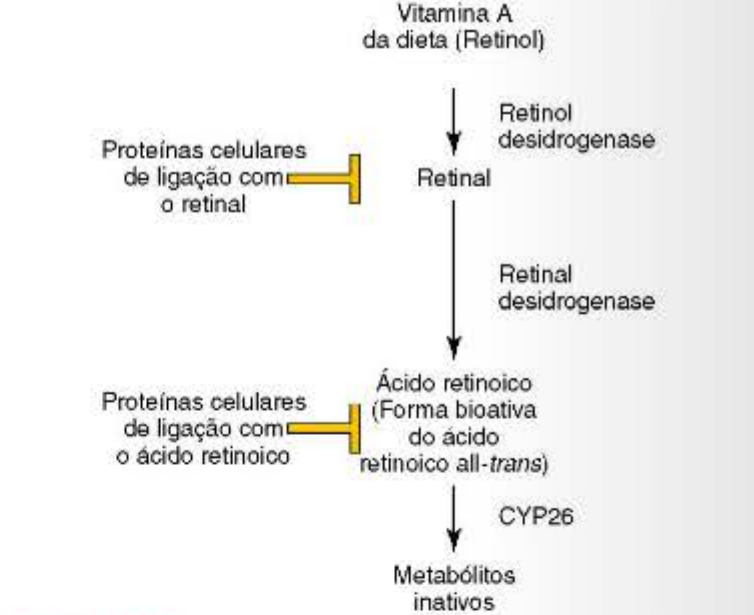
transformante de crescimento  $\beta$  (TGF- $\beta$ )/proteínas morfogênicas ósseas (BMPs), as famílias hedgehog e das proteínas Wnt (ver a Tabela 20-1 para nomenclatura dos genes e das proteínas).

- **Receptor tirosina quinase (RTK).** Muitos sinais dos fatores de crescimento ligam-se e ativam as membranas ligadas ao RTK. Essas quinases são essenciais para a regulação da proliferação celular, da apoptose e da migração, bem como, por exemplo, do crescimento de novos vasos sanguíneos e axônios no sistema nervoso.
- **Notch/Delta.** Essa via frequentemente especifica o destino das células precursoras.
- **Fatores de transcrição.** Esse conjunto de proteínas evolutivamente conservadas ativa ou reprime genes downstream que são essenciais a numerosos processos celulares. Muitos fatores de transcrição são membros da família Homeobox ou da família hélice-alça-hélice (HLH). Sua atividade pode ser regulada por todas as outras vias descritas neste capítulo.

A **epigenética** diz respeito à habilidade de propriedades hereditárias de função do gene que não ocorre como resultado de alterações na sequência do código de DNA. Isso pode incluir variações do empacotamento de DNA e modificação química do DNA.

## COMUNICAÇÃO INTERCELULAR

As células comunicam-se umas com as outras de várias maneiras. As **junções comunicantes** (junções *gap*) são canais que permitem que os íons e as moléculas pequenas (menos de 1 kDa) passem diretamente de uma célula para outra, conhecidos como junções intercelulares comunicantes tipo *gap* (JICG). No entanto, grandes proteínas e ácidos nucleicos não são transferidos através de junções. As junções são compostas a partir de hemicanais presentes na superfície de cada célula conhecidos como *connexons*. Cada *connexon* é constituído por seis moléculas de *connexinas* que formam hexâmeros. No desenvolvimento inicial, junções comunicantes são normalmente abertas, permitindo o intercâmbio de pequenas moléculas em regiões relativamente grandes. No entanto, à medida que prossegue o desenvolvimento, a JICG é mais restrita, com o estabelecimento de limites, tais como nos rombômeros do desenvolvimento do rombencéfalo. As junções comunicantes são particularmente importantes para o acoplamento elétrico no coração e no encéfalo. As mutações de moléculas *connexinas* específicas, como, por exemplo, a Cx43, estão associadas a doenças humanas como a aterosclerose.



**Figura 20-1** Regulação do metabolismo do ácido retinoico e sua sinalização. O retinol da dieta (vitamina A) é convertido a retinal por meio da ação das retinol desidrogenases. A concentração de retinal livre é controlada pela ação de proteínas celulares de ligação ao retinal. Do mesmo modo, o retinal é convertido a ácido retinoico pelas retinal desidrogenases, e seu nível livre é modulado por sequestro do ácido retinoico por proteínas ligantes do ácido retinoico e degradação pela CYP26. A forma bioativa do ácido retinoico é o ácido retinoico all-trans.

## MORFÓGENOS

A sinalização extrínseca por morfógenos guia a diferenciação e a migração de células durante o desenvolvimento, determinando a morfologia e a função dos tecidos em desenvolvimento e órgãos (Cap. 6). Muitos morfógenos são encontrados em gradientes de concentração no embrião. Morfógenos diferentes podem ser expressos em gradientes opostos nos eixos dorsoventral, anteroposterior e mediolateral. O destino de uma célula específica pode ser determinado por sua localização ao longo desses gradientes. As células também podem ser atraídas ou repelidas pelos morfógenos, dependendo do conjunto de receptores expressos na superfície da célula.

### Ácido Retinoico

O eixo anteroposterior (AP) do embrião é crucial para a determinação da localização correta de estruturas como os membros e para a padronização do sistema nervoso. Durante décadas, tem sido clinicamente evidente que alterações nos níveis de vitamina A (retinol) na dieta (quantidades excessivas ou insuficientes) podem levar ao desenvolvimento de malformações congênitas (Cap. 19). A forma bioativa da vitamina A é o ácido retinoico, que é formado por oxidação enzimática. Níveis livres de ácido retinoico podem ser modulados por proteínas de ligação com o ácido retinoico celular que sequestram o ácido retinoico. O ácido retinoico também pode ser ativamente degradado em metabólitos inativos por enzimas, tais como a CYP26 (Fig. 20-1). Normalmente, o ácido retinoico atua para “posteriorizar” o plano do corpo e o excesso de ácido retinoico, ou a inibição de sua degradação leva a um eixo

do corpo truncado em que as estruturas têm natureza mais posterior. Em contraste, o ácido retinoico insuficiente ou defeitos nas enzimas tais como a aldeído desidrogenase da retina irão conduzir a uma estrutura mais anterior. Em um nível molecular, o ácido retinoico liga-se a seus receptores (fatores de transcrição) no interior da célula, e sua ativação irá regular a expressão de genes *downstream*. Os genes Hox são alvos cruciais de receptores de ácido retinoico em desenvolvimento. Por causa de sua profunda influência sobre o desenvolvimento inicial, os retinoides são teratogênicos potentes, especialmente durante o primeiro trimestre.

## Fator Transformante de Crescimento $\beta$ /Proteína Morfogênica Óssea

Os membros da superfamília TGF- $\beta$  incluem TGF- $\beta$ , BMPs e activina. Essas moléculas contribuem para o estabelecimento da padronização dorsoventral, as decisões do destino celular e a formação de órgãos e sistemas específicos, incluindo os rins, o sistema nervoso, o esqueleto e o sangue. Nos seres humanos, há três tipos diferentes de TGF- $\beta$  (isoformas TGF- $\beta_1$ , TGF- $\beta_2$  e TGF- $\beta_3$ ).

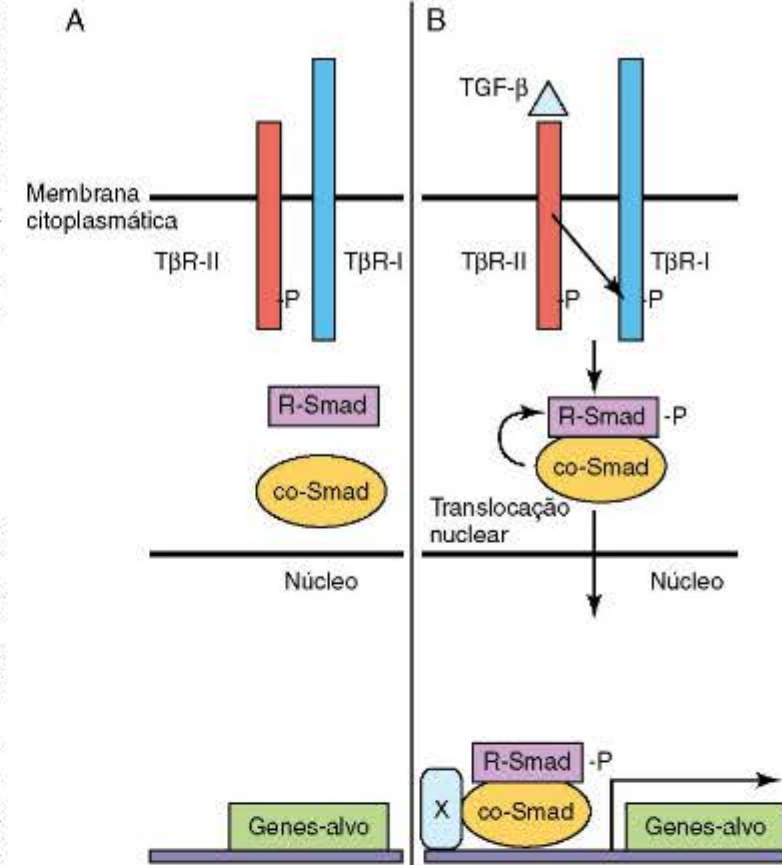
A ligação desses ligantes aos receptores de quinases transmembrana resulta na fosforilação de proteínas Smad associadas a receptores (R-Smads) (Fig. 20-2). As proteínas Smad são uma grande família de proteínas intercelulares que são divididas em três classes: ativadas por receptores (R-Smads), parceiras-comum (co-Smads, Smad4) e Smads inibitórias (I-Smads). A R-Smad/Smad4 é um complexo regulador da transcrição do gene-alvo através da interação com outras proteínas ou com fatores de transcrição por ligação direta ao DNA. A diversidade de TGF- $\beta$  ligante, receptores e combinações de R-Smad contribui para processos particulares de desenvolvimento e de processos celulares específicos, muitas vezes em combinação com outras vias de sinalização.

### Proteína Hedgehog

A sonic hedgehog (Shh) foi o primeiro ortólogo de mamífero da proteína homóloga do gene da *Drosophila* a ser identificado. A Shh e outras proteínas relacionadas, tais como a desert hedgehog e a indian hedgehog, são morfógenos secretados críticos para padronização precoce, migração de células e diferenciação de vários tipos de células e órgãos. As células têm limites variáveis para resposta ao sinal de Shh secretado. O receptor primário para Shh é o Patched (PTCH no ser humano, família PTC no rato), uma proteína de domínio transmembrana. Na ausência de Shh, o Patched inibe a domínio-transmembrana da proteína-G ligada à proteína (Smoothed [Smo]). Isso resulta em uma inibição dos sinais *downstream* para o núcleo. No entanto, na presença de Shh, a inibição do PTC é bloqueada e eventos *downstream* se seguem, incluindo a ativação transcricional de genes-alvo, tais como a PTC-1, a Engrailed, entre outros (Fig. 20-3).

Modificações pós-tradução da proteína Shh afetam sua associação com a membrana celular, a formação de múltiplos Shh e o movimento da Shh, que, por sua vez, altera sua distribuição nos tecidos e os gradientes de concentração.

Uma das atividades mais conhecidas da Shh no desenvolvimento dos vertebrados é seu papel na padronização do tubo neural ventral. A Shh é secretada em níveis elevados pela notocorda e, portanto, a concentração de Shh

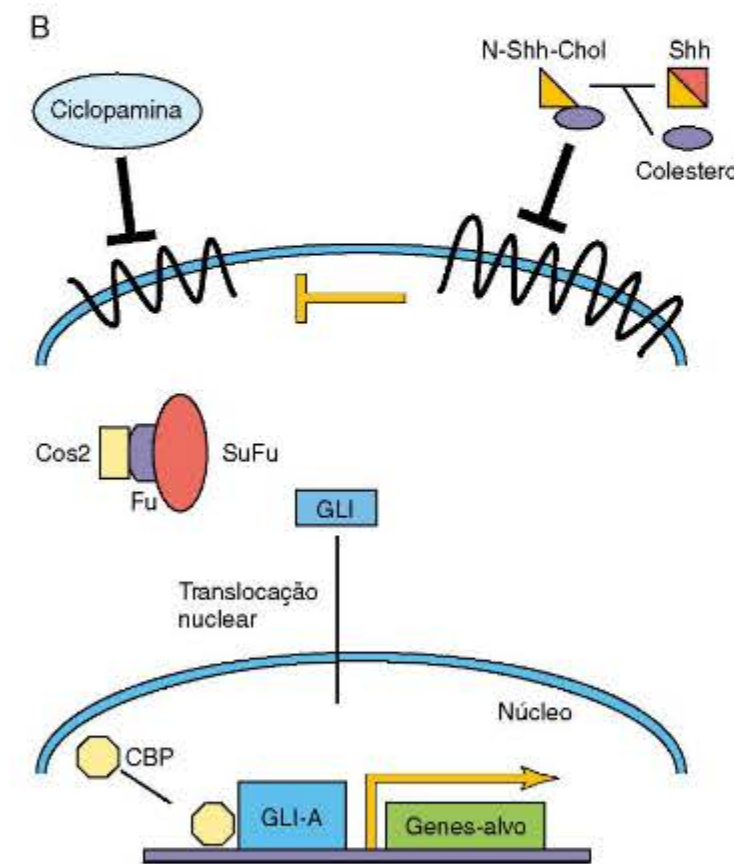
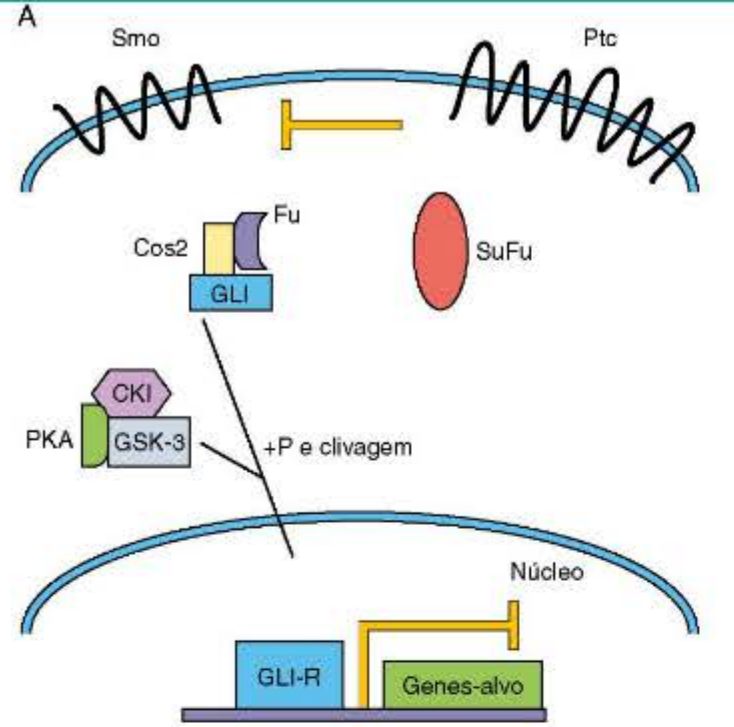


**Figura 20-2** Via de sinalização do fator transformante de crescimento  $\beta$  (TGF- $\beta$ )/Smad. **A**, A subunidade tipo II do receptor de TGF- $\beta$  (T $\beta$ R-II) é constitutivamente ativa. **B**, Após a ligação do ligante à T $\beta$ R-II, uma subunidade de receptor tipo I é recrutada para formar um complexo receptor heterodimérico, e o domínio T $\beta$ R-I quinase é transfosforilado (-P). A sinalização do complexo receptor ativado fosforila as R-Smads, as quais então se ligam a uma co-Smad, translocam-se do citoplasma para o núcleo e ativam a transcrição de genes com cofator(es) (X).

é mais alta na placa do assoalho do tubo neural e mais baixa na placa do teto, em que os membros da família TGF- $\beta$  são altamente expressos. Os destinos das células de classes de interneurônios ventrais e de neurônios motores são determinados pelas concentrações relativas de Shh no tecido e por outros fatores.

A compreensão das exigências de via de sinalização Shh para muitos processos do desenvolvimento foi aumentada pela descoberta de mutações humanas de membros da via Shh. Além disso, os fenótipos correspondentes de camundongos geneticamente modificados, nos quais os membros da via Shh são ou inativados (perda da função/nocaut) ou aumentados (ganho de função), também acrescentaram a esse conhecimento. As mutações de Shh e PTCH têm sido associadas à holoprosencefalia em seres humanos, um defeito congênito comum no encéfalo que resulta na fusão dos dois hemisférios cerebrais, na dorsalização das estruturas do prosencéfalo e na anoftalmia ou cecilia (Cap. 17). Em ovinos, esse mesmo defeito tem sido associado à exposição ao agente teratogênico ciclopamina, que distorce a sinalização da Shh (Fig. 20-3). A síndrome de Gorlin, muitas vezes devido a mutações do PTCH em células germinativas, é uma constelação de malformações congênitas que afetam, sobretudo, a epiderme, as estruturas craniofaciais e o sistema nervoso. Mutações do GLI3





**Figura 20-3** Via de sinalização Sonic hedgehog/Patched. **A**, O receptor Patched (Ptc) inibe a sinalização do receptor Smoothed (Smo). Em um complexo com Costal-2 (Cos2) e Fused (Fu), Gli é modificada para se tornar um repressor transcrricional, Gli-R. **B**, Sonic hedgehog (Shh) é clivado e uma molécula de colesterol é adicionada à sua extremidade N-terminal. Esse ligante Shh modificado inibe o receptor Ptc, permitindo a sinalização Smo, e, finalmente ativado, o Gli (Gli-A) transloca-se para o núcleo para ativar genes-alvo com o CBP. CBP, proteína cíclica vinculada ao AMP; CKI, caseína quinase I; GSK-3, glicogênio sintase-quinase-3; P, grupo fosfato; PKA, proteína quinase A; SuFu, supressor da Fused.

estão associadas a síndromes autossômicas dominantes de polidactilia.

## Wnt/Via de Sinalização Catenina-β

As glicoproteínas Wnt-secretadas são genes ortólogos vertebrados do gene para ausência de asa da *Drosophila*. Similar aos outros morfógenos, os 19 membros da família Wnt controlam vários processos durante o desenvolvimento, incluindo a criação de polaridade celular, a proliferação, a apoptose, a especificação do destino celular e a migração. A sinalização Wnt é um processo muito complexo, e três vias de sinalização foram elucidadas até o momento; apenas a clássica ou “canônica” via dependente da β-catenina é discutida aqui (Fig. 20-4). Wnts específicos se ligam a um de 10 domínios transmembrana sétuplos tipo Frizzled (Fzd), receptores de superfície celular, e com a densidade baixa, correceptores de proteína relacionada com o receptor de lipoproteína (LRP5/LRP6), ativando, assim, eventos de sinalização intracelulares *downstream*. Na ausência de Wnt-ligante, a β-catenina citoplasmática é fosforilada pela glicogênio sintase-quinase-3 (GSK-3) e é marcada para degradação. Na presença de Wnts, a GSK-3 é inativada, e a β-catenina não é fosforilada, acumulando-se no citoplasma. A β-catenina se transloca para o núcleo, onde é ativada a transcrição do gene-alvo, em um complexo com os fatores de transcrição do fator dos linfócitos T (TCF). Os genes-alvo β-catenina/TGF incluem o fator de crescimento endotelial vascular (VEGF) e metaloproteinases de matriz.

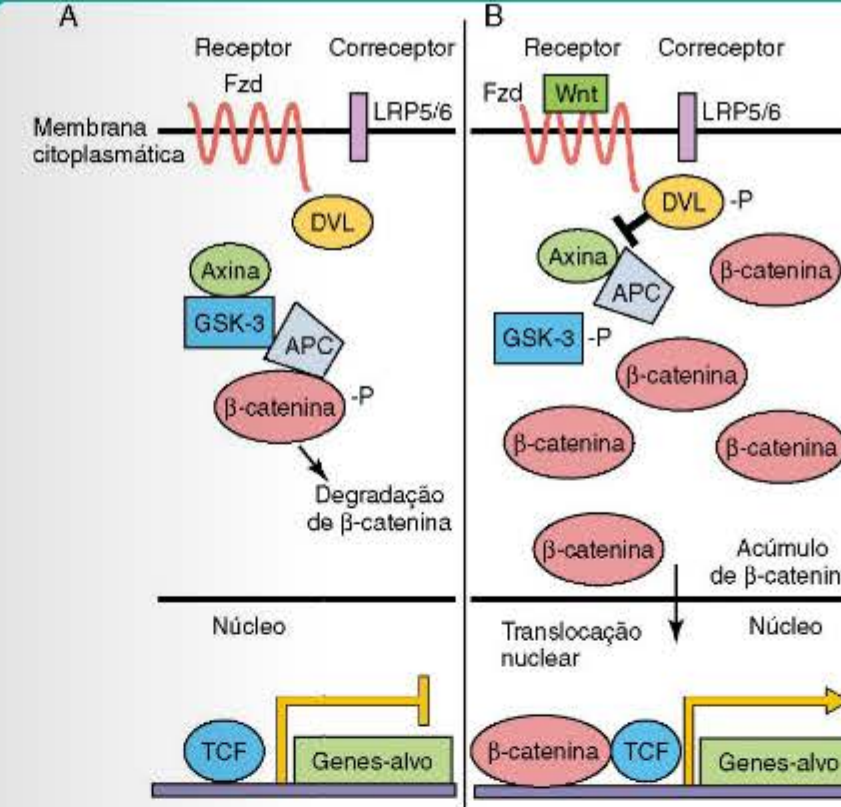
A sinalização desregulada do Wnt é uma característica proeminente em muitos transtornos de desenvolvimento, tais como a síndrome de Williams-Beuren (defeitos do coração, do neurodesenvolvimento e faciais) e câncer. As mutações do LRP5 são encontradas na síndrome osteoporose-pseudoglioma (cegueira congênita e osteoporose juvenil). Similar à via Shh, mutações clássicas da via Wnt têm sido descritas em crianças com meduloblastoma.

## RECEPTOR TIROSINA QUINASE

### Características Comuns

Os fatores de crescimento, tais como a insulina, o fator de crescimento epidérmico, o fator de crescimento de nervos, outras neurotrofinas e os membros da família do fator de crescimento derivado de plaquetas, se ligam a receptores de superfície transmembrana celular encontrados em células-alvo. Esses receptores, membros da superfamília RTK, têm três domínios: (1) domínio extracelular, (2) domínio transmembrana (DTM) e (3) domínio de quinase intracelular (Fig. 20-5). Esses receptores são encontrados como monômeros no estado não ligado, mas tornam-se dímeros sob a ligação do ligante. Esse processo de dimerização traz os dois domínios da quinase intracelular em estreita proximidade, de tal modo que um domínio quinase pode fosforilar e ativar o receptor do outro. Esse processo, transfosforilação, é necessário para ativar os que, em seguida, iniciam uma série de cascatas de sinalização intracelular. Uma mutação de inativação de uma subunidade de domínio da quinase do receptor resulta em supressão da sinalização; tal mutação no domínio da quinase do receptor do VEGF 3 (VEGFR-3) resulta na desordem linfática autossômica dominante hereditária, designada como linfedema congênito (também conhecida como doença de Milroy).

RECURSOS EXTRAS



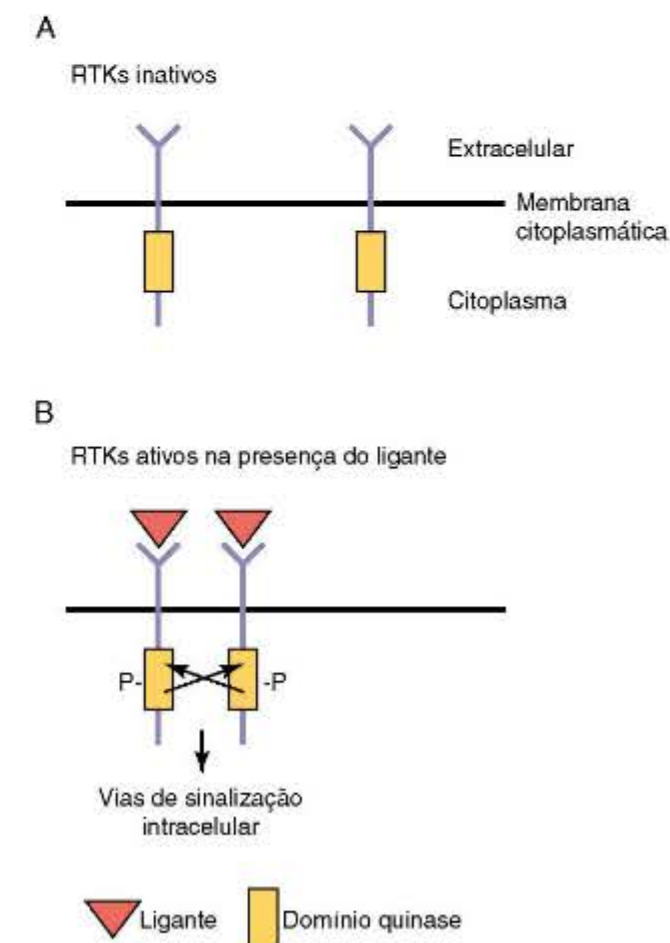
## Regulação da Angiogênese pelo Receptor Tirosina Quinase

Os fatores de crescimento geralmente promovem a proliferação celular, a migração e a sobrevivência (isto é, são anti-apoptose). Durante a embriogênese, a sinalização através de RTKs é crucial para o desenvolvimento normal e afeta muitos processos, tais como o crescimento de novos vasos sanguíneos (Cap. 5), a migração celular e a orientação axonal neuronal.

As células endoteliais são derivadas de uma célula progenitora (o hemangioblasto) que pode dar origem a linhagem de células tanto hematopoéticas quanto endoteliais. As células endoteliais primárias se proliferam e, finalmente, coalescem para formar os primeiros vasos sanguíneos primitivos. Esse processo é denominado vasculogênese. Após os primeiros vasos sanguíneos serem formados, passam por remodelação intensiva e maturação em vasos sanguíneos maduros em um processo chamado de angiogênese. Esse processo de maturação envolve o recrutamento de células musculares lisas vasculares para os vasos que vão estabilizá-los. A vasculogênese e a angiogênese são dependentes da função de duas classes distintas de RTK, os membros das famílias de receptores de VEGF e receptores Tie. O VEGF-A mostrou-se essencial para o desenvolvimento de células endoteliais e do sangue; camundongos nocaute para VEGF-A não conseguem desenvolver células sanguíneas ou células endoteliais e morrem nos primeiros estágios de desenvolvimento embrionário. Uma molécula relacionada, o VEGF-C, mostrou-se crucial no desenvolvimento de células endoteliais linfáticas. Os sinais de VEGF-A passam através de dois receptores, VEGFR-1 e VEGFR-2, que são expressos por células endoteliais, mas o VEGFR-2 predomina na vasculogênese no embrião.

O processo de refinamento angiogênico depende da função da via de sinalização angiopoietina/Tie2. O Tie2 é uma RTK que é especificamente expressa por células endoteliais,

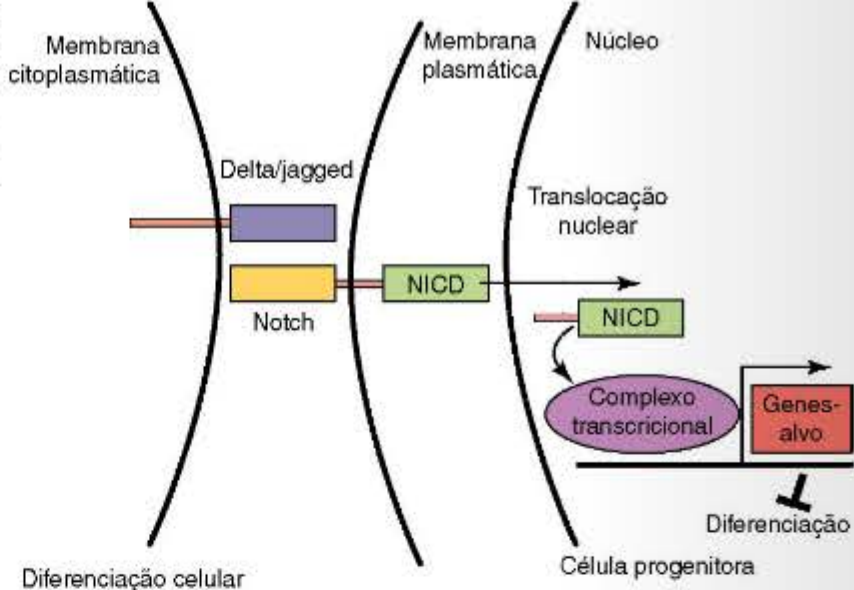
**Figura 20-4** Via de sinalização canônica Wnt/catenina-β. **A**, Na ausência de ligação do ligante Wnt com o receptor (Fzd) Frizzled, a β-catenina é fosforilada (-P) por um complexo multiproteico e marcada para degradação. A expressão do gene-alvo é reprimida por fator de linfócito T (TCF). **B**, Quando a Wnt se liga ao receptor Fzd, correceptores LRP são recrutados, a proteína Disheveled (DVL) é fosforilada e a β-catenina acumula-se no citoplasma em seguida. Algumas β-cateninas entram no núcleo para ativar a transcrição do gene-alvo. APC, adenomatous polyposis coli; GSK-3, glicogênio sintase-quinase-3; LRP, proteína relacionada com o receptor de lipoproteínas.



**Figura 20-5** Sinalização do receptor de tirosina quinase (RTK). **A**, Na ausência de ligante, os receptores são monômeros e são inativos. **B**, Após a ligação do ligante, os receptores dimerizam-se e ocorre transfosforilação, que ativa as cascatas de sinalização *downstream*. P, fosforilado.



**Figura 20-6** Via de sinalização Notch-Delta. Em células progenitoras (à direita), a ativação da sinalização Notch leva à clivagem do domínio intracelular Notch (NICD). O NICD transloca-se para o núcleo, liga-se a um complexo transcripcional e ativa os genes-alvo, tais como o gene bHLH, Hes1, que inibem a diferenciação. Na diferenciação de células (à esquerda), a sinalização Notch não está ativa.



e as angiopoetinas 1 e 2 são os seus ligantes, expressos pelas células musculares lisas vasculares circundantes. Isso representa um sistema de sinalização parácrina no qual o receptor e o ligante são expressos em células adjacentes. Tanto o VEGF/VEGFR-2 quanto a angiopoetina/Tie2 são vias de sinalização cooptadas por tumores para estimular o crescimento de novos vasos sanguíneos, o que estimula seu crescimento e sua metástase. Isso demonstra como vias de sinalização normais no embrião podem ser reutilizadas por processos de doenças, como o câncer.

## VIA DE SINALIZAÇÃO NOTCH-DELTA

A via de sinalização Notch (“entalhe”, em inglês) é parte integrante para a determinação do destino celular, incluindo a manutenção dos nichos de células-tronco, proliferação, apoptose e diferenciação. Esses processos são essenciais para todos os aspectos do desenvolvimento dos órgãos por meio da regulação lateral e sinalização indutiva célula-célula. As proteínas Notch são receptores de transmembrana individuais que interagem com ligantes tipo Notch ligados à membrana (p. ex., ligantes semelhantes a Delta e ligantes semelhantes a serrilhado [Jagged]) em células adjacentes (Fig. 20-6). A ligação receptor-ligante desencadeia eventos proteolíticos que levam à saída do domínio intracelular do Notch (NICD). Quando o NICD é translocado para o núcleo, uma série de eventos intranucleares culmina na indução da expressão de um fator de transcrição que mantém o estado de progenitor das células.

A inibição lateral assegura o número correto de dois tipos de células distintas em uma população de células com potencial de desenvolvimento equivalente. Na interação inicial célula-célula, a via de sinalização do receptor Notch mantém uma célula como um progenitor não comprometido. A célula adjacente mantém reduzida a sinalização Notch e sofre diferenciação. A sinalização indutiva com outras células adjacentes que expressam morfógenos pode superar o comprometimento da célula para um destino-padrão para um destino celular alternativo. A compreensão da função da via de sinalização Notch-Delta no desenvolvimento de mamíferos tem sido auxiliada por estudos de perda de função no camundongo. As mutações da síndrome

de Alagille (displasia artério-hepática), com malformações hepáticas, renais, cardiovasculares, oculares e esqueléticas, e as mutações do gene NOTCH-3 na doença degenerativa vascular do adulto de sigla CADASIL (arteriopatia autossômica dominante com infartos encefálicos subcorticais e leucoencefalopatia), com tendência de início precoce de eventos de acidentes vasculares encefálicos, representam a importância da via de sinalização Notch no desenvolvimento embrionário e pós-natal, respectivamente.

## FATORES DE TRANSCRIÇÃO

Fatores de transcrição pertencem a uma grande classe de proteínas que regulam a expressão de muitos genes-alvo, por meio de mecanismos de ativação ou de repressão. Tipicamente, um fator de transcrição vai ligar as sequências específicas de nucleotídeos das regiões promotoras/potenciadoras de genes-alvo e regular a taxa de transcrição de genes-alvo por meio da interação com proteínas acessórias. Fatores de transcrição tanto podem ativar quanto reprimir a transcrição do gene-alvo, dependendo da célula em que são expressos, o promotor específico, o contexto da cromatina e a fase de desenvolvimento. Alguns fatores de transcrição não precisam ligar-se ao DNA para regular a transcrição: eles podem ligar-se a outros fatores de transcrição já ligados ao DNA promotor, regulando, assim, a transcrição, ou ligar-se a fatores de transcrição a partir do sequestro de outros genes-alvo, reprimindo, portanto, sua transcrição. O fator de transcrição da superfamília é composto de várias classes de proteínas. Três exemplos dessa diversa família de proteínas são discutidos: Hox/ Homeobox, Pax e fatores de transcrição bHLH.

### Proteínas Hox/Homeobox

Os genes Hox foram descobertos na mosca-da-fruta, *Drosophila melanogaster*. A ordem dos genes Hox ao longo do eixo AP é fielmente reproduzida em sua organização, em nível cromossômico. Mutações nesses genes do complexo HOM-C levam a fenótipos dramáticos (transformação homeótica), tais como o gene Antennapedia, em que pernas brotam a partir da cabeça, no lugar das antenas, na mosca-da-fruta. Em

humanos, a ordem dos genes Hox ao longo do eixo AP de localização cromossômica também é conservada. Os defeitos no gene HOXA1 mostraram prejudicar o desenvolvimento neural humano, e mutações nos genes HOXA13 e HOXD13 resultam em malformações dos membros.

Todos os genes Hox contêm uma sequência de 180 pares de base, o Homeobox, que codifica um homeodomínio de 60 aminoácidos composto de três  $\alpha$  hélices. A terceira hélice (reconhecimento) liga-se a sítios de DNA que contêm um ou mais sítios de ligação nos promotores de genes-alvo. O homeodomínio é a região mais conservada da proteína e é altamente conservada durante a evolução, enquanto outras regiões da proteína não são tão bem conservadas. As mutações na região de ligação do DNA do gene Homeobox NKX2.5 estão associadas a defeitos cardíacos atrial-septais e mutações ARX estão associadas à malformação do sistema nervoso central e à síndrome de lissencefalia.

### Genes Pax

Todos os genes Pax contêm motivos ligantes de DNA bipartites denominados domínios Pax (ou pareados), e a maioria dos membros da família Pax também contém homeodominios. As proteínas PAX mostraram tanto ativar quanto reprimir a transcrição de genes-alvo. O ortólogo da *Drosophila melanogaster* de Pax6, sem olhos, mostrou-se essencial para o desenvolvimento ocular, porque moscas homozigotas mutantes não têm olhos. O gene para a ausência de olho divide um alto grau de conservação de sequências com o ortólogo humano PAX6 e está associado a malformações oculares como a aniridia (ausência do íris) e a amomalia de Peter. Nas doenças oculares de humanos, o nível de expressão de PAX6 parece ser crucial, pois os pacientes com uma única cópia funcional (haploinsuficiência) têm defeitos oculares e pacientes sem a função PAX6 são anoftálmicos. Esse conceito de haploinsuficiência é um tema recorrente para muitos fatores de transcrição diferentes e correspondentes a malformações em humanos.

PAX3 e PAX7 codificam tanto o homeodomínio quanto os domínios de ligação DNA Pax. O câncer rabdomiossarcoma alveolar da infância dos humanos é resultado da translocação que resulta na formação de uma proteína quimérica em que PAX3 ou PAX7 (incluindo ambos os domínios de DNA) são fundidos com os fortes domínios de ativação da família fator de transcrição Forkhead FOXO1. A doença humana autossômica dominante, síndrome de Waardenburg tipo 1, foi demonstrada como resultado de mutações no gene PAX3. Os pacientes com essa síndrome têm *deficit* auditivo, defeitos oculares (distopia *canthorum*) e anormalidades de pigmentação mais bem tipificadas por um topete branco.

### Fatores de Transcrição Básico Hélice-Alça-Hélice (bHLH)

Os genes bHLH são uma classe de fatores de transcrição que regulam a determinação e a diferenciação do destino celular em diversos tecidos durante o desenvolvimento. Em um nível molecular, as proteínas bHLH contêm uma base (carregada positivamente) na região de ligação do DNA que é seguida por duas  $\alpha$ -hélices separadas por uma alça. As  $\alpha$ -hélices têm um lado hidrofílico e um hidrofóbico (anfipático). O lado hidrofóbico da hélice é um motivo para

interações proteína-proteína entre os diferentes membros da família bHLH. Esse domínio é a região mais conservada das proteínas bHLH em todas as diferentes espécies. Proteínas bHLH muitas vezes se ligam a outros bHLHs (heterodímeros) para regular a transcrição. Esses heterodímeros são compostos de proteínas bHLH tecido-específicas ligados a proteínas bHLH expressas ubiquamente. O poderoso efeito pró-diferenciação de genes bHLH pode ser reprimido por vários mecanismos diferentes. Por exemplo, as proteínas inibidoras de diferenciação (Id) são proteínas HLH que não têm o motivo de ligação ao DNA de base. Quando as proteínas Id heterodimerizam com proteínas bHLH específicas, elas impedem a ligação dessas proteínas bHLH às suas sequências de genes-alvo promotores (chamados E-boxes).

Os fatores de crescimento, que tendem a inibir a diferenciação, aumentam o nível de proteínas Id que sequestram as proteínas bHLH a partir de promotores-alvo. Além disso, os fatores de crescimento podem estimular a fosforilação do domínio de ligação do DNA às proteínas bHLH, que inibe sua capacidade de se ligar ao DNA. Genes bHLH são cruciais para o desenvolvimento de tecidos, tais como os músculos (MyoD/Miogenina) e os neurônios (NeuroD/Neurogenina) em seres humanos. A expressão do MyoD mostrou-se suficiente para a transdiferenciação de várias linhas de células diferentes em células musculares, demonstrando que é um regulador mestre de diferenciação muscular. Estudos em camundongos nocaute confirmaram que o MyoD e outro bHLH, o Myf5, são cruciais para a diferenciação das células precursoras em células musculares primitivas (mioblastos). Do mesmo modo, Mash1 e Neurogenina1 são genes pró-neurais que regulam a formação de neuroblastos do neuroepitélio. Modelos experimentais em camundongos têm mostrado que esses genes são cruciais para as especificações de diferentes subpopulações de precursores no desenvolvimento do sistema nervoso central. Por exemplo, camundongos nocaute para Mash1 apresentam defeitos no desenvolvimento do prosencéfalo, enquanto camundongos nocaute para Neurogenina1 apresentam defeitos em gânglios sensoriais craniais e neurônios ventrais da medula espinhal. A diferenciação muscular e a neuronal são controladas por uma cascata de genes bHLH que funcionam em fases precoces e tardias da diferenciação celular. Além disso, ambas as vias de diferenciação são inibidas por vias de sinalização pela via Notch.

## EPIGENÉTICA

A epigenética refere-se a alterações hereditárias que afetam a expressão dos genes como resultado de outros mecanismos que alteram a sequência do DNA. Exemplos incluem a metilação do DNA e modificações de cromatina, tais como a acetilação de histonas.

### Metilação do DNA

O DNA é metilado em resíduos de citosina pela DNA metiltransferase em sítios de CpG, em que os nucleotídeos de citosina e guanina estão diretamente emparelhados. As ilhas de CpG são regiões de DNA com altas concentrações de sítios de CpG e estão frequentemente localizadas nas regiões promotoras de genes proximais. A metilação do DNA em sítios de CpG, em geral, leva a uma redução da



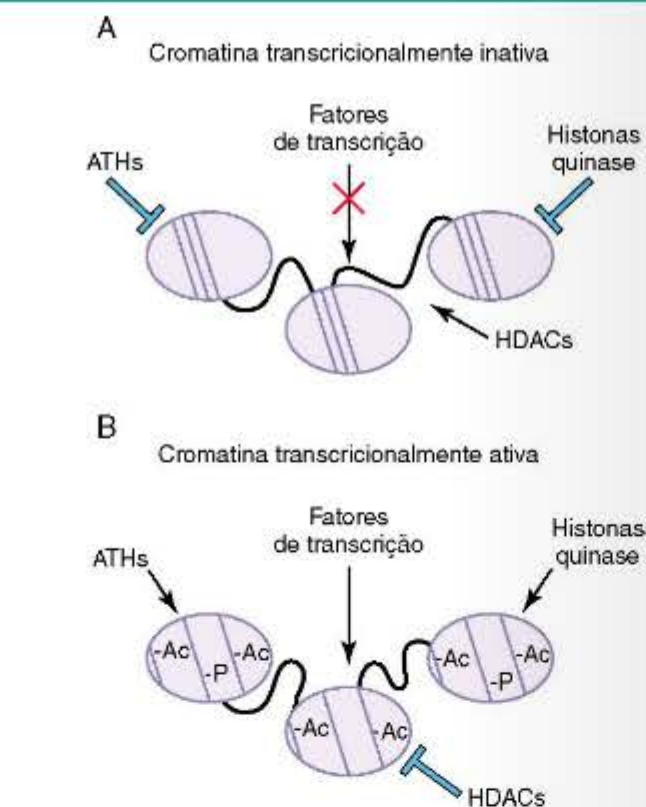
expressão gênica ou ao silenciamento do gene, enquanto a hipometilação de DNA em sítios de CpG inversamente leva à superexpressão do gene. Silenciamento de genes supressores de tumores ou superexpressão de genes oncóticos podem levar a câncer.

## Acetilação

Histonas são as proteínas nucleares carregadas positivamente em torno das quais o DNA genômico é enrolado para se embalar firmemente dentro do núcleo. A modificação dessas proteínas é um caminho comum pelo qual os fatores de transcrição regulam a atividade dos promotores de seus alvos. Tal modificação é a acetilação. O DNA é menos firmemente ligado às histonas acetiladas, permitindo, assim, um acesso mais aberto de fatores de transcrição e outras proteínas para os promotores de genes-alvo. O estado de acetilação da histona é controlado por genes que adicionam grupos de acetil (histona transferase) ou removem grupos de acetil (histona deacetilase) (Fig. 20-7). A fosforilação de histonas também leva a uma abertura da estrutura da cromatina e ativação da transcrição de genes. Distúrbios do remodelamento da cromatina incluem a síndrome de Rett, de Rubinstein-Taybi e a talassemia alfa/retardo mental ligado ao cromossomo X.

## SUMÁRIO DAS VIAS DE SINALIZAÇÃO COMUMENTE USADAS DURANTE O DESENVOLVIMENTO

- Existem diferenças marcantes entre as várias vias de sinalização, mas elas compartilham muitas características comuns: ligantes, receptores e correceptores ligados à membrana, domínios de sinalização intracelulares, moléculas adaptadoras e efetoras.
- As vias de sinalização são cooptadas em vários momentos durante o desenvolvimento para a renovação de células-tronco, proliferação celular, migração, apoptose e diferenciação.
- As vias apresentam configurações “padrão” que resultam em geração ou manutenção do destino de uma célula em vez de outra.
- Muitos genes e vias de sinalização são altamente conservados durante a evolução.
- O conhecimento da função do gene foi adquirido por genética inversa utilizando sistemas-modelo com perda ou ganho de função de abordagens transgênicas e por



**Figura 20-7** Modificações de histonas alteram as propriedades de transcrição da cromatina. **A**, Em áreas de cromatina transcricionalmente inativa, o DNA está fortemente ligado aos núcleos de histona. As histonas não estão acetiladas ou fosforiladas. Desacetilases de histonas (HDACs) estão ativas, enquanto acetiltransferases de histona (ATHs) e histonas quinases estão inativas. **B**, Em áreas de cromatina transcricionalmente ativa, o DNA não é tão fortemente ligado aos núcleos das histonas. As proteínas histonas estão acetiladas (Ac) e fosforiladas (-P). HDACs são inativos, enquanto ATHs e histonas quinase estão ativas.

genética progressiva, que começa com a descrição de fenótipos anormais que surgem espontaneamente em camundongos e seres humanos e, em seguida, subsequente identificação do gene mutante.

- Há evidência de comunicação entre as vias. Essa comunicação entre as várias vias de sinalização facilita nossa compreensão das consequências de longo alcance de mutações de um único gene, que resultam em síndromes de malformações que afetam o desenvolvimento de sistemas de múltiplos órgãos ou câncer.

## CAPÍTULO 1

- Fritsch MK, Singer DB: Embryonic stem cell biology. *Adv Pediatr* 55:43, 2008.
- Gasser R: Atlas of Human Embryos. Hagerstown, Harper & Row, 1975.
- Gasser R: Virtual Human Embryo DREM Project. Baltimore, MD, NICHD, 2007.
- Jirásel JE: An Atlas of Human Prenatal Developmental Mechanics. Anatomy and Staging. London and New York, Taylor & Francis, 2004.
- Meyer AW: The Rise of Embryology. Stanford, CA, Stanford University Press, 1939.
- National Institutes of Health: National Institutes of Health Guidelines on Human Stem Cell Research 2009. Available at <http://stemcells.nih.gov/policy/2009guidelines.htm>
- O’Rahilly R, Müller F: Developmental Stages in Human Embryos. Washington, DC, Carnegie Institution of Washington, 1987.
- Rossant J: Stem cells and early lineage development. *Cell* 132:527, 2008.
- Streeter GL: Developmental horizons in human embryos. Description of age group XI, 13 to 20 somites, and age group XII, 21 to 29 somites. *Contrib Embryol Carnegie Inst* 30:211, 1942.
- Yamada S, Samtani RR, Lee ES, et al: Developmental atlas of the early first trimester embryo. *Dev Dyn* 239:1585, 2010.

## CAPÍTULO 2

- American Society for Reproductive Medicine: Revised guidelines for human embryology and andrology laboratories. *Fertil Steril* 90(Suppl):s45, 2008.
- Barratt CLR, Kay V, Oxenham SK: The human spermatozoa—a stripped down but refined machine. *J Biol* 8:63, 2009.
- Duggavathi R, Murphy BD: Ovulation signals. *Science* 324:890, 2009.
- Moore KL, Dalley AF, Agur AMR: Clinically Oriented Anatomy, 6th ed. Philadelphia, Lippincott Williams & Wilkins, 2010.
- Myers M, Pangas SA: Regulatory roles of transforming growth factor beta family members in folliculogenesis. *WIREs Syst Biol Med* 2:117, 2010.

## CAPÍTULO 3

- Gunby J, Bissonnette F, Librach C, et al: Assisted reproductive technologies (ART) in Canada: 2007 results from the Canadian ART Register. *Fertil Steril* 95:542, 2011.
- Harper J (ed): Preimplantation Genetic Diagnosis, 2nd ed. Cambridge, Cambridge University Press, 2009.
- Kader AA, Choi A, Orief Y, et al: Factors affecting the outcome of human blastocyst. *Reprod Biol Endocrin* 7:99, 2009.
- Pauli S, Berga SL, Shang W, et al: Current status of the approach to assisted reproduction. *Pediatr Clin North Am* 56:467, 2009.
- Robertson SA: Immune regulation of embryo implantation—all about quality control. *J Reprod Immun* 81:113, 2009.
- Rock J, Hertig AT: The human conceptus during the first two weeks of gestation. *Am J Obstet Gynecol* 55:6, 1948.
- Sjoberg N-O, Hamberger L: Blastocyst development and early implantation. *Hum Reprod* 15(Suppl 6), 2000.

# Referências e Sugestões de Leitura

## CAPÍTULO 4

- Bianchi DW, Wilkins-Haug LE, Enders AC, et al: Origin of extraembryonic mesoderm in experimental animals: Relevance to chorionic mosaicism in humans. *Am J Med Genet* 46:542, 1993.
- Hertig AT, Rock J, Adams EC: A description of 34 human ova within the first seventeen days of development. *Am J Anat* 98:435, 1956.
- Kodaman PH, Taylor HS: Hormonal regulation of implantation. *Obstet Gynecol Clin North Am* 31:745, 2004.
- Lipscomb GH: Ectopic pregnancy. In Copeland LJ, Jarrell JF (eds): Textbook of Gynecology, 4th ed. Philadelphia, WB Saunders, 2000.
- Luckett WP: Origin and differentiation of the yolk sac and extraembryonic mesoderm in presomite human and rhesus monkey embryos. *Am J Anat* 152:59, 1978.
- Zorn AM, Wells JM: Vertebrate endoderm development and organ formation. *Annu Rev Cell Dev Biol* 25:221, 2009.

## CAPÍTULO 5

- Downs KM: The enigmatic primitive streak: prevailing notions and challenges concerning the body axis of mammals. *Bioessays* 31:892, 2009.
- Flake AW: The fetus with sacroccygeal teratoma. In Harrison MR, Evans MI, Adzick NS, Holzgrev W (eds): The Unborn Patient: The Art and Science of Fetal Therapy, 3rd ed. Philadelphia, WB Saunders, 2001.
- Gasser RF: Evidence that some events of mammalian embryogenesis can result from differential growth, making migration unnecessary. *Anat Rec (Part B New Anat)* 289B:53, 2006.
- Lewis J, Hanisch A, Holder M: Notch signaling, the segmentation clock, and the patterning of vertebrate somites. *J Biol* 8:44, 2009.
- Powers SE, Taniguchi K, Yen W, et al: Tgif1 and Tgif2 regulate nodal signaling and are required for gastrulation. *Development* 137:249, 2010.
- Seckl MJ, Fisher RA, Salerno G, et al: Choriocarcinoma and partial hydatidiform moles. *Lancet* 356:36, 2000.
- Tovar JA: The neural crest in pediatric surgery. *J Ped Surg* 42:915, 2007.
- Wang Y, Steinbeisser H: Molecular basis of morphogenesis during vertebrate gastrulation. *Cell Mol Life Sci* 66:2263, 2009.

## CAPÍTULO 6

- Gasser R: Virtual Human Embryo DREM Project. New Orleans, Louisiana State University, 2007.
- Jirásel JE: An Atlas of Human Prenatal Developmental Mechanics: Anatomy and Staging. London and New York, Taylor & Francis, 2004.
- Kliegman RM: Intrauterine growth restriction. In Martin RJ, Fanaroff AA, Walsh MC (eds): Fanaroff and Martin’s Neonatal-Perinatal Medicine: Diseases of the Fetus and Infant, 8th ed. Philadelphia, Mosby, 2006.
- O’Rahilly R, Müller F: Development Stages in Human Embryos, Publication 637. Washington, DC, Carnegie Institution of Washington, 1987.
- Persaud TVN, Hay JC: Normal embryonic and fetal development. In Reece EA, Hobbins JC (eds): Clinical Obstetrics: The Fetus and Mother, 3rd ed. Oxford, Blackwell Publishing, 2006.



Pooh RK, Shiota K, Jurak A: Imaging of the human embryo with magnetic resonance imaging microscopy and high-resolution transvaginal 3-dimensional sonography: Human embryology in the 21st century. *Am J ObstetGynecol* 204:77.e1, 2011.

Steding G: The Anatomy of the Human Embryo: A Scanning Electron-Microscopic Atlas. Basel, Karger, 2009.

Yamada S, Samtani RR, Lee ES, et al: Developmental atlas of the early first trimester embryo. *Dev Dyn* 239:1585, 2010.

Whitworth M, Bricker L, Neilson JP, et al: Ultrasound for fetal assessment in early pregnancy. *Cochrane Database Syst Rev* 4:CD007058, 2010.

## CAPÍTULO 7

Anderson MS, Hay WW: Intrauterine growth restriction and the small-for-gestational-age infant. In MacDonald MG, Seshia MMK, Mullett MD (eds): *Avery's Neonatology: Pathophysiology & Management of the Newborn*, 6th ed. Philadelphia, Lippincott Williams & Wilkins, 2005.

Chung R, Kasprian G, Brugger PC, et al: The current state and future of fetal imaging. *Clin Perinatol* 36:685, 2009.

Claris O, Beltrand J, Levy-Marchal C: Consequences of intrauterine growth and early neonatal catch-up growth. *Semin Perinatol* 34:207, 2010.

Cunningham FG, Leveno KJ, Bloom SL, et al: *Williams Obstetrics*, 23rd ed. New York, McGraw-Hill, 2009.

Deprest JA, Devlieger R, Srisupundit K, et al: Fetal surgery is a clinical reality. *Semin Fetal Neonatal Med* 15:58, 2010.

Durkin EF, Shaaban A: Commonly encountered surgical problems in the fetus and neonate. *Pediatr Clin North Am* 56:647, 2009.

Jirásel JE: *An Atlas of Human Prenatal Developmental Mechanics: Anatomy and Staging*. London and New York, Taylor & Francis, 2004.

Jobe AH: "Miracle" extremely low birth weight neonates. *ObstetGynecol* 116:1184, 2010.

Needelman RD: Fetal growth and development. In Behrman RE, Kliegman Jenson HB (eds): *Nelson Textbook of Pediatrics*, 17th ed. Philadelphia, Elsevier/Saunders, 2004.

Steding G: The Anatomy of the Human Embryo: A Scanning Electron-Microscopic Atlas. Basel, Karger, 2009.

Whitworth M, Bricker L, Neilson JP, et al: Ultrasound for fetal assessment in early pregnancy. *Cochrane Database Syst Rev* 4: CD007058, 2010.

## CAPÍTULO 8

Alexander GR, Wingate MS, Salihu H, et al: Fetal and neonatal mortality risks of multiple births. *Obstet Gynecol Clin North Am* 32:1, 2005.

Brace RA: Amniotic fluid dynamics. In Creasy RK, Resnik R (eds): *Maternal-Fetal Medicine*, 5th ed. Philadelphia, WB Saunders, 2004.

Callen PW (ed): *Ultrasonography in Obstetrics and Gynecology*, 5th ed. Philadelphia, Saunders/Elsevier, 2008.

Collins JH: Umbilical cord accidents: Human studies. *Semin Perinatol* 26:79, 2002.

Cunningham FG, Leveno KJ, Bloom SL, et al: *Williams Obstetrics*, 23rd ed. New York, McGraw-Hill, 2009.

Harman CR: Amniotic fluid abnormalities. *Semin Perinatol* 32:288, 2008.

Redline RW: Placental pathology. In Martin RJ, Fanaroff AA, Walsh MC (eds): *Fanaroff and Martin's Neonatal-Perinatal Medicine: Diseases of the Fetus and Infant*, 8th ed. Philadelphia, Mosby, 2006.

Robertson SA: Immune regulation of embryo implantation—all about quality control. *J Reprod Immun* 81:113, 2009.

Yagel S: The developmental role of natural killer cells at the fetal-maternal interface. *Am J Obstet Gynecol* 201:344, 2009.

## CAPÍTULO 9

Cass DL: Fetal surgery for congenital diaphragmatic hernia: The North American Experience. *Semin Perinatol* 29:104, 2005.

Clugston RD, Zhang W, Alvarez S, et al: Understanding abnormal retinoid signaling as a causative mechanism in congenital diaphragmatic hernia. *Am J Res Cell Mol Biol* 42:276, 2010.

Kays DW: Congenital diaphragmatic hernia and neonatal lung lesions. *Surg Clin North Am* 86:329, 2006.

Rotter R, Tibboel D: Fetal lung and diaphragm development in congenital diaphragmatic hernia. *Semin Perinatol* 29:86, 2005.

Turell DC: Advances with surfactant. *Emerg Med Clin North Am* 26:921, 2008.

Wells LJ: Development of the human diaphragm and pleural sacs. *Contrib Embryol Carnegie Inst* 35:107, 1954.

## CAPÍTULO 10

Berkovitz BKB, Holland GR, Moxham B: *Oral Anatomy, Histology*. 3rd ed. and *Embryology*. Philadelphia, Mosby, 2009.

Gross E, Sichel J-Y: Congenital neck lesions. *Surg Clin North Am* 86:383, 2006.

Hinrichsen K: The early development of morphology and patterns of the face in the human embryo. *Adv Anat Embryol Cell Biol* 98:1, 1985.

Jones KL: *Smith's Recognizable Patterns of Human Malformation*, 6th ed. Philadelphia, Elsevier/Saunders, 2005.

Mueller DT, Callanan VP: Congenital malformations of the oral cavity. *Otolaryngeal Clin North Am* 40:141, 2007.

Noden DM, Trainor PA: Relations and interactions between cranial mesoderm and neural crest populations. *J Anat* 207:575, 2005.

Rice DPC: Craniofacial anomalies: From development to molecular pathogenesis. *Curr Mol Med* 5:699, 2009.

Tovar JA: The neural crest in pediatric surgery. *J Pediatr Surg* 42:915, 2007.

Waldhausen JHT: Branchial cleft and arch anomalies in children. *Semin Pediatr Surg* 15:70, 2006.

Yatzey KE: DiGeorge syndrome, Tbx1, and retinoic acid signaling come full circle. *Circ Res* 106:630, 2010.

## CAPÍTULO 11

Abel R, Bush A, Chitty RS, et al: Congenital lung disease. In Chernick V, Boat T, Wilmott R, Bush A (eds): *Kendig's Disorders of the Respiratory Tract in Children*, 7th ed. Philadelphia, Saunders/Elsevier, 2006.

Brown E, James K: The lung primordium an outpunching from the foregut! Evidence-based dogma or myth. *J Pediatr Surg* 44:607, 2009.

Haddad GG, Fontán JJP: Development of the respiratory system. In Behrman RE, Kliegman Jenson HB (eds): *Nelson Textbook of Pediatrics*, 17th ed. Philadelphia, Elsevier/Saunders, 2004.

Jobe AH: Lung development and maturation. In Martin RJ, Fanaroff AA, Walsh MC (eds): *Fanaroff and Martin's Neonatal-Perinatal Medicine: Diseases of the Fetus and Infant*, 8th ed. Philadelphia, Mosby, 2006.

O'Rahilly R, Boyden E: The timing and sequence of events in the development of the human respiratory system during the embryonic period proper. *Z Anat Entwicklungsresch* 141:237, 1973.

Rawlins EL: The building blocks of mammalian lung development. *DevDyn* 240:403, 2011.

Shi W, Chen F, Cardoso WV: Mechanisms of lung development. *Proc Am Thorac Soc* 6:558, 2009.

Wells LJ, Boyden EA: The development of the bronchopulmonary segments in human embryos of horizons XVII and XIX. *Am J Anat* 95:163, 1954.

Whitsett JA, Wert SE: Molecular determinants of lung morphogenesis. In Chernick V, Boat T, Wilmott R, Bush A (eds): *Kendig's Disorders of the Respiratory Tract in Children*, 7th ed. Philadelphia, Elsevier/Saunders, 2006.

## CAPÍTULO 12

Gosche JR, Vick L, Boulanger SC, et al: Midgut abnormalities. *Surg Clin North Am* 86:285, 2006.

Kapur RP: Practical pathology and genetics of Hirschsprung's disease. *Semin Pediatr Surg* 18:212, 2009.

Kluth D, Fiegel HC, Metzger R: Embryology of the hindgut. *Semin Pediatr Surg* 20:152, 2011.

Lau ST, Caty MG: Hindgut abnormalities. *Surg Clin North Am* 86:285, 2006.

Ledbetter DJ: Gastroschisis and omphalocele. *Surg Clin North Am* 86:249, 2006.

Levitt MA, Pena A: Cloacal malformations: Lessons learned from 490 cases. *Semin Pediatr Surg* 9:118, 2010.

Mastroiacoovo P, Lisi A, Castilla A, et al: Gastrochisis and associated defects: An international study. *Am J Med Genet* 143:660, 2007.

Metzger R, Metzger U, Fiegel HC, et al: Embryology of the midgut. *Semin Pediatr Surg* 20:145, 2011.

Mundt E, Bates MD: Genetics of Hirschsprung disease and anorectal malformations. *Semin Pediatr Surg* 19:107, 2010.

Naik-Mathuria B, Olutoye OO: Foregut abnormalities. *Surg Clin North Am* 86:261, 2006.

Stanchina L, Van de Putte T, Goosens M, et al: Genetic interaction between Sox10 and Zfhx1b during enteric nervous system development. *Dev Biol* 341:416, 2010.

Vakili K, Pomfret EA: Biliary anatomy and embryology. *Surg Clin North Am* 88:1159, 2008.

Van den Brink GR: Hedgehog signaling in development and homeostasis of the gastrointestinal tract. *Physiol Rev* 87:1343, 2007.

Van der Putte SCJ: The development of the human anorectum. *Anat Rec* 292:952, 2009.

Wyllie R: Pyloric stenosis and other congenital anomalies of the stomach; intestinal atresia, stenosis, and malformations; intestinal duplications, Meckel diverticulum, and other remnants of the omphalomesenteric duct. In Behrman RE, Kliegman RM, Jenson HB (eds): *Nelson Textbook of Pediatrics*, 17th ed. Philadelphia, WB Saunders, 2004.

## CAPÍTULO 13

Haynes JH: Inguinal and scrotal disorders. *Surg Clin North Am* 86:371, 2006.

Lee PA, Houk CP, Ahmed SF, et al: Consensus statement on management of intersex disorders. *Pediatrics* 118:e4888, 2006.

Nishida H, Miyagawa S, Matsumaru D, et al: Gene expression analyses on embryonic external genitalia: identification of regulatory genes possibly involved in masculinization process. *Congen Anom* 48:63, 2008.

Palmert MR, Dahms WT: Abnormalities of sexual differentiation. In Martin RJ, Fanaroff AA, Walsh MC (eds): *Fanaroff and Martin's Neonatal-Perinatal Medicine: Diseases of the Fetus and Infant*, 8th ed. Philadelphia, Mosby, 2006.

Persaud TVN: Embryology of the female genital tract and gonads. In Copeland LJ, Jarrell J (eds): *Textbook of Gynecology*, 2nd ed. Philadelphia, WB Saunders, 2000.

Sobel V, Zhu Y-S, Imperato-McGinley J: Fetal hormones and sexual differentiation. *Obstet Gynecol Clin North Am* 31:837, 2004.

Wang MH, Baskin LS: Endocrine disruptors, genital development, and hypospadias. *J Androl* 29:499, 2008.

Woo LL, Thomas JC, Brock JW: Cloacal exstrophy: A comprehensive review of an uncommon problem. *J Pediatr Urol* 6:102, 2010.

## CAPÍTULO 14

Adams SM, Good MW, DeFranco GM: Sudden infant death syndrome. *Am Fam Physician* 79:870, 2009.

Baschat AA: Examination of the fetal cardiovascular system. *Semin Fetal Neonatal Med* 16:2, 2011.

Bentham J, Bhattacharya S: Genetic mechanisms controlling cardiovascular development. *Ann N Y Acad Sci* 1123:10, 2008.

Bernstein E: The cardiovascular system. In Behrman RE, Kliegman RM, Jenson HB (eds): *Nelson Textbook of Pediatrics*, 17th ed. Philadelphia, WB Saunders, 2004.

Dyer LA, Kirby ML: The role of secondary heart field in cardiac development. *Dev Dyn* 336:137, 2009.

Hildreth V, Anderson RH, Henderson DJH: Autonomic innervations of the developing heart: Origins and function. *Clin Anat* 22:36, 2009.

Horsthuis T, Christoffels VM, Anderson RH, et al: Can recent insights into cardiac development improve our understanding of congenitally malformed heart. *Clin Anat* 22:4, 2009.

Kamedia Y: Hoxa3 and signaling molecules involved in aortic arch patterning and remodeling. *Cell Tissue Res* 336:165, 2010.

Loukas M, Groat C, Khangura R, et al: Cardiac veins: A review of the literature. *Clin Anat* 22:129, 2009.

Loukas M, Bilinsky C, Bilinski E, et al: The normal and abnormal anatomy of the coronary arteries. *Clin Anat* 22:114, 2009.

Männer J: The anatomy of cardiac looping: A step towards the understanding of the morphogenesis of several forms of congenital cardiac malformations. *Clin Anat* 22:21, 2009.

Solloway A, Harvey RP: Molecular pathways in myocardial development: A stem cell perspective. *Cardiovasc Res* 58:264, 2006.

Stoller JZ, Epstein JA: Cardiac neural crest. *Semin Cell Dev Biol* 16:704, 2005.

Watanabe M, Schaefer KS: Cardiac embryology. In Martin RJ, Fanaroff AA, Walsh MC (eds): *Fanaroff and Martin's Neonatal-Perinatal Medicine: Diseases of the Fetus and Infant*, 8th ed. Philadelphia, Mosby, 2006.

## CAPÍTULO 15

Bamshad M, Van Heest AE, Pleasure D: Arthrogryposis: A review and update. *J Bone Joint Surg Am* 91(Suppl 4):40, 2009.

Buckingham M: Myogenic progenitor cells and skeletal myogenesis in vertebrates. *Curr Opin Genet Dev* 16:525, 2006.

Cole P, Kaufman Y, Hatef DA, et al: Embryology of the hand and upper extremity. *J Craniofac Surg* 20:992, 2009.

Cohen MM Jr: Perspectives on craniosynostosis: sutural biology, some well-known syndromes and some unusual syndromes. *J Craniofac Surg* 20:646, 2009.

Dallas SL, Bonewald LF: Dynamic of the transition from osteoblast to osteocyte. *Ann N Y Acad Sci* 1192:437, 2010.

Cooperman DR, Thompson GH: Musculoskeletal disorders. In Martin RJ, Fanaroff AA, Walsh MC (eds): *Fanaroff and Martin's Neonatal-Perinatal Medicine: Diseases of the Fetus and Infant*, 8th ed. Philadelphia, Mosby, 2006.

Dunwoodie SL: The role of Notch in patterning the human vertebral column. *Curr Opin Genet Dev* 19:329, 2009.

Franz-Odenaal TA, Hall BK, Witten PE: Buried alive: How osteoblasts become osteocytes. *Dev Dyn* 235:176, 2006.

Hall BK: *Bones and Cartilage: Developmental Skeletal Biology*. Philadelphia, Elsevier, 2005.

Hinrichsen KV, Jacob HJ, Jacob M, et al: Principles of ontogenesis of leg and foot in man. *Ann Anat* 176:121, 1994.

Maldjian C, Hofkin S, Bonakdarpour A, et al: Abnormalities of the pediatric foot. *Acad Radiol* 6:191, 1999.

O'Rahilly R, Gardner E: The timing and sequence of events in the development of the limbs of the human embryo. *Anat Embryol* 148:1, 1975.

Towers M, Tickle C: Generation of pattern and form in the developing limb. *Int J Dev Biol* 53:805, 2009.

## CAPÍTULO 16

De Wals P, Tairou F, Van Allen MI, et al: Reduction in neural-tube defects after folic acid fortification in Canada. *N Engl J Med* 357:135, 2007.

Diaz AL, Gleeson JG: The molecular and genetic mechanisms of neocortex development. *Clin Perinatol* 36:503, 2009.

Gressens P, Hüppi PS: Normal and abnormal brain development. In Martin RJ, Fanaroff AA, Walsh MC (eds): *Fanaroff and Martin's Neonatal-Perinatal Medicine: Diseases of the Fetus and Infant*, 8th ed. Philadelphia, Mosby, 2006.

Haines DE: *Neuroanatomy—An Atlas of Structures, Sections*. ed 8. and *Systems*. Baltimore, Lippincott Williams & Wilkins, 2012.

Johnston MV, Kinsman S: Congenital anomalies of the central nervous system. In Behrman RE, Kliegman Jenson HB (eds): *Nelson Textbook of Pediatrics*, 17th ed. Philadelphia, Elsevier/Saunders, 2004.

O'Rahilly R, Müller F: *Embryonic Human Brain. An Atlas of Developmental Stages*, 2nd ed. New York, Wiley-Liss, 1999.

ten Donkelaar HT, Lammens M: Development of the human cerebellum and its disorders. *Clin Perinatol* 36:513, 2009.

Zhu X, Lin CR, Prefontaine GG, et al: Genetic control of pituitary development and hypopituitarism. *Curr Opin Genet Dev* 15:332, 2005.

## CAPÍTULO 17

Barald KE, Kelley MW: From placodes to polarization: New tunes in inner ear development. *Development* 131:4119, 2004.

Barishak YR: *Embryology of the Eye and Its Adnexa*, 2nd ed. Basel, Karger, 2001.

Bauer PW, MacDonald CB, Melhem ER: Congenital inner ear malformation. *Am J Otol* 19:669, 1998.



# Respostas às Questões de Orientação Clínica

- FitzPatrick DR, van Heyningen V: Developmental eye disorders. *Curr Opin Genet Dev* 15:348, 2005.
- Haddad J Jr: The Ear. In Behrman RE, Kliegman Jenson HB (eds): *Nelson Textbook of Pediatrics*, 17th ed. Philadelphia, Elsevier/Saunders, 2004.
- Jason R, Guercio BS, Martyn LJ: Congenital malformations of the eye and orbit. *Otolaryngol Clin North Am* 40:113, 2007.
- Jones KL: *Smith's Recognizable Patterns of Human Malformation*, 6th ed. Philadelphia, WB Saunders, 2005.
- Mallo M: Formation of the middle ear: Recent progress on the developmental and molecular mechanisms. *Dev Biol* 231:410, 2001.
- O'Rahilly R: The prenatal development of the human eye. *Exp Eye Res* 21:93, 1975.
- Porter CJW, Tan SW: Congenital auricular anomalies: Topographic anatomy, embryology, classification, and treatment strategies. *Plast Reconstr Surg* 115:1701, 2005.

## CAPÍTULO 18

- Caton J, Tucker AS: Current knowledge of tooth development: patterning and mineralization of the murine dentition. *J Anat* 214:407, 2009.
- Coletta RD, McCoy EL, Burns V, et al: Characterization of the Six 1 homeobox gene in normal mammary gland morphogenesis. *BMC Dev Biol* 10:4, 2010.
- Nanci A: *Ten Cate's Oral Histology: Development, Structure, and Function*, 7th ed. St. Louis, CV Mosby, 2008.
- Behrman RE, Kliegman Jenson HB (eds): *Nelson Textbook of Pediatrics*, 17th ed. Philadelphia, Elsevier/Saunders, 2004.
- Paller AS, Mancini AJ: *Hurwitz Clinical Pediatric Dermatology: A Textbook of Skin Disorders of Childhood and Adolescence*, 3rd ed. Philadelphia, WB Saunders, 2006.
- Smolinski KN: Hemangiomas of infancy: Clinical and biological characteristics. *Clin Pediatr* 44:747, 2005.
- Tompkins K: Molecular mechanisms of cytodifferentiation in mammalian tooth development. *Connect Tissue Res* 47:111, 2006.
- Winter GB: Anomalies of tooth formation and eruption. In Welbury RR (ed): *Paediatric Dentistry*, 2nd ed. Oxford, Oxford University Press, 2001.

## CAPÍTULO 19

- Bale JF Jr: Fetal infections and brain development. *Clin Perinatol* 36:639, 2009.
- Briggs GG, Freeman RK, Yaffe SJ: *Drugs in Pregnancy and Lactation*, 8th ed. Baltimore, Williams & Wilkins, 2008.
- Centers for Disease Control and Prevention: Improved national prevalence estimates for selected major birth defects—United States, 1999–2001 (MMWR 54:1301, 2006). *JAMA* 295:618, 2006.
- Hall JG: Chromosomal clinical abnormalities. In Behrman RE, Kliegman RM, Jenson HB (eds): *Nelson Textbook of Pediatrics*, 17th ed. Philadelphia, WB Saunders, 2004.
- Hudgins L, Cassidy SB: Congenital anomalies. In Martin RJ, Fanaroff AA, Walsh MC (eds): *Fanaroff and Martin's Neonatal-Perinatal Medicine: Diseases of the Fetus and Infant*, 8th ed. Philadelphia, Mosby, 2006.
- Jones KL: *Smith's Recognizable Patterns of Human Malformation*, 6th ed. Philadelphia, Elsevier/Saunders, 2006.
- Medicode, Inc: *Medicodes' Hospital and Payer: International Classification of Diseases, Clinical Modification, ICD-9-CM 2006*, vols. 1–3, Salt Lake City, Medicode, 2006.
- Nussbaum RL, McInnes RR, Willard HF: *Thompson & Thompson Genetics in Medicine*, 6th ed., rev rep. Philadelphia, WB Saunders, 2004.
- Rasmussen SA, Erickson JD, Reef SE, et al: Principles and practice of teratology for the obstetrician. *Clin Obstet Gynecol* 51:106, 2009.
- Richardson GA, Goldschmidt L, Willford J: Continued effects of prenatal cocaine use: Preschool development. *Neurotoxicol Teratol* 31:325, 2009.
- Weindling AM: Offspring of diabetic pregnancy: Short-term outcomes. *Semin Fetal Neonatal Med* 14:101, 2009.
- Weiner CP: *Drugs for Pregnant and Lactating Women*, 2nd ed. Philadelphia, WB Saunders, 2009.

- Yolton K, Khoury J, Xu Y, et al: Low-level prenatal exposure to nicotine and infant neurobehavior. *Neurotoxicol Teratol* 31:356, 2009.

## CAPÍTULO 20

- Appel B, Eisen JS: Retinoids run rampant: Multiple roles during spinal cord and motor neuron development. *Neuron* 40:461, 2003.
- Bianchi S, Dotti MT, Federico A: Physiology and pathology of Notch signaling system. *J Cell Physiol* 207:300, 2006.
- Cerdan C, Bhatia M: Novel roles for Notch, Wnt and Hedgehog in hematopoiesis derived from human pluripotent cells. *Int J Dev Biol* 54:955, 2010.
- Charron F, Tessier-Lavigne M: Novel brain wiring functions for classical morphogens: A role as graded positional cues in axon guidance. *Development* 132:2251, 2005.
- Chizhikov VV, Millen KJ: Roof plate-dependent patterning of the vertebrate dorsal central nervous system. *Dev Biol* 277:287, 2005.
- Clugston RD, Zhang W, Alvarez S, et al: Understanding abnormal retinoid signaling as a causative mechanism in congenital diaphragmatic hernia. *Am J Res Cell Mol Biol* 42:276, 2010.
- Copp AJ, Greene NDE: Genetics and development of neural tube defects. *J Pathol* 220:217, 2010.
- Coults L, Chawengsaksophak K, Rossant J: Endothelial cells and VEGF in vascular development. *Nature* 438:937, 2006.
- Dellovade T, Romer JT, Curran T, et al: The hedgehog pathway and neurological disorders. *Annu Rev Neurosci* 29:539, 2006.
- Dunwoodie SL: The role of Notch in patterning the human vertebral column. *Curr Opin Genet Dev* 19:329, 2009.
- Eisenberg LM, Eisenberg CA: Wnt signal transduction and the formation of the myocardium. *Dev Biol* 293:305, 2006.
- Goetz SC, Anderson KV: The primary cilium: A signaling centre during vertebrate development. *Nat Rev Genet* 11:331, 2010.
- Hooper JE, Scott MP: Communicating with hedgehogs. *Nat Rev Mol Cell Biol* 6:306, 2005.
- Larsson J, Karlsson S: The role of Smad signaling in hematopoiesis. *Oncogene* 24:5676, 2005.
- Lewis J, Hanisch A, Holder M: Notch signaling, the segmentation clock, and the patterning of vertebrate somites. *J Biol* 8:44, 2009.
- Li F, Chong ZZ, Maiese K: Winding through the WNT pathway during cellular development and demise. *Histol Histopathol* 21:103, 2006.
- Louvi A, Artavanis-Tsakonas S: Notch signaling in vertebrate neural development. *Nat Rev Neurosci* 7:93, 2006.
- Lupo G, Harris WA, Lewis KE: Mechanisms of ventral patterning in the vertebrate nervous system. *Nat Rev Neurosci* 7:103, 2006.
- MacLean JA, Wilkinson MF: The RhoX genes. *Reproduction* 140:195, 2010.
- Parker MH, Seale P, Rudnicki MA: Looking back to the embryo: Defining transcriptional networks in adult myogenesis. *Nat Rev Genet* 4:497, 2003.
- Pearson JC, Lemons D, McGinnis W: Modulating Hox gene functions during animal body patterning. *Nat Rev Genet* 6:893, 2005.
- Port F, Basler K: Wnt trafficking: New insights into Wnt maturation, secretion and spreading. *Traffic* 11:1265, 2010.
- Powers SE, Taniguchi K, Yen W, et al: Tgif1 and Tgif2 regulate nodal signaling and are required for gastrulation. *Development* 137:249, 2010.
- Staal FJT, Clevers HC: Wnt signaling and haematopoiesis: A Wnt–Wnt situation. *Nat Rev Immunol* 5:21, 2005.
- Stanchina L, Van de Putte T, Goossens M, et al: Genetic interaction between Sox10 and Zfhx1b during enteric nervous system development. *Dev Biol* 341:416, 2010.
- Tian T, Meng AM: Nodal signals pattern vertebrate embryos. *Cell Mol Life Sci* 63:672, 2006.
- Wan M, Cao X: BMP signaling in skeletal development. *Biochem Biophys Res Commun* 328:651, 2005.
- Wigle JT, Eisenstat DD: Homeobox genes in vertebrate forebrain development and disease. *Clin Genet* 73:212, 2008.
- Yatzey KE: DiGeorge syndrome, Tbx1, and retinoic acid signaling come full circle. *Circ Res* 106:630, 2010.
- Yoon K, Gaiano N: Notch signaling in the mammalian central nervous system: Insights from mouse mutants. *Nat Neurosci* 8:709, 2005.
- Zhu AJ, Scott MP: Incredible journey: How do developmental signals travel through tissue? *Genes Dev* 18:2985, 2004.

## CAPÍTULO 1

- O termo *concepto* refere-se ao embrião e suas membranas (âmnio, córion, vesícula umbilical, e alantoide). O conceito refere-se aos produtos da concepção; isto é, qualquer coisa que se desenvolva a partir do zigoto. O embrião é a parte embrionária do concepto.
- Todo mundo, especialmente os profissionais da saúde, deve saber sobre concepção, contracepção e como o embrião se desenvolve, tanto normal como anormalmente. Espera-se que os profissionais da saúde deem respostas inteligentes às perguntas feitas pelas pessoas, tais como, “Quando o coração do bebê começa a bater?” “Quando ele movimentar seus membros?” “Quando é que o embrião é mais susceptível aos efeitos do álcool?”
- Os médicos datam gestações a partir do último período menstrual normal, porque esta data costuma ser lembrada pelas mulheres. Não é possível detectar o momento exato da ovulação ou da fecundação (quando se inicia o desenvolvimento). Os testes laboratoriais e a ultrassonografia podem ser realizados para detectar a provável data da ovulação ou da gravidez, mas eles não são rotineiramente usados devido aos custos envolvidos.

## CAPÍTULO 2

- Uma mulher grávida não menstrua, mesmo que possa haver algum sangramento no período usual da menstruação. Este sangue pode estar extravasando do espaço intervilloso devido à separação da placenta do endométrio da parede uterina. Como não há descamação do endométrio, este sangramento não é líquido menstrual; este é composto de sangue materno que escapou do espaço intervilloso da placenta.
- Depende de quando ela se esqueceu de tomar o contraceptivo oral. Se isto ocorreu no meio do ciclo, a ovulação pode ter ocorrido e pode resultar em gravidez. Tomar duas doses no dia seguinte não evita a ovulação.
- O coito interrompido se refere à retirada do pênis de dentro da vagina antes que a ejaculação ocorra. Este método não é confiável. Frequentemente, alguns poucos espermatozoides são expelidos do pênis com as secreções das glândulas sexuais auxiliares (p. ex., glândulas seminais) antes da ejaculação. Um destes espermatozoides pode fecundar o óócito.

- A espermatogênese se refere ao processo completo da formação do espermatozoide. A espermiogênese é a transformação da espermatide em espermatozoide. Portanto, a espermiogênese é o estágio final da espermatogênese.
- Um dispositivo intrauterino liberador de cobre pode inibir a capacitação dos espermatozoides e seu transporte ao longo do útero até o local da fecundação na tuba uterina; neste caso, ele seria um dispositivo contraceptivo. Um dispositivo intrauterino liberador de hormônio (p. ex., levonorgestrel) pode causar modificações que alteram as características morfológicas do endométrio; como resultado, o blastocisto não se implanta. Neste caso, o dispositivo intrauterino seria um dispositivo de contra-implantação.

## CAPÍTULO 3

- Os ciclos ovariano e menstrual geralmente cessam entre os 48 e os 55 anos de idade, com uma idade média de 51 anos. A menopausa ocorre em decorrência da redução gradual na produção de gonadotrofina pela hipófise; no entanto, isto não significa que os ovários acabaram com seu suprimento de óócitos. O risco de síndrome de Down e de outras trissomias é maior em crianças cujas mães têm 35 anos ou mais (Cap. 19). A espermatogênese também diminui após os 45 anos de idade, e o número de espermatozoides anormais e inviáveis aumenta. Apesar disso, a produção de espermatozoides continua até idades avançadas. O risco de produzir gametas anormais é muito menos comum em homens do que em mulheres; no entanto, homens mais velhos podem acumular mutações que a criança pode herdar. As mutações podem produzir defeitos de nascença (Cap. 19).
- Estão sendo realizadas pesquisas importantes a respeito de novos métodos contraceptivos, incluindo o desenvolvimento de contraceptivos orais para homens. Esta pesquisa inclui trabalhos experimentais na prevenção hormonal ou não hormonal da espermatogênese e a estimulação de respostas imunológicas aos espermatozoides. A interrupção da produção de milhões de espermatozoides de maneira contínua tem se mostrado muito mais difícil do que interromper mensalmente o desenvolvimento de um único óócito.
- Não se sabe se os corpos polares podem ser fecundados; no entanto, sugeriu-se que quimeras dispérmicas possam resultar da fusão entre um óócito fecundado e um corpo polar fecundado. As quimeras são indivíduos



raros que são compostos de misturas de células de dois zigotos. As quimeras dispérmicas resultam, mais provavelmente, da fusão de zigotos de gêmeos dizigóticos no início do desenvolvimento. Os gêmeos dizigóticos são derivados de dois zigotos. Se um corpo polar fosse fecundado e permanecesse separado do zigoto normal, ele poderia formar um embrião.

4. A causa mais comum de aborto espontâneo durante a primeira semana do desenvolvimento é a presença de anomalias cromossômicas, tais como as anormalidades resultantes da não disjunção (Cap. 2). A incapacidade do sinciotrofoblasto de produzir uma quantidade adequada de gonadotrofina coriônica humana para manter o corpo lúteo no ovário também poderia resultar em aborto espontâneo precoce.
5. Sim, é possível. No entanto, este fenômeno é extremamente raro. O termo superfecundação indica a fecundação (durante atos sexuais separados) de dois ou mais oócitos que foram ovulados quase ao mesmo tempo.
6. A mitose é o processo comum de reprodução celular que resulta na formação de células-filhas do zigoto. A clivagem é a série de divisões celulares mitóticas do zigoto. Este processo resulta na formação das células-filhas ou blastômeros. As expressões *divisão por clivagem* ou *divisão mitótica* têm o mesmo significado quando se referem ao zigoto.
7. As necessidades nutricionais do zigoto em divisão não são muito grandes. Os nutrientes são derivados principalmente das secreções das tubas uterinas.
8. Sim. Um dos blastômeros poderia ser removido e um cromossomo Y poderia ser identificado por marcação de fluorescência com mostarda da quinacrina ou por técnicas moleculares (Cap. 7). Esta técnica poderia ser útil para casais com histórico familiar de doenças genéticas ligadas ao sexo (p. ex., hemofilia, distrofia muscular) e para mulheres que já deram à luz, crianças com tais doenças e que estão relutantes em ter outros filhos. Nestes casos, somente embriões femininos desenvolvidos *in vitro* seriam transferidos para o útero.

## CAPÍTULO 4

1. Sangramento da implantação refere-se à perda de pequenas quantidades de sangue, a partir do sítio de implantação de um blastocisto, que ocorre poucos dias depois da data prevista da menstruação. As mulheres que não têm conhecimento desta possível ocorrência podem interpretar o sangramento como um leve fluxo menstrual. Nesses casos, elas podem informar ao médico a data errada do seu último período menstrual normal. Este sangue não é líquido menstrual; é sangue do espaço intervilloso da placenta em desenvolvimento. Perda de sangue também pode ser resultado da ruptura de artérias ou veias coriônicas, ou ambas (ver Capítulo 8).
2. Medicamentos ou outros agentes podem causar aborto precoce de um embrião, mas não causam malformações

congenitas se tomadas durante as 2 primeiras semanas do desenvolvimento. Um medicamento, ou outro agente, ou danifica todas as células embrionárias, matando o embrião, ou lesa apenas algumas células, caso em que o embrião se recupera e se desenvolve normalmente.

3. Os dispositivos intrauterinos normalmente são muito eficazes na prevenção da gravidez, alterando a capacitação e a mobilidade dos espermatozoides ou alterando, por exemplo, as características morfológicas do endométrio. No entanto, um dispositivo intrauterino não impede fisicamente um espermatozoide de entrar na tuba uterina e fertilizar um ovócito, se houver. Embora o endométrio possa ser hostil à implantação, um blastocisto pode se desenvolver e se implantar na tuba uterina (ou seja, gestação tubária ectópica). Se a fecundação ocorrer em uma mulher que está usando um dispositivo intrauterino, o risco de gestação ectópica será de cerca de 5%.
4. Gestações abdominais são muito raras; mas podem resultar de implantação primária de um blastocisto no abdome. Na maioria dos casos, acredita-se que resultam da implantação ectópica de um blastocisto que espontaneamente aborta da tuba uterina e entra na cavidade peritoneal. O risco de hemorragia materna grave e mortalidade fetal é alto em casos de gestação abdominal. No entanto, se o diagnóstico for feito no final da gestação e a paciente (mãe) estiver livre de sintomas, a gestação será permitida até que seja assegurada a viabilidade do feto (por exemplo, 32 semanas), momento em que seria realizada uma cesariana.

## CAPÍTULO 5

1. Sim, certos medicamentos podem provocar malformações congênitas se administrados durante a terceira semana após o último período menstrual normal (ver Capítulo 19). Por exemplo, agentes antineoplásicos (medicamentos utilizados em quimioterapia ou antitumorais) podem causar graves defeitos esqueléticos e do tubo neural no embrião, como acrania e meroencefalia (ausência parcial do cérebro), se administrados durante a terceira semana.
2. Sim, os riscos são aumentados para mães de 40 anos ou mais e os embriões. A idade materna avançada é um fator predisponente para certas condições clínicas. A pré-eclâmpsia, uma doença hipertensiva da gravidez, caracterizada por aumento da pressão arterial e edema, por exemplo, ocorre mais frequentemente em gestantes mais velhas do que nas mais jovens. A idade materna avançada também está associada a um risco muito maior para o embrião ou feto. Os riscos mais comuns são de malformações congênitas associadas a anomalias cromossômicas, como síndrome de Down e trissomia 13 (ver Capítulo 19); no entanto, mulheres com mais de 40 anos podem ter crianças normais.

## CAPÍTULO 6

1. No início da oitava semana, os embriões apresentam dedos dos pés pequenos e ligados por membranas, eminência caudal e com aparência diferenciada de fetos de 9 semanas; entretanto, ao final da oitava semana, os embriões e fetos precoces parecem similares. A troca de nome é feita para indicar que uma nova fase de desenvolvimento (crescimento e diferenciação acelerados) começou e que o período mais crítico do desenvolvimento já se completou.
2. Existem diferentes opiniões sobre quando o embrião se torna um ser humano porque as opiniões são frequentemente afetadas por visões religiosas e pessoais. A resposta científica é que o embrião é um ser humano a partir da fertilização por causa da constituição cromossômica humana. O zigoto é o começo do desenvolvimento humano.
3. Não, não pode. Durante o período embrionário, existem mais similaridades do que diferenças na genitália externa (Cap. 13). É impossível dizer pelo exame ultrassonográfico se o órgão sexual primitivo (tubérculo genital na quinta semana e falo na sétima) irá se tornar um pênis ou um clitóris. As diferenças sexuais não ficam claras até o início do período fetal (entre a 10ª e a 12ª semana). As análises do padrão da cromatina sexual e dos cromossomos (hibridização *in situ* por fluorescência) de células embrionárias obtidas durante a amniocentese podem mostrar o sexo cromossômico do embrião (Cap. 7).

## CAPÍTULO 7

1. Exames por ultrassom mostraram que embriões maduros (oito semanas) e fetos jovens (nove semanas) apresentam movimentos espontâneos, dos membros e do tronco. Embora o feto comece a mover os membros e o tronco a partir da 12ª semana, a mãe não pode sentir os movimentos até a 16ª ou 20ª semana. Mulheres que já tiveram muitos filhos frequentemente detectam esse movimento, chamado de pontapé, mais cedo do que as primíparas, pois sabem como é a sensação do movimento fetal. Esse movimento é geralmente percebido como um breve agito ou uma leve vibração.
2. A suplementação com ácido fólico antes da concepção e no início do desenvolvimento é eficaz em reduzir a incidência de defeitos do tubo neural (p. ex., espinha bífida). Foi mostrado que a probabilidade de ter uma criança com defeito do tubo neural é significativamente reduzida quando um suplemento contendo 400 mg de ácido fólico é consumido diariamente. Entretanto, não há consenso se a suplementação é útil na prevenção desses defeitos na maioria das gestações de risco.
3. A lesão direta do feto pela agulha durante a amniocentese é muito rara quando a ultrassonografia é usada para localizar a posição do feto e monitorar a inserção da agulha. O risco de induzir um aborto é muito pequeno (cerca de 0,5%) em gestações do segundo trimestre. A infecção materna ou fetal é uma complicação também rara.

## CAPÍTULO 8

1. Um natimorto é o nascimento de uma criança que estava morta antes do parto, pesa menos de 500g, e possui menos de 20 semanas de idade. A incidência de que existe um natimorto é aproximadamente três vezes maior entre as mulheres de 20 a 30 anos. Mais fetos masculinos do que fetos do sexo feminino são natimortos. A razão para isto é desconhecida.
2. Às vezes o cordão umbilical é anormalmente longo e envolve partes do feto, tais como o pescoço ou um membro. Este acidente do cordão pode obstruir o fluxo de oxigênio do sangue levado da veia umbilical para o feto e das artérias umbilicais do feto para a placenta. Se esta obstrução fizer com que o feto receba oxigênio e nutrientes insuficientes, o feto possui risco de morrer em seguida. Um nó verdadeiro no cordão umbilical, formado quando o feto passa através de um laço no cordão, também impede o fluxo de sangue através do cordão. O prolapso do cordão umbilical no colo do útero ao mesmo tempo da passagem de alguma parte do feto (muitas vezes a cabeça) pode também ser considerado um acidente do cordão umbilical. Este cria uma pressão sobre o cordão e impede que o feto receba o suprimento de oxigênio adequado. O enrolamento do cordão ao redor do feto também pode causar defeitos ao nascimento (p. ex., ausência de antebraço).
3. A maioria dos testes de gravidez de farmácia é baseado na detecção de quantidades relativamente grandes de gonadotrofina coriônica humana na urina da mulher. Os resultados de tais testes são positivos em um curto período de tempo (aproximadamente 1 semana) após a ausência da menstruação (após a implantação do embrião). O hormônio gonadotrofina coriônica humana é produzido no sinciotrofoblasto do córion. Esses testes costumam dar um diagnóstico preciso da gravidez: no entanto, um médico deve ser consultado o mais rápido possível para confirmar a gravidez, pois os tumores (coriocarcinomas) também produzem este hormônio.
4. A bolsa d'água é um termo coloquial para o saco amniótico, que contém o líquido amniótico (composto em grande parte de água). Às vezes a ruptura do saco amniocoriônico inicia antes do parto, permitindo que o líquido escape. A ruptura prematura das membranas é o caso mais comum que leva ao parto prematuro. A ruptura prematura das membranas pode complicar o processo do nascimento ou pode permitir que uma infecção vaginal espalhe-se para o feto. Às vezes, solução salina estéril é introduzida no útero por meio de um cateter – amniotomio – para aliviar o sofrimento fetal. O termo parto seco é usado para descrever um baixo volume de líquido amniótico.
5. O sofrimento fetal agudo é sinônimo de hipóxia fetal, indicando oxigenação reduzida para o feto como resultado da diminuição geral do conteúdo de oxigênio do sangue materno, redução da capacidade de transportar oxigênio, ou diminuição do fluxo sanguíneo. O sofrimento fetal existe quando a frequência cardíaca fetal é menor que 100 batimentos por minuto. A pressão



## CAPÍTULO 10

- sobre o cordão umbilical também pode causar sofrimento fetal secundário à insuficiência da oferta de sangue para o feto em aproximadamente um a cada 200 partos. Nesses casos, o corpo do feto comprime o cordão umbilical à medida que passa pelo o colo do útero e vagina.
6. A incidência de gêmeos dizigóticos aumenta com a idade materna. Geminação dizigótica é um traço autossômico recessivo que é carregado pelas filhas de mães de gêmeos; portanto, a geminação dizigótica é hereditária. A geminação monozigótica, por outro lado, é uma ocorrência aleatória, que não é controlada geneticamente.

## CAPÍTULO 9

1. Sim, é possível. Quando uma criança nasce com uma hérnia diafragmática congênita, parte do seu estômago e fígado pode entrar no tórax (peito); no entanto, isso é incomum. Geralmente, as vísceras anormalmente posicionadas no tórax são os intestinos. As vísceras entram no tórax através de um defeito posterolateral do diafragma, geralmente no lado esquerdo.
2. Uma criança que nasce com uma hérnia diafragmática congênita pode sobreviver; no entanto, a taxa de mortalidade pode ser alta (aproximadamente 76%). O tratamento deve ser feito imediatamente. Um tubo de alimentação é introduzido no estômago, e o ar e os conteúdos gástricos são aspirados com sucção contínua. Intubação da via aérea, ventilação mecânica e estabilização do recém-nascido são essenciais até a cirurgia ser realizada. As vísceras são deslocadas para a cavidade abdominal, e o defeito no diafragma é reparado cirurgicamente. Crianças com hérnias diafragmáticas congênitas grandes que são operadas em até 24 horas após o nascimento têm taxas de sobrevivência de 40% a 70%. A correção cirúrgica intrauterina da hérnia congênita diafragmática tem sido tentada; no entanto, esta intervenção tem um risco considerável para o feto e a mãe. O desenvolvimento de técnicas cirúrgicas minimamente invasivas pode reduzir esse risco.
3. Isso depende do grau de herniação da víscera. Com uma hérnia moderada, os pulmões podem ter maturidade, embora reduzida. Com um grau severo de herniação, o desenvolvimento dos pulmões é prejudicado. A maioria das crianças com hérnia diafragmática congênita morre, mas não por causa do defeito no diafragma ou vísceras do tórax; morre porque o pulmão do lado afetado é hipoplásico (subdesenvolvido).
4. Sim, é possível ter uma hérnia diafragmática congênita pequena e não estar ciente disso. Algumas hérnias pequenas podem permanecer assintomáticas até a idade adulta e podem ser descobertas apenas durante exames radiográficos de rotina ou exame de ultrassom de tórax. O pulmão do lado afetado, provavelmente, desenvolve-se normalmente porque houve pouca ou nenhuma pressão sobre ele durante o desenvolvimento pré-natal.

1. Lábio leporino, um termo coloquial e obsoleto para a entidade clínica conhecida como fenda labial. O termo foi adotado devido à lebre apresentar um lábio superior dividido. Contudo, ela não é uma comparação acurada, pois a fenda do lábio da lebre é na porção mediana do lábio superior, enquanto a maioria das fendas humanas ocorre lateral ao plano mediano. O termo lábio leporino pode causar ofensa e não deve ser usado.
2. Não, ambas afirmações são pouco acuradas. Todos os embriões apresentam sulcos em seus lábios superiores, em que as proeminências maxilares encontram as proeminências nasais mediais se fundem; contudo, embriões normais não apresentam fendas labiais. Quando o desenvolvimento do lábio é anormal, o tecido do assoalho do sulco labial se parte, formando uma fenda labial.
3. O risco neste caso é o mesmo que na população em geral, aproximadamente uma em 1000.
4. Apesar de fatores ambientais poderem estar envolvidos, é razoável assumir que a fenda labial do filho e a fenda palatina são hereditárias e recessivas em sua expressão. Isto significaria que o pai também carregava um gene oculto para fenda labial e que a genética de sua família era igualmente responsável pelas anomalias de seu filho.
5. Anomalias menores da aurícula da orelha externa são comuns e geralmente não são de consequências médicas ou cosméticas severas. Aproximadamente 14% das crianças recém-nascidas apresentam defeitos congênitos menores; menos de 1% delas apresenta outros defeitos. As orelhas anormais da criança podem ser consideradas anomalias branquiais devido a seis pequenas protuberâncias auriculares contribuírem para com as aurículas; contudo, tais anomalias menores do formato da orelha não seriam normalmente classificadas desta forma.

## CAPÍTULO 11

1. Múltiplos estímulos iniciam a respiração ao nascimento. O “tapinha no bumbum” costumava ser um estímulo físico comum; no entanto, esse ato é geralmente desnecessário. Sob circunstâncias normais, a respiração da criança inicia imediatamente, o que sugere ser uma resposta reflexa aos estímulos sensoriais de exposição ao ar e ao toque. As mudanças nos gases sanguíneos após a interrupção da circulação placentária, tal como a redução na tensão de oxigênio e pH e o aumento na pressão parcial de dióxido de carbono, também são importantes no estímulo à respiração.
2. A doença da membrana hialina, uma causa comum da síndrome da angústia respiratória, ocorre após o início da respiração nas crianças com pulmões imaturos e deficiência de surfactante pulmonar. A incidência da síndrome da angústia respiratória é em aproximadamente

1% de todos os nascidos vivos e está causando morte nas crianças recém-nascidas. Isso ocorre principalmente em crianças que nasceram prematuramente. A doença da membrana hialina é causada principalmente pela deficiência de surfactante.

3. Um feto de 22 semanas é viável e, se nascer prematuramente e tiver um cuidado especial em uma unidade de terapia intensiva neonatal, pode sobreviver. As chances de sobreviver, no entanto, são pequenas para crianças que pesam menos do que 600 g, porque os pulmões são imaturos e incapazes de realizar as trocas de gases alveolocapilares. Além disso, o cérebro do feto não está diferenciado suficientemente para permitir uma respiração regular.

## CAPÍTULO 12

1. Sem dúvida, a criança apresenta uma estenose pilórica hipertrófica congênita, uma hipertrofia difusa (espessamento) e hiperplasia do músculo liso na parte pilórica do estômago. Essa condição produz uma massa rígida palpável; no entanto, não é um tumor. Trata-se de um crescimento benigno, e definitivamente não é um tumor maligno. O espessamento muscular causa o estreitamento da saída do canal (canal pilórico). Em resposta à obstrução do fluxo de saída e à peristalse vigorosa, o vômito é projetado, como no caso da criança descrito. O alívio cirúrgico da obstrução pilórica é o tratamento normal. A causa da estenose pilórica não é conhecida; no entanto, acredita-se que tenha um padrão hereditário multifatorial (isto é, fatores genéticos e ambientais estão provavelmente envolvidos).
2. É verdade que as crianças com síndrome de Down têm incidência elevada de atresia duodenal. Elas também são mais suscetíveis a ter ânus imperfurado e outros defeitos congênitos (p. ex., defeitos no septo atrial). Esses defeitos congênitos provavelmente são causados pela constituição cromossômica anormal (isto é, três em vez de duas cópias do cromossomo 21). A atresia duodenal pode ser corrigida cirurgicamente pelo *bypass* da obstrução pilórica (duodenoduodenostomia).
3. Em casos muito raros, quando os intestinos retornam ao abdome após herniação umbilical fisiológica, eles podem girar no sentido horário em vez de no sentido anti-horário. Como resultado, o ceco e o apêndice se localizam no lado esquerdo do corpo, uma condição chamada de *situs inversus abdominis*. O ceco e o apêndice posicionados no lado esquerdo também podem ocorrer devido a um ceco móvel. Se o ceco não for fixado à parede abdominal posterior durante o período fetal, o ceco e o apêndice ficam livres para se movimentarem e podem migrar para o lado esquerdo.
4. Sem dúvida, o indivíduo descrito tem divertículo ileal (de Meckel), uma protuberância digitiforme do íleo. Essa anomalia comum é, às vezes, chamada de segundo apêndice, o que é um termo impróprio. Um divertículo ileal produz sintomas que são similares aos

sintomas de uma apendicite. Também é possível, embora raro, que uma pessoa tenha tido uma duplicação do ceco, o que resultaria em dois apêndices.

5. A doença de Hirschsprung, ou megacolo congênito, é a causa mais comum de obstrução do colo descendente em crianças recém-nascidas. A causa dessa condição é a falha na migração de células da crista neural para a parede do intestino. As células da crista neural normalmente formam neurônios; logo, há deficiência de células nervosas que inervam a parede muscular do intestino — aganglionose congênita. Quando a parede intestinal colapsa, ocorre obstrução que resulta em constipação. Também podem ocorrer distensão e perfuração intestinais.
6. Se a criança tinha uma fístula umbilicoileal, o canal anormal que conecta o íleo e o umbigo pode permitir a passagem do conteúdo do íleo para o umbigo. Essa ocorrência seria pista diagnóstica importante da presença desse canal. A fístula resulta da persistência da porção intra-abdominal do ducto onfaloentérico.

## CAPÍTULO 13

1. A maioria das pessoas com um rim em ferradura não apresenta problemas urinários. A posição anormal do rim fusionado geralmente é descoberta após a morte ou durante procedimentos de diagnóstico por imagem. Nada precisa ser feito com o rim anormal, a menos que a pessoa apresente uma infecção não controlada no trato urinário. Em alguns casos, o urologista pode dividir o rim em duas partes e fixá-las em posições que não causem estagnação urinária.
2. Os rins em desenvolvimento, provavelmente, se fusionaram entre a sexta a oitava semana, conforme “migraram” da pelve. Os rins fusionados então ascenderam em direção a sua posição normal de um lado ou de outro. Usualmente, nenhum problema está associado aos rins fusionados; entretanto, os cirurgiões devem estar conscientes da possibilidade desta condição e identificá-la. Esta anormalidade é chamada de ectopia renal cruzada.
3. Indivíduos afetados apresentam tanto tecido ovariano quanto tecido testicular. Embora a espermatogênese seja incomum, a ovulação não é. A gravidez e o parto foram observados em alguns poucos pacientes; entretanto, é muito raro.
4. Por volta de 48 horas após o nascimento, uma designação definitiva do sexo pode ser feita na maioria dos casos. Os pais são informados que o desenvolvimento genital da criança está incompleto e que testes são necessários para determinar se a criança é um menino ou uma menina. Eles são usualmente aconselhados a não comunicar o nascimento da criança aos amigos até que o sexo apropriado seja determinado. Cariotipagem (marcação cromossômica, visualização e contagem) de linfócitos do sangue periférico é conduzida bem como a identificação do gene SRY (região determinante do sexo no cromossomo Y) por hibridização *in situ*



por fluorecência (FISH) ou amplificação da reação em cadeia da polimerase (PCR). Estudos hormonais também podem ser requeridos.

5. A virilização (masculinização) de um feto feminino como resultado da hiperplasia adrenal congênita é o caso mais comum de genitália externa ambígua. Em outros casos, androgênios entram na circulação fetal após a ingestão materna de hormônios androgênicos. Em casos incomuns, estes hormônios são produzidos por um tumor em umas das glândulas suprarrenais da mãe. A fusão parcial ou completa das pregas urogenitais ou das saliências labioescrotais é o resultados da exposição a androgênios antes da 12ª semana de desenvolvimento. O aumento do clitóris ocorre após este ponto; entretanto, os androgênios não causam ambiguidade sexual, pois, a esta altura, outra genitália externa está completamente formada.

## CAPÍTULO 14

1. Murmúrios cardíacos são sons transmitidos à parede torácica vindos a partir da turbulência do sangue no coração ou grandes artérias. Murmúrios altos muitas vezes representam estenose de uma válvula semilunar (válvula aórtica ou pulmonar). Um defeito do septo ventricular ou um forame oval patente também podem provocar murmúrio.
2. Anomalias congênitas do coração são comuns. Elas ocorrem em 6 a 8 a cada 1.000 recém-nascidos e representam cerca de 10% de todas as anomalias congênitas. Defeitos do septo ventricular são o tipo mais comum de anomalia cardíaca. Elas ocorrem mais frequentemente no sexo masculino do que no feminino, mas a razão para isso é desconhecida.
3. A causa da maioria das anomalias congênitas do sistema cardiovascular é desconhecida. Em cerca de 8% das crianças com doença cardíaca, a base genética é clara. A maioria dessas anomalias está associada a anormalidades cromossômicas evidentes (p. ex., trissomia 21) e deleção de partes de cromossomos. A síndrome de Down está associada a doença cardíaca congênita em 50% dos casos. Foi demonstrado que a ingestão materna de medicamentos, como antimetabólitos e varfarina (anticoagulante), está associada a alta incidência de defeitos cardíacos. O consumo pesado de álcool durante a gestação pode causar defeitos cardíacos.
4. Várias infecções virais são associadas a defeitos cardíacos congênitos; no entanto, apenas o vírus da rubéola (sarampo alemão) é conhecido por causar doença cardiovascular (p. ex., ducto arterioso patente). O sarampo comum não causa defeitos cardiovasculares. A vacina contra o vírus da rubéola está disponível e é eficaz em impedir o desenvolvimento de infecção por rubéola em uma mulher que não teve a doença e está planejando ter um bebê; posteriormente, também impedirá o desenvolvimento da síndrome da rubéola em seu bebê. Por causa do potencial risco da vacina para o embrião, ela é administrada apenas quando se

tem segurança de que não há nenhuma probabilidade de gravidez para os próximos 2 meses.

5. Esta anomalia é chamada de transposição das grandes artérias porque as posições dos grandes vasos (aorta e tronco pulmonar) são invertidas. A sobrevivência após o nascimento depende da mistura entre as circulações pulmonar e sistêmica (p. ex., através de um defeito do septo atrial — forame oval patente). A transposição das grandes artérias ocorre em pouco mais de 1 em 5.000 nascidos vivos e é mais comum em lactentes do sexo masculino do que feminino (quase 2 por 1). A maioria dos bebês com esta anomalia cardíaca grave morre nos primeiros meses de vida; no entanto, a cirurgia corretiva pode ser realizada naqueles que sobrevivem por alguns meses. Inicialmente, pode ser criado um defeito do septo atrial para aumentar a mistura entre as circulações pulmonar e sistêmica. Depois, pode ser realizada a cirurgia de switch arterial (invertendo a aorta e o tronco pulmonar). No entanto, mais comumente, um defletor (um dispositivo usado para restringir o fluxo de sangue) é inserido no átrio para desviar o sangue venoso sistêmico através da válvula mitral, ventrículo esquerdo e artéria pulmonar para os pulmões, e para desviar o sangue venoso pulmonar através da válvula tricúspide, ventrículo direito e aorta. Isso corrige fisiologicamente a circulação.
6. Muito provavelmente, uma das gêmeas tem dextrocardia, que geralmente não tem relevância clínica. O coração é simplesmente deslocado para a direita. Neste indivíduo, o coração apresenta uma imagem de espelho da estrutura cardíaca normal. Isso ocorre durante a quarta semana de desenvolvimento, quando o tubo cardíaco dobra para a esquerda, e não para a direita. A dextrocardia é uma anomalia relativamente comum em gêmeos monozigóticos.

## CAPÍTULO 15

1. Uma costela acessória associada à sétima vértebra cervical tem importância clínica, pois pode comprimir a artéria subclávia, o plexo braquial ou ambos, produzindo sintomas relacionados com a compressão de artéria e nervo. O tipo mais comum de costela acessória é a costela lombar, porém ela geralmente não causa problemas.
2. Uma hemivértebra pode produzir uma curvatura lateral da coluna vertebral (escoliose). Uma hemivértebra é composta pela metade de um corpo, um pedículo e uma lâmina. Essa anomalia ocorre quando as células mesenquimais dos esclerótomos de um lado não formam o primórdio da metade de uma vértebra. Como resultado, existem mais centros de crescimento de um dos lados da coluna vertebral; esse desequilíbrio causa a curvatura da coluna lateralmente.
3. A craniossinostose indica o fechamento prematuro de uma ou mais suturas do crânio. Essa alteração no desenvolvimento resulta em malformações cranianas. A escafocefalia, ou dolicocefalia — um crânio alongado e estreito —, resultado do fechamento precoce

## RECURSOS EXTRAS

da sutura sagital. Esse tipo de craniossinostose ocorre em aproximadamente 50% dos casos do fechamento prematuro de suturas cranianas e é mais comumente observado em indivíduos do sexo masculino.

4. As características da síndrome de Klippel-Feil são o pescoço curto, a baixa implantação do couro cabeludo e os movimentos restritos do pescoço. Na maioria dos casos, o número de vértebras cervicais é menor que o normal.
5. A síndrome de Prune-belly resulta da ausência parcial ou total da musculatura abdominal. Geralmente, a parede abdominal é delgada. Essa síndrome em geral está associada a malformações no sistema urinário, especialmente a bexiga urinária (p. ex., estrofia). No indivíduo do sexo masculino, quase todos os pacientes apresentam criptorquidismo (falha na descida de um ou ambos os testículos para o escroto).
6. A ausência da parte esternocostal do músculo peitoral maior esquerdo é geralmente a causa da baixa implantação do mamilo ou da aréola. Apesar de suas inúmeras e importantes ações, a ausência de todo ou de partes do músculo peitoral maior geralmente não causa deficiência. A ausência de parte do peitoral maior é compensada pelas ações dos outros músculos associados à articulação do ombro.
7. A menina tinha um músculo esternocleidomastóideo proeminente. Esse músculo se insere no processo mastóideo até a clavícula e o esterno; por isso, com o crescimento contínuo do lado do pescoço, há a flexão e a rotação da cabeça. Essa condição relativamente comum — o torcicolo congênito — pode ocorrer devido à lesão do músculo durante o parto. O estiramento e a laceração de algumas fibras musculares podem ocorrer durante o parto, resultando no sangramento muscular. Em semanas, ocorre a necrose das fibras e o sangue é substituído por tecido fibroso. Isso resulta no encurtamento do músculo e na flexão da cabeça da criança para um dos lados. Se essa condição não for corrigida, o músculo comprometido também pode distorcer o formato da face do lado afetado.
8. O jovem atleta provavelmente tinha um músculo sóleo acessório. Ele está presente em aproximadamente 6% da população. Essa anomalia provavelmente resulta da divisão do primórdio do músculo sóleo em duas partes.
9. A ingestão dos medicamentos não causou o encurtamento dos membros da criança. Ela tem um distúrbio esquelético conhecido como acondroplasia. Esse tipo de nanismo dos membros tem uma incidência de um em 10.000 e apresenta uma herança dominante autossômica. Aproximadamente 80% das crianças afetadas são filhas de pais normais, e essa condição provavelmente resulta de novas mutações (modificações no material genético) das células germinativas de seus pais. Muitos indivíduos com acondroplasia têm inteligência normal e levam uma vida normal dentro de suas limitações físicas. Se os pais de uma criança com acondroplasia tiverem mais filhos, o risco de essa outra criança apresentar essa condição é mais elevado

do que o risco na população em geral; no entanto, o risco de uma pessoa com acondroplasia vir a ter uma criança com essa condição é de 50%.

10. A braquidactilia é um traço dominante autossômico. Se uma mulher (bb) se casa com um homem com braquidactilia (Bb), o risco é de 50% para eles terem uma criança com braquidactilia e 50% para terem uma criança normal. Seria melhor que ela discutisse sua preocupação com um médico geneticista.
11. Bendectina, um antinauseante contendo doxilamina, diciclomina e piridoxina, não produz defeitos nos membros de embriões humanos. Vários estudos epidemiológicos mostraram não haver um aumento no risco de defeitos congênitos após a exposição à Bendectina ou suas substâncias separadas durante o início da gestação. No caso descrito, a mãe tomou o medicamento mais de três semanas após o final do período crítico para o desenvolvimento dos membros (24-36 dias após a fecundação). Grande parte desses defeitos apresenta uma base genética.
12. A sindactilia cutânea é o tipo mais comum de anomalia do membro. Ela varia da fusão cutânea entre os dedos a sinostose (união das falanges, dos ossos dos dedos). Essa anomalia ocorre quando raios digitais separados não se formam na quinta semana ou quando o tecido entre os dedos em desenvolvimento não entra em apoptose. A sindactilia cutânea simples é fácil de ser corrigida cirurgicamente. A ausência da parte externa do músculo peitoral maior causou a baixa implantação do mamilo em relação ao outro.
13. O tipo mais comum de pé torto é o *talipes equinovarus*, que ocorre em aproximadamente um em 1.000 recém-nascidos. Nessa deformidade, as solas dos pés são voltadas medialmente, e estes estão em flexão plantar. Eles são fixos na posição de ponta dos pés, assemelhando-se aos pés de um cavalo (L., *equinus*, cavalo).

## CAPÍTULO 16

1. Os defeitos do tubo neural (DTN) apresentam padrão de hereditariedade multifatorial. Embora se tenha demonstrado que somente poucos fatores ambientais estão diretamente relacionados (tais como o ácido fólico), estudos indicam que também existem componentes genéticos. Após o nascimento de uma criança com um DTN, o risco de uma próxima criança apresentar um DTN é maior. O risco de recorrência no Reino Unido, onde os DTN são comuns (7,6 a cada 1.000 no País de Gales e de 8,6 a cada 1.000 na Irlanda do Norte) é de aproximadamente um a cada 25. Os DTN podem ser detectados no pré-natal pela combinação de exame de ultrassom e medidas dos níveis de alfafeto-proteína no líquido amniótico e no soro materno.
2. A deficiência mental e o retardo do crescimento são os aspectos mais graves da síndrome alcoólica fetal. Os escores médios de QI em crianças afetadas estão entre 60 e 70. Estima-se que a incidência de deficiência



mental resultante grande consumo de álcool durante a gravidez pode ser tão alta quanto um a cada 400 nascidos vivos. Alcoolistas pesados são aqueles que consomem cinco ou mais drinques em um evento, com uma média diária de 45 mL de álcool absoluto. Atualmente, não se conhece um limite seguro para o consumo de álcool durante a gestação.

3. Nenhuma evidência conclusiva indica que o tabagismo materno afeta o desenvolvimento mental do feto. Entretanto, o tabagismo compromete o suprimento de oxigênio do feto porque o fluxo sanguíneo para a placenta diminui durante o tabagismo. Como é bem estabelecido que o tabagismo materno afeta gravemente o crescimento físico do feto e que é a maior causa de restrição do crescimento intrauterino, não é aconselhável que as mães fumem durante a gestação. A redução de oxigênio para o encéfalo pode afetar o desenvolvimento intelectual fetal, mesmo que o efeito seja indetectável. A abstinência dá ao feto uma melhor chance de desenvolvimento normal.
4. A maior parte dos leigos utiliza o termo espinha bífida de forma geral. Eles não sabem que o tipo comum, espinha bífida oculta, é geralmente clinicamente insignificante. Este defeito é um fato isolado observado em até 20% das colunas vertebrais examinadas radiograficamente. A maior parte das pessoas não sabe que elas possuem este defeito vertebral pelo fato de ele não produzir sintomas, a não ser que esteja associado a um defeito de tubo neural ou anormalidade das raízes de nervo espinal. Os vários tipos de espinha bífida cística são de importância clínica. A meningomielocle é um defeito mais grave que a meningocele porque o tecido neural está incluído na lesão. Por causa disso, a função dos músculos abdominal e dos membros pode estar afetada. Em geral, as meningoceles são recobertas com pele, e a função motora dos membros é geralmente normal, a não ser que existam defeitos de desenvolvimento da medula espinal ou do encéfalo. A conduta no caso de uma criança com espinha bífida cística é complexa e envolve diversas especialidades médicas e cirúrgicas. A meningocele espinal é mais fácil de ser corrigida cirurgicamente do que a meningomielocle espinal, e o prognóstico é também melhor.

## CAPÍTULO 17

1. A probabilidade de ocorrência de lesões significativas do embrião ou feto após uma infecção por rubéola depende, primariamente, da época da infecção viral. Nos casos de infecção materna primária durante o primeiro trimestre de gravidez, o risco geral de infecção do embrião ou feto é de cerca de 20%. Estima-se que cerca de 50% dessas gestações terminem em aborto espontâneo, natimortos ou anomalias congênitas (surdez, catarata, glaucoma e retardo mental). Quando a infecção ocorre no final do primeiro trimestre, a probabilidade de anomalias é somente um pouco maior do que a de uma gestação sem complicações. Entretanto, a ocorrência de algumas infecções no

final do primeiro trimestre pode resultar em infecções graves do olho (p. ex., coriorretinite), que pode afetar o desenvolvimento visual. A surdez é a manifestação mais comum da infecção por rubéola, na fase fetal tardia (*i. e.*, infecção durante o segundo e terceiro trimestres). Se uma mulher grávida é exposta a rubéola, pode-se realizar um teste para detectar anticorpos. Se ela for considerada imune, ela pode ter certeza de que seu embrião ou feto não será afetado pelo vírus. Medidas preventivas são fundamentais para a proteção do embrião. É importante que as meninas adquiram imunidade contra a rubéola (p. ex., por imunização ativa), antes de atingir a idade fértil.

2. A exposição deliberada de meninas à rubéola não é recomendada. Apesar de não serem comuns complicações resultantes dessas infecções, ocasionalmente ocorrem neurite e artrite (inflamação dos nervos e das articulações, respectivamente). A encefalite (inflamação do encéfalo) ocorre em cerca de um em 6.000 casos; além disso, a rubéola é, frequentemente, uma infecção subclínica (difícil de ser detectada), mas apesar disso representa um risco para mulheres grávidas. Existe a possibilidade de lesão para os embriões porque o período crítico é maior quando os olhos e as orelhas estão em desenvolvimento. Como isto ocorre em uma fase muito precoce da gestação, algumas mulheres não sabem que estão grávidas. Uma melhor maneira de imunização é a administração da vacina com vírus vivo. Ela é aplicada em crianças com mais de 15 meses e em mulheres após a puberdade, não grávidas, e que possam ter uma razoável certeza de que não engravidarão até 3 meses após a imunização.
3. A sífilis congênita (sífilis fetal) resulta da transmissão do microrganismo *Treponema pallidum* através da placenta. A transferência deste microrganismo em mulheres grávidas não tratadas pode ocorrer durante toda a gravidez; entretanto, geralmente ocorre durante o último trimestre. Comumente, estas crianças apresentam surdez e deformação dos dentes. Estas anomalias podem ser evitadas tratando-se a mãe no início da gravidez. O microrganismo que causa a sífilis é muito sensível à penicilina, um antibiótico que não causa dano ao feto.
4. Vários vírus da família do herpes podem causar cegueira no feto e surdez na infância. O citomegalovírus pode atravessar a placenta, ser transmitido ao bebê durante o parto e passar pelo leite materno. Normalmente os vírus do herpes simples (geralmente tipo 2 ou herpes genital) são transmitidos pouco antes ou durante o parto. As chances de um desenvolvimento normal para as crianças infectadas não são boas. Algumas desenvolvem microcefalia, convulsões, surdez e cegueira.
5. O metilmercúrio é teratogênico para os embriões humanos, especialmente para o encéfalo em desenvolvimento. Como os olhos e as orelhas originam-se de evaginações do encéfalo, é compreensível que seu desenvolvimento também seja afetado. Além do metilmercúrio que passa da mãe para o embrião ou feto através da placenta, o bebê pode receber mais

metilmercúrio a partir do leite materno. Fontes de metilmercúrio incluem os peixes provenientes de água contaminada, a farinha produzida a partir de grãos tratados com metilmercúrio, e a carne de animais criados com ração contaminada.

## CAPÍTULO 18

1. A ausência congênita de pele é muito rara. Pedacos de pele podem estar ausentes, na maioria das vezes no couro cabeludo, ou às vezes no tronco e nos membros. Crianças afetadas geralmente sobrevivem porque a cicatrização das lesões é tranquila e leva de 1 a 2 meses. Uma cicatriz sem pelo se forma. A causa da ausência congênita de cabelo, denominada *aplasia cutânea congênita*, é geralmente desconhecida. A maioria dos casos é rara, no entanto, várias árvores genealógicas bem-documentadas mostram que esse defeito na pele é uma transmissão autossômica dominante.
2. As manchas brancas da pele em uma pessoa de pele escura são resultado de um albinismo parcial (piebaldismo). Esse defeito, que também afeta pessoas de pele clara, é uma doença hereditária transmitida por um gene autossômico dominante. Os estudos ultraestruturais mostram a ausência de melanócitos nas áreas despigmentadas da pele. Provavelmente, a causa é um defeito genético na diferenciação dos melanoblastos. Esses defeitos da pele e do cabelo não são tratáveis, no entanto, podem ser recobertos com cosméticos e ou tintas de cabelo.
3. As mamas, incluindo as glândulas mamárias, de homens e mulheres são semelhantes ao nascer. O aumento da mama em um recém-nascido é comum e é resultado da estimulação pelos hormônios maternos que passam para o sangue do bebê através da placenta. Portanto, o aumento das mamas é uma ocorrência normal em bebês do sexo masculino, e em jovens não indica um desenvolvimento sexual anormal. Do mesmo modo, a ginecomastia puberal fisiológica ocorre em alguns meninos durante a adolescência, como resultado da diminuição dos níveis de testosterona. O aumento das mamas é geralmente transitório. A ginecomastia familiar está ligada ao cromossomo X, ou é um traço autossômico dominante ligado ao sexo. A ginecomastia também ocorre em aproximadamente 50% dos homens com síndrome de Klinefelter (descrita no Cap. 19). Esses meninos e homens não são intersexuais, porque suas genitálias externa e interna são normais, exceto por seus testículos, que são muito pequenos, por causa da degeneração dos túbulos seminíferos.
4. Uma mama (polimastia) ou um mamilo (politelia) extra é comum. A mama axilar pode aumentar durante a puberdade, ou pode não ser notada até que a gravidez ocorra. A base embriológica das mamas e dos mamilos extras é a presença de cristas mamárias que se estendem a partir da região axilar para as regiões inguinais. Normalmente, apenas um par de mamas se desenvolve; no entanto, elas podem se desenvolver

a qualquer lugar ao longo das cristas mamárias. A mama ou mamilo extra geralmente é superior ou inferior à mama normal. A mama ou o mamilo axilar é incomum.

5. Os dentes que estão presentes ao nascimento são denominados dentes natais e são observados em aproximadamente um de 2.000 recém-nascidos. Normalmente, os dois incisivos mandibulares mediais (centrais) estão presentes. A presença de dentes natais geralmente sugere que pode ocorrer uma erupção inicial de outros dentes. Muitas vezes, eles caem sozinhos. Os dentes natais são muitas vezes extraídos, porque há o perigo de que possam ser aspirados.

## CAPÍTULO 19

1. Nenhuma evidência indica que o uso ocasional da aspirina nas dosagens terapêuticas recomendadas seja prejudicial durante a gravidez; entretanto, altas doses a níveis subtóxicos (por exemplo, artrite reumatoide) não provaram ser perigosas ao embrião e ao feto. Todas as mulheres grávidas devem discutir o uso de medicamentos sem prescrição com os seus médicos.
2. Uma mulher viciada em drogas (por exemplo, heroína) e que consome durante a gravidez é quase certo dar à luz a uma criança que mostra sinais de dependência de droga. As chances de sobrevivência do feto até o nascimento, entretanto, não são boas; as taxas de mortalidade e de parto prematuro são altas entre os fetos de mães viciadas em drogas.
3. Todas as drogas prescritas na América do Norte são testadas para teratogenicidade antes de serem comercializadas. A talidomida tragicamente mostrou a necessidade de métodos melhores para a potencial detecção de teratógenos humanos. A talidomida não se mostrou ser teratogênica em camundongos-fêmeas e ratas grávidas — no entanto, é um teratógeno potente em humanos entre a quarta e a sexta semana de gravidez. Como não é ético testar os efeitos de drogas em embriões humanos, não há maneira de garantir que algumas drogas que possam ser teratogênicas aos humanos sejam comercializadas. A avaliação teratológica nos humanos depende de estudos epidemiológicos retrospectivos e dos relatórios de médicos perspicazes. Desta maneira que a teratogenicidade da talidomida foi detectada. A maioria dos novos medicamentos contém um termo de responsabilidade no folheto informativo que os acompanha, tal como, “Este medicamento não foi comprovado ser seguro para mulheres grávidas.” Algumas drogas podem ser usadas se, na opinião do médico, os benefícios potenciais prevalecerem aos possíveis riscos. Todas as drogas teratogênicas conhecidas que podem ser tomadas por uma mulher grávida são disponíveis apenas por prescrição de um médico.
4. O tabagismo durante a gravidez é perigoso para o embrião e o feto. Seu maior efeito adverso é a restrição do crescimento intrauterino. As mulheres que param





de fumar durante a primeira metade da gravidez apresentam crianças com peso ao nascimento próximo ao das crianças de mães não fumantes. Acredita-se que a redução do fluxo sanguíneo mediada pela nicotina, cause a redução do fluxo sanguíneo intrauterino. Não existe evidência conclusiva de que o fumo materno causa defeitos congênitos. O crescimento do feto de uma mulher que fuma, mas não inala, é ainda perigoso, pois a nicotina, o monóxido de carbono e outras substâncias danosas também são absorvidos pela corrente sanguínea materna através de membranas mucosas da boca e da garganta. Estas substâncias são então transferidas para o embrião ou feto através da placenta. O fumo de qualquer maneira durante a gravidez não é aconselhável.

5. Ampla evidência indica que a maioria das drogas não causa anomalias congênitas em embriões humanos; entretanto, uma mulher grávida só deve ingerir medicamentos que são essenciais e recomendadas pelo seu médico. Para uma mulher grávida com uma infecção severa do trato respiratório inferior, por exemplo, seria imprudente recusar os fármacos recomendadas pelo seu médico para curar sua doença; a saúde dela e do embrião ou feto poderia ser ameaçada pela infecção. A maioria das drogas, incluindo sulfonamidas, meclizina, penicilina e anti-histamínicos é considerada segura. Similarmente, agentes anestésicos locais, vacinas com antígenos mortos e salicilatos (por exemplo, aspirina) em baixas doses não são conhecidos por causar anomalias congênitas.

Números de página seguidos por f, q ou t indicam quadros, figuras e tabelas, respectivamente.

**A**  
 abertura lateral, 257  
 aberturas pleuroperitoneais, 91, 95q  
 abóbada craniana (calvária), 307  
 crescimento pós-natal da, 231-233  
 defeitos da, 233q, 233f, 258f, 263q-264q, 267f  
 formação da, 230  
 abortamento espontâneo, 26q  
 abuso de drogas, efeitos fetais do, 309  
 acetilação, 42f, 320  
 ácido acetilsalicílico, efeitos fetais do, 308  
 ácido retinoico, 314-315, 314f  
 exógeno, como teratôgeno, 304t, 307-308  
 ácido úrico, transporte transplacentário do, 78, 78f  
 ácido valproico, como teratôgeno, 254q, 304t, 307  
 acondroplasia, 235q, 236f, 302, 302f  
 acrania, 233q, 233f  
 acromegalia, 235f  
 acrosina, e fecundação, 22  
 acrossoma, 11-14, 11f, 20-21, 22f  
 ACTH (adrenocorticotrofina), 79, 171q  
 adeno-hipófise, 259, 259t, 263f  
 adenoides (tonsilas faríngeas), 222  
 ádito da laringe, 127, 128f-129f  
 adrenocorticotrofina (ACTH), 79, 171q  
 aferente somático especial, 256, 259f  
 aferente somático geral, 256, 259f  
 aferente visceral especial, 103-105  
 aferente visceral geral, 255, 259f-260f  
 aferentes somáticos, gerais e especiais, 256, 259f  
 aferentes viscerais, gerais e especiais, 255, 259f-260f  
 agenesia anal, com ou sem fístula, 158, 158f  
 agenesia anorretal, 158f, 159  
 agenesia renal, 84q, 165q, 170f  
 agentes antineoplásicos, como teratôgenos, 307  
 agentes infecciosos  
 como teratôgenos, 79, 304t, 309-310  
 transporte transplacentário dos, 78f, 79  
 agentes morfogênicos, 314-316  
 ácido retinoico, 314-315, 314f  
*hedgehog*, 315-316, 316f  
 TGF- $\beta$ , 315, 315f  
 via de sinalização Wnt/ $\beta$ -catenina, 316, 317f  
 agentes tireoidianos, como teratôgenos, 308  
 água  
 no líquido amniótico, 83  
 transporte transplacentário da, 77-78, 78f  
 AIDS, efeitos fetais da, 304t, 310  
 alantóide, 36-38, 40f-41f, 45, 84, 167, 172f  
 dobramento do embrião e, 50f, 51, 52f  
 albinismo, 286q  
 generalizado, 286q  
 localizado, 286q  
 alça bulboventricular, 194, 195f  
 alça de Henle, 163  
 alça do intestino médio, 148f  
 rotação da, 146-149  
 alça do néfron, 163, 167f  
 alvéolo dos dentes, 122q, 125f  
 alvéolo(s), pulmonar(es)  
 definição de, 133  
 desenvolvimento dos, 133-134, 134f  
 amelia, 245, 246f, 304t, 305f  
 ameloblastos, 289, 290f  
 amelogênese imperfeita, 292q, 292f  
 aminoácidos  
 no metabolismo e crescimento fetais, 67-68  
 transporte transplacentário dos, 77-78, 78f  
 aminopterina, como teratôgeno, 304t, 307  
 âmnio, 2f-3f, 30f, 37f, 82-84  
 formação do, 30  
 função do, 82-83  
 amnioblastos, 30  
 amniocentese, 69, 69f

ampola da tuba uterina, 18f, 19, 21  
 fecundação na, 14  
 ampolas do ducto semicircular, 279, 279f  
 andrógeno(s)  
 como teratôgenos, 182q, 304t, 307, 307f  
 e masculinização do feto feminino, 171q, 176f, 181q  
 e o desenvolvimento dos testículos, 173-175, 187q  
 androstenediona, 173-175  
 anel fibroso, 228-229, 228f  
 anel inguinal  
 profundo, 186f, 187  
 superficial, 187  
 anel vascular, com arco aórtico duplo, 213q, 217f-218f  
 anencefalia, 45q, 233q, 258f, 264q  
 aneuploidia, 297q, 297f  
 angioblastos, 43  
 angiogênese, 43-45, 44f  
 receptor do tipo tirosina quinase, regulação pelo, 40  
 angiomas da pele, 285q  
 anodontia  
 parcial, 291f  
 total, 291f  
 anomalia do desenvolvimento do tronco encefálico, e síndrome da morte súbita infantil, 205q  
 anomalias angiomasas, 285q  
 anomalias congênitas  
 anomalias da neurulação e, 45q  
 comuns, 304t  
 da bexiga, 169q  
 da cabeça e do pescoço, 233q-235q, 233f, 258f, 261, 267f-268f  
 da glândula tireoide, 105f-109f, 235f  
 da língua, 112q-113q, 115f  
 da medula espinal, 253  
 da orelha, 281q-282q  
 da pele, 284q-286q  
 da traqueia, 131q, 131f-132f  
 das glândulas mamárias, 288q  
 das veias cavas, 191q  
 do ânus e do reto, 152q, 157q-159q  
 do baço, 143q  
 do coração e das grandes artérias, 205, 213  
 do diafragma, 239q  
 do duodeno, 142q  
 do encéfalo, 45q, 233q, 261  
 do esôfago, 129q  
 do esqueleto, 228q, 230q, 232q-235q  
 do fígado, 143q  
 do intestino médio, 149q, 151q-152q  
 do lábio e palato, 122q, 123f-124f  
 do olho, 273q-274q, 276f, 277q-278q  
 do pâncreas, 144q, 146f  
 do sistema genital, 173q, 180q-182q, 184q, 187q-188q  
 do sistema linfático, 222q  
 do útero, 184q, 185f  
 dos canais inguinais, 187q  
 dos dentes, 291q-292q, 292f  
 dos intestinos, 152q, 157q-159q  
 dos membros, 244q-245q  
 dos músculos, 239q  
 dos pulmões, 135q  
 dos rins e ureteres, 165q, 169q, 170f  
 fatores ambientais das, 296f  
 fatores ambientais e, 296f, 303-311, 304t  
 herança multifatorial e, 311  
 transmitidas por herança dominante, 302  
 anomalias congênitas transmitidas por herança dominante, 302  
 anomalias craniofaciais, derivados dos benzodiazepínicos e, 304t, 308-309

anomalias cromossômicas, 296-299, 297f  
 detecção das, 69, 83-84  
 e abortamento espontâneo, 26q, 296  
 estruturais, 300-301  
 idade materna e, 85, 298, 299t  
 numéricas, 296-299  
 anomalias em “garra de lagosta”, 244q, 244f  
 anomalias na estrutura dos cromossomos, 300-301, 301f  
 anovulação, 17q  
 anoxia, fetal, problemas no cordão umbilical e, 82  
 anquiloglossia, 113q, 115f  
 antagonistas do ácido fólico, como teratôgenos, 307  
 anterior, como termo descritivo, 4f  
 antibióticos, como teratôgenos, 307  
 anticoagulantes, como teratôgenos, 307  
 anticonvulsivantes, como teratôgenos, 254q, 307  
 anticorpos, maternos, transporte transplacentário dos, 78, 78f  
 antro, 15f, 17  
 mastóideo, 105, 280, 280f  
 ânus  
 agenesia do, 158f, 159  
 atresia membranosa do, 157f, 158  
 desenvolvimento do, 155, 157f  
 ectópico, 158  
 imperfurado, 157q, 157f  
 aorta, 201f  
 arco direito da, 213q  
 coartação da, 213q, 216f  
 justaductal, 213q  
 pós-ductal, 213q, 216f  
 pré-ductal, 213q, 216f  
 dorsal, 190f, 191  
 formação da, 203, 204f  
 válvulas semilunares da, 203, 207f, 211f-212f  
 apêndice  
 desenvolvimento do, 144f, 149, 151f  
 pélvico, 149  
 retrocecal, 149, 151f  
 retrocólico, 149  
 sub-hepático, 151q, 154f  
 apêndice do epidídimo, 166t, 179f  
 apêndice vesicular, 166t, 179f  
 apêndices auriculares, 281q, 282f  
 apêndices cutâneos, auriculares, 281q, 282f  
 aplasia congênita do timo, 304t  
 aplasia do timo, congênita, 304t  
 apoptose  
 e desenvolvimento dos membros, 239-240  
 endometrial, e implantação, 29  
 aqueduto cerebral, 257, 258f, 260f, 264q  
 aracnoide-máter, 39, 252-253  
 arcabouço de tecido conjuntivo, 222, 275f  
 arco hióideo. *Ver* Arcos faríngeos, segundo arco mandibular. *Ver* Arcos faríngeos, 1° (primeiro)  
 arcos da aorta, 101f, 194f, 197f, 204f  
 arcos faríngeos, 54-56, 56f, 58f-59f, 99-105, 102f  
 1° (primeiro), 100, 101f, 104t, 211  
 cartilagem, derivada do, 104t  
 músculos, derivados do, 104t  
 2° (segundo), 101f, 103, 104t, 211  
 cartilagem, derivada do, 101f, 103  
 músculos, derivados do, 104t  
 3° (terceiro), 101f, 103, 104t, 211  
 cartilagem, derivada do, 101f, 103, 104t  
 músculos, derivados do, 104t  
 4° (quarto), 104t, 212  
 cartilagem, derivada do, 101f, 103, 104t  
 músculos, derivados do, 104t  
 5° (quinto), derivados do, 212  
 6° (sexto), 104t, 212  
 cartilagem, derivada do, 101f, 103  
 músculos, derivados do, 104t



arcos faríngeos (*cont.*)  
artérias dos, 101f, 103, 139f. *Ver também* Arcos aórticos  
artéria dupla, 213q  
derivados das, 211-212  
cartilagens dos, derivados das, 103, 103f, 104e  
componentes dos, 100-105, 101f, 104e  
desenvolvimento dos, 99, 100f  
inervação dos, 103-105, 105f  
músculos, 238  
derivados dos, 95f, 103, 104t  
nervos dos, 103-105, 238, 267-269  
derivados dos, 103-105, 104t, 105f  
arcos vertebrais  
não fusão dos. *Ver também* Espinha bifida; Espinha bifida cística  
área cardiogênica, 38, 42f, 45  
aréola, 287f  
arquicerebelo, 260f  
artéria(s)  
aorta. *Ver* Aorta; Arcos da aorta  
axial, primária, 243f  
braquial, 242, 243f  
braquiocefálica, 214f  
carótida  
comum, 106f, 108f, 211, 214f-215f, 217f-218f  
externa, 108f, 214f-215f  
interna, 108f, 211, 214f  
coriônica, 74  
da retina, central, 271, 273q, 274f-275f, 277q  
do intestino anterior, 92f, 139f  
do intestino médio, 92f  
endometrial, 31, 72, 76f  
espiraladas do endométrio, 31, 72, 76f  
estapedicas, 211  
femoral, 243f  
fibular, 243f  
grandes, transposição das, 208q-209q, 211f  
hialóidea, 271, 272f, 275f, 277f  
ilíaca, 243f  
comum, 163, 191, 243f  
externa, 192f, 243f  
interna, 191, 192f, 219f-220f  
intercostal, 191, 216f, 227-228  
interóssea, 243f  
anterior, 243f  
comum, 243f  
intersegmentar, 191, 212, 214f, 218f, 227-228, 228f, 243f  
dorsal, 190f, 243f  
isquiática, 243f  
lombas, 191  
maxilar, 211  
mediana, 243f  
mesentérica  
inferior, 90, 138f-139f, 143f-144f, 149, 155-157  
superior, 90, 138f-139f, 141-142, 143f-144f, 146, 149q, 191  
plantar, 243f  
poplíteas, 243f  
profunda  
da coxa (femoral profunda), 242, 243f  
do braço, 243f  
pudenda, 152  
pulmonar, 201f, 213f, 218f  
direita, 212, 213q, 214f  
esquerda, 206f, 211f, 212, 214f-215f, 217f, 221f  
estenose da, 209q  
radial, 242, 243f  
renal, 163q, 167f-169f  
acessória, 163q, 168f  
polar, 169f  
retal, 155-157  
inferior, 155-157  
superior, 155-157  
sacral, 191  
subclávia, 214f, 216f  
direita, 212, 214f-215f, 215q, 217f  
esquerda, 212, 214f, 217f-218f  
tibial, 242, 243f  
tronco celíaco, 90, 138, 138f-139f, 147f, 191  
ulnar, 243f  
umbilicais, 36-38, 74, 76f, 190f, 219, 243f  
ausência de (artéria umbilical única, AUU), 82q, 82f  
constricção da, 217  
derivados adultos das, 217  
destino da, 191  
no transporte placentário, 78f  
vertebral, 191  
vesical, 191, 219, 220f  
vitelina, 138f, 155f, 190f, 191, 213f, 243f  
artéria axial, primária, 243f  
artéria braquial, 242, 243f  
artéria braquiocefálica, 214f  
artéria carótida  
comum, 106f, 108f, 211, 214f-215f, 217f-218f  
externa, 108f, 214f-215f  
interna, 108f, 211, 214f

artéria do tronco celíaco, 90, 138, 138f-139f, 147f, 191  
artéria e veia centrais da retina, 271, 273q, 274f-275f, 277q  
artéria femoral profunda, 242, 243f  
artéria fibular, 243f  
artéria hialóidea, 272f, 273, 275f, 277q  
artéria ilíaca, 243f  
comum, 163, 191, 243f  
externa, 192f, 243f  
interna, 191, 192f, 219f-220f  
artéria interóssea, 243f  
anterior, 243f  
comum, 243f  
artéria isquiática, 243f  
artéria mediana, 243f  
artéria mesentérica  
inferior, 90, 138f-139f, 143f-144f, 149, 155-157  
superior, 90, 138f-139f, 141-142, 143f-144f, 146, 149q, 191  
artéria oftálmica (hialóidea), 272f, 273, 275f, 277, 277q  
artéria plantar, 243f  
artéria poplíteas, 243f  
artéria profunda  
da coxa (femoral profunda), 242, 243f  
do braço, 243f  
artéria pudenda, 152  
artéria pulmonar, 201f, 213f, 218f  
direita, 212, 214f  
esquerda, 206f, 211f, 212, 214f-215f, 217f, 221f  
estenose da, 209q  
artéria radial, 242, 243f  
artéria renal, 163q, 167f-169f  
acessória, 163q, 168f  
polar, 169f  
artéria retal, 155-157  
inferior, 155-157  
superior, 155-157  
artéria tibial, 242, 243f  
artéria ulnar, 243f  
artéria umbilical única, 82q, 82f  
artéria vertebral, 191  
artéria vitelina, 138f, 155f, 190f, 191, 213f, 243f  
artéria(s) subclávia(s), 214f, 216f  
direita, 212, 214f-215f, 215q, 217f  
esquerda, 212, 214f, 217f-218f  
artéria(s) umbilical(is), 36-38, 74, 76f, 190f, 219, 243f  
ausência de (artéria umbilical única, AUU), 82q, 82f  
constricção das, 217  
derivados adultos das, 217  
destino das, 191  
no transporte placentário, 78f  
artérias (espiraladas) do endométrio, 31, 72-74, 76f  
artérias coriônicas, 74  
artérias da retina, 271, 274f-275f, 277, 277q  
artéria (e veia) central, 271, 273q, 274f-275f, 277q  
artérias e veias renais acessórias, 163q, 168f  
artérias espiraladas do endométrio, 31, 72-74, 76f  
artérias estapediais, 211  
artérias intercostais, 191, 216f, 227-228  
artérias intersegmentares, 190f, 212, 214f, 218f, 227-228, 228f, 243f  
dorsais, 190f, 243f  
artérias lombares, 191  
artérias maxilares, 211  
artérias sacrais, 191  
artérias vesicais, 191, 219, 220f  
articulação (articulações)  
cartilaginosa, 227, 227f, 229  
costovertebral, 229f, 230  
desenvolvimento das, 227, 227f  
fibrosa, 227, 227f, 230  
neurocentrais, 229, 229f  
sinoviais, 227, 227f, 230, 241  
asa orbital (*ala orbitalis*), 230, 231f  
asfixia, intrauterina, e produção de surfactante, 135q  
aspirina, efeitos fetais da, 308  
astroblastos, 251, 252f  
astrócitos, 251, 252f  
atelectasia pulmonar, 239q  
ativina(s), e desenvolvimento do pâncreas, 144  
atraso da anáfase, 298q  
atresia anorretal, 158f, 159  
atresia biliar, 143q  
atresia biliar extra-hepática, 143q  
atresia da aorta, 209q  
atresia da laringe, 129q  
atresia da traqueia, 131q  
atresia de esôfago, 138q  
atresia do duodeno, 142q, 142f  
atresia membranosa do ânus, 157f, 158  
atresia retal, 158f, 159  
átrio(s)  
esquerdo, formação do, 193f, 196-197, 202  
primordial, 59f, 193f-194f, 196, 197f  
divisão do, 197-200, 197f

aurícula (do orelha), 58-61, 60f-61f, 107q, 110f  
aurícula (do coração), 201f-202f  
autossomos, 296  
axônio(s), 252f  
célula ganglionar, 274f  
como ventral, 251-252  
espinal, 250-251  
motores, 241-242, 253  
nervo periférico, 253  
olfatório, 118-119  
sensitivos, 241-242

## B

baço  
acessório, 143q, 146q  
desenvolvimento do, 146, 147f, 222  
bainha dérmica da raiz, 285f, 286  
bainha epidérmica da raiz, 285-286, 285f  
bainha epitelial da raiz, 289, 290f  
bainhas de mielina, 241-242, 253  
barras esternais, 230  
barreira placentária. *Ver* Membrana placentária  
barreira sangue-ar, 133  
bastonetes (da retina), 273  
bebê colódio, 284q  
bebês  
circulação nos, 191, 220f  
prematureos, 65-67, 133  
ducto arterial patente nos, 217q  
fechamento do ducto arterial nos, 216-217, 219  
pulmões dos, 135q  
bexiga urinária  
anomalias congênicas da, 169q  
desenvolvimento da, 167, 172f  
extrofia da, 169q, 173f  
bexiga. *Ver* Bexiga urinária  
bifenilas policloradas, como teratôgenos, 304t, 309  
bigorna, 103f, 231f, 280  
formação da, 103, 104t, 230, 280  
biologia molecular, do desenvolvimento humano, 1  
blastocisto(s)  
extrauterino, 32q  
formação do, 2f-3f, 23f, 24  
implantação do, 30, 30f  
inibição do, 33q  
sítios do, 32q  
blastômeros, 23f, 24, 85  
BMP. *Ver* Proteínas morfogenéticas do osso (BMP)  
boca  
anomalias congênicas da. *Ver* Lábio e palato fendidos  
primitiva (estomodeu), 52f, 59f, 99-100, 100f-101f, 114, 137  
bochechas, desenvolvimento das, 115-118  
bócio, congênito, fármacos tireoidianos e, 308  
bolsa omental, 141  
recesso inferior da, 140f  
recesso superior da, 140f  
bolsas faríngeas, 101f-102f, 105-107  
derivados das, 105-107, 106f  
botões gustativos, desenvolvimento dos, 113  
bradicinina, e fechamento do ducto arterial, 216-217  
braquicefalia, 233q, 234f, 299t  
*brevicollis*, 230q  
bronquíolos respiratórios, 132, 134f  
bronquíolos, 132, 134f  
brônquios  
desenvolvimento dos, 128f, 130-135, 133f  
principais, 130-131, 133f  
secundários, 131, 133f  
segmentares, 131  
broto do dente, 288, 289f-290f  
broto do pelo, 286  
broto dos pulmões, 101f, 127, 130-131  
broto mediano da língua, 128f  
broto traqueal, 127, 128f, 130-131  
broto uretérico, 162, 163f-165f, 168f, 172f  
brotos brônquicos, 90, 128f, 130-131  
brotos dos dedos dos pés, 239-240, 241f  
brotos dos membros  
inferiores, 54-56, 56f, 239  
superiores, 54-56, 55t, 56f, 59f-60f, 240f  
brotos dos membros superiores, 54-56, 55t, 56f, 59f-60f, 240f  
brotos mamários, 287-288  
brotos pancreáticos  
dorsal, 141f, 144, 144f-145f, 148f  
ventral, 141f, 144, 145f-146f  
bulbo, 255  
bulbo cardíaco (*bulbus cordis*), 191, 193f-194f, 194, 197f, 203, 204f  
bulbo olfatório, 118-119, 119f, 261, 262f, 269  
bulbo piloso, 286  
bulbos sinovaginais, 176-177, 182f, 184f  
bussulfam, como teratôgeno, 304e

## RECURSOS EXTRAS

## C

cabeca  
anomalias congênicas da, 233q, 233f, 261  
desenvolvimento da, 254-261  
do embrião, crescimento da, 32, 37f  
do feto, crescimento da, 2f-3f  
cálcio, e desenvolvimento dos ossos, 227q  
calcitonina, células C e produção de, 105-107  
cálce óptico, 271, 273q, 274f-275f  
cálces  
desenvolvimento dos, 163, 166t  
maiores, 163  
menores, 163  
calvária, 307  
crescimento pós-natal da, 231-233  
defeitos da, 233q, 233f, 258f, 263q-264q, 267f  
formação da, 230  
camada basal  
do endométrio, 9f, 10  
no desenvolvimento da pele, 283, 284f  
camada compacta, do endométrio, 17-18  
camada esponjosa, do endométrio, 10, 17-18  
camada funcional, do endométrio, 9f, 10, 72  
camada intermediária, no desenvolvimento da pele, 284, 284f  
camadas germinativas  
derivados das, 51, 53f  
formação das, 35-38, 37f  
campos ungueais, 286, 287f  
camundongos transgênicos, 1  
canais pericardioperitoneais, 90-91, 130-131, 131f-132f  
canais semicirculares, 279  
canal anal, desenvolvimento do, 155-159, 157f  
canal atrioventricular  
circulação pelo, 196, 197f  
divisão do, 196, 198f  
canal central da medula espinal, 250-251, 251f, 253f, 258f-259f  
canal cervical, 8, 9f, 80f  
canal da raiz, 289  
canal hialóideo, 275f, 277  
canal inguinal  
anomalias congênicas do, 187q  
desenvolvimento do, 179f, 184-188, 186f  
canal nasopalatino, 120-122  
canal neural, 43f, 249, 249f, 251f, 257  
canal neuroentérico, 41f  
canal notocordal, 40f  
capa citotrofoblástica, 45, 46f, 72-74, 76f  
capacitação dos espermatozoides, 20, 22f  
cápsula da lente, 277  
cápsula glomerular, 163, 164f, 167f  
cápsula interna, 260-261, 265f  
cápsulas nasais, 230, 231f  
cápsulas óticas, 230, 231f  
cartilaginosa, 279, 279f-280f  
características sexuais secundárias, 7, 10, 296  
carbonato de lítio, como teratôgeno, 304t, 308-309  
carboxiemoglobina, tabagismo e, 306  
cardiopatia cianótica, 209q, 211f  
carpo, 235f-236f  
cartilagem  
aritenóide, 104t  
cricóide, 103f, 104t  
cuneiforme, 104t  
da laringe, 103, 129, 129f, 230  
desenvolvimento da, 225-227  
do arco faríngeo, derivados da, 104t. *Ver também* os arcos faríngeos específicos  
elástica, 225  
hialina, 225, 226f, 227, 233-234  
hipofisária, 230, 231f  
histogênese da, 225  
paracordal, 230, 231f  
Reichert, 103-105  
tireóidea, 103f, 104t, 108f, 112f-113f  
cartilagem aritenóide, formação da, 104t  
cartilagem cricóide, formação da, 103f, 104t  
cartilagem cuneiforme, formação da, 104t  
cartilagem de Meckel, 103  
cartilagem de Reichert, 103-105  
cartilagem elástica, 225  
cartilagem hialina, 225, 226f, 227, 233-234  
cartilagem hipofisária, 230, 231f  
cartilagem paracordal, 230, 231f  
cartilagem tireóide, 103f, 104t, 108f, 112f-113f  
cartilagens laringeas, 103, 129, 129f, 230  
formação das, 104t  
catarrata congênita, 277q, 310f  
cauda equina, 253, 255f  
CAVC (coleta de amostra de vilosidade coriônica), 69, 69f  
cavidade amniótica, formação da, 30-31, 30f  
cavidade blastocística, 23f, 24  
cavidade coriônica, 32, 32f, 82-83, 83f  
cavidade exocelômica, 30f, 31  
cavidade pericárdica, 90  
desenvolvimento da, 90, 90f-94f, 194f-195f  
cavidade peritoneal, 32q, 90, 90f  
cavidade sinovial, 227  
cavidade timpânica, 53f, 105, 106f, 280, 280f  
cavidades corporais. *Ver também* as cavidades específicas do corpo  
desenvolvimento das, 90-91  
embrionárias, 89-91, 90f-91f  
cavidades nasais, desenvolvimento das, 117f, 118-120  
cavidades pleurais  
desenvolvimento das, 89, 90f  
primitivas, 90  
cavidades corporais. *Ver também* cavidades corporais específicas  
desenvolvimento das, 90-91  
embrionárias, 89-91, 90f-91f  
CCC. *Ver* Comprimento cabeça-calcanhar  
ceco  
desenvolvimento do, 148f, 149  
sub-hepático, 151q, 154f  
ceco sub-hepático, 146, 148f, 151f  
celoma intraembrionário, 40, 42f, 50f, 89, 90f, 93f  
dobramento do embrião e, 50f, 51, 89, 90f  
celoma. *Ver também* cavidades corporais específicas  
extraembrionário, 30f-31f, 31-32, 40, 50f, 51, 58, 89, 90f  
intraembrionário, 40, 42f, 50f, 89, 90f, 93f  
células alveolares  
tipo I, 133  
tipo II, 133, 135q  
células C, 105-107  
células cromafins, 254f, 265-266  
células da crista neural  
e desenvolvimento da face, 115  
e desenvolvimento da laringe, 129  
e desenvolvimento da pele, 284  
e desenvolvimento das glândulas salivares, 114  
e desenvolvimento das glândulas suprarrenais, 169-171, 175f  
e desenvolvimento do sistema nervoso, 39, 265-269  
e desenvolvimento do timo, 105  
e desenvolvimento dos dentes, 288  
e desenvolvimento dos membros, 241-242  
e desenvolvimento dos olhos, 276-277  
e desenvolvimento espinal, 247, 252-253, 254f  
e síndrome do primeiro arco, 108q, 110f  
na síndrome de DiGeorge, 110q  
no megacolo congênito, 157q  
células da microglia (microglia), histogênese da, 251-252, 252f  
células da microglia (microglia), histogênese da, 251-252, 252f  
células da neuroglia, 253  
células de Hofbauer, 77f  
células de Kupffer, hepáticas, 142  
células de Leydig, 173-175, 178f  
células de Schwann, 241-242, 253, 254f, 265  
células de Sertoli, 173-175, 178f  
células deciduais, 29, 31, 72  
células do neurolema (de Schwann), 241-242, 253, 254f, 265  
células ependimárias, 251  
células estromais, e imunoproteção placentária, 31  
células germinativas, primordiais, 84, 171, 177f-178f  
células hematopoéticas, da medula óssea, 225  
células intersticiais (de Leydig), 173-175, 178f  
células mesenquimais, 36, 38f, 43  
células mioepiteliais, 238, 285-286  
células neuroepiteliais, 38, 250-251, 251f  
células parafoliculares, 105-107  
células progenitoras. *Ver* Células-tronco  
células que contêm somatostatina, pancreáticas, 144  
células receptoras olfatórias, 118-119  
células secretoras, 169-171, 285-286, 285f  
células-satélite, 254f, 265  
células-tronco, 1, 5, 222  
cimento dental, 289  
centro organizador do prosencéfalo, 114  
centro organizador do rombencéfalo, 114  
centros de condrição, 225, 229, 229f, 233q, 240  
*centron*, 229, 229f  
cerebelo, 255-256, 258f, 260f  
chumbo, como teratôgeno, 309  
cianose  
ciclo menstrual, 17-19, 18f  
anovulatório, 17q  
fase gravídica do, 19  
fase isquêmica do, 16f, 18f, 19  
fase lútea (secretora) do, 18-19  
fase menstrual do, 17-18  
fase proliferativa do, 18  
fases do, 17-19  
hormônios do, 18f  
ciclo ovariano, 14-17  
cintura escapular, 233-234  
cintura pélvica, desenvolvimento da, 233-234  
circulação materno-fetal, 74  
circulação materno-placentária, 75  
circulação placentária, 74-79, 76f  
deficiente, e crescimento fetal, 75  
circulação sanguínea  
fetal, 70, 76f, 215-219, 219f  
deficiente, e crescimento fetal, 75  
fetoplacentária, 74  
materno-placentária, 75  
neonatal, 216-217, 220f  
placentária, 74-79, 76f  
circulação uteroplacentária, 75, 76f  
deficiente, e crescimento fetal, 75  
cirurgia fetal, 69  
cisterna do quilo, 221f, 222  
cisto(s)  
auricular, 107q  
branquiais, 107q, 108f-109f  
do ducto de Gartner (ducto longitudinal do epóforo), 179f  
do ducto tireoglossos. *Ver* Cistos e seios do ducto tireoglossos  
do úraco, 169q, 173f  
lingual, congênito, 179f  
cistos e fístulas linguais, congênicos, 111f, 112q  
cistos e seios do ducto tireoglossos, 111q, 112f-113f  
citomegalovírus  
como teratôgeno, 264q, 304t, 309  
transporte transplacentário do, 78f, 79  
citotrofoblasto, 24, 25f, 29, 30f, 31, 45, 46f  
clitório, 8f, 10, 10f  
desenvolvimento do, 166t, 172f, 181  
clivagem do zigoto, 2f-3f, 23f, 24  
cloaca, 51, 52f, 139f, 154-155  
divisão da, 154-155, 156f  
clonagem, 5  
c-met, e desenvolvimento muscular, 237f  
CN. *Ver* Comprimento cabeça-nádega (CN)  
cóanas, 118-119, 119f  
coarctação da aorta, 213q, 216f  
justaductal, 213q  
pós-ductal, 213q, 216f  
pré-ductal, 213q, 216f  
cóclea membranosa, 279, 279f  
coleta de amostra de vilosidade coriônica, 69, 69f  
coleta percutânea de amostra de sangue do cordão umbilical (CPSCU), 69  
colículo seminal, 166t, 180f  
colículos  
inferiores, 257, 261f  
superiores, 261f  
colo  
esquerdo (não rotação do intestino médio), 149q, 154f  
congenitamente aumentado (megacolo), 152q, 157f  
desenvolvimento do, 146-149, 148f, 150f  
colo esquerdo, 149q, 155f  
coloboma  
da íris, 274q, 276f  
da pálpebra (coloboma palpebral), 278q  
da retina, 273q  
coluna eferente visceral especial, 268  
coluna intermediolateral, 269  
coluna vertebral  
desenvolvimento da, 36, 227-229, 228f-229f  
estágio cartilaginoso do, 229  
estágio ósseo do, 229, 229f  
fendida, 233q, 233f  
ossificação da, 229  
colunas cinzentas dorsais, 251-252  
colunas cinzentas, 251-252  
colunas eferentes somáticas, 266-267  
comissuras  
dos lábios, 181, 183f  
encefálicas, 261, 265f  
anteriores, 183f, 261  
do hipocampo, 261, 265f  
posteriores, 265f  
comissuras cerebrais, 261, 265f  
compactação, 24  
complexo dos distúrbios causados por faixas amnióticas, 84q  
complexo morfogenético de Robin, 108q  
comprimento cabeça-calcanhar (CCC), 54, 54f  
comprimento cabeça-nádega (CN), 54, 54f, 63, 64t  
comprimento maior (CM), 54, 54f  
comunicação intercelular, 313-314  
conceito, definição de, 1  
conchas nasais, 120f-121f  
conchas, 118-119, 121f  
condensação, e desenvolvimento ósseo, 239-240  
condroblastos, 36, 225-226  
condrócito, 225-226, 226f, 235q  
condrocânio, 230, 231f  
condrogênese, 225  
cone arterial, 191, 203, 204f, 209q  
cone medular, 253, 255f  
cones (da retina), 273



anxomas, 314  
conjuntiva palpebral, 278  
conjuntiva, 277-278  
consumo de álcool  
e anomalias congênicas, 264q, 304t, 306-307, 306f  
e crescimento fetal, 68  
e retardo mental, 306  
consumo pesado, mas esporádico, de álcool, durante a gravidez, 306-307  
contagens de espermatozoides, 19q  
contraceptivos orais  
e ovulação, 17q  
efeitos fetais dos, 307  
controle do desenvolvimento embrionário, 51-54  
cópula, 112-114, 115f  
coração  
anomalias congênicas do, 205, 213  
desenvolvimento do, 190-191  
desenvolvimentos posteriores, 191-205  
início funcional do, 45  
primitivo, 36, 44f, 45, 50f, 93f  
circulação pelo, 194-196, 197f  
divisão do, 196-200, 198f-202f  
sistema de condução do, 205, 205f  
veias associadas ao, desenvolvimento do, 190-191, 190f, 192f-193f  
cordão espermático, hidrocèle do, 188q, 188f  
cordão nefrogênico, 161, 162f, 164f  
cordão umbilical, 82  
alça ao redor do feto, 82, 83f  
formação do, 50f, 51  
nós falsos do, 82  
nós verdadeiros do, 82  
prolapso do, 82  
cordas tendíneas, 202-203, 205f  
cordões angioblásticos, 190f  
cordões hepáticos, 141f, 142, 190-191  
cordões seminares, 173, 178f  
cordões sexuais, primários, 178f  
cordomas, 228q  
coriocarcinomas, 45q  
corioide, desenvolvimento da, 276, 276f  
córion, 31-32  
liso, 72, 73f-76f, 74  
suprimento sanguíneo para o, 191, 192f, 194  
viloso (frondoso), 45, 72, 73f, 75f, 81, 83f  
córnea, desenvolvimento da, 275f, 277, 277f  
corno  
maior, 103, 103f, 104t  
menor, 103, 103f, 104t  
corno maior, formação do, 103, 103f, 104t  
cornos cinzentos, 251-252  
cornos dorsais (cinzentos), 251-252  
cornos laterais, 251-252, 254f, 269  
cornos ventrais, 251-252  
coroa radiada, 11f-12f, 14, 15f, 17, 21  
corpo *albicans*, 17  
corpo caloso, 260-261, 265f  
corpo ciliar, desenvolvimento do, 226f, 276  
corpo do períneo, 154  
corpo esponjoso do pênis, 166t, 180-181, 183f  
corpo estriado, 260-261, 265f-266f  
corpo lúteo, 14, 16f, 17-19, 18f, 26q, 79  
corpo ultimofaríngeo, 105-107, 107f  
corpo vertebral, 228f, 229  
corpo vítreo, 275f-276f, 277  
corpos cavernosos do clitoris, 166t  
corpos cavernosos do pênis, 166t  
corpos mamilares, 257-258, 262f  
corpúsculo polar  
primeiro, 12f, 15f, 22f  
segundo, 12f, 14, 15f, 22f, 23, 299q  
corpúsculo renal, 163  
córtex  
cerebelar, 256  
da glândula suprarrenal, 169-171, 177f-178f  
córtex do cerebelo, 256  
córtex do ovário, 16f, 178f  
corticotrofina coriônica humana (hCACTH), síntese placentária da, 79  
cortisol, e trabalho de parto, 79  
costelas  
acessórias, 232q  
cervicais, 232q, 233f  
desenvolvimento das, 230  
falsas, 230  
flutuantes, 230  
lombares, 232q  
verdadeiras, 230  
cotilédones, 72, 75f-76f, 81, 81f  
coxins endocárdicos, 196-197, 197f-200f, 203f-204f  
defeitos dos, 208q  
coxssackievirus, transporte transplacentário do, 79  
CPSCU (coleta percutânea de sangue do cordão umbilical), 69  
cranial, como termo descritivo, 4f  
anomalias congênicas do, 233q, 233f, 258f, 261, 264q, 267f-268f  
crescimento pós-natal do, 231-233  
desenvolvimento do, 230-233, 231f  
do recém-nascido, 231  
crânio bifido, 263q, 267f  
craniofaringiomas, 262q, 267f  
craniossinostose, 233q, 234f  
cretinismo, 235f, 308  
CRH (hormônio liberador de corticotrofina), e trabalho de parto, 79  
criptas tonsilares, 105  
criptorquidia, 187q, 187f  
crista *dividens*, 215  
crista do *truncus*, 203, 207f, 208q  
crista ectodérmica apical, 235f, 239  
crista gonadal, 161, 171, 173q, 177f  
crista neural, desenvolvimento da, 39, 43f  
crista terminal, 197, 198f, 201f, 205f  
crista urogenital, 161, 162f, 164f  
cristas ampulares, 279  
cristas bulbares, 202-203, 204f, 206f-207f  
cristas caudais, 90  
cristas craniais, 90  
cristas dérmicas, 284  
cristas epidérmicas, 284, 284f  
cristas mesonéfricas, 56-58, 60f  
cromátide, 11  
cromatina sexual, 296q  
cromossomo(s)  
cromátide dupla, 11, 13f  
*crossing over* (permutação) de, 11, 24  
deleção de, 300-301, 301f  
duplicação de, 301q, 301f  
em anel, 301, 301f  
homólogos, 10-14, 296  
inversão de, 301f, 302q  
não disjunção dos, 14q, 15f, 296, 297f  
número haploide de, 11  
quebra, 300  
sexuais. Ver Cromossomos sexuais  
translocação de, 300, 301f  
cromossomo em anel, 301, 301f  
cromossomo X, 15f, 171, 173q, 175-176, 181q  
inativação do, 296q  
isocromossomo do, 302q  
cromossomo Y, 10-11, 15f, 25q, 171, 173, 173q  
cromossomos com cromátide única, 11, 13f  
cromossomos sexuais  
distúrbios dos, 296-297  
do espermatozoide, 12f  
do oócito, 12f  
não disjunção dos, 15f  
trissomia dos, 299, 300f, 300t  
cronologia(s)  
do desenvolvimento do embrião, 305f, 306  
do desenvolvimento pré-natal, 2f-3f  
*crossing over* (permutação), de cromossomos, 11, 24  
culturas de células, fetais, 69  
*cumulus oophorus*, 17  
curvatura maior do estômago, 138, 139f  
curvatura menor do estômago, 138  
cutícula, 286

## D

data da concepção, 66f  
data da fecundação, estimativa da, 63, 64t  
data provável do parto (DPP), 67  
DDS 46, XX, 181q, 184f  
DDS ovotesticular, 181q  
decídua, 72, 73f  
decídua basal, 72-75, 73f, 76f, 81  
decídua capsular, 72, 73f-74f  
decídua parietal, 72, 73f, 74, 75f-76f, 82-83  
décima sétima à vigésima semana, 65, 66f-67f  
décima terceira à décima sexta semana, 65, 66f  
dedo(s) da(s) mão(s)  
anomalias congênicas dos, 244q  
supranumerários, 244q, 245  
unidos por membranas, 239-240, 244q, 245f  
dedos supranumerários, 244q  
dedos unidos por membranas, 239-240, 244q, 246f  
defeito do *ostium secundum*, 208q  
defeitos congênicos, 295. Ver também Anomalias congênicas  
anomalias cromossômicas e, 296-303, 297f  
e morte de bebês, 295  
fatores ambientais nos, 296f, 303-311  
fatores genéticos nos, 296-303, 297f  
herança multifatorial e, 295, 296f, 311  
defeitos congênicos do coração (DCC), 205  
defeitos da parede abdominal, 149q  
ventral, dosagem de alfa-fetoproteína para a detecção de, 70  
defeitos do *ostium primum*, 208q

defeitos do septo atrial do tipo seio venoso, 208q, 210f  
defeitos do septo atrial, 208q, 210f-211f, 305f  
defeitos do septo ventricular, 208q, 211f-212f, 305f  
muscular, 208q  
defeitos do tubo neural, 258f  
causas dos, 254q, 261  
detecção dos, dosagem de alfa-fetoproteína para, 70  
deficiência de vitamina D, 227q  
deleção, cromossômica, 300-301, 301f  
dente(s)  
anomalias congênicas dos, 291q-292q, 292f  
anomalias numéricas dos, 291q, 292f  
com tamanho anormal, 291q  
decíduos, 231-233, 288-290, 290f  
queda dos, a ordem e a época normais da, 288t  
desenvolvimento dos, 288-293, 289f-290f  
estágio de broto (ou botão) do, 288, 289f-290f  
estágio de capuz do, 289, 290f  
estágio de sino do, 289, 290f  
sífilis e, 290f  
tetraciclina e, 289f, 292f, 303, 304t, 307  
erupção dos, 289-290, 290f  
ordem e época normais da, 288t  
forma dos, variação na, 291q, 292f  
fundidos, 291q  
incisivos, 120-122, 120f, 288t, 289-290, 290f  
manchados, 292q, 307  
permanentes, 119q, 288, 290, 290f  
raiz dos, 289, 290f  
dentes decíduos, 231-233, 288-290, 290f  
dentes fundidos, 291q  
dentes incisivos, 120-122, 120f, 288t, 289-290, 290f  
dentes manchados, 292q, 307  
dentes supranumerários, 291f-292f  
dentina, 289, 290f-291f, 292q  
dentinogênese imperfeita, 292q, 292f  
derivados da estreptomicina, como teratógenos, 307  
derivados dos benzodiazepínicos, como teratógenos, 308-309  
dermatoglifos, 284  
dermatomo, 223, 224f, 242, 242f  
derme, 284-285  
dermomiótomo, 223, 224f, 236-238, 237f  
descamação, 107q, 283, 284f  
desenvolvimento pré-natal, cronologia do, 2f-3f  
desnutrição, materna, e crescimento fetal, 68  
determinação do sexo, 14, 171-173, 178f, 180q  
dextrocardia, 205q, 208f  
diabetes melito, efeitos fetais do, 311  
diálise, 225, 226f, 234  
diafragma  
ausência congênita do, 239q  
desenvolvimento do, 91-97, 94f-95f  
inervação do, 94  
pilares do, 93, 95f  
tendão central do, 90, 93, 93f, 95f  
diazepam, uso durante a gravidez, 308-309  
diencéfalo, 250f, 254, 257-261, 258f, 263f  
diestilbestrol, como teratógeno, 304t  
difusão facilitada, transporte placentário por, 77  
difusão simples, transporte placentário por, 77-78  
dióxido de carbono, transporte transplacentário do, 71, 77, 78f  
direção, anatômica, termos descritivos relativos à, 4f  
disco embrionário  
bilaminar, 29, 30f, 31, 35, 37f  
formação do, 30-31  
trilaminar, 35, 37f, 41f, 49, 53f  
disco interventricular, 36, 227-228, 228f  
discos intercalados, 238  
disostose mandibulofacial, 108q  
dispermia, 299q  
displasia ectodérmica congênita, 291f  
displasia, 291f, 295  
dispositivo intrauterino (DIU), e implantação, 33q  
distúrbios disréticos axiais, 233q  
distúrbios genéticos, diagnóstico pré-implantação dos, 25q  
distúrbios ligados ao X, 25q, 69  
DIU (dispositivo intrauterino), e implantação, 33q  
divertículo  
cecal, 146, 148f, 151f  
hepático, 141f, 142-143, 143f  
hipofisário, 259-260, 259t, 263f  
ileal, 152q, 155f  
laringotraqueal, 111f  
metanéfrico, 162-163, 163f-165f, 165q, 168f, 172f  
neuro-hipofisário, 259-260, 259t, 263f  
respiratório, 127, 128f  
divertículo (holsa) hipofisário, 259-260, 259t, 263f  
divertículo de Meckel (ileal), 152q, 155f  
divisão epiaxial, dos miótomos, 237, 238f  
divisão ipoaxial, dos miótomos, 237  
divisão meiótica  
primeira, 10-11, 12f  
da espermatogênese, 11-14, 12f  
da oogênese, 12f, 14

## RECURSOS EXTRAS

divisão meiótica (*cont.*)  
segunda, 11  
da espermatogênese, 11-14, 13f  
do oócito, 13f, 14  
dobramento do embrião, 49-51, 50f  
e sistema cardiovascular, 50f, 51, 52f  
lateral, 50f, 51  
longitudinal, 51  
dobramento lateral, do embrião, 50f, 51, 89  
doença da membrana hialina, 135q  
doença de Hirschsprung, 157q, 157f  
doença de Minamata, 309  
doença hemolítica do recém-nascido, 79q, 292q  
Dolly (ovelha clonada), 5  
dorsal, como termo descritivo, 4f  
dosagem da alfa-fetoproteína, 70  
DPP. Ver Data provável do parto (DPP)  
drogas ilícitas, efeitos fetais das, 309  
drogas sociais, efeitos fetais das, 309  
DTN. Ver Defeitos do tubo neural  
ducto(s)  
alveolar, 132-134  
biliar, 141f, 142-143, 145f-146f  
cístico, 142-143  
coclear, 269, 279, 279f  
de Gartner (ducto longitudinal do epóforo), 166t, 179f  
do epóforo, 166t, 179f  
ejaculatório, 8f, 10, 166t, 167, 176, 181f  
endolinfático, 278-279, 279f  
hepático, 137, 143q  
lacrimonasal, 116-117, 123q  
lactíferos, 287-288, 287f  
mesonéfrico, 162, 164f-165f, 166t, 167, 176, 179f  
nefrônico, 164f  
pancreático, 144, 145f  
paramesonéfrico, 166t, 176, 177f-179f, 182f, 184q  
semicirculares, 269, 279, 279f  
siringossolo, 108f, 110, 111f-113f  
torácico, desenvolvimento do, 221f, 222  
ducto arterial, 214f, 216-217, 219  
patente, 209q, 211f-212f, 217q, 221f  
ducto cístico, 141f, 142-143  
ducto de união (ou *ductus reuniens*), 279, 279f  
ducto deferente, 8f, 10, 19, 113f, 166t, 169q, 176, 186f, 187, 188q  
ducto do epidídimo, 176  
ducto nasolacrimal, 116-117, 123q  
ducto onfaloentérico, 51, 156f  
alça do intestino médio e, 146, 148f  
remanescentes persistentes do, 152q, 154f-155f  
ducto pancreático acessório, 144, 145f  
ducto paramesonéfrico, 166t, 173-175, 177f-179f, 182f, 184q  
ducto submandibular, 114  
ducto venoso, 191, 193f, 215, 217  
ductos alveolares, 132-134, 134f  
ductos de Wolff. Ver Ductos mesonéfricos  
ductos genitais, desenvolvimento dos, 176-177  
femininos, 176-177, 180f  
masculinos, 176, 179f  
ductos hepáticos, 137, 143q  
acessórios, 143q  
dúctulos eferentes, 162, 166t, 176, 179f  
duodeno  
anomalias congênicas do, 142q  
desenvolvimento do, 141-142, 141f  
duplicação, cromossômica, 301f  
dura-máter, 252-253, 255f-256f

## E

ectoderma, embrionário, 35, 38f, 40f-41f  
derivados do, 51, 53f, 100f-101f  
ectopia cordis (ectopia do coração), 207q  
ectopia renal cruzada, 166, 170f  
ectromelia, 245  
eferente somático geral, 255, 259f  
eferente visceral geral, 103-105  
eferente visceral geral, 255, 259f-260f, 268  
eferentes somáticos, gerais e especiais, 255, 259f  
eferentes viscerais, gerais e especiais, 255, 259f-260f, 268  
ejaculado, 19  
eletrólitos, transporte transplacentário de, 78, 78f  
embrião(ões)  
dobramento do, 49-51, 50f  
e sistema cardiovascular, 50f, 51, 52f  
lateral, 50f, 51, 89  
implantação do, 30, 30f  
extrauterina, 32q  
inibição da, 33q  
locais de, 32  
ultrassonografia do, 68-69, 68f  
embrioblasto, 23f, 24, 25f

embriologia  
aplicada, 1  
avanços da, 1-5  
clínica, 1  
idade do embrião, estimativa da, 39, 54, 55t, 56f  
importância da, 1-5  
embriotrofo, 31  
eminência caudal, 50f, 54-56, 56f, 59f  
eminência hipofaríngea, 113-114, 115f, 129  
eminência mediana, 259-260, 259t, 263f  
encéfalo  
anomalias congênicas do, 45q, 233q, 261  
desenvolvimento do, 38-39, 42f, 51, 52f, 57f, 196f, 254-261, 254f  
invólucro protetor do (neurocrânio), desenvolvimento do, 230, 231f  
encéfalo anterior, 50f, 52f, 54-56, 92f, 114, 257-261  
divisão em telencéfalo e diencéfalo, 254  
e desenvolvimento dos olhos, 115, 271, 273f  
encéfalo médio, 59f, 250f, 254, 257, 260f-262f  
endocárdio, 191, 194f-195f, 207f  
endoderma, embrionário, 35, 37f-38f, 40f  
endométrio  
camada funcional do, 9f, 10, 72  
camadas do, 9f, 10, 17-18, 72  
grávido, 72  
implantação do blastocisto no, 30f, 31, 36, 39  
extrauterina, 32q  
inibição da, 33q, 45q  
endotélio da córnea, 277  
enzimas da mucosa tubária, 21  
epêndima, 251, 252f  
epiblasto, 29, 30f, 36  
epicárdio, 191, 194f-195f  
epiderme, desenvolvimento da, 283-284, 284f  
epidídimo, 8f, 10-14  
apêndice do, 166t  
desenvolvimento do, 176, 178f-179f  
epífises, 225-226  
anulares, 229, 229f  
epigenética, 319-320  
epiglote, desenvolvimento da, 103, 115f, 129  
epispádia, 169q, 174f, 184q  
epitálamo, 257-258, 262f  
epitélio da córnea, 277  
epitélio da lente, 275f  
anterior, 275f, 277  
subcapsular, 275f, 276-277  
epitélio do esmalte  
externo, 289, 290f  
interno, 289, 290f  
epitélio olfatório, 118-119, 119f  
epitélio pigmentado da retina, 273, 273q, 273f, 275f-277f  
epitélio subcapsular da lente, 275f, 276  
eponíquio, 286, 287f  
epóforo, 166t, 179f  
eritroblastose fetal (doença hemolítica do recém-nascido), 79q, 292q  
erros inatos do metabolismo, 69  
escafocefalia, 233q, 234f  
escápula, 235f-236f  
escavação retouterina, 176, 182f  
escavação vesicouterina, 176, 182f  
esclera, 275f-276f, 276  
esclerótomos, 223, 224f, 227-228, 228f, 230  
escoliose, 233q, 233f  
escroto, desenvolvimento do, 171-176  
esmalte, do dente  
desenvolvimento do, 289, 290f  
hipoplasia, 291q  
esôfago  
anomalias congênicas do, 129q, 138q  
desenvolvimento do, 138  
mesentério dorsal do, desenvolvimento do diafragma a partir do, 93, 95f  
recanalização, falha da, 138  
espaço intervuloso, 72-74, 75f  
primórdios do, 31  
sangue materno no, 45, 46f, 75, 306  
volume sanguíneo, 75  
espaço intrarretiniano, 272f-273f, 273, 273q, 275f-276f  
espaço perilinfático, 279f-280f  
espaço subaracnóideo, 252, 256f, 257  
espermatozócitos  
primários, 11-14  
secundários, 11-14  
espermatozôgênese, 11-14  
espermatozoide(s)  
acrossoma do, 11-14, 11f, 20-21, 22f  
anormais, 15f, 19q  
cabeça do, 11f, 14  
capacitação dos, 20, 22f  
colo do, 11f, 14  
cromossomos sexuais dos, 12f, 14  
definição de, 1  
ejaculação de, 14

espermatozoide(s) (*cont.*)  
injeção intracitoplasmática de, 24q  
maduros, 14  
maturação dos, 11-14, 20  
membrana plasmática, fusão com a membrana plasmática do oócito, 22, 22f  
oócito(s), comparados aos, 14  
reação acrossômica do, 22, 22f  
transporte dos, 19  
versus oócito, 14  
viabilidade dos, 19q, 20  
espermatozoide. Ver espermatozoide(s)  
espermiogênese, 11-14  
espinha bífida cística, 45q, 256f  
espinha bífida oculta, 253q, 256f-257f  
com meningocele, 253q, 256f  
esplancnopleura, 40  
espongioblastos, histogênese dos, 251, 252f  
esqueleto apendicular, desenvolvimento do, 233-234, 236f  
esqueleto axial  
anomalias congênicas do, 228q, 230q, 232q-235q  
desenvolvimento do, 39, 227-233, 228f-229f, 231f  
esqueleto, 223  
anomalias congênicas do, 230q, 232q  
apendicular, desenvolvimento do, 233-234, 236f  
axial  
anomalias congênicas do, 228q, 230q, 232q-235q  
desenvolvimento do, 39, 227-233, 228f-229f, 231f  
estágio da placenta, do trabalho de parto, 79-80, 80f  
estágio de broto (ou botão), do desenvolvimento do dente, 288, 289f-290f  
estágio de capuz, do desenvolvimento do dente, 289, 290f  
estágio de sino, do desenvolvimento do dente, 289, 290f  
estase venosa, 19  
estatura, 54  
estenose anal, 158, 158f  
estenose aórtica, 209q  
estenose congênita do aqueduto, 264q  
estenose da traqueia, 131q  
estenose da valva pulmonar, 209q  
estenose do aqueduto, congênita, 264q  
estenose do duodeno, 142q  
estenose do esôfago, 138q  
estenose hipertrofica congênita do piloro, 138q  
estenose infundibular, 209q, 211f-212f  
estenose pilórica, hipertrofica congênita, 138q  
estenose subaórtica, 209q  
estérnebras e, 230  
esterno, desenvolvimento do, 230  
estigma, 17, 18f  
estômago  
desenvolvimento do, 138-141, 139f  
mesentérios do, 140f, 141  
rotação do, 138, 139f-140f  
estomodeu, 52f, 59f, 99-100, 100f-101f, 114, 137  
desenvolvimento da hipófise a partir do teto ectodérmico do, 258, 263f  
estrato córneo, 284, 284f-285f  
estrato espinhoso, 284f-285f  
estrato germinativo, 284, 284f-285f, 286  
estrato granuloso, 284f-285f  
estrato lúcido, 284f-285f  
estribo, 231f, 280, 280f  
fixação congênita do, 281q  
formação do, 103, 103f, 104t, 230  
estrógeno  
e ciclo menstrual, 17  
e ciclo ovariano, 16f, 17q  
e desenvolvimento mamário, 288  
e trabalho de parto, 79  
produção ovariana de, 10, 14  
estruturas vasculares, fetais, derivados adultos das, 217-219, 220f  
etisterona, evitar na gravidez, 307  
expressão facial, músculos da, 104f, 238, 268  
extrofia da hexiga, 169q, 173f

## F

face fendida, 123q  
face, desenvolvimento da, 114-118, 116f-118f  
faixa de Simonart, 122q  
faringe  
desenvolvimento da, 99-100  
músculos constritores da, formação dos, 104t  
fármaco(s). Ver também fármacos específicos como teratógenos, 304t, 306-309  
transporte transplacentário das, 78-79, 78f  
fármacos antitireoidianos, como teratógenos, 308  
fármacos psicotrópicos, efeitos fetais dos, 308-309  
fáscia espermática  
externa, 186f, 187  
interna, 186f, 187  
fase cartilaginosa, do desenvolvimento das vértebras, 229



fase de dilatação do trabalho de parto, 79  
fase de expulsão do trabalho de parto, 79, 80f  
fase isquêmica, do ciclo menstrual, 16f, 18f, 19  
fase lútea (secretora), do ciclo menstrual, 18-19  
fase proliferativa, do ciclo menstrual, 18  
fase secretora (lútea), do ciclo menstrual, 18-19  
fator de crescimento e diferenciação 5 (Gdf5), e desenvolvimento ósseo, 225  
fator de crescimento transformante-β e desenvolvimento do sistema nervoso, 249  
fator de crescimento transformante-β, 315, 315f  
fator determinante dos testículos, 173, 173q, 178f  
fator do início da gravidez, 24  
fator(fatores) de crescimento dos fibroblastos e desenvolvimento cardiovascular, 203 e desenvolvimento do pâncreas, 144 e desenvolvimento dos membros, 239  
fatores ambientais, e defeitos congênitos, 296f, 303-311  
fatores de crescimento semelhante à insulina, no metabolismo e crescimento fetais, 67-68  
fatores de transcrição, 39, 43-45, 168f, 173, 190, 314  
fatores maternos, como teratógenos, 311  
fatores mecânicos, como teratógenos, 311  
fecundação, 21-24, 22f  
  acrosina e, 22  
  fases da, 21-23, 22f  
  hialuronidase e, 21  
  *in vitro*, 24q, 26f  
  resultados da, 22f-23f, 23-24  
  unidades de tempo da, 64t  
fêmea, 58-61, 236f  
fenda facial oblíqua, 123q  
fenilcetonúria (PKU), efeitos fetais da, 311  
fenitoína, como teratógeno, 304t, 307  
fenobarbital, uso durante a gravidez, 307  
fertilização *in vitro*, 24q, 26f  
feto  
  estado do, avaliação do, 68-70  
  imagens por ressonância magnética do, 69  
  ultrassonografia do, 68-69, 68f  
  viabilidade do, 64t  
feto arlequim, 284q  
feto feminino, masculinização do, 181q, 304t, 306  
fibras da lente, 275f  
  primárias, 276-277, 277q  
  secundárias, 276-277, 277f  
fibras de Purkinje, 238  
fibras do músculo cardíaco, 238  
fibrocartilagem, 225, 227, 227f  
fíbula, 236f, 241  
fígado  
  anomalias congênicas do, 143q  
  desenvolvimento do, 141f, 142-144, 143f  
  peritônio visceral do, 144  
filamento terminal, 253, 255f  
filtro do lábio, 116f, 117-118  
fimbrias, da tuba uterina, 19  
fissura coriódica, 260, 266f  
fissura mediana ventral, 251-252, 251f  
fissuras retinianas, 271, 272f, 274f  
  defeitos do fechamento das, 274q, 276f  
fístula(s)  
  agenesia anal com, 158, 158f  
  anoperineal, 158, 158f  
  branquial, 107q, 108f-109f  
  lingual, 111f, 112q  
  perineal, 158f  
  retocloacal, 158f  
  retouretral, 158f, 159  
  retovesical, 159  
  retovestibular, 159  
  traqueoesofágica, 130q, 131f-132f, 138q  
  umbilicoileal, 152q, 155f  
  uracal, 169q, 173f  
fístula retovaginal, 158f, 159  
flexura cervical, 250f, 259f  
flexura do mesencéfalo, 250f, 259f  
flexura pontina, 250f, 259f  
flexuras encefálicas, 254-255  
fluxo sanguíneo. Ver Circulação do sangue  
focomelia, 245, 308  
foliculos  
  ovarianos. Ver Foliculos ovarianos  
  pilosos, 285, 285f  
foliculos ovárianos, 2f-3f, 14-17, 18f, 166t  
foliculos tireoidianos, 110  
fontanelas, 230, 232f, 267f  
forame cego da língua, 106f, 110, 128f-129f  
forame de Morgagni (forame cego da língua), 166t, 179f  
forame interventricular, 198f, 202, 203f-205f, 264f-266f  
  fechamento do, 202  
forame magno, 231f, 263q-264q, 267f, 269f  
forame omental, 139f-140f, 141  
forame oval, 197-200, 199f-201f, 203f, 205f  
  patente, 208q, 209f-210f

## G

gameta(s). Ver Oócito(s); Espermatozoide(s)  
gametogênese, 10-14  
  anormal, 14q, 15f  
gânglio(s)  
  autônomos, 265-266, 268  
  espinais, desenvolvimento dos, 252, 254f  
  espiral, 279f  
  geniculado, 268  
  pré-aórtico, 269  
  simpático, 169-171, 177f-178f, 265-266, 269  
  trigeminal, 267-268  
gases, transporte transplacentário dos, 77  
gastroquise, 149q, 153f  
gastrulação, 35-38, 51  
geleia cardíaca, 191, 194f-195f, 197f  
geleia de Wharton, 82  
gêmeo(s)  
  dizigóticos, 85, 86f, 88f  
  membranas fetais e, 85-88  
  monozigóticos, 85, 87f-88f, 296q  
  unidos, 87q, 88f  
  zigosidade dos, 86q  
gêmeos fraternos (dizigóticos), 85, 86f, 88f  
gêmeos idênticos (monozigóticos), 85, 87f-88f, 296q  
  unidos, 87q, 88f  
gêmeos monozigóticos, 85, 87f-88f, 296q  
  unidos, 87q, 88f  
gene(s)  
  inativação de, 296q  
  manutenção, 302-303  
  padrões internacionais relativos à nomenclatura dos, 314t  
  *specialty*, 302-303  
gene do receptor de tipo 3 do fator de crescimento dos fibroblastos, mutação, e acondroplasia, 302  
genes *basic helix-loop-helix*, 319  
genes *bHLH*, 319  
genes *homeobox* (HOX), 45  
  e desenvolvimento do esqueleto, 227-228  
  e desenvolvimento dos dentes, 288  
  e desenvolvimento dos membros, 233-234  
genes *HOX*. Ver Genes *homeobox* (HOX)  
genes *Pax*, 47  
genivas, desenvolvimento das, 117, 121f, 288t, 289-290, 290f  
genitália  
  ambígua, 180q-181q, 304t  
  externa. Ver também Clitóris; Pênis; Escroto; Vagina  
  desenvolvimento da, 177-181  
  feminina, 181  
  masculina, 180-181  
genoma humano, 302  
germe do dente, 289, 291q  
gestação múltipla  
  e crescimento fetal, 68  
  membranas fetais da, 85-88, 87f-88f  
gigantismo, 236q  
ginecomastia, 288q, 300f  
giros, encefálicos, 261  
glândula do clitóris, 166t, 183f  
glândula do pênis, 8f, 166t, 175f, 180-181, 182q, 183f  
glândula (corpo) pineal, 258, 262f  
glândula bulbouretral, 8f, 10, 166t, 176, 177f  
glândula paratireoide ectópica, 106f, 110q, 111f  
glândula paratireoide inferior, 105, 106f, 111f  
glândula paratireoide superior, 105-107  
glândula tireoide  
  anomalias congênicas da, 109f, 115f, 236q  
  desenvolvimento da, 110, 111f  
  ectópica, 111q, 114f

## H

glândula tireoide (*cont.*)  
  istmo da, 110  
  na língua, tecido da, 109f, 113f-115f  
  sublingual, 109f, 114f  
  tecido acessório da, 109f, 114f  
glândulas (vesículas) seminais, 8f, 10, 19, 19q, 166t, 176  
glândulas de Bartholin (vestibulares maiores), 166t, 177, 179f  
glândulas genitais  
  auxiliares, femininas, 177  
  desenvolvimento das  
  femininas, 176-177, 180f  
  masculinas, 176, 179f  
glândulas lacrimais, desenvolvimento das, 278  
glândulas mamárias  
  anomalias congênicas das, 288q, 300f  
  desenvolvimento das, 53f, 287-288, 287f  
glândulas paratireoides  
  anomalias congênicas das, 105f-109f, 111f  
  ausência congênita das, 110q  
  desenvolvimento das, 105, 106f  
  ectópicas, 106f, 110q, 111f  
  inferiores, 105, 106f-107f, 111f  
  número anormal de, 110q  
  superiores, 105-107, 106f, 111f  
glândulas paratireoides supranumerárias, 107f  
glândulas parauretrais, 166t, 177, 179f  
glândulas parótidas, desenvolvimento das, 114  
glândulas salivares, desenvolvimento das, 114  
glândulas sebáceas, 65, 283, 285, 285f  
glândulas submandibulares, desenvolvimento das, 114  
glândulas sudoríparas, 238, 285-286, 285f  
  apócrinas, 285-286  
  écrinas, 285-286  
glândulas suprarrenais, desenvolvimento das, 169-171, 175f  
glândulas vestibulares maiores, 165f, 177, 179f  
glândulas vestibulares, 165f, 177, 179f  
glaucoma congênito, 277q, 310f  
  vírus da rubéola e, 310f  
glaucoma, congênito, 277q, 310f  
  vírus da rubéola e, 310f  
glicose  
  no metabolismo e crescimento fetais, 67-68  
  transporte transplacentário da, 77-78  
glioblastos, 251, 252f  
glomérulo, 163, 164f, 167f  
glucagon, secreção pancreática de, 144  
GnRH (hormônio liberador de gonadotrofina) e ciclos reprodutivos femininos, 14, 16f, 17q  
gônada(s). Ver também Ovários; Testículos  
  desenvolvimento das, 171-176, 177f-178f  
  indiferenciadas, 171, 173, 177f-178f  
  derivados adultos e remanescentes das, 166t  
gonadotrofina coriônica humana (hCG), 17, 30, 45q, 79  
  e desenvolvimento genital masculino, 173-175  
gordura marrom, fetal, 65  
gordura, fetal, 65, 67  
gordura, fetal, 65, 67  
gordura, fetal, 65, 67  
grandes artérias, transposição das, 209q, 211f  
gravidez tubária, 32q, 33f  
gravidez, uso de fármacos durante a, 304t  
gravidezes ectópicas, 32q, 33f  
gubernáculo, 166t, 179f, 184-187, 186f, 187q  
gubernáculo do testículo, 186f

## I

haste do pelo, 285f, 286  
haste infundibular, 259, 259t, 263f  
hCACTH (corticotrofina coriônica humana), síntese placentária da, 79  
hCG. Ver Gonadotrofina coriônica humana (hCG)  
hCS (somatomamotrofina coriônica humana), síntese placentária da, 79  
HCSR. Ver Hiperplasia congênita das suprarrenais (HCSR)  
hCT (tireotrofina coriônica humana), síntese placentária da, 79  
HDC. Ver Hérnia diafragmática congênita  
*hedgehog*. Ver *Sonic hedgehog*  
hemangioblastos, 44f, 45  
hemangioma, 285q  
hematoma, e desprendimento da placenta, 80f  
hemimelia, 245  
hemisférios cerebrais, 257, 258f, 260f, 260, 264q, 264f-266f  
hemivértebra, 233q, 233f  
hemorragia uterina, anomalias placentárias e, 81q  
heparina  
  transporte transplacentário da, 78f, 307  
  uso durante a gravidez, 307  
herança autossômica recessiva, 171q, 264q, 286q, 302  
herança biparental, 24  
herança multifatorial, 295, 296f, 311  
hermafroditismo, 181q-182q

## J

hérnia  
  diafragmática, congênita, 95q, 96f  
  epigástrica, congênita, 149q  
  inguinal, congênita, 188q, 188f  
  interna, 151q, 154f  
  intestinal, 96q, 149q, 152f  
  paraesternal, 96q  
  retroesternal, 96q  
  umbilical, 149q  
  fisiológica, 146, 148f  
hérnia do intestino médio, redução fisiológica de, 146  
hérnia umbilical, 149q  
  fisiológica, 146, 148f  
heroína, efeitos fetais da, 78-79, 309  
hialuronidase, e fertilização, 21  
hiato esternocostal, herniação através do, 96q  
hidantoína, síndrome, fetal, 304t, 307, 308f  
hidátide (de Morgagni) (apêndice vesiculoso), 166t, 179f  
hidrânio. Ver Oligodrânio; Polidrânio  
hidrocefalia, 264q, 268f, 304t  
hidrocele  
  do funículo espermático, 188q  
  do testículo, 188q, 188f  
hidronefrose, 163q  
higroma cístico, 222q, 285q  
himen, 10, 10f  
  desenvolvimento do, 166t, 176-177  
  imperfurado, 184q  
hiperdiploide, 297q  
hiperfenilalanemia, 311  
hiperpituitarismo, 236q  
hiperplasia adrenal congênita (HAC), 171q, 176f, 181q, 184f, 307f  
hipoblasto, 24, 30, 30f-31f  
hipodiploide, 297q  
hipófise  
  desenvolvimento da, 258, 263f  
  parte glandular da (adeno-hipófise), 259, 259t, 263f  
  e trabalho de parto, 79  
  parte nervosa da (neuro-hipófise), 259-260, 259t, 263f  
  e ciclos reprodutivos femininos, 14, 16f  
hipófise da faringe, 262q  
hipoparatiroidismo congênito, 105f, 110q  
hipoplasia da tireoide, 110q  
hipoplasia do esmalte, 289f  
hipoplasia pulmonar, 135q  
hipospádia, 182q, 184f, 306  
hipospádia peniana, 182q  
hipospádia penoescrotal, 182q  
hipotálamo  
  desenvolvimento do, 257-258  
  e ciclos reprodutivos femininos, 14, 16f  
hipotireoidismo, 236q  
hipóxia, fetal  
  fechamento do ducto arterial na, 216-217, 217q  
  tabagismo e, 306  
holoprosencefalia, 311  
hormônio antismülleriano (HAM), 173-175  
hormônio de crescimento, no metabolismo e crescimento fetais, 67-68  
hormônio foliculosestimulante (FSH)  
  contraceptivos orais e, 17q  
  e ciclo ovariano, 14, 16f  
hormônio liberador de corticotrofina (CRH), e trabalho de parto, 79  
hormônio liberador de gonadotrofinas (GnRH) e ciclos reprodutivos femininos, 14, 16f, 17q  
hormônios esteroides  
  não conjugados, transporte transplacentário dos, 78  
  síntese placentária de, 79  
hormônios esteroides não conjugados, transporte transplacentário dos, 78  
hormônios, transporte transplacentário dos, 78, 78f  
hPL (lactogênio placentário humano), síntese placentária do, 79  
humor vítreo, 277

## I

icterícia, 143q  
idade  
  concepção, 66f  
  do embrião, estimativa da, 39, 54, 55t, 56f  
  fecundação, estimativa da, 63, 64t  
  fetal, estimativa da, 64t  
gestacional  
  avaliação ultrassonográfica da, 54q, 56f, 67f  
  estimativa da, 54, 56f, 68f, 72q  
  materna, e anomalias cromossômicas, 85, 298, 299t  
  óssea, 234q, 235f  
idade materna, e anomalias cromossômicas, 85, 298, 300t  
íleo, 146-149, 150f-151f, 151q, 155f  
ilhotas de sangue, 43, 44f, 190f  
ílio, 236f

## L

lâmina por ressonância magnética, para avaliação do feto, 69  
implantação, do blastocisto, 30, 30f  
extrauterina, 32q  
inibição da, 33q  
impressões digitais, 284  
*imprinting* genômico, 303  
imunoglobulinas, transporte transplacentário das, 78, 78f  
incisivos centrais, 292f  
indicações, 51-53, 303  
infecção pelo HIV, efeitos fetais da, 304t, 310  
infecção pelo vírus da imunodeficiência humana (HIV), efeitos fetais da, 304t, 310  
infecção, fetal, 79  
infertilidade  
  masculina, 19q  
  tratamento da, 26f  
inibidores da ECA, como teratógenos, 307  
inibidores da enzima conversora de angiotensina (ECA), como teratógenos, 307  
injeção intracitoplasmática de espermatozoides, 24q  
ínsula, 261  
ínsula, cerebral, 266f  
insulina  
  no metabolismo e crescimento fetais, 67-68  
  secreção pancreática de, 144  
intersexualidade, 181q-182q  
intestino(s)  
  anomalias congênicas do, 152q, 157q-159q  
  atresia do, 152q  
  delgado, desenvolvimento do, 146, 148f  
  desenvolvimento do, 146-149, 148f, 150f  
  estenose do, 152q  
  fixação do, 146-149, 150f  
  herniação do, 96q, 149q, 152f  
  retorno ao abdome, 146, 148f, 151q-152q  
  vôlvulo, 152q, 155f  
intestino anterior, 50f, 51  
artérias do, 92f, 139f  
derivados do, 137-144  
divisão do, 128f  
intestino delgado, desenvolvimento do, 146, 148f  
intestino médio, 51, 146-149  
anomalias congênicas do, 149q, 151q-152q  
artérias do, 92f, 144f, 146  
derivados do, 146  
não rotação do, 149q, 154f  
retorno ao abdome, 146, 148f  
rotação invertida do, 151q, 154f-155f  
rotação mista e vôlvulo, 151q, 154f  
vôlvulo do, 151q-152q, 154f-155f  
intestino posterior, 50f, 51, 52f, 90, 149-159  
anomalias congênicas do, 157q  
artérias do, 155-157  
derivados do, 149  
intestino primitivo, 137  
intumescências labioescrotales, 166t, 177-180, 183f, 184-187  
inversão paracêntrica, 301f, 302q  
inversão pericêntrica, 302q  
inversão, cromossômica, 301f, 302q  
iodetos, como teratógenos, 308  
iris  
  coloboma da, 274q, 276f  
  desenvolvimento da, 275f, 276  
  no albinismo, 286q  
isocromossomos, 301f, 302q  
isotretinoína, como teratógeno, 304t, 307-308

## J

jejuno, desenvolvimento do, 146-149, 150f  
junção aorticoventricular, 207f  
junção diáfise-epífise, 225-226  
junção maternofetal, 72, 73f, 75f-76f  
junções comunicantes, 314

## L

lábio(s)  
  fendido, 122q, 123f-124f  
  filtro do, 116f, 117-118  
  superior, frênulo do, 121f  
lábios maiores, 10, 175f, 177, 187, 188q  
lábios maiores, 166t  
lábios menores, 10, 166t, 175f, 177, 181  
  frênulo dos, 181, 183f  
labirinto membranoso da orelha interna, 279, 280f  
labirinto ósseo da orelha interna, 279, 279f  
lactogênio placentário humano (hPL), síntese placentária do, 79  
lacunas, 2f-3f, 9f, 31  
lâmina cribiforme, 269  
lâmina dental, 288, 289f-290f  
lâmina labiogengival, 121f

## M

lâmina terminal, 261, 264f-265f  
lâmina ungueal, 286, 287f  
lanugem, 64t, 65, 67, 286  
laringe  
  desenvolvimento da, 129, 129f  
  músculos intrínsecos da, formação dos, 104t  
  recanalização da, 129  
LCR (líquido cefalorraquidiano), 252, 253q, 256-257, 256f, 264q  
lente, desenvolvimento da, 51, 275f, 276-277  
leptomeninges, 252, 266f  
Lewis, Edward B., 5  
L.H. Ver Pico do hormônio luteinizante  
ligamento(s)  
  abdominal, 219  
  do martelo, 103, 104t  
  do martelo, anterior, 103, 104t  
  do ovário, 166t, 179f, 187  
  esfenomandibular, 103, 104t  
  esplenorrenal, 147f  
  estilo-hiáideo, 103, 103f, 104t  
  formação do, 103, 103f, 104t  
  falciforme, 143, 143f, 147f  
  gastroesplênico, 147f  
  hepatoduodenal, 143, 144f  
  hepatogástrico, 143, 144f, 147f  
  largo, 176, 182f  
  periodontal, 289, 290f  
  redondo  
    do fígado, 217  
    do útero, 166t, 179f, 187  
  umbilical  
    medial, 191, 217, 220f  
    mediano, 84, 167  
ligamento arterial, 212-213, 214f-215f, 217q, 218f  
ligamento do ovário, 166t, 179f, 187  
ligamento esfenomandibular, 103, 104t  
ligamento esplenorrenal, 147f  
ligamento estilo-hiáideo, formação do, 103, 103f, 104t  
ligamento falciforme, 143, 143f, 147f  
ligamento gastroesplênico, 147f  
ligamento hepatoduodenal, 143, 144f  
ligamento hepatogástrico, 143, 144f, 147f  
ligamento periodontal, 289, 290f  
ligamento redondo, 217, 220f  
ligamento redondo do fígado, 217  
ligamento redondo do útero, 166t, 179f, 187  
ligamento umbilical  
  medial, 191, 219, 220f  
  mediano, 84, 167  
ligamento venoso, 217, 220f  
ligamentos abdominais, 219  
linfedema congênito, 222q  
linfoblastos, 222  
linfócitos, desenvolvimento dos, 222  
linfonodos, desenvolvimento dos, 222  
língua  
  anomalias congênicas da, 112q-113q, 115f  
  desenvolvimento da, 112-114, 115f  
  inervação da, 113-114  
  músculos da, 238  
  papilas da, desenvolvimento das, 113  
  sulco mediano da, 112  
  sulco terminal da, 112-113, 115f, 129f  
  terço posterior (parte faríngea) da, 112, 129  
língua presa, 113q, 115f  
linha axial ventral, 242f  
linha pectinada, 155, 157f  
linha primitiva, 36, 37f-38f  
líquido amniótico, 82-84  
  importância do, 84  
  teor de água do, 83  
  volume, distúrbios do, 84q. Ver também Oligodrânio; Polidrânio  
líquido cefalorraquidiano (LCR), 252, 253q, 256-257, 256f, 264q  
líquido do folículo ovariano, 17, 18f  
lobo piramidal, 110  
lóbulo, 280-281  
lóbulo da orelha, 280-281  
lóbulo floculonodular, 260f  
locais de implantação extrauterina, 32q, 33f  
luz da laringe, oclusão temporária da, 129

## M

macrodonia, 291q  
macrostomia, 110f, 123q  
malformação de Arnold-Chiari, 264q, 269f  
mamas  
  anomalias congênicas das, 288q  
  aplasia das, 239q  
  desenvolvimento das, 64t, 67, 287-288, 287f  
  desenvolvimento excessivo nos homens (ginecomastia), 288q, 300f  
  supranumerárias, 288q



mamilos desenvolvimento dos, 288 supranumerários, 288q mancha em vinho do Porto, 285q mandíbula desenvolvimento da, 99-100, 100f, 115, 231-233 primórdio da, 99-100, 100f, 289f mandíbrio, 111f, 230 mão(s) anomalias congênicas das, 244f bifurcada, 244q, 244f desenvolvimento das, 55t, 235f, 239-240, 240f-241f marcas de nascença, 285q martelo, 103, 103f, 104t, 231f, 280, 280f formação do, 104t ligamento anterior do, 103, 104t massa metanéfrica do mesoderma intermediário, 162, 165f, 177f mastigação, músculos da, formação dos, 103, 104t, 113-114, 232 material fibrinoide, 76, 77f matriz óssea, 225 maxila desenvolvimento da, 100, 100f, 117, 118f, 120, 231-233 parte pré-maxilar da, 117, 118f, 120-122, 120f segmento intermaxilar da, 118f, 120, 122q meato acústico externo, 60f, 102f, 106f, 107, 115-116, 116f, 280, 280f atresia do, 282q ausência do, 282q, 282f mediastino primitivo, 90-91, 94f superior, 105 medula das glândulas suprarrenais, 53f, 169-171, 175f, 177f-178f gonadal, 166f, 171, 177f-178f medula espinal alterações na posição da, 253, 255f anomalias congênicas da, 253 canal central da medula espinal, 274f-275f desenvolvimento da, 49, 52f, 58f, 250-253, 250f-253f mielinização das fibras nervosas da, 253 substância branca da, 250-251 medula óssea, desenvolvimento da, 225 megacolo aganglionar, congênito, 152q, 157f megacolo congênito, 152q, 157f meiose, 10-11 importância da, 10 melanina, 284, 286 melanoblasto, 284, 284f, 286 melanócitos, 254f, 284, 284f, 286 membrana alveolocapilar, 133, 134f membrana amniocoriônica, 74, 74f, 76f, 82-83 ruptura da, 84q, 85f membrana anal, 154-155, 156f, 158 membrana cloacal, 36, 39f-40f, 50f, 51, 137, 154, 156f membrana exocelômica, 30f, 31 membrana orofaríngea, 36, 38, 39f, 41f, 51, 99-100, 137, 138f membrana oronasal, 118-119, 119f membrana placentária, 74-76, 77f-78f após o nascimento, 80-82 transporte através da, 77, 78f vasculossincial, 75 membrana pupilar, 275f, 277 membrana timpânica, 105, 106f, 110, 280, 280f membrana urogenital, 2f-3f, 156f, 177-180, 183f, 184q membrana vasculossincial da placenta, 75 membranas. <i>Ver também as membranas específicas</i> fetais. <i>Ver</i> Membranas fetais funções e atividades das, 85 gestação múltipla e, 85-88, 87f-88f ruptura prematura das, 84q, 85f secundina, 80-82 membranas faríngeas, 100f, 106f, 110 membranas fetais gêmeos e, 85-88 gestações múltiplas e, 85-88, 87f-88f ruptura prematura das, 84q, 85f secundina, 80-82 membranas pleuropericárdicas, 90-91, 94f membranas pleuroperitoneais, 91 desenvolvimento do diafragma a partir das, 93, 95f membro(s) anomalias congênicas dos, 244q-245q desenvolvimento dos, 239-246 inervação cutânea dos, 241-242 músculos dos, 238 suprimento sanguíneo para os, 242, 243f “membros de foca”, 308, 309f meninge, primitiva, 252	meninges espinais anomalias das, 263q desenvolvimento das, 252, 256f meningocele, 253q, 256f, 263q meningocele craniana, 263q meningoencefalocele, 263q, 267f meningomieloccele, 253q, 256f-257f menopausa, 17 mercúrio, como teratôgeno, 304t, 309 meroanencefalia, 45q, 233q, 233f, 258f, 264q meromelia, 245, 246f, 304t, 305f, 308 mesencéfalo. <i>Ver</i> Encéfalo médio mesentério(s), 90 definição de, 90 desenvolvimento do, 92f do estômago, 140f, 141 dorsal, 90-91, 91f-92f do esôfago, desenvolvimento do diafragma a partir do, 93 ventral, 90, 92f, 141f, 143-144, 143f mesoblasto, 36, 38f mesocárdio dorsal, 92f, 194, 195f mesoderma extraembrionário esplâncnico, 31f, 32, 40, 89 somático, 31f-32f, 32, 37f intermediário, 39, 41f-42f derivado do, 53f massa metanéfrica do, 162, 165f lateral, 39, 41f, 53f para-axial, 39, 41f, 53f, 162f, 247 mesoderma esplâncnico, extraembrionário, 31f, 32, 40, 89 mesoderma extraembrionário esplâncnico, 31f, 32, 40, 89 somático, 31f-32f, 32, 37f mesoderma intermediário, 39, 41f-42f derivados do, 53f massa metanéfrica do, 162, 165f mesoderma intraembrionário. <i>Ver</i> Mesoderma mesoderma lateral, 39, 41f, 53f mesoderma para-axial, 39, 41f, 53f, 162f, 247 derivados do, 53f, 247, 278-279 mesoderma somático, extraembrionário, 31f-32f, 32, 37f mesogástrio dorsal, 139f-140f, 141, 146, 147f ventral, 139f-140f, 141 mesonefro, 162, 168f mesórquio, 173, 178f mesovário, 176, 178f metabolismo, erros do, 69 metabolismo, placentário, 76 metacarpos, 235f-236f metadona, efeitos fetais da, 309 metamorfose, na espermatogênese, 11-14 metanefro, 162-163 metatarsos, 236f metencéfalo, 250f, 255-256, 258f metilação do DNA, 319-320 metilmercúrio, como teratôgeno, 304t, 309 metotrexato, como teratôgeno, 304t, 307 microcefalia, 264q micrognatia, 108q, 299t microtia, 281q, 282f mielencéfalo, 250f, 255-256, 258f mielinização das fibras do nervo óptico, 273 das fibras dos nervos espinais, 253 mielomielose, 70, 256f mioblastos, 91, 104f, 223, 236 cardíacos, 238 miocárdio desenvolvimento do, 191, 194f-195f primitivo, 191 miofilamentos, 237-238 miogênese, 237f miotétrio, 8, 73f, 76f miotomos, 104f, 237, 238f, 266-267 cervicais, 237, 238f divisões epiaxiais dos, 237, 238f derivados das, 237 divisões hipoaaxiais dos, 237 derivados das, 237 occipitais (pós-óticos), 104f, 238f, 266-267 pré-óticos, 238, 238f, 266-267 torácicos, 237 miotomos lombares, 237, 238f miotomos occipitais, 104f, 238f, 266-267 miotomos pós-óticos, 104f, 238f miotomos torácicos, 237, 238f miotubos, 237 <i>mittelschmerz</i> , e ovulação, 17q modelos químicos, 1	mola hidatiforme, 45q moléculas de sinalização, 5 monitoramento fetal, 69 monossomia, 14q, 296-297 monóxido de carbono, transporte transplacentário do, 77, 78f monte do púbis, 181, 183f morfogênese, 1, 35 cardíaca, 190 dos membros, 233-234 morte celular, programada. <i>Ver</i> Apoptose “morte no berço”, 205q mórula, 23f, 24 mosaicismo, 298, 298q movimento fetal, 65 movimentos respiratórios, fetais, 67, 134 multigestas, 79 músculo(s), 236-238. <i>Ver também os músculos específicos</i> acessório, 239q anomalias congênicas dos, 239q cardíaco, desenvolvimento do, 238 esquelético, desenvolvimento do, 236-238, 237f-238f liso, desenvolvimento do, 224f, 238 paredes laterais do corpo, crescimento a partir das, 93-94 músculo bucinador, formação do, 104f, 104t músculo cardíaco, desenvolvimento do, 238 músculo ciliar, 278-279 músculo cremaster e fâscia cremastérica, 186f, 187 músculo cricotireóideo, formação do, 104t, 268-269 músculo digástrico, formação do, 104f músculo dilatador da pupila, 238, 271 músculo esfínter da pupila, 276 músculo esquelético, desenvolvimento do, 236-238, 237f-238f músculo estapêdio, formação do, 280 músculo esternocleidomastóideo formação do, 104f no torcicolo congênito, 239q, 239f músculo estilofaríngeo, formação do, 104t músculo estilo-hióideo, formação do, 104t músculo levantador da pálpebra superior, desenvolvimento anormal do, 278q músculo levantador do véu palatino, formação do, 104t músculo liso, desenvolvimento do, 224f, 238 músculo masseter, 101f, 104f músculo milo-hióideo, formação do, 104t músculo oblíquo externo, 238f inferior, 267 interno, 187 superior, 267 músculo occipital, formação do, 104f músculo orbicular da boca, 104f, 122q músculo orbicular do olho, 104f, 278 músculo peitoral maior, anomalias congênicas do, 239q músculo reto do abdome, 238f músculo sóleo, acessório, 239q músculo temporal, 101f, 104f músculos acessórios, 239q músculos do esôfago, formação dos, 104t músculos eretores dos pelos, 283, 285f, 286 músculos laríngeos, 129, 268-269 músculos oculares, 238, 238f músculos papilares, 198f, 202-203, 205f mutação gênica, e defeitos congênicos, 296, 297f, 302-303 Myf-5, e desenvolvimento dos músculos, 236-237, 237f MyoD, 236-237, 237f	nervo(s) ( <i>cont.</i> ) eferentes somáticos, 266-267, 270f formação dos, 39, 102f, 104t, 105f, 266-269 inervação dos arcos faríngeos pelos, 103-105, 105f sensitivos especiais, 269 espinais desenvolvimento dos, 251f, 266 mielinização das fibras, 253 raízes ventrais dos, 251-252, 253f-254f, 266, 269 facial, 103-105, 104f, 104t, 113-114, 268 frênico, 94, 94f glossofaríngeo, 103-105, 113-114, 255, 268 hipoglosso, 112-114, 238, 255, 267 laríngeo recorrente, 212, 215f, 268-269 superior, 268-269 laríngeo recorrente, 11-14, 215f, 268-269 laríngeo superior, 268-269 mandibular, 267-268 oculomotor, 267, 278q olfatório, 118-119, 119f, 121f, 269 óptico, 257, 262f, 269, 271, 274f-275f retal, 155-157 sensitivos especiais, 269 sensitivos, 103-105, 241-242, 267-268, 284 trigêmeo, 103-105, 113-114, 256, 267-268 formação do, 104t troclear, 267 vago, 215f formação do, 104t, 268-269 inervação da língua pelo, 113 ramo laríngeo superior do, formação do, 104t ramos laríngeos do, 104t, 129, 268-269 vestibular, 269 vestibulococlear, 265-266, 279 visceral, 265 nervo abducnte, formação do, 267 nervo acessório, formação do, 269 nervo coclear, 269 nervo glossofaríngeo, 103-105, 113-114, 255, 268 formação do, 104t nervo hipoglosso, 112-114, 238, 255, 267 nervo laríngeo recorrente, 212, 215f, 268-269 superior, 268-269 nervo laríngeo superior, 268-269 formação do, 104t nervo mandibular, formação do, 267-268 nervo oculomotor, 267, 278q nervo olfatório, 118-119, 119f, 121f, 269 nervo óptico, 257, 262f, 269, 271, 274-275f nervo retal inferior, 155-157 nervo trigêmeo, 103-105, 113-114, 256, 267-268 nervo troclear, formação do, 267 nervo vago, 215f formação do, 104t, 268-269 inervação da língua pelo, 113 ramo laríngeo superior do, formação do, 104t ramos laríngeos do, 104t, 129 nervo vestibular, 269 nervo vestibulococlear, 265-266, 279 nervo(s) facial(faciais), 103-105, 104f, 113-114, 268 formação dos, 104t nervos cranianos componentes aferentes viscerais especiais dos, 103-105 componentes eferentes viscerais especiais (branquiais) dos, 103-105 eferentes somáticos, 266-267, 270f formação dos, 39, 102f, 104t, 105f, 266-269 inervação dos arcos faríngeos pelos, 103-105, 105f sensoriais especiais, 269 nervos cranianos eferentes somáticos, 266-267, 270f nervos espinais desenvolvimento dos, 251f, 266 mielinização das fibras, 253 raízes dorsais dos, 252, 253f, 266 raízes ventrais dos, 251-252, 253f-254f, 266, 269 nervos frênicos, 94, 94f nervos sensitivos, 103-105, 241-242, 267-268, 284 nervos sensitivos especiais, 269 nervos viscerais, 265 neuraminidase, e fecundação, 22 neuroblastos, 251, 251f-252f neurocrânio cartilaginoso, 230, 231f desenvolvimento do, 230, 231f membranoso, 230, 231f neuroectoderma, 38 derivados do, 53f, 252f, 259, 259t neuroepitélio, 250-251, 252f-253f, 273 neuro-hipófise, 259-260, 259t, 263f neurônios, desenvolvimento dos, 250-251, 251f-252f neuroporo caudal, 54-56, 55t, 56f, 58f, 256f rostral, 55t, 56f-59f, 249, 249f, 257	neuroporo rostral, 55t, 56f-59f, 249, 249f, 257 defeito do fechamento do, 261, 264q neurulação, 38-39, 41f-42f, 249 anormal, anomalias congênicas que resultam da, 45q nicotina, efeitos fetais da, 306 nó atrioventricular, 205f nó primitivo, 36, 39f nó sinoatrial, 205, 205f nódulos linfáticos, 105 nona semana à décima segunda semana, 64-65, 65f noretesterona, evitar na gravidez, 306 nós falsos, no cordão umbilical, 82 nós sinciciais, 76, 77f notocorda desenvolvimento da, 36-38, 39f, 41f e formação da placa/tubo neural, 38-39 e origem do sistema nervoso, 247, 248f remanescente da, e cordoma, 228q núcleo caudado, 260-261, 265f-266f núcleo dentado, 256, 260f núcleo do nervo hipoglosso, 267 núcleo lentiforme, 260-261, 265f-266f núcleo mesenquimal, 46f núcleo olivar, 256, 259f núcleo pulposo, 228-229, 228f núcleos cocleares, 269 núcleos cuneiformes, 255 núcleos gráceis, 255, 259f núcleos vestibulares, 256, 269 número diploide, 10 número haploide, 10, 12f Nüsslein-Volhard, Christiane, 5 nutrientes transferência para o embrião, 45, 71 transporte transplacentário de, 77-78, 77f	ossificação ( <i>cont.</i> ) centros secundários de, 226-227, 226f, 229, 229f, 234 da coluna vertebral, 229 do crânio, 230 dos arcos faríngeos, 103, 103f dos ossos dos membros, 226-227 endocondral, 225-227, 226f intramembranosa, 103f, 120-122, 225, 225f ossificação endocondral, 225-227, 226f ossificação intracartilaginosa, 225-227, 226f ossificação intramembranosa, 103f, 225, 225f osso(s) desenvolvimento dos, 225-227 ossificação endocondral e, 225-227, 226f ossificação intramembranosa e, 103f, 225, 225f formação endocondral dos, 225-227, 226f histogênese do, 225 osso hioide, formação do, 103, 104t, 230 osso occipital, 230, 231f-232f, 236f, 263q osso parietal, 230, 231f, 236f osso temporal, parte escamosa do, 230-231, 280f osso temporal, processo estiloide do, 103 osso(s) zigomático(s), 103, 108q, 230-231 osteoblastos, 36, 225, 225f osteócitos, 225, 225f osteoclastos, 225, 290 ostíio da vagina, 10f, 183f ostíio externo (do útero), 8, 9f ostíio interno (do útero), 8, 9f, 81q, 82f ovários, 10 descida dos, 187 desenvolvimento dos, 171-176, 177f-178f e ciclos reprodutivos, 8f, 10 ovulação, 10, 17, 18f contraceptivos orais e, 17q corpo lúteo e, 17 <i>mittelschmerz</i> e, 17q pico do hormônio luteinizante e, 14, 17 óvulo. <i>Ver</i> Oócito(s) oxazepam, uso durante a gravidez, 308-309 oxitocina, e trabalho de parto, 79
------------------------------------------------------------------------------------------------------------------------------------------------------------------------------------------------------------------------------------------------------------------------------------------------------------------------------------------------------------------------------------------------------------------------------------------------------------------------------------------------------------------------------------------------------------------------------------------------------------------------------------------------------------------------------------------------------------------------------------------------------------------------------------------------------------------------------------------------------------------------------------------------------------------------------------------------------------------------------------------------------------------------------------------------------------------------------------------------------------------------------------------------------------------------------------------------------------------------------------------------------------------------------------------------------------------------------------------------------------------------------------------------------------------------------------------------------------------------------------------------------------------------------------------------------------------------------------------------------------------------------------------------------------------------------------------------------------------------------------------------------------------------------------------------------------------------------------------------------------------------------------------------------------------------------------------------------------------------------------------------------------------------------------------------------------------------------------------------------------------------------------------------------------------------------------------------------------------------------------------------------------------------------------------------------------------------------------------------------------------------------------------------------------------------------------------------------------------------------------------------------------------------------------------------------------------------------------------------------------------------------------------------------------------------------------------------------------------------------------------------------------------------------------------------------------------------------------------------------------------------------------------------------------------------------------------------------------------------------------------------------------------------------------------------------------------------------------------------------------------------------------------------------------	------------------------------------------------------------------------------------------------------------------------------------------------------------------------------------------------------------------------------------------------------------------------------------------------------------------------------------------------------------------------------------------------------------------------------------------------------------------------------------------------------------------------------------------------------------------------------------------------------------------------------------------------------------------------------------------------------------------------------------------------------------------------------------------------------------------------------------------------------------------------------------------------------------------------------------------------------------------------------------------------------------------------------------------------------------------------------------------------------------------------------------------------------------------------------------------------------------------------------------------------------------------------------------------------------------------------------------------------------------------------------------------------------------------------------------------------------------------------------------------------------------------------------------------------------------------------------------------------------------------------------------------------------------------------------------------------------------------------------------------------------------------------------------------------------------------------------------------------------------------------------------------------------------------------------------------------------------------------------------------------------------------------------------------------------------------------------------------------------------------------------------------------------------------------------------------------------------------------------------------------------------------------------------------------------------------------------------------------------------------------------------------------------------------------------------------------------------------------------------------------------------------------------------------------------------------------------------------------------------------------------------------------------------------------------------------------------------------------------------------------------------------------------------------------------------------------------------------------------------------------------------------------------------------------------------------------	------------------------------------------------------------------------------------------------------------------------------------------------------------------------------------------------------------------------------------------------------------------------------------------------------------------------------------------------------------------------------------------------------------------------------------------------------------------------------------------------------------------------------------------------------------------------------------------------------------------------------------------------------------------------------------------------------------------------------------------------------------------------------------------------------------------------------------------------------------------------------------------------------------------------------------------------------------------------------------------------------------------------------------------------------------------------------------------------------------------------------------------------------------------------------------------------------------------------------------------------------------------------------------------------------------------------------------------------------------------------------------------------------------------------------------------------------------------------------------------------------------------------------------------------------------------------------------------------------------------------------------------------------------------------------------------------------------------------------------------------------------------------------------------------------------------------------------------------------------------------------------------------------------------------------------------------------------------------------------------------------------------------------------------------------------------------------------------------------------------------------------------------------------------------------------------------------------------------------------------------------------------------------------------------------------------------------------------------------------------------------------------------------------------------------------------------------------------------------------------------	---------------------------------------------------------------------------------------------------------------------------------------------------------------------------------------------------------------------------------------------------------------------------------------------------------------------------------------------------------------------------------------------------------------------------------------------------------------------------------------------------------------------------------------------------------------------------------------------------------------------------------------------------------------------------------------------------------------------------------------------------------------------------------------------------------------------------------------------------------------------------------------------------------------------------------------------------------------------------------------------------------------------------------------------------------------------------------------------------------------------------------------------------------------------------------------------------------------------------------------------------------------------------------------------------------------------------------------------------------------------------------------------------------------------------------------------------------------------------------------------------------------------------------------------------------------------------------------------------------------------------------------------------------------------------------------------------------------------------------------------------------------------------------------------------------------------------------------------------------------------------------------------------------------------------------------------------------------------------------------------------------------------------------------------------------------------------------------------------------------------------------------------------------------------------------------------------------------------------------------------------------------------------------------------------------------------------------------------------------------------------------------------------------------------------------------------------------------------------------------------------------------------------------------------------------------------------------------------------------------------------------------------------------------------------------------------------------------------------------------------------------------------------------------------------------------------------------------------------------------------------------------------------------------------------------------------------------------------------------------------------------------------------------------------------------------------------------------------------------------------------------------------------------------------------------------------------------------------------------------------------------------------------------------------------------------------------------------------------------------------	------------------------------------------------------------------------------------------------------------------------------------------------------------------------------------------------------------------------------------------------------------------------------------------------------------------------------------------------------------------------------------------------------------------------------------------------------------------------------------------------------------------------------------------------------------------------------------------------------------------------------------------------------------------------------------------------------------------------------------------------------------------------------------------------------------------------------------------------------------------------------------------------------------------------------------------------------------------------------------------------------------------------------------------------------------------------------------------------------------------------------------------------------------------------------------------------------------------------------------	--------------------------------------------------------------------------------------------------------------------------------------------------------------------------------------------------------------------------------------------------------------------------------------------------------------------------------------------------------------------------------------------------------------------------------------------------------------------------------------------------------------------------------------------------------------------------------------------------------------------------------------------------------------------------------------------------------------------------------------------------------------------------------------------------------------------------------------------------------------------------------------------------------------------------------------------------------------------------------------------------------------------------------------------------------------------------------------------------------------------------------------------------------------------------------------------------------------------------------------------------------------------------------------------------------------------------------------------------------------------------------------------------------------------------------------------------------------------------------------------------------------

**P**

padrão dos cabelos, 65

padrões dos dermatômos, no desenvolvimento dos membros, 242, 242f

padronização do cabelo do couro cabeludo, 65

palato

desenvolvimento do, 118f, 120-125, 120f-121f

duro, 120-122, 121f

fendido, 121f, 122q, 123f-125f

primário, 118f, 120, 121f

secundário, 117-118, 118f, 120-122, 125f

palato duro, 121f, 124f

palato mole, 111f, 120f, 125f

fendido, 121f, 122q, 123f-125f

paleocerebelo, 249f

pálpebra(s)

anomalias congênicas das, 278q

desenvolvimento das, 2f-3f, 55t, 275f, 278

pâncreas

anomalias congênicas do, 144q, 146f

anular, 144q, 146f

desenvolvimento do, 144, 145f

fetal, secreção pelo, 67-68, 144q

pâncreas anular, 144q, 146f

papila(s)

circunvaladas, 115f

da língua, desenvolvimento das, 113

dental, 289, 289f-290f

do duodeno, menor, 144

do pelo, 285f, 286

filiformes, 113

folhadas, 113

fungiformes, 113

incisiva, 121f, 125f

linguais, 113, 290f

valadas, 113

papila pilosa, 285f, 286

papilas circunvaladas, 115f

papilas foliáceas, 113

papilas linguais, 113

paradidmo, 166f, 179f

paragânglios, 265-266

paraóforo, 166f, 179f

parede torácica, desenvolvimento da, 90, 94f, 207q

paredes laterais do corpo, crescimento dos músculos a partir das, 93-94

parte anterior, 259

parte distal, 259t

parte intermédia, 259, 259t, 263f

parte nervosa, 259, 259t, 263f

parte tuberal, 259, 259t, 263f

parte utricular da vesícula ótica, 279, 279f

parto, 79-82, 80f

parvovírus B19, como teratôgeno, 304t



parvovírus humano B19, como teratôgeno, 304t  
 anomalias congênicas do, 244q, 244f  
 desenvolvimento do, 239, 240f  
 fendido, 244q, 244f  
 pé torto, 244q, 246f  
 pé torto equinovaro (*talipes equinovarus*), 244q, 246f  
 pedículo de conexão, 29, 31, 31f  
 pedículo óptico, 271, 272f-274f  
 pedículo vitelino, 51, 156f  
 alça do intestino médio e, 146, 148f  
 remanescentes persistentes do, 152q, 155f  
 pedúnculos cerebrais, 257, 261f  
 pedúnculos, encefálicos, 257, 260f-261f  
 pele  
 anomalias congênicas da, 284q-286q  
 desenvolvimento da, 283-286, 284f  
 glândulas da, 285-286  
 pelo(s)  
 desenvolvimento dos, 285f, 286  
 lanugem, 64t, 65, 67, 286  
 pelve renal, 162-163, 165f, 166q, 169f  
 penicilinas, uso durante a gravidez, 307  
 pênis, 8f, 10  
 desenvolvimento do, 166t, 172f, 174f-175f, 180-181, 180f  
 tecido erétil do, 8f, 10  
 pericárdio  
 fibroso, 90, 94, 94f  
 visceral (endocárdio), 191, 194f-195f, 207f  
 pericárdio visceral, 191, 194f-195f, 207f  
 pericôndrio, 103, 225, 226f-227f  
 periderme, 283, 284f  
 perilíngua, 279  
 perímetro, 8, 8f-10f, 81q, 82f  
 período alveolar, da maturação dos pulmões, 133-134, 134f  
 período canalicular, da maturação dos pulmões, 132, 134f  
 período fetal  
 da décima sétima à vigésima semana, 65, 66f-67f  
 da décima terceira à décima sexta semana, 65, 66f  
 da nona à décima segunda semana, 64-65, 65f  
 da trigésima à trigésima oitava semana, 67, 68f  
 da vigésima primeira à vigésima quinta semana, 65-67  
 da vigésima sexta à vigésima nona semana, 67  
 épocas importantes do, 63-67  
 período organogenético, 51, 306  
 período pseudoglandular, da maturação dos pulmões, 131-132, 134f  
 período sacular terminal, da maturação dos pulmões, 132f, 133  
 períodos críticos, do desenvolvimento, 303-306, 305f  
 periosteio, 225, 226f  
 peristalse, da tuba uterina, 19  
 peritônio visceral, 90  
 peritônio, saco menor do. *Ver* Bolsa omental  
 pérolas de esmalte, 290f, 292f  
 peromelia, 245  
 peso  
 ao nascer  
 baixo, 67  
 tabagismo e, 68, 306  
 fetal, 64t  
 peso ao nascer  
 baixo, 67  
 tabagismo e, 68, 306  
 peso do feto, 64t  
 pia-máter, 252-253, 255f, 256  
 pico do hormônio luteinizante, 17, 18f  
 piebaldismo, 286q  
 pigmentação, 284, 286q  
 pilares do diafragma, 93, 95f  
 pílula do aborto, 33q  
 pílula do dia seguinte, 33q  
 pinocitose, transporte placentário por, 77  
 pirâmides, 255, 259f  
 PKU (fenilcetonúria), efeitos fetais da, 311  
 placa alar, 251, 251f, 253f, 257, 259f, 262f  
 placa basal, 230, 251, 251f, 253f, 255, 259f-260f  
 placa coriônica, 72-75, 76f-77f, 82-83  
 placa do pé, 60f, 240f  
 placa neural, 38-39, 39f, 41f, 45q, 190f, 247, 248f  
 placa notocordal, 41f  
 placa pré-cordal, 31f, 32, 36, 39f-41f  
 placa vaginal, 176-177, 179f  
 desenvolvimento anormal da, 184  
 placas das mãos, 60f, 241f  
 placas de crescimento, 225-227, 226f, 234  
 placas epifisárias (placas de crescimento), 225-227, 226f, 234  
 placenta, 71-79  
 acessória, 81, 81f  
 anomalias da, 81q, 82f  
 e crescimento fetal, 68-69  
 após o nascimento, 71, 80-82, 81f  
 comum, na gravidez gemelar, 85, 87f  
 desenvolvimento da, 72, 73f-74f  
 discoide, 72  
 placenta acessória, 81, 81f  
 placenta acreta, 81q, 82f  
 placenta comum, na gravidez gemelar, 85, 87f  
 placenta discoide, 72  
 placenta percreta, 82f  
 placenta prévia, 81q, 82f  
 placenta, 71, 81, 81f  
 placode nasal, 59f-60f, 100f-101f, 115, 117f, 118-119  
 placodes óticos, 55t, 100f, 278-279, 278f  
 placódio da lente, 54-56, 55t, 56f, 59f, 271, 272f  
 plagiocefalia, 233q  
 plano coronal, 4f  
 plano mediano, 4f  
 plano transversal, 4f  
 planos, anatômicos, termos descritivos para, 4f  
 pleura  
 parietal, 129q, 131, 132f  
 visceral, 131, 132f  
 plexo coriódico, 259f-260f  
 desenvolvimento do, 256-257  
 epitélio do, 252f  
 plexo vascular do couro cabeludo, 55t, 58-61, 61f  
 pneumócitos, 133  
 pneumonite, fístula traqueoesofágica e, 130q  
 pneumotórax, com hérnia diafragmática congênita, 95q  
 polidactilia, 255q  
 polidramnio, 84q  
 atresia de esôfago/fístula traqueoesofágica e, 130q, 138q  
 polimastia, 288q  
 polipeptídeos, no metabolismo e crescimento fetais, 67-68  
 poliploidia, 297q  
 politelia, 288q  
 polo embrionário, 24, 25f  
 ponte, desenvolvimento da, 255-256, 258f, 260f  
 portadores de translocações equilibradas, 300  
 posição anatômica, termos descritivos relativos à, 4f, 5  
 posterior, como termo descritivo, 4f  
 prega caudal, 50f, 51, 54-56, 55t, 91f  
 prega cefálica, 50f, 51, 55t, 91f  
 e sistema cardiovascular, 194  
 pregas (cordas) vocais, 115f, 129  
 pregas labioescrotales, 2f-3f, 181, 186f  
 pregas neurais, 38-39, 39f, 41f-43f, 45q, 57f, 271  
 pregas pleuropericárdicas, 90  
 pregas pleuroperitoneais, 91  
 pregas traqueoesofágicas, 128f  
 pregas ungueais, 286, 287f  
 pregas urogenitais, 2f-3f, 183f  
 pregas vestibulares, 129  
 prepúcio, 8f, 180-181  
 pressão intraocular, 277q  
 primeira divisão meiótica, 10-11, 12f  
 da espermatogênese, 11-14, 12f  
 da oogenese, 12f, 14  
 primíparas, 79  
 primórdio uterovaginal, 176-177, 180f, 182f, 184q  
 quarta semana, 54-56  
 queratinização, 82-83, 284q, 284f  
 distúrbios da, 284q, 286f  
 quiasma óptico, 261, 262f-263f, 265f  
*quickenig* (primeiros movimentos fetais percebidos pela mãe), 64t, 65  
 quinta semana, 56-58  
 quintuplos, 87

processos mastoideos, 280  
 processos odontoblasticos, 289, 290f  
 proctodeu, 137, 138f, 156f  
 produtos químicos ambientais, como teratôgenos, 296f, 304q, 309  
 produtos químicos, como teratôgenos, 304t  
 produtos residuais, transporte transplacentário dos, 45, 65, 78, 78f  
 proeminência cardíaca, 58, 58f-60f, 100f  
 proeminência frontonasal, 115, 116f-118f  
 proeminência nasal lateral, 115-116, 117f-118f  
 proeminência nasal medial, 116f, 117, 118f, 124f  
 proeminências aritenóideas, 129, 129f  
 proeminências auriculares, 55t, 58, 60f, 107q, 115-116, 280-281, 281f  
 acessórias, 281q  
 proeminências mandibulares, 100f-102f, 115, 116f-117f  
 proeminências maxilares, 100, 100f-102f, 115, 116f, 124f  
 proeminências nasais, 115-116, 117f-118f, 122q, 134f  
 progesterona  
 na fase lútea, 19  
 e ciclo ovariano, 16f  
 produção de  
 ovariana, 10, 14  
 placentária, 79  
 e ciclo menstrual, 17, 18f  
 progestógenos/progestinas, como teratôgenos, 304t, 307  
 prolapse, do cordão umbilical, 82  
 pronefro, 162, 163f  
 pronúcleo feminino, 22f, 23  
 pronúcleo, feminino e masculino, formação do, 22f, 23  
 pronúcleo masculino, 22f, 23  
 prosencéfalo. *Ver* Encéfalo anterior  
 prostaglandina(s)  
 e fechamento do ducto arterial, 216-217  
 e trabalho de parto, 79  
 no sêmen, 19  
 próstata, 8f, 10, 19, 19q  
 desenvolvimento da, 166t, 176, 181f  
 proteína Shh, 315-316, 316f. *Ver também* *Sonic hedgehog*  
 proteínas morfogenéticas do osso (BMP)  
 e desenvolvimento cardiovascular, 196-197  
 e desenvolvimento do sistema nervoso, 196-197, 249  
 e desenvolvimento ósseo, 225  
 proteínas, padrões internacionais relativos à nomenclatura das, 314t  
 proto-oncogene Ret, e megacólon congênito, 157q  
 pseudo-hermafroditismo  
 feminino, 181q, 184f  
 masculino, 181q  
 ptose congênita, 278q  
 puberdade, 7  
 espermatogênese na, 11-14  
 oogenese na, 14  
 podendo, 10  
 pulmão (pulmões)  
 aeração ao nascimento, 134  
 anomalias congênicas dos, 135q  
 desenvolvimento dos, 130-135, 132f, 134f  
 eliminação do líquido proveniente dos, ao nascimento, 134  
 hipoplasia, 135q  
 maturação dos, 131-135  
 período alveolar (período fetal tardio até a infância) da, 133-134, 134f  
 período canalicular (16ª a 26ª semana) da, 132, 134f  
 período pseudoglandular (5ª a 16ª semana) da, 131-132, 134f  
 período sacular terminal (26ª semana até o nascimento) da, 133, 133f  
 neonatal, 135q  
 punção do cordão umbilical, 69

## Q

quadrígêmeos, 85, 87  
 quadril, luxação congênita do, 244q, 311  
 quarta semana, 54-56  
 queratinização, 82-83, 284q, 284f  
 distúrbios da, 284q, 286f  
 quiasma óptico, 261, 262f-263f, 265f  
*quickenig* (primeiros movimentos fetais percebidos pela mãe), 64t, 65  
 quinta semana, 56-58  
 quintuplos, 87

## R

radiação ionizante, como teratôgeno, 264q, 304t, 310  
 radiação, como teratôgeno, 264q, 304t, 310  
 rafe do escroto, 180-181, 183f

rafe do palato, 120-122  
 rafe do pênis, 180-181, 183f  
 rafe mediana do palato, 120-122  
 raios digitais, 55t, 58, 60f, 239-240, 240f-241f  
 raiz dorsal do nervo espinal, 252, 253f, 266  
 raízes do nervo hipoglosso, 267  
 raízes ventrais dos nervos espinais, 251-252, 253f-254f, 267, 269  
 ramo  
 comunicante branco, 254f, 269  
 comunicante cinzento, 269  
 dorsal primário, 237  
 ventral primário, 237  
 ramo primário dorsal, 237  
 ramo primário ventral, 237  
 ramos comunicantes brancos, 254f, 269  
 ramos do feixe AV, 194f, 205  
 rampa do tímpano, 279, 279f  
 rampa do vestibulo, 279, 279f  
 raquisquise, 233q, 233f  
 raquitismo, 227q, 289f  
 RCIU. *Ver* Retardo do crescimento intrauterino  
 reação da zona, 22-23  
 reação decidual, 31, 72  
 recém-nascido  
 circulação do, 216-217, 220f  
 pulmões do, 135q  
 receptores do tipo tirosina cinase (RTK), 314, 316-318  
 recesso inferior da bolsa omental, 140f  
 recesso superior da bolsa omental, 140f  
 recesso tubotimpânico, 105, 106f, 280, 280f  
 recessos costodiafragmáticos, 94, 95f  
 rede lacunar, 2f-3f, 30f, 31, 72-74  
 redes arteriocapilares, 45, 77f  
 reflexo pupilar à luz, 67  
 resposta piscar-sobressalto, 65-67  
 retardo do crescimento intrauterino  
 circulação placentária e, 75  
 drogas sociais e, 304t  
 e síndrome de Down, 68  
 fatores genéticos e, 68  
 tabagismo e, 68, 306  
 teratôgenos que causam, 304t, 306-309  
 triploidia e, 299q  
*rete ovarii*, 166t, 175-176, 178f  
*rete testis*, 166t, 173, 178f  
 retículo (estrelado) do esmalte, 290f  
 retina  
 artéria e veia centrais da, 271, 273q, 274f-275f, 277q  
 coloboma da, 273q  
 descolamento congênito da, 273q  
 desenvolvimento da, 272f-273f, 273, 275f  
 neural, 273, 275f-277f, 276  
 reto  
 agenesia do, 158f, 159  
 desenvolvimento do, 155, 157f  
 rim (rins)  
 alterações na posição dos rins, 163, 168f  
 anomalias congênicas dos, 165q, 170f  
 desenvolvimento dos, 56-58, 60f, 92f, 161-163, 164f-165f, 167f  
 estudos moleculares do, 168f  
 discoide (em "panqueca"), 170f  
 duplo, 166q, 170f  
 ectópico, 165, 170f  
 em ferradura, 166, 171f  
 fundido, 166q, 170f  
 lobulação dos, 163  
 má rotação dos rins, 165q, 170f  
 pélvico, 165, 170f  
 supranumerário, 166q, 170f  
 suprimento sanguíneo, alterações no, 163, 168f  
 rim discoide, 170f  
 rim em "panqueca" (discoide), 170f  
 rombencéfalo, 250f, 255, 258f  
 rombencéfalo, desenvolvimento do, 254  
 RTK. *Ver* Receptores do tipo tirosina quinase (RTK)  
 rubéola. *Ver* Virus da rubéola

## S

saco amniótico, 38f, 73f, 83f  
 saco aórtico, 190f, 191, 196, 211, 213f-214f  
 saco conjuntival, 275f  
 saco coriônico  
 desenvolvimento do, 29, 31f-32f, 32  
 diâmetro do, determinação ultrassonográfica do, 71  
 saco dental, 289, 290f  
 saco gestacional. *Ver* Saco coriônico  
 saco lacrimal, 116-117  
 saco menor do peritônio. *Ver* Bolsa omental  
 saco vitelino. *Ver* Vesícula umbilical  
 sacos linfáticos  
 desenvolvimento dos, 220-222, 221f  
 ilíacos, 221f, 222

sacos linfáticos (*cont.*)  
 jugulares, 220-222, 221f  
 retroperitoneais, 221f, 222  
 sacos nasais, primitivos, 118-119, 118f  
 sáculo, 279, 279f  
 salicilatos, efeitos fetais dos, 308  
 sangue, desenvolvimento do, 36-38, 44f, 45  
 sarampo  
 rubéola. *Ver* Virus da rubéola  
 transporte transplacentário do vírus, 79  
 sebo, 283, 285  
 segmento broncopulmonar, 131  
 segmento hepático, da veia cava inferior, 192  
 segmento intermaxilar, 118f, 120, 122q  
 segunda divisão meiótica, 11-14, 12f-13f  
 do oócito, 14, 15f, 23  
 na espermatogênese, 15f  
 segundo trimestre, 198f  
 seio(s)  
 auricular, 107q  
 branquiais, 107q, 109f  
 externo, 108f  
 interno, 107q, 108f  
 cervical, 106f, 107q, 108f  
 coronário, 193f, 200-202, 201f, 205  
 do ducto tireoglossal, 111q, 112f-113f  
 do úraco, 169q, 173f  
 esfenoidal, 119q  
 frontal, 119q  
 linfáticos, 222  
 maxilares, 119-120, 119q  
 paranasais, 119-120  
 pericárdico, 194, 195f  
 pré-auriculares, 281q  
 tonsilar, 105, 106f-108f, 107q  
 urogenital, 156f, 167, 169, 169q, 172f, 177-180, 179f, 181q, 184q  
 derivados adultos e remanescentes do, 166t  
 parte fállica caudal do, 167, 172f  
 parte pélvica do, 167, 172f  
 parte vesical cranial do, 167, 172f  
 venoso da esclera, 277, 277q  
 seio cervical, 106f, 107q, 108f  
 seio coronário, 193f, 200-202, 201f, 205  
 seio pericárdico, 194, 195f  
 seio tonsilar, 105, 106f-108f, 107q  
 seio urogenital, 154, 156f, 167, 169, 169q, 172f, 177-180, 179f, 181q, 184q  
 derivados adultos e remanescentes do, 166t  
 parte fállica caudal do, 167, 172f  
 parte pélvica do, 167, 172f  
 parte vesical cranial do, 167, 172f  
 seio venoso, 90, 190f, 191, 192f-193f, 194, 243f  
 circulação no, 197f  
 cornos do, 197f  
 mudanças do, 200-202, 201f  
 seio venoso da esclera, 277, 277q  
 seios branquiais, 107q, 109f  
 externos, 107q, 108f  
 internos, 107q, 108f  
 seios e cistos auriculares, 107q  
 sêmen, 10, 19, 19q, 176  
 septo aorticopulmonar, 202-203, 204f, 206f, 208  
 septo interventricular  
 parte membranosa do, 204f-205f  
 parte muscular do, 203f-205f  
 primordial, 198f, 204f  
 septo mediano ventral, 251-252  
 septo nasal, 120-122, 121f  
 septo pelúcido, 261  
 septo transversal, 52f, 138f, 142, 143f, 194, 196f  
 desenvolvimento do diafragma a partir do, 90, 93, 94f-95f  
 septo traqueoesofágico, 127, 128f, 130q, 138q  
 septo uroretal, 138, 156f, 158, 169q, 172f  
 desenvolvimento anormal do, 157q  
*septum primum*, 197, 198f-201f, 219  
*septum secundum*, 197, 198f-201f, 219  
 séptuplos, 87  
 sétima semana, 58  
 sexta semana, 58  
 sétuplos, 87  
 sífilis  
 e defeitos congênicos, 304t, 310  
 e desenvolvimento dos dentes, 290f  
 infecções maternas primárias, 310  
 infecções maternas secundárias, 310  
 transmissão através da placenta, 79  
 sinal da bolha dupla, da atresia do duodeno, 142q, 142f  
 sinciciotrofoblasto, 24, 25f, 29, 30f, 75, 77f, 79  
 sindactilia, 244q, 245f  
 sindactilia cutânea, 244q, 245f  
 sindactilia óssea, 245f  
 síndrome adrenogenital, 171q, 176f  
 síndrome alcoólica fetal, 304t, 306  
 síndrome da feminização testicular, 182q  
 síndrome da imunodeficiência adquirida (AIDS), efeitos fetais da, 304t, 310

síndrome da insensibilidade aos andrógenos, 182q, 188q  
 síndrome da obstrução congênita das vias aéreas superiores (SOCVAS), 129q  
 síndrome da rubéola congênita, 309  
 síndrome da talidomida, 308  
 síndrome da transfusão fetofetal, 85q, 87f  
 síndrome das faixas amnióticas, 84q, 85f  
 síndrome de DiGeorge, 105f, 110q  
 síndrome de Down, 14q, 284, 297q, 299f  
 atresia do duodeno com, 142q  
 e retardo do crescimento intrauterino, 68  
 idade materna e, 85, 297q, 299t  
 incidência da, 299t  
 síndrome de Edwards (trisomia do 18), 245, 281q, 298, 299f, 299t, 301  
 síndrome de Klinefelter, 288q, 300f, 300t  
 síndrome de Klippel-Feil, 230q  
 síndrome de Patau (trisomia do 13), 122q, 298, 299t, 300f  
 síndrome de Pierre Robin, 108q  
 síndrome de Poland, 239q  
 síndrome de Treacher Collins, 108q  
 síndrome de Turner, 173q, 296-297, 298f, 301  
 síndrome do *cri du chat* (ou síndrome do miado de gato), 300-301  
 síndrome do desconforto respiratório, 135q  
 síndrome do primeiro arco, 108q, 110f, 282q  
 síndrome do X frágil, 302, 303f  
 síndrome fetal causada pela hidantoína, 304t, 307, 308f  
 síndrome VACTERL, 307  
 síntese endócrina, da placenta, 79  
*sinus venarum*, 200-202, 201f  
 sinusoides hepáticos, 146, 190-191, 216  
 sinusoides, 31, 31f  
 hepáticos, 142, 190-191, 216  
 sistema arteriocapilar-venoso, nas vilosidades coriônicas, 74, 77f  
 sistema biliar, desenvolvimento do, 142-144  
 sistema cardiovascular, 40-45, 189. *Ver também* *as estruturas cardiovasculares específicas*  
 sistema cromafin, 265-266  
 Sistema de Estadiamento do Embrião de Carnegie, 54, 55t  
 sistema digestório, desenvolvimento do, 137  
 sistema endócrino. *Ver* Glândulas paratireóides; Glândula (corpo) pineal; Hipófise; Glândulas suprarrenais; Glândula tireóide  
 sistema excretor. *Ver* Sistema urinário  
 sistema genital  
 anomalias congênicas do, 173q, 180q-182q, 184q, 187q  
 desenvolvimento do, 171-181, 174f  
 sistema linfático  
 anomalias congênicas do, 222q  
 desenvolvimento do, 220-222, 221f  
 sistema nervoso  
 autônomo, 155-157, 247, 269-270  
 central. *Ver também* Encéfalo; Medula espinal  
 histogênese das células do, 252f  
 primórdio do, 38, 39f, 45q, 49, 51, 53f, 54, 251  
 origem do, 247-249  
 parassimpático, desenvolvimento do, 269-270  
 periférico, 265-269  
 simpático, desenvolvimento do, 269  
 sistema reprodutor. *Ver* Sistema genital  
 sistema respiratório, 127  
 sistema tegumentar, 283  
 sistema urinário  
 desenvolvimento do, 161-169  
 sistema ventricular, cerebral, 249  
 sistemas haversianos, 225  
 SOCVAS (síndrome da obstrução congênita das vias aéreas superiores), 129q  
 sofrimento fetal, 69  
 somatomatotrofina coriônica humana (hCS), síntese placentária da, 79  
 somatopleura, 40, 42f, 50f  
 somitos  
 cervicais, 94, 96f  
 desenvolvimento dos, 39, 41f-42f  
 e desenvolvimento do esqueleto, 230, 238f  
 e desenvolvimento dos músculos, 237f-238f, 238, 241  
 e idade do embrião, 39  
 e inervação diafragmática, 94  
 somitos cervicais, 94, 96f, 161  
 sonda no forame oval patente, 208q, 209f  
*Sonic hedgehog*, 315-316, 316f  
 e desenvolvimento do intestino, 137  
 e desenvolvimento do pâncreas, 144  
 e desenvolvimento do sistema nervoso, 249  
 e desenvolvimento dos membros, 239  
 sopros cardíacos, 209q  
 substância branca, da medula espinal, 250-251  
 substância inibidora mülleriana (SIM), 173-175



substância negra, 257, 261f  
sulco bulboventricular, 197f  
sulco epitalâmico, 262f  
sulco hipotalâmico, 262f  
sulco labial, persistente, 122q, 124f  
sulco labiogengival, 121f  
sulco laringotraqueal, 100f, 115f, 127, 128f-129f  
sulco limitante, 251, 251f, 253f, 254-255, 259f  
sulco mediano da língua, 112-113  
sulco nasolacrimal, 60f, 115, 116f, 118f  
sulco neural, 38-39, 41f-42f, 249f, 272f  
sulco óptico, 56f, 271, 272f, 278f  
sulco paralingual, 114  
sulco primitivo, 36, 37f  
sulco terminal, 200-202, 201f  
sulco terminal, da língua, 112-113, 115f, 129f  
sulco uretral, 2f-3f, 174f, 180-181, 183f  
sulco urogenital, 2f-3f, 177-180  
sulcos, cerebrais, 261  
sulcos faríngeos, 100f, 107, 116f  
suplementos de ácido fólico, e defeito do tubo neural, 254q  
surdez, congênita, 281q, 304t, 309  
surfactante, 65-67, 133  
deficiência de, 135q  
suturas (cranianas), 227, 231, 232f  
fechamento prematuro das, 233q, 234f

**T**  
tabagismo, efeitos fetais do, 68, 306  
talano, desenvolvimento do, 257-258, 262f  
talidomida, como teratôgeno, 245, 246f, 304t, 306, 308  
tampão de muco, 73f  
tampão endometrial, 30f, 31  
tampão meatal, 280, 280f, 282  
tarso, 236f  
tecas do folículo, 16f, 17  
tecido adiposo, fetal, 65  
tecido erétil, do pênis, 8f, 10  
tecido hematopoético, hepático, 142  
tecido osteoide, 225  
tecido tireóideo na língua, 109f, 113f  
tecido tireoidiano acessório, 109f, 114f  
tecnologia do DNA recombinante, 1  
regumento, 257  
telencéfalo, 250f, 254, 257, 258f, 260-261  
temperatura basal do corpo, ovulação e, 17q  
tensão central do diafragma, 90, 93, 93f, 95f  
tensor do tímpano, 104t, 280  
tensor do véu palatino, formação do, 104t  
teratogênese, princípios da, 303-306  
teratôgeno(s), 304t  
agentes infecciosos como, 79, 304t, 309-310  
comportamental, 309  
definição de, 303  
e períodos críticos do desenvolvimento humano, 303-306  
fármacos como, 306-309  
fatores mecânicos como, 311  
produtos químicos ambientais como, 296f, 309  
teratoma sacrococcígeo, 45q, 47f  
terceira semana, 35  
terceiro trimestre, 68, 76  
terminologia descritiva, 5  
terminologia, embriológica  
testículos, 10-14, 64t  
descida dos, 68, 176  
desenvolvimento dos, 173-175  
ectópicos, 187q, 187f  
hidrocele dos, 188q, 188f  
não descida dos, 187q  
testosterona  
e desenvolvimento genital masculino, 173-175, 180-181  
e masculinização do feto feminino, 182q, 307, 307f  
transporte transplacentário da, 78  
teto, 257  
tetraciclina, como teratôgeno, 291q, 292f, 303, 304t, 307  
tetralogia, 295-296  
tetralogia de Fallot, 209q, 211f-212f  
tetraploidia, 299q  
TGF- $\beta$ , 315, 315f  
tíbia, 234, 236f, 241  
tímo  
anomalias congênicas do, 105f-109f, 110q  
desenvolvimento do, 105, 106f-107f  
e desenvolvimento dos linfócitos, 222  
tímpano. *Ver* Membrana timpânica  
tireotrofina coriônica humana (hCT), síntese  
placentária da, 79  
tiroxina, e produção de surfactante, 135q  
tonsila(s)  
desenvolvimento da, 222  
faríngea, 222  
lingual, 222

tonsila(s) (*cont.*)  
palatina, 105, 106f, 107q, 108f, 129f, 222  
tubária, 222  
torcicolo, 239q, 239f  
torcicolo congênito, 239q, 239f  
*Toxoplasma gondii* (toxoplasmose)  
como teratôgeno, 304t, 310  
transmissão através da placenta, 78f, 79  
trabalho de parto, 80f  
definição de, 79  
etapas do, 79-80  
fatores desencadeadores, 79  
trabéculas cárneas, 202-203, 205f  
trabéculas cranianas (*trabeculae cranii*), 230, 231f  
tranquilizantes, como teratôgenos, 308  
transferência de embriões, 24q, 26f  
transferrina, transporte transplacentário da, 77-78, 78f  
translocação, cromossômica, 298f, 301f  
translocação recíproca, 300, 301f  
translocação robertsoniana, 301f  
transporte ativo, placentário, 77-78, 78f  
transporte, através da placenta, 77, 78f  
transposição das grandes artérias, 209q, 211f  
transvaginal, ultrassonografia, 33f, 65f  
traqueia  
anomalias congênicas da, 131q, 131f-132f  
desenvolvimento da, 130, 130f  
*Treponema pallidum*  
como teratôgeno, 304t, 310  
transmissão através da placenta, 79  
trigêmeos, 85, 87  
trigésima à trigésima oitava semana, 67, 68f  
trígono da bexiga, 167, 169q  
trimetadiona, como teratôgeno, 281q, 304t  
triploidia, 299q  
trisomia, 296-299  
dos autossomos, 298, 299t  
dos cromossomos sexuais, 299, 300f, 300t  
trisomia do, 13, 122q, 298, 299t, 300f  
trisomia do, 18, 245, 281q, 298, 299t, 301  
trisomia do, 21. *Ver* Síndrome de Down  
trofoblasto, crescimento anormal do, 45q  
trompa de Falópio. *Ver* Tubas uterinas  
tronco pulmonar, 203, 204f, 208q  
válvulas semilunares do, 203, 207f, 211f-212f  
troncos simpáticos, 254f, 269  
*truncus arteriosus* (tronco arterial)  
divisão desigual do, 209q, 211f-212f  
divisão do, 203  
persistente, 208q, 211f  
tuba auditiva (faringotimpânica), 53f, 105, 106f-107f, 222, 280, 280f  
tuba faringotimpânica, 53f, 105, 106f-107f, 222, 280, 280f  
tuba(s) uterina(s), 7-8, 9f, 10  
ampola da, 18f, 19, 21  
fecundação na, 14  
desenvolvimento das, 176, 179f, 182q, 184q  
transporte do ócito pela, 9f, 10  
tubérculo do seio, 166t, 176-177, 180f  
tubérculo do seio, derivados adultos e remanescentes do, 166t  
tubérculo genital, 172f, 174f, 177-180, 183f  
tubo laringotraqueal, 127, 128f, 130f  
tubo neural  
desenvolvimento do, 38-39, 39f, 41f-43f  
e desenvolvimento da medula espinal, 227, 250-252  
e desenvolvimento do encéfalo, 247, 254  
no desenvolvimento do esqueleto, 223  
tubos cardíacos, 45, 190-191, 194f-196f, 205q  
tubos endocárdicos do coração, 195f  
túbulo coletor arqueado, 163, 165f, 167f  
túbulo coletor reto, 163, 165f, 167f  
túbulo urinífero, 163  
túbulos coletores, 163, 165f, 167f  
túbulos mesonéfricos, 163f-164f, 166t, 175, 177f  
túbulos metanéfricos, 167f  
túbulos seminíferos, 8f, 10, 166t, 173-175, 178f, 300t  
túnica albugínea, 176, 178f  
túnica vaginal, 186f, 187, 188f  
túnica vascular da lente, 275f

**U**  
ulna, 235f-236f, 244q  
último período menstrual normal (UPMN), 63, 64t  
ultrassonografia  
da atresia do duodeno, 142q, 142f  
de gravidez gemelar, 88f  
do coração e dos batimentos cardíacos, 44f, 203q  
do saco coriônico, 72q  
dos embriões, 54q  
gravidez detectada pela, 35, 36f  
na amniocentese, 69f  
para avaliação do feto, 68-69, 68f  
transvaginal, 33f  
ultrassonografia endovaginal, 54q

úmero, 235f-236f  
unha(s), desenvolvimento das, 65-67, 286, 287f  
unhas das mãos, desenvolvimento das, 65-67, 286, 287f  
unhas do pé, desenvolvimento das, 64t, 67, 286, 287f  
unidades de tempo gestacionais, 63, 64t  
UPMN. *Ver* Último período menstrual normal (UPMN)  
úraco, 53f, 84, 167  
anomalias congênicas do, 169q, 173f  
cistos do, 169q, 173f  
fístula do, 169q, 173f  
seios do, 169q, 173f  
ureia, transporte transplacentário da, 78, 78f  
ureter(es)  
anomalias congênicas dos, 165q, 169q, 170f, 172f  
desenvolvimento dos, 161-163, 165f  
ureter bífido, 166q, 170f  
ureter ectópico, 169q  
uretra  
desenvolvimento da, 169, 172f  
esponjosa, 169, 172f, 175f, 180-181, 183f  
masculina, 169  
uropatia obstrutiva, e distúrbios do líquido amniótico, 84q  
uso de cocaína, defeitos congênicos resultantes do, 304t, 309  
útero, 7-10, 26f, 33f  
anomalias congênicas do, 185f, 187q  
bicorno, 184q, 185f  
com corno rudimentar, 184q, 185f  
corno do, 9f, 10  
desenvolvimento do, 176, 182f  
anormal, 185f  
duplo, 184q, 185f  
e ciclos reprodutivos, 16f  
istmo do, 9f, 10  
ligamentos redondos do, 166t, 179f, 187  
septado, 185f  
unicorno, 184q, 185f  
útero bicorno, 184q, 185f  
com corno rudimentar, 184q, 185f  
útero unicorne, 184q, 185f  
utrículo prostático, 166t, 169q, 179f, 181f  
úvula, 120-122, 121f, 125f  
fendida, 122q, 125f

**V**  
vagina, 7, 8f  
agenesia da, 184q  
anomalias congênicas da, 184q, 185f  
desenvolvimento da, 176-177, 179f-180f, 182f-183f  
valva(s)  
atrioventricular direita (tricúspide), desenvolvimento da, 198f, 205f, 210f  
atrioventricular esquerda (mitral), 203, 205f, 208q, 210f  
atrioventriculares, 196-197, 203, 205f  
cardíacas, desenvolvimento das, 203, 207f  
da veia cava inferior, 200-202, 201f  
pulmonar, estenose da, 209q  
semilunares, 203, 207f, 211f-212f  
sinoatrial, 196, 197f, 200-202  
válvulas semilunares, 203, 207f, 211f-212f  
varfarina, como teratôgeno, 304t, 307  
varicela, efeitos fetais da, 309-310  
*vas deferens*. *Ver* Ducto deferente  
vasculogênese, 43-45, 44f  
vasectomia, 19q  
vasos coriônicos, 74f, 81-82  
vasos sanguíneos, desenvolvimento dos, 190-191, 190f, 192f, 238  
veia(s)  
ázigo, 191, 192f-193f  
braquiocefálica esquerda, 191, 193f  
cardinais, 191, 243f  
anterior, 190f, 191, 193f, 201f  
comum, 190f, 191, 193f-194f, 194, 201f  
posterior, 164f, 190f, 191, 193f, 201f  
da retina, 271, 274f-275f, 277  
endometriais, 31, 72-75, 76f, 78f  
espermática, 192f  
gonadal, 191, 192f  
hemiazigo, 191, 192f  
hepática, 190-191, 192f, 215, 219f-220f  
hialóidea, 272f  
hipogástrica, 192f  
ilíaca  
comum, 191, 192f  
externa, 192f  
interna, 192f  
jugular, 192f, 220, 222  
oblíqua, 192f-193f, 201f  
ovariana, 192f  
porta, 190-191, 193f, 219f-220f  
pulmonar, 198f, 201f, 202, 219f

veia(s) (*cont.*)  
primitiva, 202, 202f  
renal acessória, 163q, 168f  
renal, 191, 192f  
desenvolvimento da, 192f  
sacral, mediana, 192f  
subcardinais, 191, 192f  
subclávia, 192f, 220, 221f, 222  
supracardinais, 191, 192f  
suprarrenal, 191, 192f  
desenvolvimento da, 192f  
umbilical, 76f, 78f, 194f, 213f, 217, 243f  
desenvolvimento da, 74, 84  
transformação da, 190-191, 193f  
veia cava. *Ver* Veia cava  
vitelina, 190, 192f-193f, 243f  
veia ázigo, 191, 192f-193f  
veia braquiocefálica, esquerda, 189, 193f  
veia cardinal, 191, 243f  
anterior, 190f, 191, 193f, 201f  
comum, 190f, 191, 193f-194f, 194, 201f  
posterior, 164f, 190f, 191, 193f, 201f  
veia cava  
anomalias da, 191q  
inferior, 94f-95f, 169f  
desenvolvimento da, 147f  
segmento hepático da, 192f  
segmento pós-renal da, 192f  
segmento pré-renal da, 192f  
segmento renal da, 192f  
válvulas da, 200-202, 201f  
superior, 191, 192f-193f  
desenvolvimento da, 191, 201f  
esquerda persistente, 191  
veia cava inferior, 94f-95f, 169f  
desenvolvimento da, 147f  
segmento hepático da, 192f  
segmento pós-renal da, 192f  
segmento pré-renal da, 192f  
segmento renal da, 192f  
válvulas da, 200-202, 201f  
veia cava superior, 191, 192f-193f  
desenvolvimento da, 191, 201f  
esquerda persistente, 191  
veia espermática, 192f  
veia hemiazigo, 191, 192f  
veia hialóidea, 272f  
veia hipogástrica, 192f  
veia ilíaca  
comum, 191, 192f  
externa, 192f  
interna, 192f  
veia jugular, 192f, 220, 222  
veia oblíqua, 193f, 201f  
veia ovariana, 192f  
veia porta, 190-191, 193f, 219f-220f  
veia pulmonar, 198f, 201f, 202, 219f  
primitiva, 202, 202f  
veia sacral, mediana, 192f  
veias do endométrio, 31, 72-74, 76f, 78f  
veias gonadais, 191  
veias hepáticas, 190-191, 192f, 215, 219f-220f  
veias renais, 191, 192f  
desenvolvimento das, 192f  
veias subcardinais, 191, 192f

veias subclávias, 220, 221f, 222  
veias supracardinais, 191, 192f  
veias suprarrenais, desenvolvimento das, 191, 192f  
veias umbilicais, 76f, 78f, 194f, 213f, 217, 243f  
desenvolvimento das, 74, 84  
transformação das, 190, 193f  
veias vitelinas, 190, 192f-193f, 243f  
ventral, como termo descritivo, 4f  
ventrículo(s)  
cardíaco(s)  
desenvolvimento dos, 194, 194f  
paredes, cavitação das, 202-203  
primitivo, divisão do, 202-203, 203f-204f  
da laringe, 129  
encefálico  
lateral, 225f, 260-261, 267f  
quarto, 60f, 260f  
terceiro, 258f, 260  
*vernix caseosa*, 65, 283, 284f, 285  
vértebras, variação no número de, 230q  
vesícula(s)  
da lente, 55t, 271, 272f, 276-277, 277f  
encefálica, 55t, 258f  
primária, 250f, 254  
secundária, 250f  
mesonéfrica, 164f  
metanéfrica, 163, 167f  
óptica, 52f, 101f, 115, 250f, 257, 271  
ótica  
parte sacular da, 279, 279f  
parte utricular da, 279, 279f  
seminal, 8f, 10, 19, 19q, 166t, 176  
telencefálica, 257, 261f  
umbilical. *Ver* Vesícula umbilical  
vesícula biliar, desenvolvimento da, 141f, 142-143  
vesícula da lente, 55t, 271, 272f, 276-277, 277f  
vesícula óptica, 51, 101f, 115, 250f, 257, 271  
vesícula ótica  
parte sacular da, 279, 279f  
parte utricular da, 279, 279f  
vesícula umbilical, 84  
endoderma da, 84, 171, 177f  
formação da, 29  
importância da, 84  
intestino primitivo e, 84, 191  
primária, 30f, 31  
secundária, 31, 31f  
suprimento sanguíneo para a, 164f, 190, 190f  
vesículas cerebrais, 55t  
vesículas encefálicas, 55t, 254, 258f  
primárias, 56f, 250f, 254, 257, 258f  
secundárias, 250f, 254, 257-258, 258f  
vesículas mesonéfricas, 164f  
vesículas metanéfricas, 163, 167f  
vesículas telencefálicas, 257, 261f  
vesiculase, 19  
vestíbulo (feminino), 10, 159  
vestíbulo aórtico, 203, 204f  
vestígios branquiais, 107q, 108f  
via de sinalização Notch/Delta, 40-45, 41f, 314  
via de sinalização Wnt/ $\beta$ -catenina, 316, 317f  
viabilidade  
dos fetos, 64t  
dos gametas, 19q, 20  
vigésima primeira à vigésima quinta semana, 65-67

vigésima sexta à vigésima nona semana, 67  
vilosidades coriônicas (vilos coriônicas)  
desenvolvimento dos, 31f-32f, 32, 45, 46f  
primárias, 31f-32f, 32, 45  
secundárias, 45, 46f  
terminais, 45, 72-74  
tronco (terciárias), 45, 46f, 72-74, 77f  
vilosidades terminais, 45, 74-75, 76f-77f  
vilosidades-tronco, 45, 72, 76f, 81f  
vírus  
como teratôgenos, 304t, 309-310  
transporte transplacentário dos, 78f, 79  
vírus da encefalite equina venezuelana, como teratôgeno, 304t  
vírus da poliomielite, transporte transplacentário do, 79  
vírus da rubéola  
como teratôgeno, 304t, 309  
no desenvolvimento das orelhas, 281q  
no desenvolvimento do coração, 205, 217q  
no desenvolvimento dos olhos, 277q, 310f  
transporte transplacentário do, 78f, 79  
vírus da varicela  
como teratôgeno, 304t, 309-310  
transporte transplacentário do, 79  
vírus da varíola, transporte transplacentário do, 79  
vírus do herpes simples, como teratôgeno, 304t, 309  
vírus do herpes-zóster, como teratôgeno, 309-310  
viscerocrânio  
cartilaginoso, 230, 231f  
membranoso, 230-231, 231f  
vitamina A, como teratôgeno, 307-308  
vitamina(s), transporte transplacentário das, 77-78, 78f  
vôlvulo, 151q-152q, 155f  
vômitos  
em jato, na estenose hipertrófica congênita do piloro, 138q  
na atresia do duodeno, 142q  
vulva, 10

**W**  
Wieschaus, Eric. F., 5  
Wilmut, Ian, 5

**Z**  
zigosidade dos gêmeos, 86q  
zigoto  
clivagem do, 2f-3f, 23f, 24  
definição de, 1  
zona de atividade polarizante (ZAP), 239  
zona equatorial da lente, 275f, 276-277  
zona fasciculada, 169-171, 175f  
zona glomerulosa, 169-171, 175f  
zona intermediária, 251, 256-258  
zona marginal, 251, 251f  
zona pelúcida, 2f-3f, 11f, 14  
desprendimento da, 23f, 24  
penetração do espermatozoide na, 22, 22f  
zona reticular, 169-171, 175f  
zona ventricular, 250-251, 251f